70 A

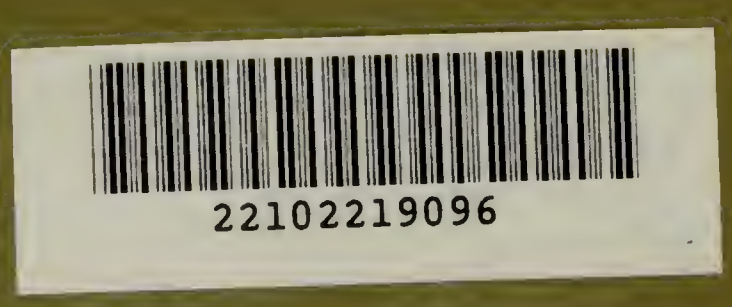

Med
K42668

Digitized by the Internet Archive
in 2016

https://archive.org/details/b28106714

BEITRÄGE

ZUR

CHIRURGIE.

BRITISH MUSEUM
ASSOCIATION

1867

Heliogravure [illegible]

1894

BEITRÄGE ZUR CHIRURGIE.

FESTSCHRIFT

GEWIDMET

THEODOR BILLROTH

VON

SEINEN DANKBAREN SCHÜLERN

ZUR FEIER DES

VOLLENDETEN FÜNFZIGSTEN SEMESTERS

SEINES AKADEMISCHEN WIRKENS IN WIEN.

MIT 2 PORTRAITS, 9 LITHOGRAPH. TAFELN UND 51 HOLZSCHNITTEN.

STUTTGART
VERLAG VON FERDINAND ENKE
1892.

WELLCOME INSTITUTE
LIBRARY
Coll. welMOmec
Call No. WO

Druck der Hoffmannschen Buchdruckerei in Stuttgart.

Hochgeehrter Meister!

Fünfundzwanzig Jahre sind verflossen, seit Sie das Lehramt für Chirurgie an der Wiener Universität übernommen. — In jugendlichem Drängen nach Vorwärts, in stürmischem Ringen nach der höchsten Vollendung führten Sie es damals und heute führen Sie es noch, in reifster Kraft, in reichstem Wissen und Können, trotz allen grossen Erfolgen immer nach Vorwärts schreitend, um den Kreis unseres Wissens zu erweitern.

Sie widmeten uns jenen Abschnitt Ihres Lebens, in welchem die Persönlichkeit zur vollsten Entfaltung gelangt; an allen wichtigen Fragen der ärztlichen, insbesondere der chirurgischen Wissenschaft und Kunst haben Sie in diesem Zeitraume mitgearbeitet, immer fördernd, oft entscheidend.

Sie haben der Forschung neue Wege gezeigt, neue Wege gebahnt.

Als ein bleibendes Denkmal Ihrer Menschenliebe haben Sie unserer Stadt im Rudolfinerhause eine Heilstätte geschaffen, die wenige ihresgleichen hat.

Noch Vieles möge Ihnen in Zukunft zu schaffen vergönnt sein, vor allem der Neubau einer chirurgischen Klinik in Wien, wofür Sie ja seit Jahren eintreten, damit — der Wissenschaft und Humanität zum Frommen — auch die Einrichtung der Anstalt jenem Geiste des Fortschrittes entspreche, der den Leiter der Klinik beseelt.

In den fünfzig Semestern Ihres akademischen Wirkens in Wien schaarten sich zahlreiche Schüler um Ihre Lehrkanzel. — Wie viel verdanken wir Ihnen an Rat und Lehre, an Anregung und Förderung! Allein das Beste lehrten Sie Ihre Schüler stets durch Ihr eigenes Beispiel, in liebevoller Hilfsbereitschaft für die Leidenden, in rastloser Arbeit für Fortschritt und Wissenschaft, in voller Hingebung für das als recht Erkannte, mit Hintansetzung aller persönlichen Interessen, in rücksichtsloser Wahrheitsliebe. — Jeder Ihrer Schüler, der von Ihnen geht, nimmt es als bleibenden Gewinn mit sich, die Verschmelzung solcher Eigenschaften mit den reichsten Gaben der Natur zu harmonischer Einheit verkörpert gesehen zu haben.

Und so bringen denn Schüler von Einst und Jetzt Beiträge zu diesem Buche in der Empfindung, als pflückte Jeder eine Blume aus seinem Garten zu einem Kranze, den wir Ihnen heute darbieten, als Zeichen unserer aufrichtigen Freude, dass wir vor Allen Sie den Unseren nennen dürfen, als einen Beweis unserer unwandelbaren Verehrung, Dankbarkeit und Liebe.

Wien, im Oktober 1892.

Inhalts-Verzeichnis.*)

Seite

Ueber Hernia ventralis lateralis congenita und ihre Beziehungen zu Hernia lumbalis von Dr. Oscar Wyss, Professor in Zürich. Mitteilung aus dem Züricher Kinderspitale Eleonorenstiftung. Mit Tafel I u. II . . 1

Ein Beitrag zur Uterus-Chirurgie von Dr. Richard Lumpe, Docent für Geburtshilfe und Gynäkologie an der Wiener Universität 22

Zur chirurgischen Behandlung tuberkulöser Ellbogenerkrankungen im Kindesalter. Vom emer. Primararzte des Erzherzogin Maria-Theresia-Seehospizes in S. Pelagio bei Rovigno: Dr. Max Scheimpflug . . . 39

Die Zungencarcinomoperationen der Klinik Prof. Billroth's von 1881—1892 von Dr. K. Büdinger, Assistent der Klinik 54

Weitere Erfahrungen und neue Versuche über die Narkose mit messbaren Chloroformluftmischungen von Dr. Otto Kappeler in Münsterlingen 67

Zur Frage der Schädeloperationen bei Epilepsie von Dr. Alexander Fränkel, Privatdocent für Chirurgie in Wien 103

Zur Statistik und Prognose der Verätzungen des Oesophagus und der im Gefolge derselben entstehenden Strikturen von Doc. Dr. V. Ritter von Hacker, Abteilungsvorstand des Erzh. Sophienspitals und der allgem. Poliklinik in Wien 123

Colica processus vermiformis (Breuer) von Dr. Arth. F. v. Hochstetter (Wr. Neustadt) 138

Ueber primäre Tuberkulose der Thränendrüse von Dr. Leopold Müller, Assistenten an Prof. Fuchs's Augenklinik. Mit zwei Holzschnitten . 144

Beitrag zur Erklärung des Herztodes nach Exstirpation des Larynx. Experimentelle Untersuchungen, von Dr. Michael Grossmann, Docent an der Wiener Universität. Mit 6 Holzschnitten 150

Laryngotomia transversa von Primararzt Dr. Robert Gersuny in Wien. Mit 4 Holzschnitten 168

Die gesundheitliche Bedeutung der Zündholzfabrikation von Dr. F. Ris aus Kloten bei Zürich 174

Ueber Erysipel der Harnblase von Dr. Anton R. v. Frisch, a. ö. Professor der Chirurgie an der Universität zu Wien 194

Ein Fall von Oesophagus-Trachealfistel und Stenose des Oesophagus von Dr. A. Brenner, Primararzt des allg. Krankenhauses in Linz a. d. Donau. Mit 1 Abbildung im Text 206

*) Die Reihenfolge der Arbeiten ergab sich aus der Zeit der Ablieferung derselben zum Drucke.

Seite

Bericht über die an der Klinik des Prof. Billroth in Wien im Laufe der letzten 25 Jahre ausgeführten Laparotomien von Dr. Franz Hansy und Dr. Emil Knauer, Operateure der Klinik 212

Ueber die Komplikation von Schwangerschaft, Geburt und Wochenbett mit Ovarialtumoren von Dr. Otto von Weiss, Assistent an Hofrat Prof. Dr. Gustav Braun's Klinik in Wien 235

Ein Beitrag zur Kenntnis der branchiogenen Geschwülste von Dr. Carl Gussenbauer, Professor der Chirurgie in Prag. Mit Tafel III—VI 250

Beiträge zur Lehre vom Schilddrüsenkrebs von Dr. Hermann Hinterstoisser, Primararzt in Teschen, Schlesien 287

Ueber die eigentlichen Sehnerventumoren und ihre chirurgische Behandlung von Prof. H. Sattler in Leipzig. Mit Tafel VII 314

Die Therapie der Coxitis tuberculosa an der Klinik des Herrn Hofrates Billroth von Dr. Heinrich Thausing, Operateur der Klinik Billroth. Mit 3 Holzschnitten im Texte 352

Ueber den Verschluss des Schenkelkanales bei Operationen von Schenkelhernien. Eine Studie. Von Dr. Josef Fabricius, Operateur der Klinik Billroth. Mit 4 Holzschnitten 360

Weitere Beiträge zur Lehre von den Folgezuständen der Kropfoperationen von Docent Dr. Anton Freiherr von Eiselsberg, Assistent der Klinik Billroth 371

Beiträge zur Kenntnis der Tubo-Ovarial-Cysten von Prof. Dr. Alfons von Rosthorn in Prag. Mit Tafel VIII und 15 Holzschnitten 394

Ueber die an der Heidelberger chirurgischen Klinik ausgeführten Operationen am Magen und Darm von Prof. Dr. V. Czerny und Dr. Walter Rindfleisch 422

Zur Chirurgie der Gallenwege von Dr. A. von Winiwarter, Professor der Chirurgie an der Universität Lüttich (Belgien) 479

Ueber Darmausschaltung von Dr. Fritz A. Salzer, Professor der Chirurgie in Utrecht 530

Das neue Billroth'sche Verfahren zur Behandlung intraperitonealer Echinococcen von Dr. Ferdinand Schüssler, ehemaligen Assistenten der Klinik Billroth 542

Zur Radikaloperation des freien Leistenbruches von Prof. Dr. A. Wölfler in Graz. Mit 11 Holzschnitten 552

Bericht über die an der Klinik Billroth seit dem Jahre 1884 operierten Hydrocelen von Dr. Alfred Gleich, Operateur der Klinik . . . 604

Ueber eine eigenartige symmetrische Erkrankung der Thränen- und Mundspeicheldrüsen von Prof. Dr. Johann Mikulicz in Breslau. Mit Tafel IX und 5 Holzschnitten 610

Die Arbeiten der Klinik Billroth in den Jahren 1867—1892. Zusammengestellt von Dr. Guido von Török 631

Erklärung der Abbildungen 669

Druckfehler 676

Ueber Hernia ventralis lateralis congenita

und ihre Beziehungen zur Hernia lumbalis

von **Dr. Oscar Wyss,** Professor in **Zürich.**

Mitteilung aus dem Züricher Kinderspitale Eleonorenstiftung.

Mit Tafel I u. II.

Am 5. Oktober 1891 wurde ein zehn Monate alter Knabe in das Zürcher Kinderspital aufgenommen, der ausser einer Reihe anderer Missbildungen, resp. Defekten, wie Hemiatrophia facialis, Mikrophthalmie, Mikrotie, Mikrognathie auf der rechten Seite, ferner Atresia ani mit anus praeternaturalis, sowie einer Hernia scrotalis dextra auch noch eine Hernie in der rechten seitlichen Bauchgegend, zwischen den Rippen und dem Darmbeinkamm, hatte, wie ich eine solche an dieser Stelle bis dahin noch nie gesehen habe. Da solche Fälle auch nach den Aufzeichnungen in der Litteratur in der That selten sind, und mir in der Folge eine genaue anatomische Untersuchung dieses Falles möglich wurde, so scheint es mir nicht nur von Wichtigkeit für die Lehre von den Defekten vom Standpunkte der Entwicklungsgeschichte, sondern auch von Wert für den praktischen Arzt, insbesondere für den Chirurgen zu sein, wenn die dabei konstatierten Thatsachen zu allgemeiner Kenntnis gelangen.

Der kleine Patient war das Kind eines 67jährigen Weinbergbesitzers und einer 27jährigen Mutter. Drei vor ihm geborene Geschwister waren normal gebildet; ein Brüderchen ist im Alter von $2^1/_2$ Jahren an Enteritis gestorben. Erbliche Belastung irgend welcher Art liess sich nicht konstatieren; Potatorium des Vaters wurde zwar in Abrede gestellt, war aber doch wahrscheinlich vorhanden. Schwangerschaft und Geburt verliefen vollkommen normal und es wurde der Kleine bis gegen Ende September 1891 von der Mutter gestillt. Nachher bekam er Kuhmilch und erst

von da an musste wegen Verstopfung der Stuhl durch Medikamente befördert werden. Krankheiten hat Pat. gar keine durchgemacht; die bestehenden Anomalien wurden alle schon bei der Geburt wahrgenommen. Der Ernährungszustand des Kleinen war ein sehr guter; sein Körpergewicht betrug 7500 Gramm.

Am 28. Oktober stellte ich, nachdem am 6. Oktober von Herrn Dr. W. von Muralt bei dem Patienten die Operation der Atresia ani und des anus praeternaturalis vorgenommen worden und diese völlig geheilt waren, den Kleinen in der Zürcher pädiatrischen Klinik vor, und nachdem die oben erwähnten Missbildungen im Gesichte und am Kopfe besprochen worden waren, beschäftigte uns begreiflicherweise die oben erwähnte Hernie in der rechten Seitengegend sehr lebhaft. Dieselbe stellte einen in der rechten seitlichen Bauchgegend zwischen Darmbeinkamm und unterer Brustapertur sitzenden Tumor von der Grösse einer Mispel dar. Unmittelbar unter dem Rande der untersten Rippe, genau zwischen der vordern und hintern Axillarlinie wölbte er sich beim Schreien, beim Sitzen, besonders stark und deutlich beim Anfassen des Kindes unter beiden Armen und Emporheben des Körpers hervor: vgl. Fig. I. In der Rückenlage dagegen verschwand er vollständig, sofern die Atmung ruhig war und die Bauchpresse nicht in Aktion trat. Der Tumor fühlte sich weich, elastisch an; er verschwand unter dem Fingerdruck, wobei man sehr deutlich die Empfindung hatte, dass ein lufthaltiges Organ (Darm) in die Bauchhöhle hineinging. Ueber dem Tumor war beim Perkutieren heller tympanitischer Schall vorhanden. Der tastende Finger konnte unter der untersten Rippe, genau seitlich, zwischen vorderer und hinterer Axillarlinie durch die etwas schlaffe Haut in den Bauchwandungen eine Lücke, ein rundes Loch, konstatieren, in welches man etwa mit der äusseren Hälfte des Nagelgliedes eindringen konnte. Nach oben wurde dasselbe durch den Rand der untersten Rippe und unter dieser liegende weiche nachgiebige Teile begrenzt; nach hinten durch einen straffen, dicken, kräftigen Muskelbauch, der senkrecht von oben nach unten verlief und sich nach hinten direkt bis an die Wirbelsäule als eine ununterbrochene derbe Muskelmasse verfolgen liess. Nach unten konnte man den Darmbeinkamm nicht durchtasten, sondern es bildeten hier, und in ganz gleicher Weise nach vorne, schlaffe weiche Teile den Abschluss der Lücke. In der Tiefe konnte man kein Organ durchfühlen. Entfernte man den tastenden Finger, so trat sofort wieder deutlich der Darm durch die Oeffnung heraus. —

Dass es sich um eine Hernia handle, darüber konnte gar

ASSOCIATION

kein Zweifel sein, da sich die Geschwulst und die Lücke in den Bauchwandungen genau so verhielten, wie etwa eine entsprechend grosse Nabelhernie und ihr Bruchring oder wie eine Hernia lincae albae; nur mit dem Unterschied, dass die Ränder des Bruchringes nicht überall so gleichmässig, derb und fest anzufühlen waren wie bei jenen Hernien, sondern nach vorn und unten weich, nach hinten und nach oben derb. Im übrigen zeigte das Abdomen, abgesehen von einer stark apfelgrossen Skrotalhernie, sowie sein Inhalt nichts Abnormes. Seine Grösse war eher unter dem Mittel. In der linken seitlichen Bauchgegend liess sich nichts Aehnliches, überhaupt nichts Abnormes auffinden. — Die Leber und die Milz waren normal gelagert, normal gross und ebenso ergab die Perkussion und Auskultation der Brusteingeweide durchaus normalen Befund.

Bei der klinischen Besprechung stellte ich die Diagnose auf Hernia lumbalis congenita, betonte die sehr grosse Seltenheit dieser Affektion: Prof. H. Braun[1]) hat bis zum Jahre 1879 bloss 29 Fälle dieser Art gesammelt, während Dr. E. Graser[2]) anno 1891 schreibt p. 127: es seien bisher im ganzen etwa 40 Fälle beschrieben. Ich besprach an Hand der Darstellung von Dr. Graser, die sich auf Prof. H. Brauns und Lesshafts[3]) Arbeiten stützt, die anatomischen Verhältnisse dieser Hernien. Dass in unserem Falle die Hernie nicht, wie die typische Hernia lumbalis, durch das trigonum Petiti herausgetreten sei, war ganz unzweifelhaft; denn da das trigonum Petiti gebildet wird: nach innen durch den Musc. latissimus dorsi, nach aussen durch den Musc. obliquus abdomin. externus, nach unten durch den Darmbeinkamm, man aber bei unserem Patienten entschieden den Darmbeinkamm als Begrenzung des Bruchringes nach unten nicht fühlen konnte, wohl aber nach oben deutlich die unterste Rippe, so supponierte ich als Durchtrittsstelle für die Hernie das »obere Lendendreieck«, auf das Lesshaft im Jahre 1870 als auf eine »dünne Stelle in der Wand der Lendengegend« aufmerksam gemacht hat. Dieses Trigonum lumbale superius s. Rombus lumbalis liegt gerade nach oben vom Trigonum lumbale inferius sive Trigonum Petiti und stellt einen dreieckigen oder unregelmässig viereckigen Raum dar, der nach Lesshaft begrenzt wird durch

[1]) Die Hernia lumbalis von Dr. H. Braun, Professor in Heidelberg. Archiv für klinisch. Chirurgie von Langenbeck, Billroth und Gurlt. Bd. XXIV. 201.

[2]) Die Unterleibsbrüche von Dr. E. Graser. Wiesbaden bei Bergmann 1891.

[3]) Die Lumbalgegend in anatomisch-chirurgischer Hinsicht von Dr. Lesshaft. Reichert und Du Bois Raymond Archiv. 1870, p. 264.

folgende Muskeln und Teile: nach hinten durch den untern Rand des musc. serratus posticus inferior und die Spitze der 12. Rippe oder den vorderen Rand des ligamentum-lumbo-costale; nach unten durch den Musc. obliquus internus; nach vorn durch den hintern Rand des Musc. obliquus externus und die Spitze der 12. Rippe und nach innen durch den äusseren Rand der Scheide des Musc. Extensor dorsi s. erector trunci. Graser beschreibt dieses Dreieck p. 126 folgendermassen: Seine Basis wird nach oben begrenzt durch die 12. Rippe; sein innerer (hinterer) Rand durch den Musc. sacrolumbalis, resp. den darunter liegenden Musc. quadratus lumborum; der äussere Rand von der hinteren Grenze des Musc. obliquus abdominis internus; die Spitze des Dreiecks liegt am Darmbeinkamme. »Nach hinten wird diese muskelfreie Stelle zum grössten Teile vom Musc. latissimus dorsi bedeckt.«

Da man bei unserem Patientchen nach oben ausserordentlich deutlich die unterste Rippe, nach hinten einen festen, derben in senkrechter Richtung verlaufenden Muskelbauch fühlte, den jeder andere Untersucher gleich mir als Musc. erector trunci (s. sacrospinalis) mit Musc. quadratus lumborum diagnosticierte, so schien mir die Annahme, es sei die Hernie durch das trigonum lumbale superius Lesshafts herausgetreten, die wahrscheinlichste und ich stellte die Diagnose auf Hernia lumbalis superior. — Allerdings habe ich mir und meinen Schülern nicht verhehlt, dass diese Diagnose mich nicht ganz befriedige. Namentlich machte ich mir den Einwand, und hob denselben auch in der Klinik hervor, dass eine durch die »schwache Stelle Lesshafts« hindurch tretende Hernie weiter nach hinten, mehr gegen den Rücken hin sitzen sollte. Aber da die Hernie dicht vor der nun einmal nicht anders denn als Muscul. erector trunci cum musc. quadrat. abdom. diagnosticierten Muskelmasse hervortrat, fand ich keine andere Erklärung dieser Symptome und deshalb blieb ich bei jener Diagnose stehen.

In der Folge machte Herr Dr. W. von Muralt (am 3. Nov.) bei dem Patienten die Radikaloperation der Hernia scrotalis und zwar mit bestem Erfolg. Sie heilte per primam. Leider bekam aber Pat. dann in der Folge eine Pneumonie mit Herpes labialis und zweifelsohne von letzterem ausgehend noch ein Erysipelas faciei und starb am 18. November 1891.

Bei der am 18. November 8 Stdn. p. m. vorgenommenen Sektion konstatierte ich:

Assymmetrie des Schädels; die rechte Hälfte kleiner als die linke. Die rechte Hälfte des Gehirns kleiner als die linke; das linke

Cerebellum kleiner als das rechte; Pons und medulla oblongata etwas assymmetrisch; der rechte Nerv. opticus kleiner als der linke. An der Lunge fiel die abnorme Kleinheit des rechten Lungenlappens auf; es fehlte der ganze Mittellappen. Links waren die obern zwei Drittel des Unterlappens pneumonisch infiltiert. Die Leber zeigte im rechten Lappen eine senkrecht verlaufende Rippenfurche. Unterleibsorgane sonst unverändert; die Hernia ing. dext. operata geheilt; keine Spur von peritonitischen Veränderungen. In der rechten Bauchgegend dicht unter dem Rippenbogen fühlte man auch von innen her deutlich die Bruchpforte in ganz analoger Weise wie von aussen: eine rundliche Lücke in der Muskulatur der seitlichen Bauchwand nach oben. Ihre Breite (von rechts nach links) betrug 17 mm; ihre Höhe 30 mm. Entsprechend dieser Lücke zeigte das Peritoneum eine schlaffe, flache Ausstülpung ohne sonstige Veränderung. Hinter dieser Stelle lag und hatte unzweifelhaft den Inhalt der Hernie intra vitam gebildet ein lufthaltiges nach vorn umgebogenes Stück des Colon ascendens; sonstige Veränderungen waren am Darm nicht nachweisbar, namentlich keine Erweiterung und keine Veränderung des peritonealen Ueberzuges. Weiter nach unten lagen Dünndarmschlingen. Die Lagerung der Baucheingeweide war durchaus normal.

Nachdem die Rückenhaut abpräpariert, und die Muskeln blossgelegt worden cf. Fig. II, fällt eine intra vitam nicht konstatierte, winklige Scoliose der Wirbelsäule resp. Abweichen einiger processus spinosi nach rechts von der Medianlinie auf. Während sowohl die processus spinosi der Lendenwirbel als auch diejenigen der obern Hälfte der Rückenwirbelsäule normal und gerade übereinanderstehen, weichen die proc. spinosi der 3 untern Brustwirbel stark nach rechts ab und am obersten Lendenwirbeldornfortsatz findet sich ein nach links oben aussen gerichteter Anhängsel fast wie ein anderer damit verwachsener processus spinosus. Die rechte Hälfte des Thorax erscheint bei der Betrachtung von hinten bedeutend kleiner als die linke, namentlich kürzer, doch auch etwas schmaler. Während links 13 Rippen gezählt werden, zähle ich rechts deren nur 12. Allem Anschein nach aber fehlt rechts die unterste Rippe; denn die letzte Rippe links ist kürzer als die letzte rechts, welch letztere sich überhaupt sonst wie die zweitletzte Rippe linkerseits, in Berücksichtigung ihrer Lage, Länge, Dicke und in ihrer ganzen übrigen Beschaffenheit verhält. Die oberflächliche Fascie über dem rechten Musculus erector trunci (s. Opisthotenar s. sacrospinalis) ist dicker und nach oben breiter als über dem linken Muskel gleichen Namens. Sie geht nach

oben in eine in der Höhe des proc. spinos. des ersten Lendenwirbels liegende, sichelförmige nach oben concave, nach unten convexe, den Raum zwischen obersten Lendenwirbel und rechter unterer Apertur des Thorax überbrückende derbe weisse Sehne über (Fig. II s.). Letztere entspricht in ihrer Lage der letzten Rippe der linken Seite. Diese Sehne ist nach oben weniger, nach unten stärker ausgezackt und es setzen sich an dieselbe an: nach oben und innen die Fascie, die von den process. spinos. der untersten Brustwirbel und dem Musc. cucullaris herkommt; nach unten und innen die bereits erwähnte Fascie des Musc. erector trunci resp. letzterer selbst; nach aussen und oben der Muscul. latissimus dorsi; nach aussen und unten der Muscul. obliquus abdominis externus. Der Musc. erector trunci ist rechterseits etwas schmaler als links; unmittelbar an ihn schliesst sich, wie in der Norm der Musc. quadratus lumborum an. Nach aussen von letzterem ist rechts ein deutliches trigonum Petiti von 5 mm Breite, 18 mm Höhe vorhanden. Dasselbe ist aber dadurch abnorm, dass seine hintere Begrenzung nicht durch den Musc. latissismus dorsi, sondern durch den Musc. quadratus lumborum gebildet wird. Die normaler Weise von der crista ossis ilei entspringende Portion des Musc. latissimus dorsi dext. fehlt vollständig; ebenso wenig gehen Muskelfasern vom untern Teile der fascia lumbodorsalis zum Musc. latissimus dors. hinauf; nur von der erwähnten sichelförmigen Fascie oder Sehne (s), sowie von den Rippen entspringende Muskelbündel stellen den rechtsseitigen Musc. latissimus dorsi dar. Links ist kein Trigonum Petiti vorhanden, indem der Musc. obliquus abdom. ext. bis an den Musc. latissimus dorsi sin. heranrückt, ja sogar die vom Darmbeinkamm entspringende Portion ein klein wenig überdeckt. Dagegen ist die Verbindung des M. latissim. dorsi sin. mit dem Musc. erector trunci resp. der fascia superfic. sacrospinalis nicht so intim, wie unter normalen Verhältnissen; durch die schmale Lücke sieht man den Musc. quadrat. lumbor sin. durch (Fig. 2. q. l. s.). Die Portion des Musc. latissim. dorsi sin., die vom Darmbeinkamm entspringt, ist ziemlich dünn, 15 mm breit (von r. nach li.). — Der Musc. obliquus abdomin. extern. sinist. beginnt 18 mm nach aussen vom Rande des linken erector trunci am Darmbeinkamm und geht als 8 cm breiter, in normaler Weise die Bauchwand abschliessend nach aussen und vorn und nach oben, Darmbeinkamm und untere Thoraxapertur resp. Brustkorb verbindend. Sein innerer Rand ist an der Insertionsstelle an der untersten Rippe 5,5 cm von den proc. spinos. lumb. entfernt. Rechts entspringt der Musc. obliquus abdomin. ext. am Darmbeinkamm

in einer Entfernung von 15 mm vom muscul. erector trunci; sein weiterer Ursprung vom genannten Knochen erstreckt sich in gewohnter Weise nach vorn. Aber sein Muskelbauch ist durch die im Bereiche dieses Muskels hervortretende Hernie resp. Vorstülpung des Peritoneum parietale förmlich in zwei Portionen, nämlich eine hintere und eine vordere, getrennt, deren Grenzen anfänglich schwer bemerkbar waren, weil eine reichliche Menge Fettgewebes in der Muskellücke angehäuft war, resp. die Lücke verdeckte. Nach Wegpräparation des letzteren ergiebt es sich, dass die hintere Portion des Musc. abdom. obliq. extern. einen 25 mm breiten Muskelbauch darstellt, der in der Richtung von unten und vorn vom Darmbeinkamm schräg nach hinten und oben nach der früher beschriebenen sichelförmigen Sehne (s) ansteigt, um dort 2,5 cm von der Mittellinie der proc. spinos. entfernt sich zu inserieren. Die vordere Portion des Musc. obliq. ext. dagegen geht in der Richtung von unten nach oben nahezu parallel der Körperaxe und setzt sich an eine Verlängerung jener Sehne Fig. II. s. nach vorne an, welche nach aussen als derbe Fascie die Mitte der untersten Rippe kreuzend nach oben und vorne sich hinzieht, sowie auch an die vordern Partien der untern Rippen. Die Breite dieser vordern Portion des Musc. obliq. abdom. ext. beträgt 17 mm und sie erscheint dünner und schwächer als die hintere. Die grosse schlitzförmige Lücke zwischen diesen beiden Muskelportionen wird nach unten durch eine dreieckige Muskelmasse im Grunde der Lücke abgeschlossen, nämlich durch den Muscul. transversus abdom., der hier in einer Ausdehnung von 20 mm Breite und 22 mm Höhe sichtbar ist. (Vor der Beseitigung des Fettgewebes war er durch dieses verdeckt.) Oberhalb dieses Dreiecks findet sich ein von jeder Muskelschicht freies Loch, das in der Richtung von vorn nach hinten 35 mm, in vertikaler Richtung 25 mm misst. Die Begrenzung dieses Loches, der Bruchpforte, findet somit statt: nach hinten durch die portio posterior des musc. obliq. abd. ext.; nach unten direkt durch den musc. transversus abdominis, nach vorn durch die portio anterior des musc. obliq. abd. ext.; nach oben direkt durch den sich umbiegenden eben genannten Muskel, indirekt durch die unterste Rippe. Der Musc. transversus abdom. begrenzt unten die Lücke durch eine nach oben concave Linie; er verdünnt sich allmählich gegen seinen obern Rand hin so, dass da und dort infolge Auseinanderweichens von Muskelbündeln mehrere Lücken bemerkbar sind (vgl. Fig. III). Weiter nach vorn ist die etwas weiter nach unten liegende fächerförmige Ausbreitung des Musc. abdomin. internus zwischen vorderem Rande

des Musc. abdom. extern. und äusserem Rande des Musc. rectus abdominis deutlich wahrnehmbar und es wurde selbstverständlich durch genauere Präparation das Verhalten dieses Muskels gegen den Musc. abd. intern. untersucht. Letzterer Muskel ist im Verhältnis zum Musc. abdom. ext. dünn und schwach entwickelt. Die obere und hintere Partie, die von der fascia lumbodorsalis entspringt und gegen die Spitze der 12., sowie den untern Rand der 11. Rippe hingehen sollte, und die auf der linken Seite gut entwickelt ist, fehlt rechterseits vollständig. Eine kleine dreieckige Inscriptio tendinea trennt nach vorn den Musculus abd. internus vom musc. transversus; während weiter nach hinten unter der vordern Portion des Musc. abdomin. extern. die beiden Muskeln einander seitlich direkt berühren.

Alle Zweifel über das Verhalten des Muscul. abdomin. transversus dext. werden gehoben durch die Betrachtung der Muskulatur von innen, d. h. von der Bauchhöhle aus. Fig. IV giebt hievon eine Skizze. Hier sieht man deutlich nach unten von der Lücke in der Bauchwand den Musculus transversus abdominis mit der verdünnten und rareficierten Muskelschicht. Nach oben von der Hernie sowohl dünne rareficierte Muskulatur als auch eine etwas dickere resistentere Partie, die dem M. transversus angehört. Die Insertionsstelle des Musc. transv. abdom. dext. reicht nach hinten bis hart an den Muscul. quadratus lumborum heran, während links ein 1,5 cm breites Interstitium vorhanden ist, in dem, wie unter normalen Verhältnissen, der Musculus latissimus dorsi bemerkbar ist. Dass der Faserverlauf des Musc. transv. abdomin. rechts nicht ein so gerader ist wie links, sondern durch die Hernie nach unten (resp. nach oben) gebogen erscheint, ist begreiflich. Dass auch von innen her am Präparate der Musc. abdom. intern. besonders bei durchfallendem Lichte wahrnehmbar ist (in der Zeichnung aber nicht skizziert wurde), sei ausdrücklich erwähnt und ausserdem ist nach vorn und oben eine Muskelplatte sichtbar, die zweifelsohne dem Musc. abdom. ext. zukommt. Der Muscul. quadratus lumborum erscheint rechts etwas schmaler, aber dicker als links; während er links seine beiden Insertionsstellen an der Wirbelsäule und an der letzten Rippe deutlich zeigt, fehlt rechterseits die portio costalis und ist nur die an den Seitenflächen der Wirbel und dem processus transv. sich inserierende Portion vorhanden.

An dieser Zeichnung Fig. IV ist ferner, wie übrigens auch in Fig. III und II der Durchtritt von Blutgefässen durch die Hernie wahrzunehmen: es sind die unterste Art. und V. intercostalis; ebenso

die früher erwähnte Anomalie des Brustkorbes und eine Difformität der Wirbelsäule, die darin besteht, dass ein abnorm gebildeter Wirbel auf der rechten Seite eine, auf der linken Seite zwei Rippen trägt. — Ferner sieht man auch von der Innenseite der Bauchwandungen her die nach hinten und etwas nach oben von der Bruchpforte befindliche Sehne, über der auch hier keine Muskelschicht liegt (Fig. IV S.).

Obwohl in keiner Beziehung zu der Hernie stehend, ist doch das Verhalten des Musc. serratus posticus infer. noch erwähnenswert. Links ist derselbe in normaler Weise vorhanden; er entspringt von der fascia lumbodorsalis und inseriert sich in Form zweier breiter Zacken an die beiden untersten Rippen. Die Breite der letztern beträgt, senkrecht zum Faserverlauf gemessen, für die äussere Portion 18 mm, für die innere Portion 25 mm, in Summa also 43 mm. Rechts ist der Musc. serratus postic. infer. nur einzackig, und diese Zacke entspringt zum Teil von der Fascie über dem musc. erector trunci z. T. von der sichelförmigen sehnigen Fascie und geht nach aussen und oben schräg ansteigend zur untersten Rippe. Die Breite dieses Muskels beträgt bloss 13 mm, die Länge entsprechend der innern, sich an die zweitunterste Rippe inserierende Zacke dieses Muskels auf der andern Seite. Nach aussen und unten von diesem defekten Muskel der rechten Seite liegt der Fascie eine sehr dünne, blasse, schwache unzusammenhängende Schicht Muskulatur auf: ohne Zweifel ein ganz schwaches Rudiment der äussern untern Zacke.

Aus dem Mitgeteilten geht klar hervor, dass in unserem Falle die Hernie zwischen Brustkorb und Darmbeinkamm dadurch zustande gekommen ist, dass Defekte in verschiedenen Bauchmuskeln vorhanden sind, welche zusammenwirkend eine Lücke in der Bauchwand bedingen und so die Genese der Hernie begreiflich machen. Es beteiligen sich an dieser Lückenbildung folgende drei Muskeln:

1. der Muscul. obliquus abdominis externus s. descendens.
2. der Muscul. obliquus abdominis internus s. ascendens.
3. der Muscul. transversus abdominis.

Der Musc. obliquus abdomin. ext. entspringt normaler Weise, wie Lesshaft l. c. angiebt: a) vom untern Rand der 11. bis 5. Rippe; b) von der Spitze oder zuweilen von der fibrösen Verlängerung der 12. Rippe, gewöhnlich mit einer kleinen Sehne; c) einige schräge Fasern von der fascia lumbodorsalis. Er inseriert sich an die äussere Fläche der crista ossis ilei. In unserem Falle sind die Ursprünge sub a. normal; die sub b. genannten offenbar

vorhanden, aber anstatt »von der 12. Rippe oder deren fibrösen Verlängerung« auszugehen, entspringen sie nur von einer fibrösen Haut von sehniger Beschaffenheit, sichelförmiger Gestalt etc., wie oben beschrieben Fig. II, s. Fig. III, s. Fig. IV S. Der Zusammenhang dieser Portion des Musc. obl. abd. ext. mit dem vorderen Teil ist nach oben diskontinuierlich, nur unten an der crista ossis ilei kontinuierlich. Ein Ursprung, der vom untern Teil der fascia lumbodorsal. superfic. ausgeht, ist nicht nachweisbar; es könnte aber der eben erwähnte Teil auch als solcher betrachtet werden, da wie früher erwähnt worden (p. 6) die sichelförmige Sehne (Fig. II. s.) direkt in die fasc. lumbodors. übergeht, resp. eine seitliche Verlängerung der letztern darstellt. Aber diese Portion kann wie aus Lesshafts Schilderung hervorgeht, nur eine schmale und unbedeutende sein, da andere Autoren wie Hyrtl, Gegenbauer ihrer gar nicht gedenken, und Henle p. 55 Handbuch der Muskellehre, davon sagt: »zu welchen sich nicht selten noch eine schmalste Zacke . . . unten von dem lig. lumbodorsale in der Verlängerung des Querfortsatzes des ersten Bauchwirbels gesellt« und als solches p. 56 Fig. 23 abbildet. Es muss aber wohl angenommen werden, dass vom Musc. obliquus abdomin. ext. jene Partie fehlt, welche normalerweise sich an die sehnige Verlängerung der zwölften Rippe inseriert; dass aber die Partie vorhanden ist, welche sich an die fascia lumbodorsalis und an die zwölfte Rippe inseriert. Weil aber diese letzte Rippe fehlt, und an ihrer Stelle nur eine Sehnenplatte, die sichelförmige Fascie, s. Fig. II, vorhanden ist, welche gegen die Wirbelsäule hin mehr retrahiert blieb, weil das Längenwachstum der Rippe die daselbst fixierten Weichteile nicht nach aussen fortbewegte, wurde die Insertionsstelle des gedachten hintern Abschnittes des Musc. obliq. abd. ext. in abnormer Weise näher gegen die Wirbelsäule hin fixiert, während die vordere Portion des Muskels normal gelagert blieb: und so kam die Lücke in dem Muskel zu Stande.

Der Muscul. obliquus abdominis internus entspringt normaler Weise a. von der crista ossis ilei; b. vom oberflächlichen und tiefen Blatt der fascia lumbodorsalis und geht hinten steil aufsteigend zum knorpeligen Ende der letzten Rippe, dann zum Knorpel der 11. Rippe oder auch der 10. Rippe und so fort bis zum lig. Poupartii. Nur die hintern Partien interessieren uns. Bei unserem Patientchen ist auf der linken, normalen Seite der Musc. obl. abd. int. ganz normal, und er erstreckt sich in seinem Ursprung von der Crista ossi silei so weit nach hinten als nur möglich; vide Fig. V. Seine hintern Faserbündel inserieren sich etwa

senkrecht aufsteigend in der Mitte der letzten Rippe. Ganz anders rechterseits. Hier sind die hintersten Ursprungsfasern des Musc. obliquus abdominis int. unter der hintern Portion des M. obliq. abd. ext. etwa in der Mitte des Darmbeinkammes vorhanden; sie gehen nach vorne; keine Spur der von der hintern Hälfte der crista ossis ilei sowie der von der fascia lumbodorsalis entspringenden und der an die Rippen sich inserierenden Partie des Muskels ist vorhanden. Man kann sagen, dass etwa die hintere Hälfte dieses Muskels gänzlich fehlt.

Der dritte in Betracht kommende Muskel ist der Musc. transversus abdominis. Derselbe entspringt normaler Weise a. von der 7. bis 10. Rippe; sehnig vom untern Rande der 11. und der Spitze der 12. Rippe; b. von der facia lumbodorsalis und zwar von deren oberflächlichem, mittlern und tiefen Blatt und c. vom Innenrande der crista ossis ilei. Die Betrachtung der Fig. IV, die möglichst genau das ausgebreitete Präparat reproduciert, giebt Aufschluss über das Verhalten des in Rede stehenden Muskels. Links ist er als continuierliche Schicht sichtbar; da nach aussen vom Musc. quadratus lumbor. die tiefe Schicht der Fascie wegpräpariert ist, sieht man hier den Musc. abdom. obliq. int. in seinem hintersten Abschnitte, der rechterseits vollständig fehlt. Der Musc. transversus abd. erscheint daher hier dem Musc. quadratus lumborum bedeutend genähert. Nach unten am Darmbeinkamm sind normale Verhältnisse. Nach oben sieht man von der Inscriptio tendinea aus sowohl nach unten als auch nach oben von der Bruchpforte Fasern des Musc. transversus abd. nach vorn sich hinziehen, so dass wohl auch in diesem Muskel, direkt nach vorn an der sehnigen Platte ein Defekt anzunehmen ist; doch ist derselbe verhältnismässig viel unbedeutender, als an den zwei vorher geschilderten Muskeln.

Die Lücke in der Bauchwand, welche den Durchschnitt der Hernie gestattet, ist demnach bedingt durch einen Defekt im Muscul. obliq. abd. ext. in dessen äussern (lateralen) Partie; durch Defekt der hintern Hälfte des M. obliq. abd. int. und einen kleinen Defekt im Musc. transvers. abd.

Dass diese Defekte das primäre, die Bruchbildung das sekundäre ist, und nicht etwa umgekehrt, darf mit Bestimmtheit aus der Anwesenheit anderer Muskeldefekte erschlossen werden, die wir in dem beschriebenen Präparate nachgewiesen haben und die an der Bildung der Hernie keinen Anteil genommen haben. Diese Defekte sind:

a. der Mangel der Portion des Musc. latissimus dorsi, die von der äussern Fläche der crista ossis ilei entspringt und wohl auch eines Teiles der Fasern, die ihren Ursprung von der fascia lumbodorsalis nehmen, sowie der Bündel, die von der Spitze der letzten Rippe und ihrem fibrösen Fortsatz ausgehen.

b. der Mangel der untersten Zacke des Musc. serratus posticus inferior.

c. der Mangel der (normal) an den innersten Teil des untern Randes der 12. Rippe sich inserierenden Muskelbündel des Muscul. quadratus lumborum.

Endlich könnten noch die Mm. intercostales zwischen den untersten Rippen angeführt werden; so dass also als mehr oder weniger defekt zu bezeichnen sind 8 Muskeln; und zwar der Musc. latissim. dorsi; der M. serratus postic. infer., der Musc. quadratus lumbor., der Musc. obliq. abdom. ext., der Musc. abdom. int., der Musc. transversus abdom., der Musc. intercost. intern. und Musc. intercost. extern.

Somit sind sämtliche Muskeln, welche sich normaler Weise an die unterste Rippe inserieren, mehr oder weniger defekt; so dass gewiss der Schluss erlaubt ist, es sei dieser Defekt der Muskeln abhängig von dem Defekt der untersten Rippe. An der Stelle der untersten Rippe ist nur eine fibröse Haut, an der sich ein Teil der Muskelbündel inseriert, die sich sonst an die letzte Rippe ansetzen, während die übrigen Muskelbündel fehlen. Da, wie früher bereits angegeben, rechts die unterste Rippe in jeder Beziehung sich ganz analog wie die zweitunterste Rippe auf der linken Seite verhält, diese aber trotzdem sie als die 12. gezählt wurde, sich in jeder Hinsicht genau so wie die normale 11. Rippe verhält, so wird man annehmen müssen, dass rechterseits die unterste (12.) Rippe fehle und, trotzdem sie der Zahl nach die 12. ist, doch ein Defekt der untersten Rippe vorliegen müsse. Dieser Defekt ist offenbar abhängig von einer Anomalie der Wirbelsäule, die wir, wenn sie genauer untersucht sein wird, beschreiben werden.

Epicrise.

Die Sektion und die genauere anatomische Untersuchung haben im vorliegenden Falle also ergeben, dass in der That eine Hernie in der rechten Seitengegend des Körpers vorliegt, und dass diese Hernie durch eine Lücke dicht unterhalb der untersten Rippe herausgetreten ist. Die auffallende Erscheinung, dass die Hernie

so weit nach aussen ihren Sitz hatte, erklärt sich vollkommen dadurch, dass die Bruchpforte nicht wie ich angenommen hatte, am trigonum (s. rhombus) lumbale superius Lesshafts, sondern weiter nach aussen sitzt. Dass wir von der Bruchpforte aus nach oben die letzte Rippe fühlen konnten, war richtig; dagegen war die Annahme, der nach hinten abtastbare, straff gespannte, dicke Muskelbauch sei Musc. erector trunci s. Opisthotenar mit Quadratus lumborum nicht richtig. Es war die hintere Portion des Musc. obliquus abdomin. ext., die sich direkt an die eben genannte Muskelmasse anschloss und mit ihr ein Ganzes bildete. Die Lücke befand sich weiter nach vorn als die »vorschriftsgemässen« Lumbalhernien. Die in neuerer Zeit beschriebenen Fälle von Braun und J. Wolff waren wenig geeignet unsern Fall aufzuklären, weil der von ersterem beschriebene Fall in eine Kategorie gehört, zu der unser Fall nicht hingehörte, indem in beiden Fällen die Bruchpforte dicht über dem Darmbeinkamm lag, in unserem Falle dagegen dicht unter der untersten Rippe. So viel ist unzweifelhaft, dass unser Fall, wie er sich klinisch als eigenartig repräsentierte, dies in ebenso hohem Grade in anatomischer Hinsicht thut.

Es hat Braun in seiner oben citierten Arbeit pag. 223 die Ansicht ausgesprochen, dass bei den congenitalen Fällen von Hernia lumbalis Defektbildungen der Bauchwand vorgelegen haben; eine Ansicht, die in J. Wolff einen Widersacher gefunden hat, der l. c. sagt: »für die congenitalen Hernien andere anatomische Verhältnisse anzunehmen, als für später erworbene . . . liegt keine Veranlassung vor. Braun's Vermutung, es liegen Defekte der Bauchwand vor, entbehrt der thatsächlichen Basis.« Dass Braun richtig vermutet hat, beweist unsere Beobachtung, die allerdings, wie wir gleich erörtern werden, nicht wirklich eine Lumbalhernie darstellt, aber allenfalls doch noch zu der Gruppe von Hernien, die Braun als solche zusammengestellt hat, gezählt werden dürfte. Unter diesen Fällen finden sich auch solche, die unter der Bezeichnung Hernie inter costo-iliaque (Larrey) unter Hernie sus-iliaque (Hugnier) publiciert worden sind und von denen wenigstens erstere wahrscheinlich nicht zu den Lendenhernien zu zählen sind.

Als Lendenhernien dürften nur solche Brüche bezeichnet werden, die in der Lendengegend hervortreten. Nun hat sich in den letzten 20 Jahren der Begriff der »Lendengegend« wie uns scheint bei den Anatomen etwas geändert oder, wenn es gestattet ist zu sagen, verfeinert; diese Gegend wird heute schärfer begrenzt als früher.

Lesshaft l. c. p. 267 schreibt anno 1870: Die Lumbalgegenden sind nach innen durch die Dornfortsätze (»Darm«fortsätze ist offenbar ein Druckfehler) des 2.—5. Lumbalwirbels begrenzt. Nach oben werden sie durch eine vom Dornfortsatze des 2. Lendenwirbels, nach aussen über das äussere Ende der 12. Rippe bis zur 11. Rippe gehende Linie begrenzt; diese Linie kreuzt sich mit der letztgenannten Rippe auf der Stelle, wo das äussere Dritteil dieser Rippe sich mit dem nach innen und oben gewandten mittlern Drittel verbindet. Nach aussen reichen diese Regionen bis zu einer Linie, die man vom Ende der 11. Rippe vertikal nach unten zur Crista ossis ilei führt. Die untere Grenze endlich wird von dieser crista gebildet, von dem Punkte angefangen, wo sie sich mit der eben genannten Linie verbindet, nach hinten bis zur spina posterior superior ilei. Jede dieser Regionen kann man noch in eine äussere und innere Hälfte teilen (Regio lumbalis lateralis et medialis) und die Grenze zwischen diesen beiden Teilen wird vom äussern Rande des Musc. extensor dorsi trunci communis gebildet, Diese Teile unterscheiden sich dadurch, dass sich bei magern Subjekten in der äussern Hälfte dieser Region (Regio lumbalis lateralis) eine Vertiefung oder sogar längliche Grube vorfindet, während deren innere Hälfte (Reg. lumb. medialis) von aussen nach innen convex hervorsteht.

Neuerdings aber bezeichnen die Anatomen z. B. Stöhr[1]), Rüdinger[2]), Heitzmann[3]) nur die Gegend, welche zwischen der 12. Rippe und Darmbeinkamm und zwischen den proc. spin. der Lendenwirbel und einer senkrechten, die von der Spitze der 12. Rippe vertikal nach dem Darmbeinkamm hingezogen wird, als regio lumbalis; was nach aussen davon ist und früher regio lumbalis lateralis hiess, wird als regio iliaca oder als regio hypochondriaca (Heitzmann) bezeichnet. Diese erstreckt sich nach vorn bis zur verlängerten Mamillarlinie oder etwas nach aussen von dieser. Acceptieren wir diese jetzt von den Anatomen allgemein angenommene Begrenzung der Regio lumbalis, so können wir unsere oben beschriebene Hernie unmöglich dem Begriff der Hernia lumbalis subsumieren, sondern wir werden sie als Hernie der Regio iliaca s. hypochondriaca bezeichnen; oder was uns behufs Vermeidung von Irrtümern zweckmässiger erscheint, als Hernia ventralis lateralis; und da es sich um einen angebornen Bruch handelt, als Hernia ventralis lateralis congenita.

[1]) Mündl. Mitteilung.

[2]) Cursus der topogr. Anatomie. München. 1891. Tab. I.

[3]) Descriptive u. topogr. Anat. Atlas. VI. Aufl. Tab. 20 u. S. 148.

Auch der Name Hernia hypochondriaca congenita wäre nach der angedeuteten Topographie denkbar. Aber er scheint uns deshalb weniger passend, weil die regio hypochondriaca sowohl früher allgemein als auch in neuester Zeit von einigen weiter nach vorn verlegt wurde, nämlich nur in die Gegend dicht unter dem Rippenbogen oder auch über denselben, so neuestens von Rüdinger l. c. und hier durchaus nicht identificiert wird mit der regio iliaca, wie das von Heitzmann geschieht. Wie viele von den bisher publicierten Hernien der Lendengegend nun von der »Hernia lumbalis im engern Sinne« abzutrennen wären, scheint mir eine Frage, die bei der meistenteils zu wenig genauen Beschreibung des Sitzes etc. der Geschwulst nicht entschieden werden kann. Nur so viel scheint mir wahrscheinlich, dass der von Braun sub Nr. 8 in seine Casuistik aufgenommene Fall, und der von A. Colles im Mai 1829 beobachtet worden ist, sehr ähnlich unserem Falle, ja möglicherweise identisch mit dem unsrigen sein dürfte.

»Colles beobachtete ein 3 Jahre altes Mädchen, welches in der linken Seite eine Lendenhernie von der Grösse einer Taschenuhr hatte, die leicht reponiert werden konnte. Die Geschwulst war gleich bei der Geburt des Kindes beobachtet worden, aber seit damals gewachsen. In der letzten Zeit hatte sich eine Difformität ausgebildet, indem die rechte Seite an Völle zunahm, die linke in der Höhe des Tumors concav wurde. Der Gebrauch der Beine war ein vollkommener.«

Es ist in diesem Falle zwar der Sitz der Geschwulst auch nicht genau angegeben; nur der Umstand, dass in einem Alter (3 Jahre) in dem gewöhnlich Scoliose in auffallenderem Grade noch nicht beobachtet wird, hier anscheinend konstatiert wurde; die Concavität auf der Seite der Hernie lag und vielleicht auch die rechte Seite des Thorax grösser war, als die linke: ganz analog wie in unserm Falle, wo nur umgekehrt die Hernie auf der rechten Seite sass, da die Concavität aber auch nach derselben Seite hin gerichtet war und die linke Thoraxhälfte voller, umfangreicher, die rechte dagegen kleiner, weil defekt war: legt uns die Annahme nahe, es möchten die beiden Fälle gleichartig in der Art und Weise der Entstehung der Hernie sein.

Wir finden beim Durchlesen der schönen Kasuistik, die Braun gesammelt hat, noch einige Fälle, die möglicherweise analoger Natur waren. Braun selbst sagt p. 223: es dürfte ausser in dem eben angeführten Colles'schen Falle auch in demjenigen von Monro Defektbildung in der Bauchwandung vorgelegen haben. Das ist in der That auch wahrscheinlich. Aber dieser Fall bot

einmal beiderseits Hernien: weite Oeffnungen in den Lendenmuskeln, durch welche beide Nieren hindurchgegangen waren; jene wurden nur durch die gemeinschaftlichen Bedeckungen überzogen und waren so weit, dass die Nieren mit Leichtigkeit reponiert, aber schwer in dem Unterleib zurückgehalten werden konnten. Wo aber in diesem Falle die Lücken sassen, ob in der regio lumbaris im engeren Sinne des Wortes, oder weiter nach aussen, ist nicht angegeben.

Dagegen interessiert uns in hohem Grade die Notiz Brauns p. 202, dass Reneaulme de Lagarenne, essai d'un traité des hernies nomées descentes 1726, angebe: „Dolée (Dolaeus) spricht von einem Bruche, den er Lumbalbruch nennt, der zwischen den falschen Rippen und der crista ilei liegt, entstanden durch Trennung der Fasern der Musculi obliqui und des musc. transversus. Er erscheint so sonderbar, dass man zweifeln kann, ob er ohne vorhergehende Wunde entstehen kann." Fast möchte man glauben, Dolaeus hätte unser Präparat in seinen groben Umrissen vor Augen gehabt; aber es fehlt leider nicht nur jede genauere klinische, sondern jede anatomische Beschreibung als Begründung der geäusserten Vermutung. Dass es aber auch früher schon Aerzte gab, die den Begriff der Hernia lumbalis mehr einschränkten, als wie Braun, J. Wolff und andere gethan, beweist die Notiz bei Braun p. 211 Anmerkung, dass Huguier gelegentlich der Mitteilung des Falles von Lumbalhernie von Hardy bei der Diskussion erklärte: er halte diesen Bruch nicht für eine hernia lumbalis, sondern »pour une hernie, qui s'est faite par une échancrure congenitale ou acquise du bord supérieur de l'os iliaque«. Huguier würde also wohl auch den Fall von J. Wolff nicht als hernia lumbalis aufgefasst haben, indem auch hier ein Defekt am Beckenknochen vorlag, der mit zur Bildung der Hernie beigetragen hatte.

Wir hoffen also nach all dem Mitgeteilten, wir werden nicht eines zu weit gehenden Dogmatismus bezichtigt werden, wenn wir vorschlagen, die Hernien, die analog, wie die von uns beschriebene, zwischen crista ossis ilei und unterer Apertur des Brustkorbes gerade nach aussen sitzen, in Zukunft nicht zu den Lendenhernien zu rechnen, sondern als seitliche Ventralhernien aufzufassen. Wir sind nicht der Ansicht, dass man die Diagnose der Hernia lumbalis einfach so fixieren könne, dass man sagt: die in der regio lumbalis im engeren Sinne, vide pag. 14, sitzenden Hernien sind als Lumbalhernien, die weiter nach vorn befindlichen als seitliche Ventralhernien aufzufassen. Wir haben vielmehr die Ueberzeugung, dass die meisten Lumbalhernien gegen die äussere Grenze der regio lumbalis der neuern Autoren hin ihren Sitz haben werden; ja wahr-

scheinlich das Maximum ihrer Vorwölbung nach aussen von einer senkrechten Linie, welche von der Spitze der 12. Rippe nach der crista ossis ilei gezogen wird, zeigen, und zwar um so mehr, je grösser sie werden. Auch die verlängerte Skapularlinie, eine senkrecht vom angulus inferior scap. nach unten gezogene Linie wird nicht dem gedachten Zwecke einer Grenze zwischen Lumbal- und seitlicher Ventralhernie dienen können. Wohl aber dürfte die hintere Axillarlinie bis auf die crista ossis ilei verlängert, von der hintern Begrenzung der Achselgrube aus parallel der Medianebene des Körpers nach unten gezogen, diesem Zwecke dienen und in ganz analoger Weise möchten wir die Begrenzung nach vorn vorschlagen, so dass wir also sagen möchten: die Hernien, die zwischen Rippenbogen und Darmbeinkamm sitzen und rückwärts von der verlängerten vorderen Axillarlinie liegen (sowie also vor der linea axillar. post.) würden einzig als typische laterale Ventralhernien aufzufassen sein. Weiter nach vorn gelegene wären als Hernia hypochondriaca, wenn sie unterm Rippenbogen sitzen, oder als H. ventralis lateralis anterior, wenn sie an der vorderen innern Grenze der regio iliaca sitzen etc., zu bezeichnen. Die Zukunft muss lehren, inwieweit man aus der ganz genauen Fixierung des Sitzes und der Art und Weise der Entstehung auch Schlüsse wird ziehen dürfen auf die Durchtrittsstelle. Wir möchten hier nur betonen, dass eine sehr genaue Beschreibung der in Zukunft beobachteten Fälle von Hernien in diesen Gegenden, womöglich mit Abbildung, das fernere Studium am meisten fördern wird.

Eine durch einen spondylitischen Kongestionsabscess entstandene Lücke in der Lendenmuskulatur haben wir momentan in Beobachtung. Pat. ist ein am 18./3. 1892 ins Kinderspital aufgenommenes Mädchen von 4 Jahren. Es ist mangelhaft entwickelt, leidet an Kyphosis der Lendenwirbelsäule infolge Spondylitis und bot zwischen proc. spinos. und verlängerter hinterer Axillarlinie einen bis in die Gegend der Höhe der Mitte des os sacrum hinab reichenden, bis etwa zur 9. Rippe hinaufreichenden grossen Kongestions-Abscess, mit durchschimmernden Venen und verdünnter Haut. Nach der Punktion desselben und Entleerung des Eiters konnte man zwischen letzter Rippe und crista oss. ilei, dicht unter der Rippe einen Schlitz fühlen, der nach unten langsamer sich verengt, nach oben rundlich sich begrenzt, nach hinten und vorn Muskelränder zu tasten gestattet und der etwas nach vorn von der spina post. sup. liegt. Denkt man sich den direkten Abstand der spina ant. sup. von der spina post. sup. in vier gleiche Teile geteilt, so würde die Lücke etwas nach hinten von einer Linie liegen, die senkrecht

durch den Grenzpunkt zwischen hinterstem und zweithinterstem Viertel gezogen würde. Diese Lücke scheint mir somit weiter hinten zu liegen als diejenige, die Braun (s. o.) bei seinem Patienten mit Hernia lumb. fühlte und post mortem im Musc. latiss. dorsi fand. Ich würde sie am liebsten in das trigonum lumbale superius verlegen. Da der Eiter sich rasch wieder ansammelte, wurde der Kongestionsabcess drainiert, ein Drainrohr in jene Lücke eingelegt, und da dieses s. Z. noch liegt, so kam es in diesem Falle bis dato nicht zur Bildung einer Hernie [1]). Lesshafts weiche Stelle scheint somit Kongestionsabscessen den Durchtritt zu gestatten.

Als für die **Diagnose** der Hernia ventralis lateralis congenita bedeutsame Momente heben wir hervor:

1. den Sitz der Hernie zwischen crista ossis ilei und Rippenbogen einerseits; der hintern und vordern Axillarlinie andererseits;

2. die feste derbe Muskelmasse nach hinten (Partie des musc. obliq. abd. ext.), die kontinuierlich in die Rückenmuskeln, quadrat. lumborum und erector trunci übergeht;

3. die Möglichkeit, die unterste (resp. zweitunterste) Rippe von der Bruchpforte aus fühlen zu können. Begreiflicherweise können diese Symptome auch variieren; vielleicht giebt es auch Fälle, welche ähnlich wie bei gewissen Lumbalhernien den Darmbeinkamm von der Bruchpforte aus abzutasten gestatten. Von grosser Bedeutung für die Diagnose congenitaler durch Defektbildung entstandener Hernien scheinen uns ferner folgende Punkte zu sein:

4. angeborene Anomalien der Wirbelsäule, z. B. Scoliose und Lordose, wie in unserem Falle;

5. angeborene Difformitäten des Brustkorbes: Stärkere Entwicklung der Thoraxhälfte, auf der, der Hernie entgegengesetzten Körperseite, Kleinerbleiben der Hälfte auf der Seite der Hernie;

6. Defekt einer Rippe, mangelhafte Entwicklung von Muskeln auf der Seite, auf der die Hernie sich befindet;

7. anderweitige Missbildungen bezw. Defekte auf demselben Individuum. —

Ob es andere Modi der Genese der Hernia ventr. lateral. cong. giebt, als Defekte der beschriebenen Art, wird die Zukunft lehren. Dass durch Traumen Hern. ventr. lat. entstehen kann, ist unzweifelhaft; schon die Analogie mit Hern. lumb. traumatic. spricht dafür.

[1]) Ist auch noch am 17. 7. 1892 so.

Inwiefern hieran Kongestionsabscesse von der Wirbelsäule her oder vom Becken ausgehend participieren, müssen wir der Zukunft überlassen; aber die Wahrscheinlichkeit, dass auch diese eine ätiologische Rolle spielen können, ist zuzugeben. —

Noch weniger lässt sich über eine **Therapie** der seitlichen congenitalen Bauchbrüche sagen. Dass in einem Falle, wie der von uns beschriebene, in erster Linie die Behandlung durch einen Verschluss durch eine geeignete Pelotte in Betracht gekommen wäre, vorausgesetzt Patient hätte länger gelebt, erscheint wohl sehr nahe liegend. Mit dem Wachstum des Kindes wäre freilich auch der Defekt gewachsen und es würde über kurz oder lang dieser gewiss so gross geworden sein, dass ein Zurückhalten der Eingeweide durch die Pelotte nicht mehr möglich gewesen wäre. Betrug doch jetzt schon der senkrechte Durchmesser der Bruchpforte mehr als $^1/_3$, ja fast $^1/_2$ der Distanz der Rippen vom Darmbeinkamm und es nahm die Hernie nahezu den ganzen Zwischenraum ein. Gewiss würde in solchen Fällen ein möglichst frühzeitig versuchter operativer Verschluss der Bruchpforte nicht nur zu entschuldigen, sondern geradezu indiciert sein; und das um so mehr, als ja bei den nahe verwandten Lumbalhernien Einklemmungen keine Seltenheit gewesen sind. Schon bei der berühmten Petit'schen Hernie (conf. Braun p. 208) handelte es sich um eine Einklemmung des Bruches, und auch von anderen wissen wir, dass die Taxis nötig wurde, und mit Erfolg ausgeführt wurde z. B. von Triponel (cf. Braun p. 212; ferner p. 227) und Schraube (p. 218). Einmal musste die Herniotomie ausgeführt werden von Ravaton (cf. Braun p. 207). Derartige Vorkommnisse können selbstverständlich auch bei der von uns geschilderten Form von Hernie sich ereignen, und um sie zu verhüten, dürfte unter geeigneten Verhältnissen der operative Verschluss der Bruchpforte gewiss versucht werden. Immerhin dürften diese operativen Verschlüsse derartiger Hernien zu beschränken sein auf wohlgenährte Kinder, contraindiciert sein bei solchen mit chronischen Verdauungsstörungen, zumal bei Atrophie, bei starkem Meteorismus des Bauches, bei hereditär belasteten Kindern, zumal solchen, die von tuberkulösen Eltern abstammen. Jedenfalls wären derartige Eingriffe auch in den ersten Lebensmonaten zu vermeiden, wo man die Besorgnis, es möchten nachträglich schwere Ernährungsstörungen nachkommen, nicht unterdrücken kann, namentlich bei ungünstigen Familienverhältnissen.

Nachtrag.

Beschreibung der Wirbelsäule. — Die Untersuchung der präparirten, leicht macerirten Wirbelsäule ergab Folgendes. Der oberste Wirbel des Präparates, der 7. Rückenwirbel, bietet leicht assymmetrische Wirbelbögen; der linke steht etwas höher, der rechte etwas tiefer. Am 8. Rückenwirbel ist die linke Hälfte des Wirbelbogens schmäler, kürzer, die rechte etwas länger und breiter. Der processus spinosus steht etwas nach links. Am 9. u. 10. unbedeutende Differenzen; der 11. dagegen verhält sich ziemlich wie Wirbel 8. Zwischen dem 11. und 12. Wirbelkörper liegt ein von der linken Seite her eingeschobener, gegen die Mitte keilförmig sich verjüngender, rudimentärer Wirbelkörper, der links eine normale Rippe und einen gut entwickelten Wirbelbogen trägt. Der Wirbelkörper des 12. Rückenwirbels liegt in seiner rechten Hälfte höher, in seiner linken Hälfte tiefer, geht also schräg von rechts oben nach links unten. Er trägt sowohl rechts als auch links eine Rippe von normaler Beschaffenheit. Die linke Hälfte des Wirbelbogens steht fast wagrecht; die rechte Hälfte nahezu senkrecht. Der proc. transversus sin. steht mehr nach hinten und unten. Der processus spinosus schaut nach rechts.

Zwischen den 12. Rücken- und 1. Lendenwirbel ist ein keilförmiges Rudiment eines Wirbelkörpers von der rechten Seite her eingeschoben. Dasselbe ist nur unvollständig durch eine partielle Intervertebralscheibe mit dem Körper des 12. Wirbels verbunden (der weiter oben eingeschobene Wirbelteil ist ganz durch Intervertebralplatten abgeschlossen und gegen die Nachbarwirbel beweglich), teilweise knöchern damit verwachsen und daher gegen den Wirbel unbeweglich. Dieser Schaltwirbel trägt keine Rippe; der zu ihm gehörige halbe Wirbelbogen ist kurz, sehr breit (hoch). Der weiter nach unten folgende Wirbel ist evident der 1. Lendenwirbel. Die rechte Hälfte des Wirbelkörpers steht tiefer, die linke höher; er trägt beiderseits eine etwa 1 cm lange, 1 mm dicke, rudimentäre Rippe. Die Wirbelbögen sind assymmetrisch, die rechte Hälfte ist oben breit, unten schmal; die linke umgekehrt. Der processus transversus ist links gut entwickelt, rechts rudimentär. Der 2. Lendenwirbel ist nur insofern abnorm, als die linke Hälfte

des Wirbelbogens höher und grösser ist, als die rechte. Der proc. transv. ist links stärker entwickelt als rechts; rechts ist er nur etwa halb so gross wie links. — Die folgenden Wirbel normal.

Es hat sonach unsere Annahme, es fehle rechterseits eine Rippe, ohne Zweifel ihre Berechtigung, da zwar alle Rückenwirbel ihre zugehörigen Rippen haben, das über dem letzten Rückenwirbel links eingeschaltete Wirbelrudiment eine Rippe trägt, das unter dem untersten Rückenwirbel rechts eingefügte aber keine solche hat.

Ein Beitrag zur Uterus-Chirurgie

von **Dr. Richard Lumpe**

Docent für Geburtshilfe u. Gynäkologie an der Wiener Universität.

Die Pathologie des Uterus wird von zwei Krankheitsformen oder Krankheitsgruppen geradezu beherrscht und das sind einerseits die entzündlichen Ernährungsstörungen, andererseits die Neoplasmen. In beiden Formen haben wir einen Symptomenkomplex von, ich möchte sagen, beinahe ermüdender Monotonie. Immer derselbe Wechsel und dieselbe Aufeinanderfolge von: Blutungen, Ausfluss, Schmerzen, der Einfluss dieser und der lokalen Störung auf Blutbildung und Ernährung (Anämie—Kachexie) und der weitere direkte oder indirekte Einfluss auf das Nervensystem. Selbstverständlich kann in jedem einzelnen Falle das eine oder das andere mehr hervortreten und im Krankheitsbilde dominieren, im grossen und ganzen aber wird das Krankheitsbild dasselbe sein. Die Aetiologie der Neoplasmen ist bis heute noch völlig dunkel. Was die Aetiologie der Entzündungen betrifft, so stellt die Pathologie heute die pathogenen Keime (Coccen und Bakterien) verschiedener Art als die eigentlichen Entzündungserreger hin. Thermische, chemische, mechanische Reize (Trauma) spielen dabei die Rolle des veranlassenden prädisponierenden Momentes. Was die weiblichen Geschlechtsorgane betrifft, so nimmt man allgemein an, dass die Entzündung erregenden Keime direkte von aussen her übertragen und eingeimpft oder doch von der Vagina und vom Cervix her weiter und tiefer nach innen gebracht werden. (Exogene und endogene Infektion.)

Der veranlassenden Ursachen sind genug. Die tägliche Erfahrung lehrt, wie leicht der Genitalkanal zu infizieren, wie schwer derselbe zu desinfizieren ist. Der Fortschritt in der Medizin be-

ruht zum grossen Teile in der Sicherheit, mit welcher wir Infektion verhüten, stattgefundene Infektion unschädlich machen können; andererseits in der weiteren Ausbildung der chirurgischen Technik, wo es sich wieder grösstenteils um die Sicherheit in der Antisepsis und Asepsis und Blutstillung handelt. Die Ausbildung und Erweiterung der Untersuchungsmethoden und Mittel setzen uns gegenwärtig zwar auch nicht in jedem Falle in den Stand, eine thatsächlich richtige Diagnose zu stellen und die Krankheit zu ermitteln, denn errare humanum est, aber man ist doch gegenwärtig mehr in der Lage die Empirie und Schablone durch eine rationelle Therapie zu ersetzen, als das früher der Fall war. Falsche Diagnosen bringen jede an sich richtige Therapie (Operation) in Misskredit. Das unbedingte Vertrauen in die Antisepis und chirurgische Technik soll aber keinesfalls dazu führen, es mit der Diagnose leicht zu nehmen. Der Erfolg der Therapie setzt die richtige Diagnose voraus. Ist die Diagnose richtig gestellt, so erfordert oft noch die Stellung der Indication für eine bestimmte Therapie (Operation) viel Wissen und Erfahrung, welche jeder Einzelne nur allmählich und mühsam sich aneignet. Ich werde zum Schlusse noch Gelegenheit haben, über dieses Thema zu sprechen. Es sollen diese einleitenden Worte dazu dienen, meinen Standpunkt klar zu machen und nun zum eigentlichen Thema meiner Arbeit.

I. Das Evidement oder Curettement der Uterus-mucosa.

Die Mucosa uteri, ihre funktionelle Bedeutung und ihre pathologischen Veränderungen sind gerade in der jüngsten Zeit ein Lieblingsthema gynäkologischer Studien geworden. Als feststehend gilt nun, dass die Mucosa corporis uteri unter ovariellem Einfluss fortwährenden Veränderungen unterlegen ist (Evolution—Involution. Bildung der Decidua menstrualis.) Mit dem Ausfalle der Funktion der Ovarien (Klimax, Atrophie, Degeneration) oder dieser Organe selbst (Castration) hören diese Veränderungen auf. Andererseits kann es durch pathologische Vorgänge an den Ovarien (Entzündung—Neoplasmen) zur dauernden Hypertrophie der Schleimhaut mit den consecutiven Funktionsstörungen kommen. (Chronisch hyperplasierende Endometritis, Endometritis fungosa — Olshausen.) Die Schleimhaut des Uterus ist aber auch selbstverständlich vor allem abhängig von den Ernährungsverhältnissen des ganzen Organes selbst und so wird es verständlich, dass der Uteruskatarrh oder die Endrometritis wesentlich den Wert eines Symptomes hat. Die Anatomie des weiblichen

Beckens, speziell der weiblichen Sexualorgane lehrt uns, in welcher innigen Verbindung der Uterus, namentlich was die ernährenden Gefässe anbelangt, mit seiner Umgebung steht. Diese Dinge müssen in Lehrbüchern über Gynäkologie immer wieder von neuem betont werden, denn sonst versteht man die ganze Pathologie nicht. Man wird den Katarrh beinahe niemals bei der Metritis, beim Fibrom, beim Carcinom vermissen. Es soll damit durchaus nicht behauptet sein, dass die Utrusschleimhaut nicht primär und selbstständig erkranken kann (Blennorrhöe). Wird die Schleimhaut in toto ausgeschieden (Endometritis exfoliativa) oder instrumentell entfernt (Evidement), so wird sie von den Drüsenfundis aus vollkommen regeneriert, so dass die Möglichkeit späterer Conception und Gravidität erhalten bleibt. Tiefgreifende Aetzmittel sind in dieser Beziehung viel gefährlicher. Diese Regenerationsfähigkeit der Mucosa ist besonders zu betonen. Der Uterus ist ein Muskel, ein plastisches Organ, welches auf jeden wie immer gearteten Reiz mit Kontraktion antwortet, reagiert. Diese Dinge werden am meisten bemerkbar bei der Massage. Das sogenannte Cavum des normalen, nicht puerperalen Uterus, ist ein Spalt in diesem Muskel. In frontaler Ebene von umgekehrter Flaschenform, in sagittaler Ebene von der Form einer gegen die Symphyse zu, also nach vorne zu gebrochenen Linie, mit zwei Anschwellungen, von welchen die obere dem Corpus, die untere dem Collum oder Cervix uteri entspricht.

Diese normale, physiologische Grundform wird selbstverständlich physiologisch (Gravidität) und pathologisch (Fibrom, Hämatom u. s. f.) mannigfaltig abgeändert. Mit Rücksicht auf diese anatomischen und physiologischen Thatsachen, mit Rücksicht auf die pathologische Dignität und Pathogenese des Katarrhes, mit Rücksicht darauf, dass wir die chirurgischen Grundsätze und Regeln ohne alle Einschränkung auf die Behandlung des Uterus übertragen müssen (Antisepsis!), kann man die Behandlung der Uterusmucosa (Endometritis) mit Aetzmittelträgern, Crayons, Pinseln, Uterus̈pistolen, Intrauterinspritzen u. s. f., besonders soferne starke Aetzmittel damit in Anwendung kommen sollen, durchaus nicht mehr empfehlen. Die Anwendung caustisch wirkender Arzneimittel bei starken Metrorrhagien darf niemals ohne Antisepsis und Dilatation geschehen. — Alle die Nachteile, welche mit diesem Verfahren verbunden sind, sprechen sich schon am besten darin aus, dass sich die menschliche Erfindungsgabe in der Modifikation dieser Instrumente gewissermassen aufgerieben und erschöpft hat. Die Resultate dieser Be-

handlungsweise sind thatsächlich recht unbefriedigend und traurig. Entzündungserscheinungen am Uterus selbst oder an den Tuben, Ovarien, dem parametranen Bindegewebe bilden bekanntermassen eine Contraindikation für jede intrauterine Therapie. Die primären, isolierten Endometritiden sind gegenüber den consecutiven, symptomatischen ganz entschieden seltener, und so erklärt sich die relative Häufigkeit des Misserfolges. Dass man seiner Zeit, ja auch heute noch, diesen Misserfolg durch die Permeabilität der Tuben gegenüber flüssigen Aetzmitteln erklären zu können meinte, kann ich nicht begreifen, denn die Wegsamkeit der Eileiter in diesem Sinne ist denn doch eine pathologische Rarität. Zur Erklärung dieser Fälle genügt jedoch Trauma und Infektion, eben so gut wie bei der puerperalen Sepsis. Wir stehen eben auch, was die Intrauterintherapie anbelangt, heute auf ganz anderem Standpunkte.

Das Irrigieren oder Ausspülen des Uterus mittelst der Bozemannschen Canule, das Evidement, das Ausstopfen des Uterus mit imprägniertem Verbandzeug (Mull oder Docht, mit Aether, Aristol, Dermatol, Ichthiol, Jodoform, Tannin, Jodtinktur u. s. f. imprägniert), welche Dinge jetzt so häufig kombiniert werden, entsprechen den chirurgischen Regeln der antiseptischen Behandlung und dem besseren Verständnis der Uteruspathologie weit mehr als die früheren Behandlungsweisen. Es stehen natürlich noch andere unterstützende und stets anzuwendende therapeutische Prozeduren zu Gebote, so die verschiedenen Resorptions- und Stoffwechselkuren (Klimatotherapie, Hydrotherapie, Balneotherapie, Weir- & Mitchell-, Playfair-Kur, die Vaginalirrigationen, die trockene Tampon-Behandlung, Dry treatment der Amerikaner, die allgemeine Massage oder schwedische Heilgymnastik, die gynäkologische Massage nach Thure Brandt, die Anwendung des konstanten Stromes nach Apostoli.

Hierher gehört auch die Amputation des Scheidenteiles. Selbstverständlich kann man nicht jeden Fall heilen. Scanzoni hat die chronische Metritis für unheilbar erklärt. Die Beschwerden der an Metritis leidenden Frauen lassen sich mit den uns heute zu Gebote stehenden Mitteln bessern, lindern und beseitigen, dazu gehört aber viel Geduld und guter Wille und oft machen die Kranken jede Behandlung vollkommen unmöglich. Nicht die Krankheit ist es, an welcher die Heilkunst und alles ärztliche Bemühen scheitert, nein, — die Kranken sind es. Der entschieden und nachhaltig schädliche Einfluss lange Zeit, d. h. Monate und Jahre lang fortgesetzter lokaler gynäkologischer Mani-

pulationen und Prozeduren auf das Nervensystem ist längst bekannt und wiederholt besprochen worden, man muss sich also in dieser Beziehung stets daran erinnern und die Behandlung nicht zu lange ausdehnen.

Was nun die eigentliche Technik des Curettements betrifft, ist man vollkommen mit Recht von der präparatorischen Dilatation mit Quellmitteln mehr abgekommen. Die Handhabung der Antisepsis ist dabei im hohen Grade erschwert. Das Verfahren ist sehr zeitraubend und mühsam, für die Patienten schmerzhaft und aufregend und dabei sehr oft durchaus unnötig. Man erreicht, falls es sich nicht um einen abnorm starren Cervix uteri handelt, die zur Passage einer mittelgrossen Curette nötige Dilatation mit der konisch geformten Bozemann-Canule. Sie wirkt ebensogut dilatierend wie die zahlreich angegebenen graduirten Sonden von Hegar, Fritsch, Peasle und vielen anderen; mit dem grossen Vorteile, dass die bei der Dilatation so häufig unvermeidlichen Läsionen des Collum sofort durch die Irrigation vor Infektion geschützt werden. Die Erweiterung des Collum und die Desinfektion des Uterus ist jedem Curettement stets vorauszuschicken. Für das Curettement eignen sich am besten die von M. Sims angegebenen biegsamen Curetten. Diese sind trotz ihrer Biegsamkeit stark genug, um ganz energisch schaben zu können. Die Excavateurs und Schablöffel von Simon sind zwar sonst, z. B. für die Auslöffelung von carcinomatösen Massen am Uterus sehr brauchbar, für das Endometrium aber eignen sie sich für gewöhnliche Fälle nicht, da sie vollkommen starre Griffe haben, um ihre Festigkeit zu vermehren, und man damit recht unnötige und unerwünschte Läsionen machen kann. Die vor mehreren Jahren angegebenen Spüllöffel, welche die Irrigation gleichzeitig effektuiren sollen, sind aus dem Grunde nicht empfehlenswert, weil sie das feine Tastgefühl behindern, welches hier schon aus diagnostischen Gründen besonders wichtig ist. Wenn man mit der einen (vorderen oder hinteren) Fläche fertig zu sein glaubt, entfernt man das Instrument und schiebt es mit entsprechender Krümmung von neuem ein, um die andere Fläche abzuschaben. Niemals soll die Curette in Utero umgedreht werden. Nach der Curettage wird selbstverständlich von neuem irrigiert und nun teilt sich der Weg. Das weitere Verfahren ist natürlich ein vollkommen von dem speziellen Fall abhängiges, verschiedenes. Ich habe mir zum Auswischen des Uterus nach dem Curettement, ganz aus Aluminium gearbeitete biegsame Stäbchen anfertigen lassen, welche gut zu desinfizieren sind und ihrem Zwecke vollkommen entsprechen.

Salpingotomie und Oophorectomie.

Die operative Entfernung der Tuben und Ovarien im normalen, physiologischen Zustande bietet in technischer Beziehung keine Schwierigkeiten. Die Tube wird nahe der pars keratina am Uterus unterbunden und durchgeschnitten, dasselbe geschieht mit dem Ligamentum proprium des Ovariums. Nunmehr werden die Vasa spermatica (Arterie und zwei Venen) en masse im Ligamentum infundibulo-pelvicum unterbunden und durchtrennt. Kleinere Gefässreiser, welche zwischen diesen beiden Gefässgebieten ab und zu anzutreffen sind und die Ala vespertilionis durchziehen, werden am besten isoliert mit feiner Seide umstochen, ligiert und abgetrennt. Es ist dies viel besser als die Ketten- oder en masse-Ligatur im Ligamentum latum. Die Peritonealduplikatur ist hier ausserordentlich zart und fein. Bei den Kettenligaturen werden die Stichöffnungen in den Serosen oft weit durchgerissen. Die Indikation zur Entfernung normaler Ovarien und Tuben dürfte wohl sehr selten vorhanden sein. Und schon hier können Schwierigkeiten auftreten, welche bedingt sind durch die ausserordentlich wechselnde Form und Anheftungsweise des Ovariums (z. B. bei den Myomen). Bleiben Teile des Ovarial-Stromas zurück, so kann der eigentliche Zweck der Operation (künstlicher Klimax) vollkommen vereitelt werden. Schon die Indikationsstellung kann dann sehr schwierig werden, wenn Beschwerden vorhanden sind, welche sich nicht mit voller Bestimmtheit auf Tuben und Ovarien allein beziehen lassen. Die Diagnose ist schon in solchen komplizierten Fällen äusserst schwierig. Die Misserfolge sind hier sehr häufig, die individuelle Verantwortung ist eine sehr grosse. Die Indikation zur operativen Entfernung erkrankter Tuben und Ovarien kann nicht im mindesten bestritten werden, jedoch muss man sich in jedem Falle auf grosse technische Schwierigkeiten gefasst machen, muss sich der grossen Verantwortung bewusst sein und muss sich auch in schweren komplizierten Fällen auf vollständigen Misserfolg vorbereiten. Der Grund hierfür ist leicht einzusehen. Die pathologischen Veränderungen, wie sie ja so häufig zu Beschwerden und damit zur operativen Entfernung die Veranlassung abgeben, sind gewöhnlich entzündlicher Art. Die klinische Differenzierung der hier in Betracht kommenden Erkrankungen ist überaus schwer und nur in jedem einzelnen Falle durch die peinlichste Erhebung der Anamnese, lange Beobachtung und genaueste Untersuchung und zwar wiederholte Untersuchung kann man mit einiger Wahrscheinlichkeit über die Aetiologie

und den eigentlichen Krankheitszustand ein Urteil fassen. Die pathologischen Veränderungen der Tuben und Ovarien der Beckenserosa und des alle Organe des Beckens umhüllenden und umgebenden subserösen Beckenbindegewebes ist schon so oft und ausführlich geschildert, dass ich nicht im stande wäre, dem etwas Neues hinzuzufügen.

Es handelt sich hier um die parenchymatösen Veränderungen von Tuben und Ovarien, die Schwellung und Grössenzunahme derselben (die grossen mit Blut, Eiter und Serum gefüllten Tubensäcke und Ovarialcysten); ferner die entweder begleitenden oder consecutiven Verklebungen der Beckenserosa, (Adhäsionen von Darm, Netz, Blase, vorderer Bauchwand, Adhäsionen in der Tiefe des Douglas u. A.). Die Verziehungen, Verzerrungen, Verlagerungen der Bauchfellfalten und Duplikaturen. Cirkulationsstörungen und Neuralgien bedingt durch Druck und Kompression der Gefässe und Nerven im Becken und diese wieder bedingt durch Entzündung und Exsudation im umgebenden subserösen Bindegewebe sind ausserordentlich häufig. Wenn man einigermassen mit der Anatomie des Beckens vertraut ist, so wird man sich nicht darüber wundern, dass eben alle diese Dinge miteinander kombiniert sind, man wird sich nicht darüber wundern, dass in solchen komplizierten Fällen der Erfolg i. e. definitive Heilung so häufig ausbleibt. Man schneidet und unterbindet da fortwährend im entzündeten, infiltrirten Gewebe, es wird nur ein Teil des „krankhaften“ entfernt, wie soll man da Erfolg haben? Man sucht diese technischen Schwierigkeiten durch verschiedene Mittel zu überwinden. So wird, was sehr zu empfehlen ist, durch die Beckenhochlagerung nach Trendelenburg die Evacuation des kleinen Beckens einfach nach dem Gesetze der Schwere bewerkstelligt, indem der Dünndarm gegen die Thoraxbasis und das Zwerchfell zurück sinkt. Durch diese Evacuation wird nicht nur im Becken Raum geschaffen, sondern es werden so erst die Verklebungen und Adhäsionen sichtbar. Kommt man damit nicht aus, so hat man den Bauchschnitt verlängert, den Darm aus dem Abdomen herausgehoben (in feuchte, erwärmte, aseptische Mullkompressen gehalten!). P. Zweifel sagt in seinen klinischen Vorträgen, davon niemals einen Schaden gehabt zu haben. Andere vermeiden die Eventration wegen der Gefahr später eintretender Darmparese (Ileus!). Selbstverständlich wird es die technischen Schwierigkeiten einigermassen erleichtern, wenn während der ganzen Operation der Uterus per vaginam in das Becken hineingehoben wird. Trotz alledem sind die, die Operation so ausser-

ordentlich erschwerenden Umstände nur bis zu einem gewissen Grade zu umgehen und gerade solche Operationen erfordern eine sichere, kräftige, aber doch zarte leichte Hand, alles Reissen und Zerren mit roher Gewalt ist verderblich und kann sich überhaupt bei allen Laparotomien bitter rächen.

Es gehört zwar strenge genommen nicht zur »Uterus-Chirurgie«, aber ich kann an dieser Stelle, an welcher ich das Gebiet der Laparotomie berühre, es nicht unterlassen, einige allgemeine Bemerkungen betreffend die Physiologie und Pathologie des Peritoneums einzuflechten. Ist es ja doch ein Gegenstand, der, weit davon entfernt erschöpft zu sein, von eminenter Bedeutung für Geburtshilfe und Gynäkologie ist. Das Peritoneum hat in therapeutischer Beziehung manche Wandlungen durchzumachen gehabt. Erst war es lange Zeit hindurch ein Noli me tangere. Die Verletzung des Bauchfelles galt als absolut lebensgefährlich. Es hat dieser Umstand namentlich lange dazu beigetragen, die Chirurgie des Abdomens aufzuhalten. Nun kam die Zeit des entgegengesetzten Extremes, das war die beginnende Aera der Laparotomie. Das war eine schlechte Zeit für das Peritoneum. Was man damals dem Peritoneum zumutete, ist geradezu unglaublich. Man kann solche Dinge heute gar nicht mehr begreifen. Der Ausdruck »Shok«, war lange Zeit ein Sammelbegriff für unerklärbare Todesfälle nach Laparotomien geworden. Man stellte sich darunter eine Art reflektorischer Herzlähmung vor. Heute ist dieser Sammelbegriff längst in seine einzelnen wahren Ursachen aufgelöst. Unter dem Ausdruck Shok waren eine Menge Fälle von Chloroformasphyxie bei Herz- und Nierenkrankheiten, septische Peritonitis und ganz gewiss eine grosse Reihe von ganz akuten Vergiftungen durch Antiseptica. Hat ja doch die Antisepsis im allgemeinen grosse Umwälzungen durchgemacht, das Peritoneum hat bei Laparotomien seinen guten Teil davon abbekommen. Heute sind wir von der Antisepsis zur Asepsis übergegangen und gerade die Unterleibschirurgie hat dazu den Anstoss gegeben. Man lernt eben niemals aus.

Die Aera der Laparotomie hat uns die Physiologie und Pathologie des Peritoneums eigentlich erst recht erschlossen. Wir kennen jetzt die ungeheure Resorptionskraft dieses grossen Lymphraumes, des Peritoneums. Wir wissen heute, dass hier fortwährend ein Lymphstrom cirkuliert. Wir wissen heute, dass die Fähigkeit des Peritoneums auf jeden Reiz hin mit Adhäsion zu reagieren eine grosse therapeutische Bedeutung hat und dass diese physiologische Funktion niemals zerstört, ganz im Gegenteil mit allen

Mitteln erhalten werden muss. Die anatomische Anordnung des Peritoneums ist eine ungeheuer komplizierte. Die Flächenausdehnung des Peritoneums ist enorm. An jeder Stelle ist das Peritoneum physiologischer Weise mit einer dünnen Flüssigkeitsschichte überzogen und bedeckt. (Lymphe.) Das sogenannte Cavum peritoneale ist ein chirurgisches Artefact und entsteht erst in dem Momente, in welchem bei Eröffnung des Bauchfelles Luft in die Bauchhöhle dringt, die Därme zurücksinken. Sonst ist im Abdomen nicht ein Kubikmillimeter intraperitonealer Raum. Die Organe berühren sich innig, unmittelbar, und werden durch die Respirationsbewegung, und Darmperistaltik aneinander verschoben. Lange Zeit schon habe ich die ausgiebige Anwendung der Antiseptica auf das Peritoneum, lange Zeit schon die überaus plumpe Art und Weise der Peritoneal-Drainage mit Misstrauen betrachtet. Glücklicherweise hat sich das jetzt geändert.

Die Exstirpation des Uterus.

(Hysterectomie.)

Man kann sagen, es giebt ebensoviele Methoden der Hysterectomie als Operateure, die sie ausgeführt haben. Abgesehen von unwesentlichen Modifikationen, die sich teils auf die Art der Blutstillung (französische und amerikanische Klemmenbehandlung), teils auf Abweichungen im Gange der Operation beziehen, kann man eigentlich nur zwei wesentliche Haupttypen unterscheiden: Die im Jahre 1878 von W. A. Freund vorgeschlagene abdominale und die das Jahr darauf von V. Czerny wieder eingeführte vaginale Methode. Die vaginale ist die ältere, da nach ihr Langenbeck 1813 und später Sauter 1822, Blundell 1828, Recamier 1829, Delpeche 1830 operierten. Seitdem im Jahre 1878 Freund zuerst nach der abdominalen Methode operierte, wurde die Totalexstirpation bald nach der einen, bald nach der anderen, bald nach kombinierter Methode von allen geübt. Rydigier, Kockes und Schröder haben später die abdominale Methode modifiziert, um die Resultate zu bessern. Was die Indikation zur Hysterectomie betrifft, so sind diese weitaus in der Mehrzahl der Fälle von Carcinom und Sarcom bestimmt worden. Einem solchen Leiden gegenüber bedarf es wohl nicht der Rechtfertigung, die Technik der Operation immer weiter und weiter auszubilden und zu besprechen. Es scheint denn doch, dass bis jetzt wenigstens das Messer und die Glühhitze die einzige Aussicht auf Erfolg bieten.

(Die Injektionsmethoden mit Methylviolett (Mosetig) sind noch zu wenig beobachtet und studiert, obwohl davon von allen Seiten günstige Berichte einlaufen.) Thatsache ist, dass bisher sowohl mit Total-Exstirpation als mit Partial-Operationen definitive Heilungen erreicht wurden. Es sind daher beide Operationen berechtigt und indiziert. Viel hängt hier, wie unter anderen besonders Karl Schröder immer wieder betont hat, von der Form und Art von dem Typus des Carcinomes ab. Das Carcinom scheint thatsächlich im Beginne ein rein lokales Leiden zu sein und macht wie jedermann weiss (leider muss man sagen) so wenig Beschwerden, dass die beginnenden Carcinome nur höchst selten und da oft zufällig entdeckt werden. Ist ja doch hier auch schon die Diagnose recht schwer. Aber nicht bloss im Beginne, auch später, wenn die Veränderungen schon weit vorgeschritten sind, können die lokalen Beschwerden höchst unbedeutend, das Allgemeinbefinden noch vollkommen intakt sein und der Kontrast zwischen der äusseren Erscheinung des Patienten und dem lokalen Befunde ist oft verblüffend. Es wird jetzt allgemein nicht bloss eine wiederholte genaue bimanuelle Exploration verlangt, sondern es wird mit Recht betont, dass der Uterus stets mittels der Hakenzange auf seine normale Beweglichkeit zu prüfen ist. Ein normal beweglicher Uterus lässt sich stets mit der Portio vaginalis bis in die Ebene des Introitus vaginae herabziehen. Die Beweglichkeit des Uterus wird bekanntermassen einerseits aufgehoben oder wenigstens beschränkt durch das Uebergreifen der Neoplasmen selbst auf das Beckenbindegewebe, auf Blase, Rectum u. s. f., andererseits durch recentere oder ältere Infiltrationen im Beckenbindegewebe mit nachfolgender Schrumpfung. Beides kann die Operation erschweren oder unmöglich machen.

Es hat keinen Sinn mehr, da zu operieren, wo die Recidive sicher ist und man mit anderer Behandlung dasselbe leisten kann.

A. Gusserow (Berliner Klinische Wochenschrift XXVIII) hat jüngst wieder der Ueberzeugung Ausdruck gegeben, dass bei jeder malignen Erkrankung des Uterus (Sarcom und Carcinom) überhaupt in Anbetracht der absolut schlechten Prognose die Total-Exstirpation indiciert sei, und dass bloss in jedem einzelnen Falle die Frage zu beantworten sein wird, ob die Operation überhaupt noch rationell sei.

Krukenberg (Zeitschrift für Geburtshilfe und Gynäkologie Band XXIII 1. Heft 1892) spricht sich am Schlusse einer, besonders was die prognostische Bedeutung der Carcinomformen anbelangt, sehr interessanten statistischen Arbeit (aus dem Materiale

der Berliner Klinik) folgendermassen aus: »Ueberblicken wir am Schlusse das Resultat elfjähriger operativer Bemühung, aufgewendet im Kampfe mit der gefürchtetsten Krankheit, welche die Frauen heimsucht, so erscheint zwar die Zahl der dauernd geheilten noch verschwindend klein im Vergleiche zu der richtigen Ziffer der an Gebärmutterkrebs leidenden überhaupt. Dass nur auf dem Wege frühen Erkennens eine Besserung zu erhoffen ist und dass zur Erreichung dieses Zieles die Frauen selbst, Aerzte und Hebammen helfend wirken müssen, darin sind alle Gynäkologen einig.« Das wird gewiss jeder unterschreiben, allein gerade dies frühe Erkennen ist aus den schon erwähnten Gründen sehr erschwert, und selbst wenn es möglich wäre, dass Frauen namentlich aus hereditär belasteten Familien regelmässig von Zeit zu Zeit durch ihre Aerzte untersucht würden, so würden immer noch manche Anfangsstadien von Carcinomen übersehen oder diagnostisch falsch gedeutet werden. Lässt ja doch sogar die histologische Untersuchung oft verschiedene Deutungen zu. Die technische Schwierigkeit bei der Hysterectomie liegt in der Isolierung des Collum uteri, der sicheren Versorgung und Abbindung des Plexus utero-vaginalis mit sicherer Vermeidung einer Abbindung, Verletzung oder Verzerrung und Abknickung des Beckenteiles der Uretheren.

Paul Zweifel (Vorlesungen über klinische Gynäkologie. Berlin 1892) sagt pag. 309: »Die Verletzungen der Uretheren ist ein Kapitel, an dem sehr viele Veröffentlichungen über Uterusexstirpationen vorbeihuschen wie der Schatten an der Wand. Kein Sachkundiger lässt sich durch die zarte Behandlung dieses Themas täuschen u. s. w.« Mit sehr anerkennenswerter Offenheit, welche immer sehr lehrreich ist, berichtet der Verfasser von den Verletzungen der Uretheren, welche ihm selbst passierten. Beim Durchsehen der mich besonders interessierenden Kapitel des hier citierten Buches erfuhr ich, dass Zweifel schon wiederholt mit Erfolg nach der kombinierten Methode operiert hat. Ich betone dies hier ausdrücklich, da es mir nicht im entferntesten einfällt, diese nun zu beschreibende Methode als neu und von mir erfundene hinzustellen.

Was nun die Lage des Beckenanteiles der Uretheren anlangt und ihre topographische Beziehung zum Uterus, so haben sich wie bekannt mit diesem Thema schon viele Anatomen, Chirurgen und Gynäkologen eingehend beschäftigt.

Nach Spiegelberg liegen die Uretheren »bis zur Ebene der Vaginalportion seitlich vom Mutterhalse in dem Scheidengrunde, in

der Höhe des inneren Muttermundes durchschnittlich 19 mm, in der Nähe des supravaginalen Teiles des Collum nur 8 mm vom Uterus, in der Gegend des Scheidengewölbes nur noch 6 mm von diesem entfernt«. Mit solchen anatomischen Durchschnittsziffern ist für den Chirurgen nicht viel anzufangen. Wenn man nur weiss, an welchen Stellen man die Uretheren und wie man sie zu vermeiden hat.

Die neueste anatomisch-topographische Arbeit von W. Waldeyer (Beiträge zur Kenntnis der Lage der weiblichen Beckenorgane nebst Beschreibung eines frontalen Gefrierschnittes des Uterus gravidus in situ, Bonn 1892) bringt, wie der Autor selbst bekennt, in Beziehung der Uretheren im Becken nichts Neues, sondern bestätigt die Angaben von W. A. Freund, Luschka, L. Joseph und Holl.

Er schreibt Seite 22 unter 9.:

»Die Lage der Uretheren finde ich im wesentlichen so wie sie von W. A. Freund, Luschka und Holl beschrieben ist. Ich betone, dass dieselben bei typischer Lage des Eierstockes den unteren Rand der fossa ovarii umkreisen, so dass also der konvexe Rand des Eierstockes den Urether berührt. Bei dieser Lage des Eierstockes berührt auch die Wandfläche des letzteren den Harnleiter, der dann also lateral vom Ovarium liegt und von diesem bedeckt wird. Der Urether zieht weiterhin am Knickungswinkel der Gebärmutter vorbei, deckt hier von aussen (lateral) her die Arteria uterina und liegt zwischen zwei Venengeflechten, den Wurzeln der Venae plexus vesicalis, lateral von diesem gedeckt und dem Plexus venosus utero-vaginalis, den er an seiner medialen Seite hat. Hier beginnt das an der vorderen Vaginalwand gelagerte Endstück des Harnleiters, welches bis zur Einmündung in die Blase hin von einer starken besonderen Scheide (Uretherscheide) umgeben ist.

Die Uretheren liegen an der Stelle, an welcher sie unterbunden oder verletzt werden können und welche uns daher am meisten interessiert, in ein sehr lockeres, laxes, verschiebbares Bindegewebe, das subseröse Bindegewebe eingebettet, welches auch die Verbindung zwischen Blasenhals, Blasengrund, Collum uteri, Peritoneum und Scheidengewölbe vermittelt und die leichte Verschiebbarkeit dieser Gebilde aneinander wesentlich bedingt. Die Peritonealfalten (Plicae vesicales der Anatomen) sind ja mit dem darunter gelegenen Bindegewebe gewissermassen Reservevorrichtungen, um die Füllung der Blase und somit die Verschiebbarkeit derselben am Uterushalse zu ermöglichen. Bei den verschiedenen Füllungszuständen der Harnblase rückt die Furche zwischen

Blase und Uterus (Excavatio vesico-uterina) höher hinauf, bis zu einer Stelle, wo das Peritoneum am Uterus fest ist. Diese Stelle ist individuell variabel.

Bei vollkommen kontrahierter, leerer Blase kann in manchen Fällen das Peritoneum direkt dem vorderen Scheidengrund aufliegen, eine grössere oder kleinere Schichte lockeres subseröses Bindegewebe dazwischen. In anderen Fällen liegt stets auch bei leerer und kontrahierter Blase ein Teil der Blasenwand, durch subserösen Zellstoff vom Uterus getrennt, diesem an. Es ist also die Ausdehnung dieses Bindegewebslagers und das Verhältnis zwischen Uterus und Blase, Peritoneum und Scheidengrund ein individuell wechselndes, wovon ich mich viele hunderte von Malen in meinen Operationskursen überzeugt habe. Es handelt sich nun für die Hysterectomie wesentlich um das Stück des Urethers zwischen der Stelle, wo derselbe gerade die beiden Venenplexus passiert (Waldeyer), gerade seitlich vom Collum uteri und gerade über dem Scheidengrunde und der Stelle, wo er in die Blase einmündet. Die Länge dieses Stückes und seine Entfernung vom Uterusrand ist individuell so verschieden und ausserdem durch Infiltrationen und Schrumpfungen im Beckenbindegewebe so leicht und oft abgeändert, dass die Angabe von Durchschnittszahlen wie gesagt für den Chirurgen völlig wertlos ist. Der einzige Weg, die Uretheren sicher zu vermeiden, ist der, dass man die Trennung der Blase vom Collum in ganzer Ausdehnung vornimmt, bevor man die sämtlichen parametranen Ligaturen macht, dass man dadurch die Blaseninsertion der Uretheren samt dem Plexus venosus vesicalis aus dem Bereiche der Unterbindungsstelle bringt und dass man die Uretheren während der Anlegung der seitlichen Ligaturen sieht. Dies lässt sich nur erreichen durch die Kombination des vaginalen und hypogastrischen Verfahrens. Nach Hegar und Kaltenbach hat schon Delpech 1830 diese Kombination vorgeschlagen, W. A. Freund hat dieses kombinierte Verfahren später vollkommen angenommen. Bardenheuer soll es zuerst methodisch ausgeführt haben. Meiner Ansicht nach kommt es wesentlich darauf an, dass man bei dieser Methode das ganze Ligamentum latum vom freien Rande her (Ligament. infundibulo pelvicum und Tube) bis zur Basis hin im entfalteten Zustande leicht übersehen und partienweise abbinden, die Uretheren dabei, eben auch, weil man sie sieht, sicher vermeiden kann, während diese Abbindungen bei sämtlichen vaginalen Methoden, bei gestrecktem, torquiertem Ligament, ohne dass man die Uretheren sieht, geschehen.

Die Frage, ob man vorher weichere Carcinommassen vom Cervix entfernen und mit dem Thermocauter verschorfen, oder ob man dies unterlassen soll, ist kontrovers. Ich denke, dass dies wesentlich davon abhängen wird, ob man technische Schwierigkeiten beim Anfassen und Herabziehen des Collum hat oder nicht (Ausreissen der Hakenzangen und Blutungen). Manche Chirurgen raten dazu in jedem Falle aus Gründen der Antisepsis.

Die Tuben und Ovarien werden natürlich beim kombinierten Verfahren immer mitentfernt (K. Schröder). Die Ligaturen werden durch das Ligament. infundibulo-pelvicum gelegt, durch das Ligament. rotundum und um die Basis des Ligamentum latum (Plexus utero-vaginalis).

Ich kann nicht begreifen, warum man gerade bei der Hysterectomie des Peritoneum nicht vollständig schliessen will. Der völlige Abschluss des Peritoneum muss ja für den Chirurgen schliesslich doch noch immer das Ideal sein. Warum hier nicht?

Ich würde die Operation folgendermassen machen: Bei stark herabgezogenem Collum uteri wird die invertierte Vaginalwand im Scheidengrunde (natürlich im gesunden Gewebe) ungefähr fingerbreit von der Insertion entfernt cirkulär eingeschnitten. Der Schnitt geht vorne und rückwärts sofort tiefer bis ins lockere Bindegewebe, vorne zwischen Blase und Collum, hinten zwischen Uterus, Peritoneum und Scheidengrund. Seitlich darf das Messer wegen der Gefässe bloss die Vaginalwand durchtrennen. Man löst nun rasch die durchschnittene Vaginalwand auf allen Seiten vom Collum und vom perivaginalen Bindegewebe los und dringt sofort, die Blase vom Collum trennend, vorne bis ans Peritoneum vor. Ebenso rückwärts. Stärkere Blutung wird durch Umstechungen gestillt. Die Scheide und namentlich der Scheidengrund wird fest mit Jodoformmull ausgestopft. Dadurch wird der durch die Umschneidung im Scheidengewölbe sehr mobil gemachte Uterus weit ins Becken hineingedrängt und gegen die vordere Bauchwand zu gedrängt, welche nun eröffnet wird. Laparotomie. Der Darm wird aus dem kleinen Becken herausgehoben. Uterus (wie von Freund angegeben) mittels Faden oder Hakenzange emporgehoben. Nun werden die seitlichen oberen Ligaturen (Plexus spermaticus internus) durch das Ligament. infundibulo pelvicum, um das Ligamentum teres gelegt, bis das Ligament dicht vor dem Plexus utero-vaginalis unterbunden ist. Nun wird vom Becken her das Peritoneum vorne und rückwärts breit getrennt. (Man sieht den Jodoformmull durch das Peritoneum sehr genau durch und hat so genaue Kontrolle über die Ausdehnung des Schnittes.)

Der Uterus hängt nunmehr beiderseits bloss mittels des eigentlichen Parametriums mit der Umgebung zusammen. Da dieser Teil der Operation d. h. die Trennung des Uterus von seiner Umgebung an dieser Stelle der schwierigste, zugleich aber auch der wichtigste Akt der Totalexstirpation ist, so ist es selbstverständlich, dass sich alle Vereinfachungen und Verbesserungen in der Technik auf diesen Punkt richten werden. Gerade hier aber gewährt die kombinierte Methode ganz ausserordentliche entschiedene Erleichterung. Das Operationsterrain ist in diesem Momente der Operation vollständig gut und leicht zu überblicken. Die Uretheren können direkte gesehen und daher mit Sicherheit vor Verletzung und Abbindung bewahrt werden. (Sie liegen übrigens bei richtiger Ablösung der Blase vom Collum weit vom Uterus entfernt.) Da die beiden Platten des Ligamentum latum ungefähr der Höhe des Isthmus uteri entsprechend auseinanderweichen und zwischen sich und der Beckenfascie (Scheidendach) sich ein massiges Bindegewebe einschaltet, in welches die Uterinalarterien und Venen eingebettet sind, so kann es sich betreffs der Hämostase hier nur um en masse-Unterbindung handeln, welche allerdings die Gefahr des Abgleitens mit sich bringt, oder man unterbindet nach provisorischer Abklemmung die einzelnen Gefässe im Stumpfe nach der Abtragung des Uterus, oder man lässt die (Péan-Richelot) Klemmen definitiv so lange liegen, bis man sichere Thrombosierung der Gefässe erwarten kann (nach Péan 36 Stunden). Die Kritik dieser Methoden mus erst geschrieben werden. Ich denke mir rein der anatomischen Anordnung nach als das einfachste folgendes: die Ligaturen des oberen Gefässgebietes (Plexus spermaticus) können aus technischen Gründen nur über das Peritoneum gelegt werden und werden einfach kurz abgeschnitten. Das untere Gefässgebiet aber (plexus uterovaginalis) ist infolge seiner Anordnung vom Peritoneum vollkommen zu isolieren. Man kann Gefässe und Bindegewebe ganz leicht soweit vom Peritoneum ablösen, dass die Ligaturen bloss die ersteren fassen. Die hintere Lamelle des Peritoneum, der Ligamenta lata, ist ja bedeutend länger als die vordere und hier an dieser Lamelle muss stets ein Teil der Ligaturen subperitoneal liegen. Man isoliert also das Bindegewebe samt den Gefässen eine Strecke weit. Fasst das parametrane Gewebe provisorisch in Klemmen, trägt den Uterus ab, unterbindet die einzelnen Gefässlumina partienweise; nimmt die Klemmen wieder ab, verschliesst nun das Peritoneum über den Ligaturen vollständig und verschliesst nun wenigstens in der Mitte auch die Bindegewebswunde und die

Vagina mit fortlaufender Catgutetagennaht. Die Ligaturen können seitlich in die Vagina herausgeleitet und hier später entfernt werden.

Die Amputation des infravaginalen Teiles des Collum uteri.

Die Abtragung und Entfernung der portio vaginalis (bei Neoplasmen, Hypertrophie und Stenose des Cx.) bekanntlich erst mittels Ecraseur und Glühschlinge, später mit dem Messer ohne Naht, dann von Sims und Hegar mit verbesserten Methoden (Umsäumung und Bedeckung des Amputationsstumpfes mit Schleimhaut) ausgeführt, wird gegenwärtig mit Recht am häufigsten nach einer Methode ausgeführt, welche von Simon (Heidelberg) geübt, zuerst von seinem Assistenten Max Markwald unter dem Namen »kegelmantelförmige Amputation« beschrieben worden ist. Die Nachteile des Hegarschen Verfahrens liegen nicht allein in der Schwierigkeit, den starren Cervix zu falten und die Schleimhautränder ohne Zerrung zusammenzubringen (vorzeitiges Durchschneiden der Nähte), sondern es ist eben technisch unmöglich, zwei im Umfange ganz ungleiche Kreise (wie es der Wundrand der durchschnittenen Vagina und der Wundrand der durchschnittenen Cervix mucosa darstellen) ohne Fältelung aneinander zu bringen und zu adaptieren und deshalb müssen hier stets wunde Flächen nach der Operation übrig bleiben. Diese schwachen Seiten der Hegarschen Operation haben auch schliesslich zur Simonschen Keilexcision oder Lappenamputation geführt, um deren weitere technische Vervollkommung sich besonders Schröder und Martin (Berlin) angenommen haben. Die Schnittführung am Cervix ist durch die bilaterale Discission wesentlich erleichtert, und Variationen in der Art dieser Schnittführung gestatten ein Individualisieren innerhalb weiter Grenzen. Es wäre sicherlich zu wünschen, dass die bilaterale Discission des Cervix nur mehr als technischer Vorakt für andere Operationen (Keil-Excision, Entfernung von submucösen Myomen u. dergl.) ausgeführt würde. Die Discission als solche allein angewendet, wie das gewöhnlich heute noch bei Stenosis orificii (Sekretstauung, Dysmenorrhoë und Sterilität) geschieht, hat einen sehr geringen vorübergehenden therapeutischen Nutzen. (Am ehesten noch nach der Methode von Kehrer und Fritsch das Ostium radiär zu spalten und die Ecken abzutragen). Es kommt bei der Keilexcision wie schon erwähnt auf die Indikation und auf den Zweck an, den man zu erreichen strebt. Im allgemeinen ist es ratsam, mit den Incisionen nicht über den

Scheidenansatz hinauszugehen und den inneren Schnitt bogenförmig über die Cervicalmucosa zu führen. Mit 2—3 Nähten wird die Cervicalmucosa an die Vaginalmucosa geheftet und ebensoviel Nähte genügen links und rechts (wie bei Emmet.) für die Discissionsflächen.

Schluss.

Es war mir in der vorliegenden kleinen Arbeit, welche bloss einen Beitrag zur Uterus-Chirurgie bilden soll, nur um die rein technische Seite der Operationen zu thun, die Indikationen sind deshalb kaum berührt. Die Indikationen sind ja bereits für die meisten derartigen Operationen an sich präcisiert und geklärt; in jedem einzelnen Falle aber hängt doch die Indikationsstellung immer wieder von dem individuellen Urteile ab. So ist die Indikation für den einen vorhanden, für den anderen nicht. Bei tüchtiger naturwissenschaftlicher Bildung und gereifter Erfahrung wird das Urteil begreiflicherweise anders geleitet als dort, wo Operationslust, das Bestreben sich auszuzeichnen und oft noch ganz andere Dinge mit Mangel an Erfahrung und Unkenntnis sich kombinieren.

Ich kann, was die Indikationen betrifft, nichts Besseres thun, als auf einen Vortrag hinweisen, den Sir Thomas Spencer Wells September 1890 am Royal College of Surgeons in London hielt, in welchem er in geradezu klassischer Weise dem Missbrauche, welcher seiner Zeit namentlich mit der Oophorectomie und Salpingotomie getrieben worden ist, entgegentrat.

Zur chirurgischen Behandlung tuberkulöser Ellbogenerkrankungen im Kindesalter.

Vom emer. Primararzte des Erzherzogin Maria-Theresia-Seehospizes in S. Pelagio bei Rovigno

Dr. Max Scheimpflug.

Während meiner fast vierjährigen Thätigkeit als Leiter des Erzherzogin Maria-Theresia-Seehospizes hatte ich Gelegenheit, eine grosse Anzahl von tuberkulösen Lokal-Affektionen der verschiedenen Körperregionen zu beobachten. Ich greife hier nur die Erkrankungen des Ellbogens heraus, indem das Gesamt-Material den Gegenstand einer grösseren Abhandlung bildet, in welcher auch die allgemeinen, hygienisch diätetischen Vorzüge des maritimen Aufenthaltes und der Hospizbehandlung Berücksichtigung finden sollen.

In dem genannten Zeitraume gelangten im Erzherzogin Maria-Theresia-Seehospiz 44 Fälle von tuberkulöser Ellbogengelenks-Erkrankung zur Behandlung. Von diesen waren ca. die Hälfte als Ausgangsformen der Gelenkaffektion anzusehen in Ankylose, zuweilen mit restierenden Fisteln, zum Teil nach andernorts vollführten operativen Eingriffen, zum Teil nach spontaner Involution; einige derselben waren noch mit mehr weniger floriden skrofulösen Erscheinungen und mit Lokaltuberkulose anderer Körperregionen vergesellschaftet. In anderen Fällen handelte es sich um schwere multiple Erkrankungsformen, bei denen das Ellbogengelenksleiden nur eine von den zahlreichen Manifestationen tuberkulöser Allgemeinerkrankung darbot und in welchen bereits vorgeschrittene degenerative Veränderungen innerer Organe Platz gegriffen hatten.

Neben der günstigen Beeinflussung des Allgemeinzustandes sowohl, als auch der mehr weniger stationären Lokalprozesse durch die klimatischen und hygienischen Vorteile des Seeaufenthaltes nahmen jene Kranken nur insoferne chirurgische Hilfe in Anspruch, als es sich um die Korrektur unbrauchbarer Streckstellung oder um die raschere Mobilisation der Ankylosen durch gewaltsame oder allmähliche Krafteinwirkung handelte. Seltener musste durch Evidements hartnäckiger Fistelgänge oder durch Reresection nachgeholfen werden, wenn die lokale Recidive nicht rückgängig werden wollte.

Für die vorliegende Besprechung kommen hauptsächlich diejenigen Ellbogenerkrankungen in Betracht, deren florider und progressiver Charakter einer abwartenden Behandlung keine günstigen Chancen bot, oder solche stationäre Leiden, bei welchen der die Involution fördernde Einfluss der Thalassotherapie erschöpft zu sein schien. In diesen Fällen wurde in der Hoffnung, den Krankheitsherd rasch zu beseitigen und das erkrankte Glied wieder brauchbar zu machen, die Eröffnung der Gelenkskapsel und die Entfernung der erkrankten Partien vorgenommen.

Bevor ich auf die Besprechung der einzelnen Fälle eingehe, möchte ich vorausschicken, dass die Dignität der genannten Lokalisation verschieden erschien, je nachdem wir es mit einer isolierten Erkrankung zu thun hatten, oder Komplikation mit anderweitigen Knochen- und Gelenkstuberkulosen vorlag; ferner je nach dem Grade, in welchem der Gelenksprozess von allgemeinen Ernährungsstörungen, von floriden rhachitischen oder skrofulösen Erscheinungen oder von sekundären phthisischen oder amyloiden Veränderungen innerer Organe begleitet war; endlich musste auch das Alter des Prozesses, sein anatomischer Charakter und seine Tendenz zur Involution oder Progression die Indikation zur operativen Behandlung beeinflussen.

Eine scharfe Trennung aller dieser Formen in einzelne Gruppen ist nicht wohl durchführbar, da die Einteilungsprinzipien zu sehr durcheinander greifen, auch konnten nicht alle Fälle durch Autopsie des Gelenksinneren auf ihre anatomische Beschaffenheit geprüft werden; häufig bleiben tuberkulöse Herde der Diagnose verborgen und auch der Verlauf unterliegt verschiedenen Intensitätsschwankungen. Doch mögen einige Zahlen das annähernde Verhältnis charakterisieren. Es gelangten folgende Fälle zur Behandlung:

A. Isolierte Lokalisation im Ellbogen.

a. floride Erkrankung:	
rein synovialer Fungus mit Fistelbildung . .	1
abscedierend	1
epiphysäre Caries mit Kapselfungus	5
b. Totalnecrose der Gelenke mit Verknöcherung der Kapsel (Amyloidosis)	1
c. Caries sicca mit Streckankylose	1
d. Ankylose nach Arthrektomie:	
ohne Fistel	1
mit Fistel	4
mit ausgedehnter tuberkulöser Recidive . . .	1
Summe:	15

B. Komplikation der Ellbogenerkrankung mit multiplen tuberkulösen Prozessen.

I. Leichte Fälle.

a. floride Erkrankung:	
Epiphysäre Herde mit Kapsel-Fungus	3
dto. mit periarticul-Fungus	1
Apophysäre Nekrose des Humerus mit sekundärer Gelenkschwellung	2
b. Caries sicca mit Ankylose	1
c. Ankylose mit Fisteln u. Narben:	
nach Evidement (?)	3
Nach spontaner Involution	4
Summe:	14

II. Schwere inveterierte Fälle mit sekundärer Degeneration der inneren Organe.

a. Rein synovialer Fungus	1
b. Ausgedehnte, in die Diaphysen reichende Nekrose	2
c. Infiltrierende progressive Tuberkulose der Knochen	2
d. Floride epiphysäre Herde	3
e. Ankylose (spontan entstanden) mit renitenten Fisteln und periodischer Abscedierung	6
f. Ankylose ohne Fistel nach Arthrektomie	1
Summe:	15

Von 44 Ellbogenerkrankungen waren somit 15, d. i. 34% isolierte Prozesse und 3, d. i. 6,8%, durch Gelenksautopsie nachgewiesen, rein synoviale Fungi.

Eine analoge Zusammenstellung der im Hospize behandelten tuberkulösen Kniegelenkserkrankungen ergab hingegen 55% isolierte Prozesse und 10,5% rein synoviale Fungi. Das Vorwiegen rein synovialer Formen beim Kniegelenk mag damit zusammenhängen, dass auf die Kniegelenksflächen doch ungleich schwerere physiologische Traumen einwirken; andererseits macht sich für die Häufigkeitsdifferenz der isolierten Prozesse der Grössenunterschied der Gelenksflächen als ätiologisches Moment geltend, denn je kleiner ein Gelenk ist, desto seltener erscheint es isoliert erkrankt, desto häufiger finden wir Komplikation mit skrofulösem Habitus, Drüsentuberkulose und Lokaltuberkulose in anderweitigen Knochen und Gelenken. Auch die oben angeführten »isolierten« Ellbogen-Prozesse waren zum Teil mit Lymphdrüsenschwellungen und skrofulösem Habitus gepaart, dessen Erscheinungen zuweilen noch nach operativer Säuberung des Ellbogens zu Tage traten.

Indem ich nun zur Besprechung des operativ behandelten Materiales übergehe, muss ich meine Uebereinstimmung mit Königs[1]) Ausspruch betonen, „dass die konservative Behandlung der tuber-„kulösen Ellbogengelenke durchaus zweifelhafte Resultate schafft, „und dass man, wenn das Gelenk bereits erheblich erkrankt ist, „sei es, dass es sich um ein fistulöses oder um ein abscedierendes „Gelenk ohne Fisteln, sei es, dass es sich um einen blossen Fungus „handelt, mit der Resektion nicht zu lange zögern soll.“ Selbstverständlich ist dabei die schonende atypsiche Resektion gemeint, und sind jene Prozesse unberührt zu lassen, welche auf dem Boden eines sehr erethischen Organismus besonders bei sehr jungen Kindern mit labilem Gefässsystem und äusserst reizbarem Gewebe erwachsen sind und sich durch mangelhafte Abgrenzung und Neigung zur entzündlichen Reaktion und Ausbreitung der Infektion charakterisieren.

Von achtzehn im Seehospize arthrotomierten Ellbogengelenken waren nur drei frei von kariösen Knochenherden, wenn wir von kleinen, ca. linsengrossen lakunären Arrosionen an den Rändern der Fossa sigmoidea, resp. in der Fossa intercondyloidea absehen. Der erste dieser Fälle von rein synovialem Fungus betraf ein vierjähriges Kind von leicht skrofulösem Habitus (kleine Halslymphome und einzelne Hautulcera) und hatte zur Fisteleiterung geführt.

[1]) Die Tuberkulose der Knochen-Gelenke. Berlin 1884 S. 168.

Fixation in 110° und Schmerzhaftigkeit, starke pastöse Auftreibung. Nach Kapsel-Exstirpation erfolgte reaktionslose Heilung. — Es wurde 30° aktive und 50° passive Beweglichkeit erzielt. Sechs Monate nach der Entlassung war das Heilungsresultat ohne Recidive geblieben. Die skrofulösen Symptome schwanden während des protrahierten Hospizaufenthaltes und recidivierten später nicht.

Der zweite Fall war über das Kindesalter hinaus, ein 16jähriger Bursche. Bei ihm fehlten skrofulöse Erscheinungen ebenso wie anderweitige Knochenprozesse, und durfte die rechtsseitige Ellbogengelenkserkrankung, da Patient als Buchbinder und Meerschaumdrechsler beschäftigt war, möglicherweise auf eine traumatische Veranlassung bezogen werden. Das Leiden hatte einen akut-entzündlichen Charakter, der Fungus war in Eiterung begriffen und dem Aufbrechen nahe. Patient sah äusserst herabgekommen und phthisisch aus, litt an eitriger Bronchitis und profusen Diarrhöen, die aber nach Entfernung des Lokalleidens im Ellbogen bald sistierten. Nach der Kapsel-Exstirpation erholte sich Patient prächtig, der Arm heilte mit ca. 30° Beweglichkeit in rechtwinkliger Stellung und Patient konnte bald nach seiner Entlassung wieder sein Gewerbe aufnehmen.

Der dritte Fall hingegen betraf einen durch mehrere hintereinander aufgetretene cariös-fungöse Prozesse schwer heimgesuchten Knaben von acht Jahren. Eine längst überstandene Coxitis war spontan (?) mit Luxation und Beweglichkeit ausgeheilt. Die Ellbogen-Erkrankung aber schien die Folge eines ascendierenden Prozesses zu sein, wie solche häufiger an den unteren Extremitäten beobachtet werden. Beginn des Leidens mit Caries im Metacarpus, dann Entstehung periartikulärer Fungi am Handgelenke, dasselbe partiell in Mitleidenschaft ziehend, schliesslich trotz, oder vielleicht infolge der Exstirpation letzterer, unter gleichzeitiger Recidive am Handgelenke, Uebergreifen des fungösen Prozesses auf das Ellbogengelenk, wie es scheint durch Vermittlung von periartikulärem Weichteilfungus. Jedenfalls geschah das Weiterschreiten nach dem Centrum unter gleichzeitigem Abklingen der periferen Herderkrankungen, was immerhin den Fall für die endliche Ausheilung prädisponierte. Nach der Kapselexstirpation im Ellbogen recidivierte der Fungus zwar nicht, auch blieb im Ellbogen Beweglichkeit zwischen 60 und 150° erhalten, aber es trat eine als „Klauenhand" zu bezeichnende Kontraktur auf, die, obwohl der N. ulnaris nicht verletzt worden, auf einen wahrscheinlich durch Verbanddruck, oder durch narbige Kompression bedingten neuritischen Prozess bezogen werden muss.

In allen übrigen im Hospize arthrotomierten Fällen fanden

sich in den knöchernen Gelenksbestandteilen wahrscheinlich primäre kariöse Herde; diese beschränkten sich entweder auf die Epiphysen, u. z. der Ulna (Olekranon, Proc. coronoideus) allein dreimal, des Humerus (Epicond. ulnaris, Epicond. radialis) allein viermal, beider Knochen dreimal; oder sie reichten als nekrotisierende Prozesse weit über das Gelenksgebiet hinaus in die Apo- und Diaphysen, u. z. des Humerus und der Ulna dreimal, aller drei Knochen des Gelenkes zweimal.

Von diesen primär ossalen Ellbogengelenkserkrankungen mussten die rein epiphysären Formen (Nr. 4—12) als weniger schwerwiegend oder als noch in den Anfangsstadien befindlich angesehen werden, und, wenn auch einzelne skrofulöse Symptome, wie Drüsenschwellungen, Hautgeschwüre und Schleimhautaffektionen, namentlich bei jüngeren Kindern, oder begleitende kariöse Prozesse leichteren Grades (zweimal am Unterkiefer, einmal am Metatarsus) vorlagen, so waren es doch im ganzen kräftige und ziemlich gutgenährte Kinder, so dass wir hoffen durften, durch Elimination des Lokalprozesses auch die Hauptquelle der Allgemeinerkrankung zu verstopfen und an Ort und Stelle befriedigende Resultate quoad functionem zu erlangen. In der That war auch der Verlauf im allgemeinen ein sehr günstiger, die Heilung eine rasche und erzielten wir in einigen Fällen ausser brauchbarer Stellung ziemlich ausgiebige Beweglichkeit. In 2 Fällen (Nr. 5, 12) hatten wir allerdings nach anfänglich gutem Wundverlaufe mit chronischer Eiterung und tuberkulöser Recidive zu schaffen; in einem weiteren (Nr. 8) fand trotz rascher Primaheilung nachträglich unter gleichzeitiger pneumonischer Erkrankung und lokalem Erysipel Abscessbildung und Aufbruch der bereits geheilten Wunde statt. In einem Falle (Nr. 9) musste die Kapselexstirpation der Ausräumung eines periartikulären Infiltrates folgen, nachdem dasselbe recidiviert war und bei der Nachoperation als einem kariösen Gelenksherde entstammend, und mit synovialem Fungus zusammenhängend erkannt wurde.

Auch in diesem Falle beobachteten wir eine Beuge-Kontraktur der ulnawärts gelegenen Finger (IV und V), welche aber schon vor der Operation bestanden hatte, und nach derselben ebenso wie die Neigung des Ellbogens zu spitzwinkeliger Kontraktur etwas intensiver wurde. Die Ausheilung der Operationswunde erfolgte prompt, die vorher bestandene Beweglichkeit verminderte sich in geringem Grade.

In einem anderen Falle (Nr. 10) von periartikulärem Abscess im sulc. bicip. int. wurde ein primärer Herd im epicond. uln. hum.

gefunden und ausgeräumt, dabei auch das Gelenk eröffnet, jedoch die nicht erkrankte Synovialis intakt gelassen. In den beiden letzten Fällen handelt es sich offenbar um primäre Knochenherde, welche entweder mit Umgehung der Gelenkskapsel nach aussen perforieren, oder in's Gelenk durchbrechend, dortselbst bloss eine circumscripte Infektion bedingen. Geringe Schwellung und Beweglichkeitsbeschränkung, auch Abscess- und Fistelbildung ohne heftige entzündliche Erscheinungen begleiten in solchen Fällen den trägen Verlauf bis zur Ankylosenbildung, wenn nicht durch irgend ein Trauma oder eine ähnliche Gelegenheitsursache aus der circumscripten eine Panarthritis wird.

In einer anderen Reihe von ossalen Erkrankungen des Ellbogengelenkes hatten wir es nun mit weit ausgedehnteren und offenbar auch älteren Prozessen zu thun, welche über das Bereich des Gelenkes hinaus auf die Diaphysen übergegriffen und zu ausgedehnter Nekrotisierung geführt hatten. Diese Kranken waren durchgehends schwerleidend, einerseits durch erschöpfende Eiterung heruntergebracht, andererseits durch die putride Beschaffenheit des Sekretes in chronisch septischem Zustande. Ueberdies litten sie an vorgeschrittener amyloider Degeneration, phthisischen Lungenaffektionen und Albuminurie oder waren mit multiplen kariösen Prozessen schwerster Art behaftet. Ein Fall (Nr. 13) erschien dadurch merkwürdig, dass das ganze Ellbogengelenk in eine starre neugebildete Knochenkapsel umgewandelt war, in der die drei konstituierenden Knochen bis hoch in die Diaphysen hinein nekrotisiert eingesargt lagen. Nach Entfernung der Sequester, die ziemlich lose waren, musste die knöcherne Kapsel mit dem Meissel quer durchschlagen werden, um eine neue artikulierende Verbindung herzustellen, was auch unter sehr günstigem Wundverlaufe gelang. Es wurde ein widerstandsfähiges und ausgiebig bewegliches Gelenk erzielt, zu dessen vollem Gebrauch nur die aufs äusserste atrophierte Oberarmmuskulatur der Regeneration bedurfte. — Ein Fall (Nr. 14) von beiderseitiger Streckankylose, auf der linken Seite mit Totalnekrose der Ulna verbunden, bot das Bild grösster Hilflosigkeit, da Patientin ihre Arme zu gar nichts gebrauchen konnte. Die ganze linke Ulna bis auf die carpale Apophyse wurde aus dem durch tuberkulöse Granulationen bekleideten schwieligen Perioste ausgelöst. Eine Knochenlade blieb nicht zurück, da auch sie in den nekrotisierenden Prozess einbezogen war, so dass der Radius die Kontinuität aufrecht erhalten musste. Das Resultat war allerdings ein Schlottergelenk, welches zur Gebrauchsfähigkeit eines Stützapparates bedarf; auf

der rechten Seite hingegen wurde ein vollkommen kräftiges und bewegliches Gelenk in brauchbarer Beugestellung erzielt, trotzdem alle drei Knochenenden nekrotische Zerstörungen aufgewiesen hatten. Die Heilung ging überraschend schnell von statten und erholte sich die herabgekommene phthisische Kranke sehr gut. Leber- und Milzschwellung gingen zurück, die Albuminurie verminderte sich erheblich, Patientin hatte in 3 Monaten um 3 Kilo an Gewicht zugenommen. — Ein anderer Fall (Nr. 15) von Total-Nekrose der Ulna, ein 12jähriger Knabe, der überdies an multiplen nekrotisierenden Ostitiden litt, ergab nach Resektion der Ulna ein ausgezeichnetes funktionelles Resultat, weil die Knochenlade ein sehr brauchbares Surrogat des resecierten Knochens bildete, und auch das Olekranon zum Teil erhalten bleiben konnte. Der jetzt 14jährige Bursche arbeitet gegenwärtig wie ein Gesunder an der Drehbank. — Endlich habe ich in mehreren Fällen von multipler Knochen- und Gelenkscaries schwerster Art, teils um die Zahl eitriger Prozesse zu vermindern, teils um unbrauchbare Streckankylosen mit Beweglichkeit zur Ausheilung zu bringen, die resectio cubiti partialis gemacht, in anderen bin ich davon abgestanden, weil sie zu aussichtslos erschienen und ich die Gefahren der Narkose etc. bei ihrem elenden Zustande scheute. Die Resultate am Ellbogen wären ja auch in diesen Fällen sehr schön und erstrebenswert, wenn nicht das Gesamtbefinden dieser armen Wesen so häufig zum Niedergange neigte.

Doch giebt es ausnahmsweise solche Kranke, deren Lokalprozesse nach jahrelanger abundanter Eiterung und nach vollendeter Verkrüppelung durch Kontraktur und Ankylose in ein Stadium der Defervescenz treten. Die Eiterquellen versiegen und die früheren pastösen Schwellungen schrumpfen zusammen. In solchen Stadien, denen auch die Bäderbehandlung und die hygienisch-diätetischen Massnahmen in eminenter Weise zu Hilfe kommen, bringt die Arthrotomie und Resektion ein steifgestrecktes Ellbogengelenk mit Fisteln und Narben rasch zur Heilung und Gebrauchsfähigkeit (Nr. 16). Leider ist zuweilen die Freude kurz, wenn solche Fälle rekrudescieren und durch neue akute Eruptionen ihrem Untergange entgegeneilen (Nr. 17). Unter solchen Umständen und wenn überhaupt die tuberkulösen Lokalprozesse noch in üppiger Entfaltung sich befinden, namentlich bei jenen Formen von nicht abgrenzbarer, progressiv sich ausbreitender käsiger Infiltration der Knochen ist der operative Eingriff ein zweischneidiges Mittel: sehr leicht tritt tuberkulöse Lokalrecidive oder centrales Fortschreiten der Prozesse z. B. vom Ellbogen- auf das

Schultergelenk auf, wie ich in einem Falle (Nr. 18) beobachtete. — Im Seehospize kam auch eine Reihe von Ellbogenerkrankungen zur Behandlung, bei denen die Multiplizität anderweitiger Knochen- und Gelenksleiden, ihr destruktiver Charakter (besonders akut verlaufende Spondylitis) die unter unseren Augen sich abspielende progressive Degeneration der inneren Organe, chronisch urämische Zustände etc. so unüberwindliche Kontraindikationen für jedes operative Vorgehen darboten, dass wir von vorneherein darauf verzichteten; jeder Versuch, hier mit dem Messer der Natur zu Hilfe zu eilen, hätte sich durch Schwächung der Kranken gerächt und ihr Ende beschleunigt, während zuweilen selbst in den verzweifeltsten Fällen noch eine Erhaltungs- und Regenerationskraft verborgen liegt, die unsere trübe Prognose zu Schanden machen und die gezählten Tage in ungezählte verwandeln kann. Andererseits müssen wir gestehen, dass keine chirurgische Lokaltuberkulose grösserer Gelenke so günstige Chancen zur operativen Behandlung (Arthrektomie, resp. atypische partielle Resektion) darbietet, wie die Ellbogengelenkscaries. Handelt es sich um frische unkomplizierte Fälle, bei denen der skrofulöse Habitus nicht zu sehr vorwaltet, so wird die Heilung des Lokalleidens durch die Operation rasch herbeigeführt; das Allgemeinbefinden leidet dadurch gar nicht; der Kranke ist nur wenige Tage ans Bett gefesselt, er verliert nur wenig oder gar kein Blut; unter fleissiger Anwendung von Massage und passiven Bewegungen gestalten sich die funktionellen Resultate im allgemeinen sehr befriedigend. Bei schonendem Vorgehen und Festhalten an dem Prinzipe, nie mehr als das Kranke zu entfernen, ist die operative Läsion gewiss nicht verstümmelnder wie das Fortschreiten des kariösen Prozesses. Bei den veralteten, meist in Streckankylose ausgegangenen Formen von Caries necrotica des Ellbogengelenkes ist die Resektion das einzige und unumgängliche Mittel, um einen brauchbaren Arm zu gewinnen, und wird die Anzeige durch den chronisch-septischen Zustand erhöht, der, wenn nicht bereits deletäre Veränderungen der inneren Organe vorliegen, durch Elimination des putriden Herdes nur gewinnen kann.

Die Operationsmethode anlangend, wurde mit Berücksichtigung der bestehenden Fisteln und narbigen Adhäsionen vorzugsweise der dorsale Längsschnitt nach Langenbeck, seltener Ollier's Bajonettschnitt angewendet, der Streckapparat geschont, wobei Längsspaltung desselben, subpereostale Loslösung vom Olekranon oder temporäre Resektion des letzteren nicht ausgeschlossen war, die fungöse Kapsel soweit möglich von aussen exstirpiert und nur

jene Knochenteile entfernt, welche in das Bereich kariöser Erweichung, eitriger oder käsiger Infiltration und Nekrose einbezogen erschienen. Hierauf sorgfältige Desinfektion, Etagennaht, Drainage und Tamponade der entstandenen Höhlen mit in ätherischer Perubalsamlösung getränkter Jodoformgaze. — Kompressionsverband und Eingipsung in leicht spitzwinkeliger Beugestellung mit Einbeziehung des Schultergürtels. Nur bei sehr starker Spannung der Nähte wurde das Gelenk in Dreiviertelstreckstellung fixiert, um es beim ersten oder zweiten Verbandwechsel in Beugung überzuführen. Nach 8—10 Tagen Entfernung der Tampons und Nähte, Kürzung der Drains. — War der Wundverlauf ein glatter, so begannen die passiven Bewegungen 3—4 Wochen nach der Operation. Bei der Nachbehandlung wurde die Neigung zur Streckstellung mittels elastisch wirkender Vorderarm-, Hand- und Schultergürtel umfassender Halfter aus Lederzeug bekämpft.

Es fragt sich nun, welche Vorteile von der zuwartenden Behandlung am Meeresstrande gezogen wurden. Eine spontane Ausheilung von Fungus des Ellbogens mit restitutio ad integrum haben wir nicht gesehen. Dazu hätte es jahrelanger Geduld bedurft, die uns meistens durch das Fortschreiten der Prozesse geraubt wurde. Wohl aber kamen einzelne Fälle von Kontraktur und partieller oder totaler Ankylose in Beuge- und (häufiger) Streckstellung als Endstadien einer ohne Eiterung oder heftige entzündliche Vorgänge verlaufenen Caries cubiti sicca zur Beobachtung. Desgleichen sehen wir alte, aus Tumor albus des Ellbogens mit Nekrose, ausgedehnter Ulceration und Fisteleiterung hervorgegangene Ankylosen, bei denen die chronische Eiterung unter Bädergebrauch, Lapistouchierung und Jodoformverbänden sich verminderte, selbst sistierte und die Beweglichkeit, allerdings in geringem Grade, wiederkehrte. In ähnlich günstiger Weise wurden mehrere anderwärts am Ellbogen arthrotomierte Fälle beeinflusst, welche mit festen oder nur wenige Grade beweglichen Ankylosen und ohne Gelenksschwellung fortbestehenden mässig secernierenden Fisteln zur Aufnahme gelangten. Die Fisteln schlossen sich unter Mitwirkung der üblichen Wundbehandlung und Lapistouchierung spontan, zuweilen nur auf kurze Zeit, um wieder aufzubrechen, aber doch nach und nach solid, unter tiefer Einziehung zu vernarben. In einigen Fällen musste mit dem Löffel nachgeholfen werden. Streckankylosen liessen sich in Narkose redressieren und allerdings in geringem Grade mobilisieren. In zwei auswärts operierten Fällen jedoch bestand starke tuberkulöse Recidive mit Schwellung und ulcerösem Zerfall der Narben.

In einem derselben versuchten wir durch Nach-Resection die Ausheilung herbeizuführen, in dem anderen verhielten wir uns vollkommen passiv. Beide Fälle sind trotz jahrelanger Pflege noch immer nicht zur Ausheilung gelangt, wogegen ihr Allgemeinbefinden unter zeitweisen Schwankungen zum Bessern in allmählichem Niedergange begriffen ist. — Im Anhange an die Cubital-Gelenks-Erkrankungen habe ich noch zweier Fälle zu erwähnen, bei welchen ziemlich ausgedehnte nekrotisierende ostitische Herde in der angrenzenden Apohpyse des Humerus vorlagen, ohne dass das Ellbogengelenk, abgesehen von beträchtlicher sympathisch entzündlicher Schwellung und Beweglichkeitsbeschränkung fungös erkrankt war. Diese Fälle imponierten von vornherein als schwere Gelenkaffektionen; die extraartikulären Herde konnten aber ohne Blosslegung des Gelenksinnern ausgeräumt werden, und blieb auch im weiteren Verlauf das Gelenk intakt. In einem dieser Fälle, ein sehr zartes anämisches, überdies an putrider Otorrhöe leidendes Mädchen von 7 Jahren betreffend, war der Humerusschaft im untersten Drittel in toto zerstört, sodass bei der Ausräumung eine Diskontinuität entstand, deren Konsolidation lange Zeit beanspruchte. In dem anderen Falle musste wegen hartnäckiger Recidive das Evidement öfters wiederholt werden, ehe Verheilung eintrat. Die Funktion des Ellbogens war in beiden Fällen schliesslich fast vollständig hergestellt.

Tabellarische Zusammenstellung der arthrotomierten Fälle von tuberkulöser Ellbogenerkrankung siehe S. 50 u. ff.

Z.	Name, Alter.	Körperseite u. Charakter des Gel.-Proc.	Allgemeiner Habitus. Komplikationen.	Operation. Anat. Befund im Gelenk.	Verlauf.	Resultat.	Anmerkung.
1.	**Helene Lustig** 4 J.	Links. Subacuter Fungus mit Fistel 110°—100° schmerzhafte passive Beweglichkeit, sonst fixiert.	Leicht skrofulös. Augenaffection. (Ptosis incompleta). Einige Drüsenulcera. Lungen normal.	Kapsel-Exstirpation. Evidement d. Ulcera. Kapsel fungös. Knochen intakt. Gelenkflächen glatt. Eiter u. Käse im Gelenk.	reaktionslos.	Heilung mit pass. Bew.: 60°—100° act. „ 70°—100°. Beseitigung des scroful. Habitus.	6 Monate nach der Entlassung keine Recidive konstatiert. Sehr gutes funktionelles Resultat.
2.	**Adolf Hahn** 16 J.	Rechts. Abscedierender Fungus im rechten Winkel fixiert.	Phthisisch. Husten, Diarrhoen. Fieber. L.H.O. Dämpfung.	Kapsel-Exstirpation. Knochen intakt. Gelenkflächen pannös. Reichliche Gel.-Eiterung.	reaktionslos. Nach Trauma ulcerös. Zerfall der Narbe. Nach Excision dauernd geheilt. Rasche Erholung.	Heilung mit pass. Bew.: 70°—115° akt. „ 80°—110°. Schwinden der Diarrhoe und des Hustens.	Bedeutende Hebung des allgemeinen Zustandes. 6 Kilo Gew.-Zunahme. Pat. wieder arbeitsfähig.
3.	**Ernst Faetis** 3 J.	Rechts. Indolenter Fungus mit vorwiegender periartikulärer Schwellung. 60°—115° Bewegl.	Phthisisch. Multiple fungöse u. cariöse Prozesse. — In Luxation ausgeheilte Coxitis. Caries metatarsi. Spina vent. metac. phal. Fungus periarticul. man. d. recid. R.O.V. Dämpfung. Bronchitis.	Kapsel-Exstirpation. Knochen intakt. Kein Eiter, Gel.-Fl. z. Teil pannös. Nachoperation an d. Hand. Caries metat. u. metac. d. Evidement beseitigt. N. ulnaris nicht verletzt!	reaktionslos. Am Vorderarm circumscripte Ernährungsstörungen d. Haut. (Verbanddruck?)	Heilung mit akt. Bew. 30°—130°. Hand- u. Fingerkontraktion. Besserung des Allgemeinbefindens.	„Klauenhand“.
4.	**Emma Strobl** 32 J.	Links. Chron. Fungus ohne Fistel in 160° Streckstellung fixiert.	Gut genährt, blass. R. H. O. Exspirium.	Kapsel-Exstirp. und partielle Resektion. Proc. coron. zerstört. Gel.-Fläche d. Trochl. u. Fossa sigm. arrodiert.	reaktionslos.	Heilung mit pass. Bew. 30°—100° akt. „ 90°—100°.	Neigung zur Streckstellung.
5.	**Franz Wilicka** 10 J.	Rechts. Veralteter Prozess. Ankylose in ¾ Streckstellung. Starke entzündliche Schwellung — übelriechende Eiterung aus mehreren Fisteln.	Zurückgeblieben. Schwächlich u. blass. Fungus subacut. Artic. tempor. maxill. Lungen normal.	Kapsel-Evidement u. partielle Resektion des nekrotisierten Olekranon. Viel Eiter und starke Kapsel-Wucherung. Pannus. Proc. coron. zerstört. Später Trepanation d. Unterkiefers und Evidement d. vereiterten Fungus am Kiefergelenk.	Lokal keine Reaktion, hingegen akuter Nachschub im Kiefergelenk mit Fieber. Heilung d. Ellbogen durch hartnäckige Fistel-Recidive protrahiert.	Heilung mit 110°—130° Bewegl. Kiefergelenk vollkommen ausgeheilt.	Geringe Heilungstendenz.

6.	Karl Swoboda 7 J.	Caries cubiti mit starker fungöser Auftreibung und Eiterung aus mehreren Fisteln. Akt. Bew. 100°—130°.	Ziemlich gut genährt, etwas blass. Lungen gesund.	Kapsel-Exstirpation und part. Resektion. Nekrot. Herd im Oberarm. Proc. coron. zerstört. Eiter im Gelenk.	Fieberlos, aus einer restierenden Fistel geht nachträglich ein kleiner Sequester ab, dann Heilung.	Heilung mit akt. Bew. 35°—140°.	Sehr gutes funktionelles Resultat.
7.	Christine Mertl 4 J.	Rechts. Starke entzündliche Auftreibung und Fixation in mässiger Streckstellung. Uebelriechende Eiterung.	Erethisch scrofulös. Neigung zu Eczemen. Otorrhoe Rhinitis etc. Lungen gesund. Kalter Abscess am linken Fussrücken.	Kapsel-Exstirpation und part. Resektion. Starke fungöse Wucherung. Arrosion der Gelenkfläche. Cariöser Herd im Epicond. radialis.	Reaktionslos. Nachschübe der scrofulöseu Symptome.	Heilung mit akt. Bew. 85°—130°. Gelenk noch etwas verdickt. Besserung d. scrofulösen Symptome.	Nach 6 Monaten keine Recidive nachweisbar. Das Gelenk aber derb verdickt.
8.	Marie Lipraxa 6 J.	Rechts. Caries cubiti mit Fisteln, starker Schwellung, periartikul. Infiltration. Bew. 50°—100°.	Rhachitische Knochenbildung. Graciles Kind. Florid scrofulöser Habitus. Periostaler Abscess am r. Jochbogen. Drüsenulcera am Unterkiefer. L. V. O. Dämpfnng.	Kapsel-Exstirpation mit tempor. Resektion des Olekranon. Herd im Epicond. uln. Starker Kapselfungus. Cariöse Arrosion der Gelenksflächen. Radiusgelenk intakt. Resektion d. Jochbogens. Evidement d. Ulcera.	Anfangs fieberlos. Rasche Verheilung d. Operationswunde. Später mehr Fieber. Abscess im Ellbogen und Erysipel am Oberarm, gleichzeitig lobuläre Pneumonie im linken Oberlappen.	?	Tuberkulöse Reinfektion am Ellbogen.
9.	Helene Schulz 12 J.	Rechts. Chron. Kontraktur d. Ellbogens mit Fistel am Epicond.rad. und periartikular. Abscesseüb.d.Radialgelenk Bew. 40°—130°. Kontraktur der ulnaren Fingerbeuger.	Blasses, schwächlich. Kind — fast phthisisch. R. Il. O. Exspirium. Leichte Albuminurie. Caries maxill. infer. (stationäre Fisteleiterung).	Fistel-Evidement (extraartikulär und Exstirp. der periartikul. Abscesse. Heilung. — Bald darauf Recidive d. periartik. Fungus. Arthrotomie mit part. Resektion d. Trochlea. Car. Herd im Epic. uln. Abscess in d. fovea trochlearis. Arrosion d. Gelenksflächen. N. ulnaris wurde nicht verletzt.	Rasche reaktionslose Verheilung der Operat.-Wunde. Noch Zunahme der Beuge-Kontraktur der Finger. Das Ellbogengelenk gegen passive Bewegungen etwas empfindlich.	?	Neuritische Beugekontraktur des IV. und V. Fingers.
10.	Franz Kratky 7 J.	Links. Schmerzlose Kontraktur mit periartikularem Fungus (im sulc. bicipit. int.). Bew. 40°—120°.	Ziemlich gut entwickelt. Abgelaufene schwere ser. Ophthalmie (Hornhautleucom mit Synechie). Caries metatarsi in sanatione. Lungen normal.	Evidement d. periart. Fungus und eines damit zusammenhängenden extraartiknl. Herdes am Epicond. rad. hum. Gelenk dabei eröffnet, sonst intakt gelassen.	Reaktionslos.	Heilung in 3 Wochen. Bew. 50°—115°.	—

Z.	Name Alter.	Körperseite u. Charakter des Gel.-Proz.	Allgemeiner Habitus. Komplikationen.	Operation. Anat. Befund im Gelenk.	Verlauf.	Resultat.	Anmerkung.
11.	**Emilie Hammer** 5 J.	Rechts. Caries nekrotic. inflamm. Rechtwinklige fixe Ankylose. Fisteln mit übelriechendem Sekret.	Gut genährt. Leicht scroful. Habitus. Eczema mal. et auric. Kleine Halslymphome. Milzschwellung. Lungen normal.	Kapsel-Exstirpation und part. Resektion. Masseuhafte Kapselwucherung m. Osteophytenbildung. Olekranon u. proc. coron. teilweis nekrotisch. Im Epicond. rad. ein cariöser Herd.	Reaktionslos.	Vollständige Ausheilung in 2 Monaten mit pass. Bew. 70°—95°. akt. Bew. 80°—90°. Rotation ausgiebig.	—
12.	**Franz Goldbrunner** 7 J.	Rechts. Ankylose in spitzem Winkel (pass. Bew. 65°—70°) mit entzündlicher Schwellung und Eiterung.	Ziemlich gut genährt. R. V. O. Exspirium.	Kapsel-Exstirpation und part. Resektion. Cariöse Herde im Olekranon, Emiss. capit humeri und Cavit. sigmoidea. Pannus der Gelenkflächen, auch der Radialgelenke.	In den ersten 4 Wochen fieberloser Verlauf und Heilung bis auf 2 kleine Fisteln. Später tubc. Recidive. Abgang von Sequestern und hartnäckiger Fistel-Eiterung.	Zeitweise Verschluss der Fisteln. 10% Beweglichkeit.	Lokal-Recidive. Etwas Abmagerung
13.	**Adelheid Barta** 12 J.	Links. Necrosis cubiti totalis. Starre Ankylose i. $^{3}/_{4}$Streckstellung. Profuse Eiterung.	Phthisisch, äusserst blass. Milz- u. Leberschwellung, reichliche Albuminurie. Ueber beide Lungenspitzen Dämpfung.	Eröffnung der verknöcherten Gelenkskapsel. Extraktion aller 3 bis in die Diaphyse sequestrierten Knochen. Evidement. Plastik eines neuen Gelenkes an der Knochenlade.	Reaktionslos. In 2 Monaten waren alle Fisteln geschlossen. Aussehen bedeutend gebessert. Milz- und Leberschwellung zurückgegangen. Albumen vermindert.	Heilung mit akt. Bew. 70°—120°. Muskulatur d. Oberarmes noch atrophisch.	Sehr schönes Resultat.
14.	**Katharina Hillmann** 10 J.	Ambilateral. Necrosis cubiti utriusque mit Streckankylose und reichl. Eiterung. L. Totalnecrose der Ulnadiaphyse.	Aeusserst blasses phthisisches Kind. Milz- und Leberschwellung. Albuminurie leichten Grades. Beide Lungenspitzen verdichtet. Kalter Abscess am linken Schulterblattwinkel.	Beiderseits ausgedehnte atypische Resektion. Starke Kapselwucherung mit osteophytischer Anbildung in beiden Gelenken. Rechts: Car. nekrot. in allen 3 Knochenenden. Links: Car. Herd im Epic. rad. und Totalnekrose d. Ulna. Entfernung d. ganzen link. Ulnadiaphyse. Exstirpat. d. kalten Absc. am Rücken.	Reaktionslos. Rasche Verheilung bis auf eine etwas hartnäckige Fistel am l. Ellbogen. 3 Monate p. op. entl. Aussehen bedeutend gebessert. Milz- u. Leberschwellung verschwunden. Albumin nur spurenweise. 3 Kilo Gew.-Zunahme.	Heilung. Rechts: Brauchbares bewegliches (35°—135°) Gelenk. Links: Schlottergelenk (pass. Bew. 75°—120°) nur mit Stützhülse brauchbar.	6 Monate nach der Entl. allgem. Zustand sehr gut. Am link. Vorderarm eine wenig secernierende Fistel. Sonst Zustand d. Ellbogen unverändert.

15.	**Johann Bauer** 12½ J.	Links. Necrosis cubiti et diaphys. uln. totalis. Reichliche Eiterung und kolossale Auftreibung. Streckstellung.	Sehr zurückgeblieben. An multiplen nekrotisierend ostitischen Prozessen d. l. Tibia, r. Femur d. r. Jochbein, l. Stirnbein leidend. Albuminurie. Milz- und Leberschwellung. Beide Lungenspitzen infiltr. Drüsenverweiterung.	Nekrotomie der Ulna. Diaphyse und Kapsel-Exstirpation. Cariöser Herd im condyl. radial. hum. Olekranon und Ulna Diaphys. sequestriert in kräftiger Knochenlade eingebettet.	Reaktionslos. Die übrigen ostitisch. Prozesse durch eingreifende Operation (Nekrotomie) geheilt.	Vollkommene Funktion. Tüchtige Ausheilung. Ausgedehnte aktive Beweglichkeit. — Nur die vollständige Streckung behindert. Auch sonst hat sich Patient sehr gut erholt.	Ueberraschendes Resultat. 6 Monate nach der Entlassung ist alles geheilt geblieben und arbeitet d. Patient an der Drehbank. Nur die nicht exstirpierten Halslymphome sind wieder etwas exulceriert.
16.	**Philomene Hawlik** 10 J.	Links. Streckankylose mit chronischfungöser Schwellung und Fisteln.	Kachektisches Kind mit inveterierter zu zahlreichen Kontrakturen gelangten multipleu cariös. Prozess. an beid. Händen, Füssen, Knien u. am l. Ellbogen. Albumiuurie leicht. Grades. Milz- u. Leberschwellung. R. O. Exspirium.	Kapsel-Exstirpation und part. Resektion. Korrektur der Stellung. Ausserdem: Linke keilförm. Knieresektion u. mehrere andere kleinere Eingriffe um die lentescierenden Eiterungen zum Stillstand zu bringen.	Reaktionslos. Patient. war über ein Jahr in Behandlung, bei d. Aufnahme ganz unfähig zu gehen, und hilflos, wurde sie endlich vollkommen gekräftigt in den Gebrauch ihrer Glieder gesetzt.	Heilung mit 10° Bew. in rechtwinkl. Stellung. Radialgelenk freibeweglich. Sämtliche Prozesse ausgeheilt.	Ueberraschendes Resultat. 6 Monate nach der Entlassung bestand die Heilung. Brillantes Aussehen.
17.	**Anna Horn** 8 J.	Ambilateral. Streckankylose mit Fisteln. Links mit akuter Recrudescenz (Abscedierung) im Verlaufe der indifferenten Behandlung.	Sehr schwach entwickelt. Caries der Sacrolumbal-Wirbel mit ausgedehnten Kongestions - Abscessen am r. Oberschenkel und lumbales Infiltrat. florid. Kalter Abscess am malleol. int. d. r. Fusses. Leberschwellung. Lungen normal. Keine Albuminurie.	Durch Monate wurde das cubitale Leiden nicht berücksichtigt. Nachdem die Kongest. - Abscesse durch Operation ausgeheilt waren und keine Erscheinungen seitens der Wirbelcaris vorlagen, wurde das unterdessen spontan abscedierte linke Ellbogeugelenk reseciert. Das Ulnar-Ende war in toto käsig infiltriert. Korrektur der Stellung.	Die Operationswunde am Ellbogen ging auf u. heilte ohne Anstand per granulationem mit Beweglichkeit. Indess entstand ein neuer Kongestions-Abscess vom Kreuzbein ausgehend der das linke Hüftgelenk infizierte und zur Spontanluxation brachte. Progressiver Verfall.	Heilung der Ellbogen in spitzwinkliger Ankylose (wegen Vernachlässigung der passiv. Bewegungen). Der allg. Zusand in progredientem Verfall. Nephritis und Oedeme. Linke Hüfte in ausgedehnter Abscedierung.	Wurde auf Verlangen entlassen. Aussichtsloser Allgem.-Zustand.
18.	**Karl Hassa** 6 J.	Rechts. Akut eiterig-fungöse Entzündung. Starke Schwellung. Reichliche Fisteleiterung. Fixation in Streckstellung.	Ziemlich gut genährt. Aber an zahlreichen profus eiternden z. T. käsig infiltrierten cariösen Prozessen d. r. Tibia, der lumboaoralen Wirbel beider Orbitae, des r. os. parietale und ausgedehnten Kongestionsabscessen leidend. Albuminurie leicht. Grades. Beide Lungenspitzen verdichtet. Neigung zu Bronchitiden.	Nachdem unter ausgedehnten Abscess-Evidements u. Nekrotomie d. Tibia trotz langwierig. Verlauf. partielle Ausheilung erzielt war, auch eine interkurrente Pertussis überstanden war, wurde der l. Ellbogen part. reseciert. Ausgedehnte Caries des Humerusendes und Arrosion am Olekranon. Mächtige Kapselwucherung.	Allmählige Heilung des Ellbogens unter langwieriger Fisteleiterung u. Nachoperation wegen Recidive. Später Fortschreiten des Prozesses wahrscheinlich längs der Markhöhle d. Humerus und fungöse Erkrankung d. Schultergelenkes — weshalb die Bewegungsübungen am Ellbogen aufgegeben wurden u. Streckankylose sich einstellte.	¾ Streckankylose des noch immer pastös. Ellbogens mit wenig secernierenden Fisteln. Allgemeiner Zustand anfangs progressiv verschlechtert, blieb nun mehr stationär. Patient erholte sich schwer wieder. — Doch sind mehrere Prozesse noch ungeheilt.	Progression des Prozesses vom Ellbogen auf das Schultergelenk.

Die Zungencarcinomoperationen der Klinik Prof. Billroth's

von 1881—1892.

von **Dr. K. Büdinger,** Assistent der Klinik.

Es sind zehn Jahre verstrichen, seit zum letzten Male aus der Klinik Billroth über die Resultate bei den Operationen des Zungen- und Mundbodenkrebses berichtet worden ist. Damals veröffentlichte Wölfler [1]) die ersten 17 Fälle, bei welchen die Jodoformbehandlung angewendet worden war und welche die neue Aera der Wundbehandlung im Munde einleiteten. Endlich war der Beweis erbracht, dass auch im Munde weder komplizierte Operationsmethoden, noch die Anwendung ätzender Substanzen nötig sei, um einen aseptischen Verlauf zu sichern, sondern dass auch hier die allgemein gültigen Prinzipien der modernen Wundbehandlung zu gelten haben. Endlich war die antiseptische Methode in der Mundhöhle auf annähernd gleichen Fuss mit dem Verfahren bei den Hautwunden gekommen, welchem sie bis dahin immer ein beträchtliches Stück nachgehinkt war. Denn während dieselbe Methode bei den Operationen mit Hautdurchtrennung mit einem Schlage eine radikale Umwälzung bewirkte, während mancher neue Eingriff erst durch sie ermöglicht oder berechtigt wurde, hat es lange gedauert, bis die Chirurgie der offenen Körperhöhlen dazu gelangte, sich diese Errungenschaft vollkommen dienstbar zu machen. Erst geraume Zeit, nachdem die Diphtherie und fortschreitende Phlegmone des Zellgewebes aus der Zahl der Krankheiten der Hautwunden ausgeschieden waren, ist es gelungen, diese Gefahren auch von den Wunden der Mundhöhle fern zu halten. Der Grund davon ist wahrscheinlich in der theoretischen Anschauung zu suchen,

[1]) Zur Wundbehandlung im Munde. Archiv für klinische Chirurgie Bd. XXVII.

mit welcher die Verhältnisse in früherer Zeit betrachtet wurden. Der Entdeckung der Streptococcen und Staphylococcen als Erreger der Eiterung folgte die Suche nach diesen Bakterien in und ausserhalb des menschlichen Körpers; bald hatte man gefunden, dass die mit der Aussenwelt frei kommunizierenden Körperhöhlen von pathogenen und nicht pathogenen Keimen wimmeln. Daran musste sich bei der noch mangelnden Kenntnis der Unterschiede in der Virulenz der pathogenen Keime die Ueberzeugung schliessen, dass es nötig sei, die Wunden in den Körperhöhlen und speziell im Munde ganz besonders zu schützen, wenn sie vor Infektion bewahrt werden sollten. Auf dieser Ansicht beruht auch die früher an der Klinik Billroth angewendete Methode der Verätzung der Wunde mit Kali hypermanganicum, und die noch jetzt von Whitehead [2]) geübte Methode, bei welcher die Wundflächen mit einem Jodoformfirnis überzogen werden. Hatte schon die Einführung der Verätzung, wie sie von Wölfler [3]) in dem Berichte von den Jahren 1876—1881 geschildert ist, einen bedeutenden Fortschritt gegen früher bedeutet, so schien der Erfolg der Eingriffe im Munde in Bezug auf den unmittelbaren Ausgang gesichert, seitdem das Jodoform in Gestalt von Pulver und in Gaze imprägniert zur Bedeckung der Wunde angewendet wurde. Unterdessen wurde die neue Behandlungsart in mancher Beziehung weiter ausgebildet und das Resultat ist, dass die Exstirpation der Mundboden- und Zungencarcinome kaum mehr schlechtere Erfolge in Bezug auf die Wundheilung darbietet, als ein Eingriff an anderen Körperstellen. Zudem ist auch die Heilungsdauer eine bedeutend kürzere geworden, was umsomehr in Betracht zu ziehen ist, als leider die Resultate in Bezug auf gänzliche Heilung immer gleich ungünstig sind und sich nicht so bald bessern zu wollen scheinen.

Die Aufgabe des Nachfolgenden soll es nun sein, im Anschluss an die Berichte der Züricher und Wiener Klinik [4]) und die daran anknüpfenden Arbeiten Wölflers in kurzem einen weiteren Beitrag zur Geschichte der Operation des Zungenkrebses zu liefern und die Weiterentwicklung dieses Eingriffes zu beleuchten.

Wir sehen in dem letzten Vierteljahrhundert drei Perioden mit vollständig verschiedenen Gesichtspunkten. Die erste bildet den Abschluss jener langen Epoche, welche sich damit beschäftigte, die Operationstechnik durch komplizierte Methoden zu bereichern,

---

[2]) Report of 104 cases of entire excision of the tongue for cancer. Lanzet 1891.

[3]) Zur Geschichte der operativen Behandlung des Zungenkrebses. Archiv für klinische Chirurgie 1881, Bd. XXVI.

[4]) Chirurgische Klinik; Zürich und Wien.

respektive unter diesen die geeignete zu finden; die zweite Periode steht bereits unter dem Zeichen der eingebürgerten Antiseptik und legt das Hauptgewicht auf die Verhinderung der Infektion durch Bedeckung der Wunde; die dritte, deren Resultate besprochen werden sollen, sucht die Gleichstellung der Operationen im Munde mit anderen blutigen Eingriffen durch vereinfachtes Verfahren und Anwendung der allgemein gültigen Wundbehandlungsmethoden zu erreichen.

Die von Wölfler veröffentlichten 17 Fälle von Jodoformbehandlung müssen bereits in diesen letzten Abschnitt mit einbezogen werden. Was damals über das neue Verfahren gesagt wurde, gilt noch heute in vielen Beziehungen unverändert. Allerdings sah man sich im Laufe der Zeit genötigt, die grossartigen Hoffnungen, welche auf die Anwendung des Jodoforms gegründet worden waren, etwas zu reduzieren. Das Mittel war gerade neu in die Chirurgie eingeführt worden und man schrieb ihm eine fast wunderthätige Kraft gegenüber den pathogenen Mikroorganismen zu. Neuerlich haben aber vielfache Untersuchungen von Baumgarten u. a. erwiesen, dass das Jodoform überhaupt nicht im Stande ist, die bakteriellen Keime zu töten, sondern nur die Fähigkeit zu haben scheint, den Geweben eine erhöhte Widerstandskraft gegen die Invasion der Bakterien zu verleihen. Es ist daher erklärlich, dass diese Kraft das eine oder andere Mal nicht ausreichen konnte, um die Wundinfektion in der Mundhöhle ganz hintanzuhalten, sei es, dass der Infektionsstoff bei der Operation selbst von aussen hinzugetragen wurde, oder dass sich zufällig besonders virulente Keime in der Mundhöhle befanden. Immerhin hat das Jodoform auch auf diesem Gebiete der Chirurgie seine Triumphe gefeiert und wird es weiter thun, bis es einmal, was hoffentlich in nicht zu ferner Zeit geschehen wird, wenigstens in den klinischen Operationsinstituten verdrängt sein wird und die aseptische Methode allein herrscht.

Indikation und Operation.

Was die Indikation zur Ausführung der Eingriffe bei den Mundcarcinomen betrifft, ein Punkt, der unter anderem auch bei dem Vergleich der Resultate verschiedener Operateure besonders wichtig ist, so wird etwa die Mitte zwischen den Prinzipien gehalten, welche Whitehead befolgt und denen, welche nach Krause[5]) bis zum Jahre 1889 an der v. Volkmann'schen Klinik galten.

[5]) Ueber die Operation und Prognose des Zungenkrebses. Deutsche med. Wochenschrift 1889, Nr. 22.

Während der erstere unter allen Umständen und bei jedem Carcinom im Munde einen Eingriff vorzunehmen rät, wenn nur einige Erleichterung für den Patienten davon zu hoffen ist, also gelegentlich schon a priori von einer radikalen Entfernung des Erkrankten absieht, bestand bei v. Volkmann die Vorschrift, die Operation zu unterlassen, sobald die Zunge nahe am Kehldeckel hätte entfernt werden müssen. Wie aus den Krankengeschichten ersichtlich, war bei allen derartigen Operationen, welche in der letzten Periode an der Klinik Billroth ausgeführt wurden, der Plan darauf gerichtet, eine radikale Heilung zu erzielen, und es wurden selbst sehr ausgedehnte Eingriffe nicht gescheut, so lange noch die Hoffnung bestand, alles Krankhafte zu entfernen.

Die Operation selbst wird in folgender Weise ausgeführt: Der Patient wird in sitzender Stellung mit gestreckten Beinen am Operationstisch festgehalten, bei starker Excitation mit dem v. Dittel'schen Gurt festgeschnallt, der besonders bei mangelhafter Assistenz vorzügliche Dienste leistet. Die Narkose beginnt in der gewöhnlichen Weise mit der an der Klinik üblichen Chloroformmischung und dem Esmarch'schen Korbe. Erst, wenn der Patient ganz anästhetisch ist, respektive nach Vollendung der Arterienunterbindung und Drüsenausräumung, wird das Junker'sche Gebläse in Thätigkeit gesetzt [6]). Derselbe ist mit einem gewöhnlichen weiblichen Metallkatheter armiert, welcher in das cavum pharyngonasale eingeführt wird, und nun bläst man unter Benützung der Inspiration die Dämpfe des reinen Chloroforms ein. In früherer Zeit war regelmässig zu Beginn eine Morphiuminjektion gemacht worden, doch wurde in den letzten Jahren hievon abgesehen, damit nicht die protrahierte Zeit getrübten Bewusstseins das Aushusten der etwa aspirierten Blutmassen unnötig verzögert. Auf diese Weise pflegt die Narkose nicht lange vollständig tief zu bleiben, da durch den geöffneten Mund zu viel frische Luft zugeführt wird. Sie wird in den vorgeschrittenen Stadien der Operation auf einer solchen Stufe gehalten, dass zwar keine Schmerzempfindung zum Bewusstsein gelangt, andererseits aber der Reiz des Blutes, welches in die Luftröhre eindringt, genügt, um eine reichliche Expektoration hervorzurufen.

Der Eingriff beginnt in der Regel mit der Unterbindung einer oder, wenn die Erkrankung die Mittellinie überschreitet, beider

---

[6]) Die Anwendung dieses Apparates wurde von Salzer (Prof. Billroths Modifikation der v. Langenbeck'schen Uranostaphyloplastik, Centralblatt f. Chirurgie 1890) beschrieben.

arteriae linguales. Nur in Fällen von Exstirpation kleinerer Carcinome oder bei bestimmten Sitzen der Infiltrate wurde von diesem Vorakte abgesehen. Die Unterbindung wird nach wie vor in typischer Weise nach Pirogoff ausgeführt, also in dem Dreieck, das von nerv. hypoglossus, hinterer Biventersehne und dem Rande des m. mylohyoideus gebildet wird. Dass man bei der Aufsuchung dieses Gefässes selten auf ernstere Schwierigkeiten stösst, beweist der Umstand, dass nach den früheren Berichten niemals, im letzten Dezennium nur einmal eine Anomalie gefunden wurde, nämlich eine doppelte Arterie. Einige Male musste von der typischen Vollendung der Operation Abstand genommen werden, weil sich die Arterie in Carcinommassen fest eingebettet fand. Von der gesetzten Hautwunde aus wird nun mit der Ausräumung der Unterkiefergrube begonnen, die erkrankten Lymphdrüsen, häufig auch die Unterkieferspeicheldrüse und andere infiltrierte Teile entfernt, wobei nicht selten grössere Gefäss- und Nervenstämme, wie der n. hypoglossus und die v. jugularis ligiert oder reseciert werden mussten. Nach Vollendung dieses Voraktes wird der Mund mit dem Speculum von Heister ad maximum geöffnet und die Zunge mittels einer Zungenzange[7]) oder eines starken Fadens, der durch die Spitze geführt wird, stark hervorgezogen. Nun folgt die Exstirpation des Tumors mit Messer und Schere. Gewöhnlich werden nach jedem ausgiebigen Scherenschlage die Wundränder sofort durch Naht vereinigt.

Die Naht wurde erst in neuerer Zeit wieder in ihre vollen Rechte eingeführt und hiedurch die Heilung der Zungen- und Mundbodenwunden durch prima intentio ermöglicht, während dieselben früher im besten Falle durch Granulation heilen konnten, wie es auch jetzt in jenen Fällen geschieht, bei denen die vollständige Vereinigung der Wundränder nicht möglich ist. Herr Hofrat Billroth hatte die Naht im Munde im Anfang der 70er Jahre aufgegeben, weil ohne dieselbe »die Wunde weniger schwillt und die Speichelsekretion weniger lange andauert«. Seit nun aber durch die neue Behandlungsmethode die Anschwellung der Zunge, wie überhaupt alle entzündlichen Erscheinungen auf ein Minimum reduziert sind, oder ganz fehlen, konnte auch dieser alte Operationsakt wieder zu Recht erwachsen und leistet nicht nur zur Vereinigung der Wundränder, sondern auch zur Blutstillung vorzügliche Dienste. So ist auch die Heilungsdauer um ein Beträchtliches reduziert worden, indem die Patienten mit völlig verwachsener Wunde das

[7]) Besonders bewährt hat sich hiezu die Zungenzange von Roux mit scharfen Haken, da dieselbe das Gewebe am wenigsten quetscht.

Spital verlassen, während sie früher mit granulierenden Wunden schieden, welche noch eine Zeit lang Beschwerden und gewisse Gefahren mit sich brachten.

Nicht uninteressant ist es, zu betrachten, in welcher Weise man erst ganz allmählich dazu kam, hier wie an anderen Orten die Naht in der gewöhnlichen Weise anzuwenden, ohne besondere Vorsichtsmassregeln zu treffen. Nachdem in einem Falle nach der Exstirpation eines ganz kleinen Knotens die blutige Vereinigung gelungen war, wurde dieselbe bald darauf bei der Entfernung eines grösseren Tumors versucht. Es wurde die Vorsicht gebraucht, die Nähte zuerst im Gesunden durchzuziehen und dann nach der Excision schnell zu knüpfen. Etwas später sehen wir die Naht in mehreren Fällen zu einer Art Plastik angewendet, indem die Zungenspitze nach der Seite umgeschlagen und deren Ränder an die der Zungenwunde angenäht wurden. Dann wurden unter die Schlingen der Seidenfäden Streifen von Jodoformgaze gebracht, noch später erst wurden diese Streifen oberhalb von den Knöpfen der Nähte verlegt und hier festgebunden. In der letzten Zeit wird auch dies öfters unterlassen und alles vernäht, was sich vereinigen lässt, die übrigen Wundränder so weit wie möglich aneinander gezogen. Die Fäden werden nun zum Munde herausgeleitet, damit eine Handhabe zum schnelleren Vorziehen der Zunge vorhanden ist, falls noch nachträglich Asphyxie auftreten sollte. Bleibt nur ein kleinerer Stumpf von der Zunge übrig, so wird dieser durch eine starke Naht an der Lippe, den Zähnen oder der Wange fixiert und hiedurch vor dem Zurücksinken geschützt. Ein ungelochtes Drain wird durch die Wunde geleitet, welche zur Arterienunterbindung angelegt worden war, oder falls diese Voroperation nicht stattgefunden hatte, wird meist der Mundboden vorne durchgestossen und durch diese Oeffnung drainiert. Zum Schlusse werden die Wundflächen, welche nicht durch die Naht vereinigt werden konnten, mit Jodoformgaze tamponiert. In der letzten Zeit wurde diese zuweilen durch sterilisierte, weisse Gaze ersetzt, während mit Kolophonium oder Tannin imprägnierte Jodoformgaze, die früher regelmässig in Verwendung kam, nur noch bei stärkeren parenchymatösen Blutungen aufgelegt wird.

Eine besondere Berücksichtigung verlangt die Behandlung der Zungenspitze, da sie nach Unterbindung der arteria lingualis am schwersten in ihrer Cirkulation gestört ist. Wenn nur ein schmales Stück von der Zungenspitze zurückbleibt und dieses noch durch Nähte, welche die Wundränder vereinigen sollen, stark zusammengeschnürt wird, so kann es leicht geschehen, dass

sich bald Cyanose einstellt, welche in kurzer Zeit in wirkliche Gangrän übergeht. Besonders häufig kommt dies den reaktionslosen Verlauf störende Ereignis nach Auslösung von Krebsknoten vor, welche am unteren Rande der Zungenspitze oder den benachbarten Teilen des Mundbodens sitzen. Daher wird in solchen Fällen die gesunde Zungenspitze amputiert, soweit sie eben bedroht erscheint, und dann erst die Vereinigung mittels Naht vorgenommen.

Die älteren typischen Methoden wurden in der letzten Zeit gar nicht mehr angewendet. So wurde z. B. die äussere Hautwunde 4mal zur Exstirpation der Tumoren verwendet, ohne dass die Schnittführung nach Kocher notwendig geworden wäre. Einmal wurde die Zunge durch die äussere Wunde herausgezogen und amputiert, 3mal weit hinten in der Tonsillengegend sitzende Carcinome von hier aus entfernt und ferner einige mit den Drüsen verwachsene Knoten von aussen losgelöst und dann vom Munde aus exstirpiert. Bei den Operationen am Unterkiefer wurde ebenfalls nach Bedarf verfahren und nur 2mal die temporäre Resektion vorgenommen.

Im ganzen wurden während der letzten 10 Jahre 116 Männer und 6 Weiber wegen Zungen- und Mundbodencarcinomen operiert. Ausserdem befanden sich 11 Männer und 2 Weiber in klinischer Behandlung, welche zum Teil wegen zu weit vorgeschrittener Erkrankung sich nicht mehr zur Vornahme eines Eingriffs eigneten, zum anderen Teil sich nicht zur Operation entschliessen konnten. Diesen wurden ebenso wie den Patienten mit ausgedehnter Drüsenerkrankung kleine Morphiumdosen, erweichende Umschläge und bei Vorhandensein von Kiefersperre das Einlegen von Mundkeilen verordnet, um die Bewegungen des Mundes wenigstens zeitweise zu ermöglichen. Schliesslich wird ihnen eingeschärft, den Mund regelmässig mit Kali chloricum auszuspülen.

Das Verhältnis der Erkrankung bei Weibern stellt sich auf 6,2 % der bei Männern, erlaubt aber natürlich bei der geringen Zahl weiblicher Kranken keine weiteren Schlüsse.

An den 122 operierten Patienten wurden 132 Eingriffe vorgenommen, 68mal die Unterbindung einer, 19mal beider linguales mit oder ohne Drüsenausräumung. 6mal wurde die Tracheotomie gemacht, davon 2mal präventiv nach Trendelenburg bei einem hinten am Zungengrund sitzenden nussgrossen Carcinom und dem folgenden lokalen Recidiv.

Im Munde wurden folgende Operationen ausgeführt:

Partielle Entfernung der Zunge	40mal
Halbseitige Zungenamputation	23 »

Totale Zungenamputation 9mal
Partielle Resektion des Mundbodens mit oder ohne Eingriff an der Zunge . . . . . 29 »
Temporäre Unterkieferresektion . . . . . 2 »
Unterkieferresektion . . . . . 8 »
Ausmeisselung erkrankter Teile des Unterkiefers ohne Kontinuitätsstörung . . . . . 16 »
Enucleation einer Unterkieferhälfte . . . . . 1 »
Exstirpation von aussen . . . . . 4 »

Hiezu kommen die erwähnten Fälle von Wölfler:

Halbseitige	Zungenamputation	1mal
Totale	Zungenamputation	2 »
Partielle	Zungenamputation	1 »

Operation mit Eingriff am Mundboden . . . . . 11 »
» » » » Kiefer . . . . . 1 »

Zum Vergleiche sollen hier die Tabellen über die früher von Herrn Hofrat Billroth ausgeführten Operationen zugezogen werden.

Von 1876—1881.

Durchsägung des Unterkiefers 6mal
Exstirpation von aussen . . . . . 5 »
Exstirpation vom Munde aus . . . . . 40 »

Von 1860—1876.

Exstirpation vom Munde aus 45mal
davon mittels Galvanokauter 8mal
mittels Ecraseur . . . . . 4 »
Kieferdurchsägung und Resektion . . . . . 6 »
Osteoplastische Methode . . . . . 3 »
Methode von Regnoli-Billroth . . . . . 15 »

Wie hieraus ersichtlich, hat sich die Methode der Operation bedeutend vereinfacht, indem der grösste Anteil der einfachen Exstirpation vom Munde aus zukommt und die den Mund umgebenden Weichteile nur insofern in die Operation einbezogen wurden, als sie sich erkrankt zeigten.

Die Resultate der verschiedenen Perioden direkt miteinander zu vergleichen, erscheint mir nicht zulässig, da die Hauptursache der jetzigen besseren Erfolge gewiss weniger in der Methode selbst als in der Anwendung der vervollkommneten antiseptischen Methode liegt. Wurde doch z. B. von v. Langenbeck in seinen Vorlesungen über Akiurgie[8]) die Operation nach Regnoli-Billroth mit folgenden Worten verurteilt: »Der Mylohyoideus muss seiner

[8]) Vorlesungen über Akiurgie. Berlin 1848.

ganzen Länge nach durchschnitten werden und alle Operationen, welche die Muskeln trennen, durch die der Kehlkopf an den Kiefer befestigt wird, sind an sich nicht ohne Bedenken.« Herr Hofrat Billroth hat allerdings die nach ihm benannte Methode seit längerer Zeit verlassen, wie Wölfler meint, wegen der relativ hohen Sterblichkeit und des unveränderten Auftretens der Recidive. Heutzutage würde wahrscheinlich die Sterblichkeit sich ebenso verringert haben, wie bei den wegen übergreifenden Carcinoms ausgeführten Unterkieferresektionen. Während aber Herr Hofrat Billroth im Jahre 1874 in der betreffenden Publikation[9]) die Zahl der nicht vom Munde aus exstirpierbaren Zungenkrebse auf über die Hälfte aller Fälle schätzte, haben sich in dieser Beziehung die Verhältnisse gänzlich geändert.

Damals waren »alle Fälle, welche auch nur einseitig bis zu den papillae circumvallatae reichen, auf diesem Wege nicht zu entfernen«, während unter den neuerlich Operierten sich viele befinden, bei denen die Abtrennung bis nahe an die Epiglottis vom Munde aus vorgenommen wurde. Es ist also die Indikation zu dieser, wie zu den meisten anderen komplizierten Methoden fast vollständig verschwunden.

Verlauf und unmittelbarer Ausgang.

Auch die Nachbehandlung ist eine sehr einfache geworden. In den ersten Tagen wird die Wunde mehrmals mit Jodoformpulver bestäubt, im Anfang oder Verlauf der zweiten Woche werden Tampons, Nähte und Drain entfernt und, wenn es gut geht, ist die Mundbodenfistel in kurzer Zeit geschlossen. Mehrmals allerdings wurde dieselbe eine Quelle schwerer Belästigung für den Patienten, indem ihre Heilung sich lange verzögerte, gelegentlich sogar ganz ausblieb und so das Verzehren besonders flüssiger Speisen wesentlich erschwerte.

Bisher wurden die Operierten in der ersten Zeit mit der Schlundsonde ernährt, die sie entweder bald selbst einzuführen lernten, oder welche in kurzer Zeit durch ein »Schiffchen« mit angebundenem Rohr ersetzt wurde. Nun bewies aber einer der letzten Fälle wieder einmal die Gefährlichkeit dieses Verfahrens, das schon früher (vgl. Wiener Klinik) zweimal zur Perforation des Oesophagus resp. Magens geführt hatte. Während die Operationswunde tadellos heilte, trat am 3. Tage ohne nachweisbaren Grund eine eitrige Mediastinitis, Pleuritis und Endocarditis auf, welche nach 6 Tagen zum Tode führte. Die Sektion ergab eine Perforation des Oesophagus durch

[9]) Ueber die Exstirpation ausgedehnter Zungencarcinome von der regio suprahyoidea aus. Archiv f. klin. Chirurgie XVI, 2. Heft.

das Schlundrohr, welche sich dadurch entstanden zeigte, dass die dünne Wand eines von 3 Traktionsdivertikeln der Speiseröhre durchgestossen war. Wie und wann diese Verletzung zugefügt worden war, konnte nicht aufgeklärt werden, da die klassischen Symptome ganz fehlten, welche sonst die Perforation begleiten. Dies Ereignis ist die Veranlassung, warum in den letzten Fällen von der künstlichen Ernährung abgesehen wurde, wenn nicht besondere Schwäche die direkte Einführung stärkender Nahrungsmittel dringend indizierte.

Die lokale Heilung im Munde war fast durchwegs eine günstige. Hier und da kam geringe Eiterung der Zungenwunde vor, die aber selten auf die Umgebung des Operationsgebietes übergriff, sondern meist lokal blieb. Eine eigentliche Phlegmone des Halses, von der Wunde im Munde ausgehend, ist aber in der ganzen letzten Periode nicht beobachtet worden. Diese gehört glücklicherweise nicht mehr zu den Gefahren, denen die Kranken mit Zungen- und Mundbodencarcinomen ausgesetzt sind. Während die Wunddiphtherie schon von Wölfler in das Gebiet der Vergangenheit verwiesen werden konnte, blieb es erst der neuen Behandlungsmethode vorbehalten, den meist tödlichen Hals-Phlegmonen wirksam entgegenzutreten. So ist von den gefürchteten Folgekrankheiten nur noch die lobuläre Pneumonie zurückgeblieben, die wir noch nicht sicher bekämpfen können.

Nachblutungen kamen 8mal vor, davon 1mal am 4., 1mal am 2., 6mal am Tage der Operation, doch gelang es immer durch Tamponade mit gewöhnlicher oder Tanninjodoformgaze, durch Anlegung einzelner Ligaturen oder Umstechung leicht, ihrer Herr zu werden. 5mal war die Unterbindung der Zungenarterie vorangegangen.

Was die Mortalität als direkte Folge der Operation betrifft, so sind unter 139 Patienten (die 17 von Wölfler eingerechnet) 18 gestorben. 9 Kranke waren zu verschiedenen Zeiten 2mal, einer 3mal operiert worden, so dass 149 selbständige Eingriffe in Betracht zu ziehen sind. Von den Todesfällen gehen 3 für die Berechnung verloren. Ein Patient war wegen starker Blutung aus einem lokalen Recidiv zum zweitenmal aufgenommen worden. Die Blutung konnte zwar gestillt werden, der Kranke erlag aber nach wenigen Tagen der Anämie. Der 2. Fall betrifft ebenfalls einen wegen Recidivs aufgenommenen Patienten. Er hatte die erste Operation gut überstanden, starb aber vor Beginn der zweiten im Chloroformcollaps, nachdem er eine ganz geringe Menge der üblichen Mischung von Chloroform, Aether und Alkohol eingeatmet hatte. Eine Morphiuminjektion war nicht gemacht worden. Der

3. Fall endlich ist der eben erwähnte von Perforation des Oesophagus bei glatter Wundheilung.

Es kommen also auf 148 zeitlich getrennte Operationen 15 Todesfälle = 10,1 % Mortalität. Von 1867—1876 kamen auf 68 Operationen 17 Todesfälle = 25 % Mortalität, von 1876—1881 auf 51 Operationen 9 Todesfälle = 17,6 % Mortalität. Demnach hat die Sterblichkeit direkt in Folge der Operation um 15 % abgenommen.

Allerdings hatte man sich von der Einführung der neuen Methode noch bessere, ja beinahe ideale Resultate versprochen und der Erfolg der öfters erwähnten 17 Fälle schien diese Hoffnungen zu bestätigen. Aber schon einer der nächsten Operierten starb an den nunmehr für ausgeschlossen gehaltenen Komplikationen: lobuläre Pneumonie, eitrige Bronchitis, Eiterung der Zungenwunde. Ebenso wie dieser Fall gingen noch 11 andere zu Grunde, bei denen in einer oder beiden Lungen pneumonische Herde gefunden wurden. Bei vielen von den übrigen Patienten hatte eine Zeitlang mehr oder weniger starker Bronchial-Katarrh bestanden, öfters konnte sogar das Vorhandensein pneumonischer Herde durch Auskultation und Perkussion festgestellt werden.

Bei 8 Operierten, welche der lobulären Pneumonie erlagen, wurde fettige Degeneration des Herzens, bei einem chronische Tuberkulose der inneren Organe nachgewiesen, einer endlich zeigte die Symptome hochgradiger Kachexie. Es stellt sich also die gewiss auffallende Thatsache heraus, dass 8 von den 12 an Lungenentzündung Gestorbenen anatomisch nachweisbare Degenerationserscheinungen des Gesamtorganismus zeigten. Demzufolge kann man eine solche Erkrankung als prädisponierendes Moment für die Entstehung lobulärer Entzündungsherde in der Lunge und als Contraindikation gegen die Operation grösserer Carcinome des Mundes ansehen, und zwar nicht nur, wie bei jedem ausgedehnteren Eingriff wegen der überhaupt schlechteren Chancen, sondern speziell wegen der grösseren Gefahr der Entwicklung einer Pneumonie.

Von den anderen Todesfällen war einer durch Verblutung verursacht, welche infolge der durch viele Komplikationen erschwerten Operation eintrat; ein Patient ging durch Aspiration von Blut und dadurch bedingtem akuten Emphysem zu Grunde; der letzte endlich starb zwölf Tage nach der Operation an Lungenödem, ebenfalls bei Anwesenheit von Fettherz.

Recidive.

Zum Schlusse bleibt die Besprechung desjenigen Momentes, welches in jeder Beziehung das traurigste ist, der Recidive. Ich

konnte über 64 »geheilt« Entlassene weitere Auskunft erhalten. Von diesen sind recidivfrei 10, von denen einer drei Jahre nach der Operation laut Angabe der Aerzte des Olmützer Krankenhauses ohne eine carcinomatöse Erkrankung an croupöser Pneumonie gestorben ist. Von einem Manne konnte ich ferner nur erfahren, dass er im Jahre 1886 völlig gesund war, nachdem $2^1/_2$ Jahre vorher eine ausgedehnte Drüsen- und Zungenexstirpation vorgenommen worden war. Ein Patient, der vor $5^1/_2$ Monaten operiert wurde, kann wegen der kurzen Zeitdauer für die Statistik nicht berücksichtigt werden.

Die seit der Operation verstrichene Zeit beträgt 8, 3, 3, $2^1/_2$ Jahre, 25, 23, 22, 21, 16, 14, ($5^1/_2$) Monate[10]). Ausserdem leben 5 Kranke mit neuerlich aufgetretenen Recidiven, bei denen seit der Operation 37, 17, 7, 6, 4 Monate verstrichen sind. Bei den Gestorbenen betrug die Zeit von der Operation bis zum Tode 3mal über 2 Jahre, 13mal über 1 Jahr, oder wenn man die jetzt mit Recidiven behafteten hinzurechnet, 1mal über 3, 3mal über 2, 14mal über 1 Jahr. Die Recidive wurden 1mal nach 35, 1mal nach 25, 1mal nach 21, 4mal nach über 12 Monaten entdeckt. Daraus ist deutlich ersichtlich, dass es zu niedrig gegriffen ist, wenn man dem Herkommen nach eine Radikalheilung annimmt, sobald nach einem Jahre keine neuerliche Erkrankung aufgetreten ist. Meistens ist ja auch die Zeit des Auftretens der Recidive weitaus schwerer zu erfahren, als der Todestag, und zwar kommt dies Moment oft gerade dann in Betracht, wenn der Tod erst längere Zeit nach der Operation erfolgte. Die Durchschnittszeit vom Tage der Operation bis zum Tode betrug bei den übrigen Patienten ziemlich genau ein Jahr. Diese Zahl resultierte mit staunenswerter Gleichheit auch aus den früheren Erfahrungen der Klinik, ebenso wie aus den Zusammenstellungen von Steiner[11]) aus der Heidelberger und von Krause aus der v. Volkmann'schen Klinik.

Der Prozentsatz stellt sich also bei den 64 Patienten, über welche Nachrichten vorliegen, folgendermassen:

recidivfrei	10	= 16,6 %
Mehr als 1 Jahr überlebend	18	= 28,0 %

Die Operationen, die in diesen relativ günstigen Fällen ausgeführt wurden, gruppieren sich in folgender Weise:

Ohne Recidiv:

Exstirpation kleinerer Tumoren	6mal
Davon mit Lingualisunterbindung	2 «

[10]) In 2 Fällen (3 Jahre, 22 Monate) fehlt der mikroskopische Befund.

[11]) Die Zungencarcinome der Heidelberger chirurgischen Klinik (Beiträge zur klin. Chirurgie Bd. VII).

Halbseitige Zungenamputation		1mal
Totale Zungenamputation		1 «
Exstirpation von aussen		1 «
Resektion des Mundbodens und Abmeisselung mehrerer Alveolarfortsätze		1 «
Mehr als ein Jahr überlebend:		
Exstirpation kleinerer Tumoren		8 «
Davon mit Lingualisunterbindung		4 «
Halbseitige Zungenamputation		1 «
Totale Zungenamputation		3 «
Exstirpation von aussen		1 «
Kieferresektion		2 «
Resektionen am Mundboden und Unterkiefer		3 «
Drüsenexstirpation hierunter		7 «

Im ganzen besteht hienach im Gegensatz zu den Ergebnissen der früheren Periode ein entschiedenes Vorherrschen der günstigen Resultate bei denjenigen Fällen, bei welchen weniger eingreifende Operationen vorgenommen wurden. Die einfachen Exstirpationen und partiellen Amputationen stellen das grösste Kontingent, während ausgedehnten lokalen und Drüsenentfernungen nur in einer geringen Zahl eine längere recidivfreie Periode folgte.

Nachträgliche Ausräumung der infiltrierten Drüsen, wie überhaupt die Operationen nicht zu ausgedehnter Recidive, scheinen keine wesentlich schlechteren Erfolge zu haben, als die primären Eingriffe. Welchem Umstande das Vorwiegen eines günstigen Heilungsverlaufes nach der Exstirpation kleinerer Carcinome zuzuschreiben ist, kann schwer entschieden werden. Vielleicht spielt der Zufall die Hauptrolle, vielleicht aber auch die erleichterte Technik, welche die »luxuriösere Entfernung«, wie sie Wölfler verlangt, ermöglicht. Die Recidive traten scheinbar ziemlich gleich oft in den Drüsen und lokal auf, doch sind die Auskünfte, welche ich über diesen Punkt erhalten konnte, zu unsicher und gering an Zahl, als dass ich mir ein Urteil darüber gestatten möchte.

Nehmen wir ein Resumé über die letzte Periode der Zungen- und Mundbodenoperationen, so müssen wir sagen, dass die Patienten die Möglichkeit der Heilung und die Wahrscheinlichkeit einer Verlängerung des Lebens mit nicht halb so vielen Gefahren erkaufen, wie vor wenigen Jahren, dass die Heilungsdauer wesentlich abgekürzt ist, dass wir aber dem Verlaufe der Krankheit kaum anders gegenüberstehen, als es seit langem der Fall war.

Weitere Erfahrungen und neue Versuche

über die

Narkose mit messbaren Chloroform-luftmischungen

von

Dr. Otto Kappeler in Münsterlingen.

Es sind nun zwei Jahre her, als ich an der Hand einer kleinen Versuchsreihe von 200 Narkosen den Beweis zu erbringen versuchte, dass es möglich sei, die Resultate der physiologischen Forschung, wonach Chloroformluftmischungen, die sich innerhalb der Grenzen bestimmter Konzentrationen halten, lange Zeit ohne Gefahr inhaliert werden können, mit Hilfe eines einfachen und leicht transportablen Apparates der ärztlichen Praxis nutzbar zu machen. Zahlreiche Fachgenossen haben sich diese Art Chloroformierung zu eigen gemacht, ein Umstand, der die Verantwortlichkeit des Vorschlages erhöht und mir die Pflicht überbindet, mit weiteren Erfahrungen in dieser Richtung nicht hinter dem Berge zu halten, Nachteile der Methode offen darzulegen, Misserfolge nicht zu verschweigen und vor allem eine grössere Versuchsreihe, in Bezug auf alle wichtigeren Symptome der Narkose gesichtet, der öffentlichen Prüfung vorzulegen.

Es ist ja ohne weiteres klar, dass für uns Aerzte einzig und allein die Erfahrungen am Krankenbette und am Operationslager ausschlaggebend sind.

Zu den oben erwähnten 200 Apparatnarkosen gesellten sich weitere 800, die unter meiner Leitung im hiesigen Spital ausgeführt wurden, und es stehen mir über jede einzelne dieser Narkosen genaue Aufzeichnungen zur Verfügung.

Vorerst aber sollte noch einer Aenderung, respektive Vervollkommnung des Apparates gedacht werden. Es stellte sich nämlich bei weiteren Erfahrungen heraus, dass bei kräftigen Männern und namentlich bei Alkoholikern die höchste Konzentration der Mischung, die Anfangsdosis von 15,7 Gramm auf 100 Liter Luft, zu klein bemessen sei und es wurde für diese Fälle ein grösseres Gebläse, 97 ccm fassend, mit dem Chloroformgefäss verbunden, für welches die untenstehende Skala in früher genannter Weise genau berechnet ist.[1])

23,8	50 ccm	23,8
19,4	45 „	15,7
16,7	40 „	14,1
14,2	35 „	11,2
11,0	30 „	8,3
8,6	25 „	6,3
6,3	20 „	5,6
4,9	15 „	4,4
4,1	10 „	3,7

Mit dieser Vervollständigung des Apparates gelang es denn auch bei kräftigen Männern, bei Potatoren und anderen für Chloroform renitenten Individuen, eine hinreichend rasche und tiefe Narkose herzustellen.

Im grossen und ganzen — einzelne Ausnahmen sind dem individuellen Ermessen und diagnostischen Scharfblick überantwortet — wurde nun folgendermassen vorgegangen: Wenn immer möglich, wird der Kranke vormittags narkotisiert, nachdem Tags vorher, unter Umständen bei Bauchoperationen etc. einige Tage vorher, der Darm gründlich entleert worden war. Zwei Stunden vor der Chloroformierung bekommt der Kranke zwei Tassen Milch, Milchkaffee oder Thee mit Milch ohne Zulage. Die Narkose wird in ausgestreckter Rückenlage mit leicht erhöhtem Kopf und freier Brust begonnen und der Kranke, wenn die Operation es gestattet, die ganze Zeit in dieser Lage gehalten. Wichtig ist absolute Ruhe im Zimmer und die Beruhigung ängstlicher Kranken durch Zureden, Zählenlassen etc. Die Operation darf nicht begonnen werden, bevor der Kranke anästhetisch ist. Im übrigen gelten alle übrigen, bei jeder Narkose zu beobachtenden und hinlänglich gekannten, Vorsichtsmassregeln. Ausdrücklich aber soll noch erwähnt werden, dass die Chloroformierung mit dem Apparat im Gegensatz zur Tropfmethode eine unterbrochene ist und sein soll. Sobald der Cornealreflex erloschen ist und die Pupillen eng sind, wird die Maske entfernt und der Kranke atmet solange reine Luft, bis das Erwachen der Reflexe neues Vorhalten benötigt. Die Gesichtsmaske wird in den ersten 2—3 Minuten niemals fest ans Gesicht gedrückt, sodass sich die Kranken an

[1]) Die Apparate werden unter Kontrolle eines Chemikers von Optiker Falkenstein in Konstanz angefertigt.

dieselbe gewöhnen, erst nach dieser Zeit, also beim beginnenden Schwinden des Bewusstseins, wird die Maske dicht gehalten. Es ist damit auch gesagt, dass die Anfangskonzentration des Chloroformgemisches in Wirklichkeit eine geringere ist, als die Skala anzeigt, sodass bei Benützung des grossen Gebläses kaum eine Anfangsdosis von 17 Gramm auf 100 Liter Luft jemals erreicht wird. Bei kräftigen Männern wurde dann stets das grosse Gebläse benützt, d. h. die Narkose mit einer Mischung von 23,8 (oder besser 17 Gramm) auf 100 Liter Luft laut Skala (d. h. Füllung des Apparates auf 50 ccm) begonnen, bei Frauen dagegen wurde ausnahmslos das kleine Gebläse in Anwendung gezogen und die Narkose mit einer Füllung auf 50 ccm (d. h. mit einer Konzentration von 15,7 Gramm auf 100 Liter laut Skala) begonnen, bei Kindern von 4—15 Jahren wurde der Apparat mit kleinem Gebläse auf 45 ccm aufgefüllt, sodass die Anfangsdosis bei diesen nur 10,7 Gramm auf 100 Liter Luft betrug, und bei schwächlichen Kindern des gleichen Alters oder bei Kindern unter 4 Jahren wurde der Apparat mit kleinem Gebläse auf 40 ccm gefüllt, d. h. die Narkose mit einer Anfangsdosis von 10,0 Gramm auf 100 Liter Luft begonnen.

Bei dieser Anordnung genügte unter 800 Narkosen die erstmalige Auffüllung des Apparates, sei es auf 50, 45, 40 ccm, je nach dem Alter und der Konstitution der Kranken in 579 Fällen, es war also bei 72,3 % aller Narkosen eine Nachfüllung des Apparates nicht notwendig, um eine hinreichend tiefe Narkose zu erreichen.

Bei 159 von 800 Chloroformierungen, also bei 19,8 %, war eine einmalige Nachfüllung des Apparates notwendig, bei 53, also bei 6,6 %, eine zweimalige, bei 8 Narkosen respektive 1 % eine dreimalige und nur ein einziges Mal eine viermalige. Mit der Nachfüllung wurde es folgendermassen gehalten. Auf die Anfangsfüllung z. B. — Füllung auf 50 ccm und grosser Ballon — griff man nur dann zurück, wenn nach Verbrauch von 10 ccm Chloroform noch alle Reflexe erhalten waren. War dagegen schon ein mässiger Grad von Anästhesie erreicht, aber der Cornealreflex noch nicht erloschen, so wurde bei der Nachfüllung eine kleinere Dosis gewählt, z. B. Nachfüllung von 45 ccm statt auf 50 ccm etc. Handelte es sich nur um Festhaltung der einmal erreichten completten Anästhesie, so wurde niemals wieder auf die Anfangsdosis zurückgegangen und auch bei kräftigen Männern die Konzentration von 10—12 Gramm auf 100 Liter Luft unter keinen Umständen mehr überschritten.

Es hat sich auf Grund dieser grössern Versuchsreihe herausgestellt, dass im grossen und ganzen beim Menschen Verdünnungen

des Chloroformluftgemisches, die unter 6 Gramm auf 100 Liter Luft heruntergehen, wirkungslos sind, sodass also der Apparat, wenn das Chloroform bis auf einen Stand der Flüssigheitssäule bei 20 ccm abgedunstet ist, auch zur Erhaltung der bereits vorhandenen Anaesthesie wieder nachgefüllt werden muss.

Die Chloroformersparnis ist bei Anwendung des Apparates gegenüber der freien Verwendung desselben mit Tuch und Esmarchscher Maske eine so erhebliche und fällt so sehr ins Gewicht, dass genau geprüft werden musste, ob das schon einmal angebrauchte und teilweise durchblasene Chloroform zur Weiterverwendung tauglich sei und den nötigen Grad der Reinheit besitze, denn nur, wenn dies wirklich der Fall ist und das einmal im Apparat befindliche, nicht verbrauchte, Chloroform neuerdings verwendet werden darf, kann von Chloroformersparnis die Rede sein.

Die diesbezügliche Untersuchung, die Herr Viktor Herosé in seinem Laboratorium vorzunehmen die Güte hatte, wurde folgendermassen gemacht:

Eine grössere Flasche Chloroform wurde genau auf Siedepunkt, spezifisches Gewicht, und, nach den bekannten Methoden, auf Verunreinigungen geprüft. Dann wurde dieses geprüfte Chloroform mit Hilfe des Apparates verwendet und die bei den verschiedenen Narkosen übrig bleibenden Reste wurden solange zusammengeschüttet, bis eine, zu einer neuen Untersuchung, hinreichende Menge angebrauchten Chloroforms beisammen war. Dieses Chloroform wurde dann zweimal untersucht, einmal unmittelbar nach der Ablieferung ans Laboratorium, ein zweites Mal nach 6 bis 8 Wochen, in welcher Zeit das Chloroform in einer gelbbraunen Flasche ohne Umhüllung auf dem Laboratoriumstisch gestanden hatte. Diese Untersuchungen wurden in ganz gleicher Weise vorgenommen, wie die Untersuchung des frischen Chloroforms. Der einzige bemerkenswerte Unterschied zwischen dem angebrauchten und nicht gebrauchten Chloroform war, dass das angebrauchte eine Zunahme des spezifischen Gewichtes um 0,007 erfahren hatte. Alle hier nicht näher zu erwähnenden Reaktionen fielen gleich aus, ausgenommen eine: Konzentrierte Schwefelsäure, dem angebrauchten Chloroform beigemischt, bräunte dasselbe leicht. Die Ursache dieser Bräunung lag in Verkohlung und Schwärzung von Staubteilchen, die trotz sorgfältiger Reinhaltung des Operationslokales infolge Durchblasens der Luft durch das Chloroform demselben zugeführt wurden. Es war also nur eine mechanische, keine chemische Veränderung des Chloroforms infolge Durchblasens nachzuweisen und sie bestand lediglich in Beimischung von Staub-

teilchen. Der Siedepunkt war derselbe vor wie nach dem Gebrauch, nämlich 62° C., und alle übrigen Proben, auch die für den Erfahrenen sehr wichtige Geruchprobe, ergaben für das angebrauchte Chloroform keine Aenderung.

Von den 800 Chloroformierten gehören 420 dem männlichen, 380 dem weiblichen Geschlechte an.

Die Altersgrenzen erstrecken sich von 14 Tagen bis zu 82 Jahren und zwar wurden chloroformiert:

	Männer	Weiber	Summa
unter 5 Jahren	84	65	149
von 5—10 Jahren . . .	46	23	69
„ 11—20 „ . . .	83	61	144
„ 21—30 „ . . .	43	64	107
„ 31—40 „ . . .	37	32	69
„ 41—50 „ . . .	40	51	91
„ 51—60 „ . . .	47	50	97
„ 61—70 „ . . .	30	25	55
„ 71—80 „ . . .	8	8	16
über 80 Jahre	2	1	3
	420	380	800

Für die 800 Narkosen wurden verbraucht 9881 Kubikcentimeter Chloroform, sodass durchschnittlich auf die Narkose kommen 12,3 ccm. Das Verhältnis ist somit ein günstigeres, als bei der Berechnung auf eine kleinere Anzahl Narkosen, denn während der Verbrauch nach dem Durchschnitt von 150 Narkosen noch 13,49 ccm oder bei einem spezifischen Gewicht von 1,466—19,79 Gramm betrug, ist er nach dem Durchschnitt von 800 Narkosen auf 12,3 ccm oder 18,03 Gramm gefallen.

Diese 9881 Kubikcentimeter Chloroform verteilen sich auf eine Gesamtnarkosendauer von 29088 Minuten. Es kommen also auf die Minute Narkosendauer im Durchschnitt 0,33 ccm gebrauchtes Chloroform. Auf 800 Narkosen kommen 6525 Minuten, bis die Kranken operationsbereit sind, bei einem Durchschnitt von 800 Narkosen ist somit der Kranke in 8 Minuten operationsbereit, sodass also die Methode der Tropfmethode nach Baudouin gegenüber den Vorteil wesentlicher Zeitersparnis hat.

Mit einem Verbrauch von 6631 ccm Chloroform können 800 Kranke operationsbereit gestellt werden. Im Durchschnitt bedurfte es also eines Verbrauchs von 5,7 ccm, bis der Kranke operationsbereit war.

Von den 800 Chloroformierten haben 698 nicht gebrochen, also 87,2%, 20, d. h. 2,5% zeigten Nausea und Brechbewegungen

ohne Brechen, 82 Kranke, 10,2%, brachen und zwar 21, also 2,8%, erst nach vollendeter Operation. Darunter fanden sich 13, meist Schwerverletzte, die nicht zur Operation vorbereitet werden konnten und kurze Zeit vor der Operation gegessen oder grössere Mengen Wein getrunken hatten. Lässt man diese 13 unvorbereiteten Kranken ausser Berechnung, so reduziert sich die Prozentzahl derer, die brachen, auf 8,7%.

Was nun den Gesamtcharakter der Narkosen betrifft, so verdienen von den 800 Chloroformierungen 667, d. h. 83,3%, das Prädikat gut, 81, d. h. 10,1%, das Prädikat ziemlich gut, es machten sich mit andern Worten ausser etwas stärkerer Aufregung und längerem Nichteintreten der Anästhesie und Muskelerschlaffung keine unangenehmen Erscheinungen bemerkbar. Schlechte Narkosen, d. h. solche mit ungewöhnlicher und lange anhaltender Aufregung, starker Muskelspannung, Kiefersperre, Cyanose durch Unterbrechung der Respiration, beobachteten wir im ganzen 52, d. h. 6,5% aller Narkosen. Als hauptsächlichste Ursache dieser unangenehmen und störenden Erscheinungen ist Potatorium verzeichnet, in einigen Fällen auch hochgradige Hysterie und Angst vor der Operation, dann gehören hierher einige Fälle von Gesichts- und Rachenoperationen, die eine tiefe Chloroformierung nicht gestatteten.

Unter diesen 800 Narkosen finden sich solche von 1 bis $1^1/_2$stündiger Dauer 123, und zwar beträgt die durchschnittliche Dauer dieser 123 Narkosen 69,3 Minuten. Der Chloroformverbrauch bei denselben belief sich auf 2480 ccm, sodass im Durchschnitt auf die Narkose fallen 20,1 ccm Chloroform. Von diesen 123 Chloroformierungen verdienen nur drei das Prädikat schlecht, eine derselben war eine ausgesprochene Säufernarkose mit sehr heftigem und stürmischem Excitationsstadium und die zwei übrigen — die einzigen unter 800 — boten eigentlich gefahrdrohende Erscheinungen. Sie betrafen

1. ein Mädchen von 12 Jahren, bei dem die Enucleation mehrerer Strumaknoten vorgenommen werden musste und das, überdies sehr ängstlich und debil, im Excitationsstadium unter ausgesprochener Cyanose und Erweiterung der Pupillen zu atmen aufhörte. Erst nach Entfernung des im Larynx angesammelten Schleims und nach Anwendung künstlicher Atmung fing sie wieder spontan zu respirieren an. Diese aufregende Scene wiederholte sich mehrmals, und

2. einen 53jährigen, durch mehrmonatlichen Icterus sehr herabgekommenen Mann, bei dem die Cholecystotomie gemacht

wurde und der zweimal unter asphyctischen Erscheinungen ohne Erblassen und ohne Verschwinden des Pulses beunruhigenden Respirationsstillstand zeigte, der jeweils durch sofort eingeleitete künstliche Respiration prompt gehoben wurde.

Unter diesen 123 Kranken, die 1—1½ Stunden chloroformiert werden mussten, fand sich auch eine 57jährige Frau (Operation: Totalexstirpation des Uterus wegen Carcinom), die alle Erscheinungen einer Insuffizienz der Mitralklappe zeigte und bei der die 75 Minuten dauernde Narkose ohne alle Störung seitens der Respiration und der Herzthätigkeit ausserordentlich ruhig und gut verlief. —

Narkosen von 1½—2 Stunden, von 90—115 Minuten Dauer, sind 14 verzeichnet. Ihre durchschnittliche Dauer beträgt 103,2 Minuten. Verbraucht wurden zur Herstellung dieser 14 Narkosen 340 ccm — grösster Konsum 43, geringster 14 —, sodass auf die Narkose im Durchschnitt 24,2 ccm Chloroform fallen. Alle diese Narkosen waren mit Ausnahme von einer, die vorübergehend durch Brechen und Brechreiz gestört war, gute, zum Teil sehr gute, ohne alle und jede üble Erscheinung seitens der Respiration und Cirkulation. Einer dieser 14 Kranken, dem der linke Lappen der Schilddrüse ganz entfernt werden musste, litt an Mitralstenose und auch in diesem Fall war die 100 Minuten dauernde Narkose eine in jeder Beziehung vortreffliche und mustergültige.

Narkosen von 2 Stunden und längerer Dauer, von 120 bis 200 Minuten, finden sich unter den 800 Narkosen 13. Die durchschnittliche Dauer derselben beträgt 138,0 Minuten. Verbraucht wurden zur Herstellung dieser 13 Narkosen 453 ccm. Grösster Verbrauch 46, geringster 24 ccm. Im Durchschnitt wurden verbraucht 34,8 ccm per Narkose. Unter diesen 13 findet sich keine einzige schlechte Narkose und speziell die 5 Narkosen wegen Pylorusresektion von zweimal 120, je einmal von 140, 150 und 160 Minuten Dauer waren ausnahmslos trotz des zum Teil sehr gesunkenen Kräftezustandes der betreffenden Patienten alle gut, ruhig und tief und von keinen nennenswerten Nachleiden gefolgt. Speziell mag noch Erwähnung gethan werden eines älteren Mannes mit Darmresektion wegen gangränöser Hernie, der, trotz hochgradigsten Atheroms aller oberflächlichen Arterien und der Aorta, in tiefer Narkose immer einen regelmässigen, guten Puls und eine ruhige Respiration zeigte. Bemerkenswerte Nachleiden, wie tagelanges Brechen, vollständiger Appetitmangel, heftige Kopfschmerzen, grosse Schwäche und Collapszustände sind nicht beobachtet worden.

Bei einem psychopathischen Kranken, der schon vor der Operation in einem Zustand unheimlicher Aufregung war und der nach 20 Minuten dauernder Apparatchloroformierung eine Art Tobsuchtsanfall bekam, griffen wir — das einzige Mal bei 1000 Apparatnarkosen — zur Esmarchschen Maske, konnten aber auch damit und mit grossen Dosen Chloroform keine zufriedenstellende Narkose erzielen.

Im ganzen sind die Apparatnarkosen von Jahr zu Jahr besser geworden, es gilt auch hier der Satz, der für jede chirurgische Handlung gilt, Uebung macht den Meister. —

Kronecker[1]), dem wir so ausserordentlich wichtige Arbeiten über die Chloroformwirkung verdanken, sagt von den bisher verwendeten Apparaten und verschiedenartig konstruierten Masken, dass weder diese, noch die genauen Messungen der aufgegossenen Betäubungsmittel auch nur entfernt auf die Menge der in die Lunge gelangenden Dämpfe schliessen lasse. Man müsste hierzu die Richtungen und Geschwindigkeiten der in Mund und Nase dringenden Luft- und Dampfströme kennen, die wechseln mit den Widerständen, welche der Inspirations- und Exspirationsstrom an dem Maskenstoffe oder an der Aether- respektive Chloroformschicht erfährt. In unkontrollierbarer Weise ändern sich die eingeatmeten Dampfmengen mit der Tiefe und Geschwindigkeit der Atemzüge, endlich mit der Verdünnung, welche die narkotisierenden Flüssigkeiten durch die Wasserdämpfe der Ausatmungsluft erfahren, abgesehen von andern Verunreinigungen durch Speichel etc., und auch meinem Apparat macht er den Vorwurf, dass die aufgenommenen Dampfmischungen von der Tiefe und Frequenz der Atmungszüge abhängig ist, ohne jedoch näher darauf einzugehen, in welcher Weise das geschieht. Untersucht man aber nun genauer, wie sich unser Apparat zu den Aenderungen in Tiefe und Frequenz der Atmung verhält, so ergiebt sich das zufriedenstellende Resultat, dass gerade bei diesem Apparat, im Gegensatz zu vielen andern, niemals eine Ueberdosierung durch Veränderungen in Schnelligkeit und Ausgiebigkeit der Atemzüge möglich ist.

Atmet der Kranke ruhig und regelmässig, wie in der vollen Narkose, so atmet der Kranke genau die Hälfte des Chloroformdampfes ein, die der continuierliche Strom des Apparates fördert, da, wie schon in einer frühern Publikation erwähnt worden, die Hälfte des vom Apparat gelieferten Chloroformdampfes durch den Exspirationsstrom weggeblasen wird und der Kranke atmet diesen

[1]) Correspondenzblatt für Schweizer Aerzte 1890, Nr. 22.

Chloroformdampf ein genau in der Verdünnung, die die Skala des Apparates anzeigt.

Macht der Kranke ungewöhnlich tiefe Atemzüge, so strömt deshalb auch nicht 1 ccm mehr Chloroformdampf in seine Lungen, denn er ist nicht im stande mehr Chloroform einzusaugen, als der Apparat in einer bestimmten Zeit giebt oder, mit andern Worten, als in die Maske geblasen wird. Das Mehr an eingeatmeter Mischung von Chloroformdampf und atmosphärischer Luft bei ungewöhnlich tiefen Atemzügen fällt einzig und allein auf die atmosphärische Luft, die der Kranke durch das grosse Luftloch der Maske oder neben der Maske einsaugt. Er atmet also bei tiefern Atemzügen stärker verdünnte Chloroformdämpfe ein.

Nimmt die Frequenz der Atemzüge zu und atmet der Kranke ungewöhnlich rasch, so wird er ebensowenig mehr Chloroform in seine Lungen einpumpen, als bei tieferer Atmung, denn ob er in der Minute 16 oder 32 mal atmet, er kann nicht mehr als die Hälfte der in einer gegebenen Zeit vom Apparat gelieferten konstanten, respektive konstant abnehmenden, Chloroformmenge aufsaugen. Die Menge Chloroform, die der Lunge zugeführt wird, kann weder durch erhöhte Frequenz, noch durch ungewöhnliche Tiefe der Atmung erhöht werden.

Im Gegensatz zu der Mehrzahl der übrigen Chloroformierungsmethoden besitzt also die Methode der Chloroformierung mit messbaren Chloroformluftmischungen den grossen Vorteil, dass in Perioden stürmischer und tiefer Atmung, z. B. in den kritischen Momenten nach vollständigem Atmungsstillstand, ohne irgend welche Vorsichtsmassregeln, ohne die geringste Aenderung in Anwendung des Apparates, die Konzentration des Chloroformluftgemisches herabgesetzt wird.

Eine Verdünnung und Verunreinigung des Chloroformluftgemisches durch die Exspirationsluft ist ebenfalls so ziemlich ausgeschlossen, da bei der Chloroformierung mit meinem Apparat nur ein sehr kleiner Teil der Exspirationsluft, derjenige, der dem geringen Kubikinhalt der Maske entspricht, zur Verunreinigung beitragen kann. Dieser geringe Grad spielt aber keine Rolle. Und im weiteren ist noch folgendes wohl zu berücksichtigen: Es findet allerdings auf den Tuchmasken, auf denen die Verdunstung des Chloroforms direkt stattfindet, eine Verdünnung und Verunreinigung desselben statt und zwar deshalb, weil der Flanell der Maske sich durch die rasche Verdunstung rasch abkühlt und sich der

Wasserdampf der Ausatmungsluft daran condensiert, bei den folgenden Inspirationen wieder teilweise verdunstet und eingeatmet wird. Die Maske dagegen erleidet keine Abkühlung durch das dem Apparat entströmende, mit warmer Zimmerluft gemischte, Chloroform. Sie erwärmt sich im Gegenteil nach wenigen Atemzügen und behält diese Temperatur bei.

In einer Publikation von Lanz[1]) wird die Behauptung aufgestellt, dass die sogenannte Tropfmethode, die auch in der Kocherschen Klinik geübt wird, ungleich besser, als dies mit Apparaten (Junker, Kappeler) geschieht, ermögliche, zu individualisieren und bei jedem Patienten die ihm zukommende Maximaldose genau einzuhalten. Ich bin durchaus nicht dieser Ansicht, ich möchte im Gegenteil für die Behauptung, dass die Tropfmethode in Bezug auf die Dosierung, in Bezug auf die Konzentration der eingeatmeten Chloroformdämpfe sehr unzuverlässig ist, den Beweis antreten.

Bei meinem Apparat ist eine Konzentration, die über ein bestimmtes gegebenes Mass hinausgeht, nicht möglich und der Chloroformierende hat es in der Hand, für jeden einzelnen Kranken eine bestimmte Konzentration zu wählen oder eine gegebene Konzentration jeden Augenblick herabzusetzen.

Bei der gebräuchlichsten Chloroformierung, der mit Esmarchscher Maske, bei der die Maske bekanntlich nicht fortwährend dicht vor das Gesicht gehalten wird, strömt nur ein Teil der Luft durch das mit Chloroform getränkte Flanell, es wird sogar wegen des geringeren Widerstandes der Hauptluftstrom neben der Maske eintreten und das durch die Maske eindringende Chloroformluftgemisch noch weiter verdünnen. Allein es ist bei dieser Art Chloroformierung ganz unmöglich, den Grad der Verdünnung der Chloroformdämpfe zu regulieren oder auch nur annähernd zu bestimmen, es hängt dies von der Entfernung der Maske vom Gesicht, von der Art des Aufgiessens und andern Umständen ab. Die Konzentration der Dämpfe ist somit bei dieser Art Chloroformierung eine sehr variable, es kommen sehr hohe Konzentrationen vor, wie sie bei meinem Apparat niemals vorkommen und nicht einmal beim ursprünglichen Junkerschen Apparat vorkommen konnten.

Bei der Tropfmethode[2]), wo die Mund und Nase bedeckende Maske während der ganzen Narkose nicht entfernt wird, muss

---

[1]) Centralblatt für Chirurgie 1891 Nr. 50.

[2]) Brandt: Centralblatt für Chirurgie 1891 Nr. 47. — Baudouin: Gaz. des hôp. 1890 Nr. 65 u. 68.

alle eingeatmete Luft durch das mit Chloroform imprägnierte Zeug (Flanell, Gaze etc.) durchgesogen werden.

Nun ist wohl zu berücksichtigen, dass das Chloroform leicht flüssig ist und sehr wenig Kohäsion besitzt. Es dehnt sich daher mit ausserordentlicher Schnelligkeit über den Zeugüberzug der Maske aus, auch ist sehr zu berücksichtigen, dass bei dieser Ausdehnung nicht allein der Quadratinhalt des aufgespannten Flanells in Betracht kommt, sondern auch seine Dicke, selbst wenn sie makroskopisch nicht erheblich ist. Das Chloroform wird sich nämlich nicht allein in der Fläche, es wird sich auch längs der einzelnen Fäden des Gewebes ausdehnen und es muss gerade deshalb die Verdunstung eine ausserordentlich rasche sein. Werden nun z. B. vor Beginn eines Atemzugs, 2, 4, 6, 10 Tropfen aufgegossen, so können sie ganz leicht in einem Atemzug bis auf einen kleinen Rest aufgebraucht werden. Nun wiegt der Tropfen Chloroform 0,027 gr. Berechnet man die Respirationsluft auf 500 ccm, so erhält der zu Chloroformierende beim Aufgiessen und Verbrauch eines Tropfens ein Chloroformluftgemisch von 5,4 gr Chloroform auf 100 Liter Luft, bei 4 Tropfen von 21,6 gr auf 100, bei 10 Tropfen von 54,0 auf 100, und bei 15 Tropfen von 81 gr auf 100 Liter Luft.

Da auch bei dieser Art des Chloroformierens kürzere oder längere Respirationspausen auftreten können und auftreten, die dann wiederum von ungewöhnlich langen und tiefen Inspirationen gefolgt sind, so ergiebt sich ohne weiteres, dass auch diese Chloroformierungsmethode die Einatmung von Chloroformluftmischungen hoher und unter Umständen gefährlicher Konzentration nicht verhindert. Es mag zugegeben werden, dass sie gegenüber der gewöhnlichen Chloroformierung einen kleinen Fortschritt nach der Richtung geringerer Gefahr bedeutet, dann namentlich, wenn das Auftropfen mit grosser Vorsicht und Berücksichtigung der Art und Weise des Atmens geschieht, aber auch diese Methode schützt nicht vor Ueberdosierung und sie verlangt bei geringerer Sicherheit weit mehr Aufmerksamkeit und Geschick seitens des Chloroformierers, als die Apparatchloroformierung.

Die grosse Sicherheit der Chloroformierung bei Tieren mit titrierten Chloroformluftmischungen und künstlicher Atmung kann nach den Versuchen von P. Bert und Kronecker als bewiesen gelten, für die Chloroformierung mit meinem Apparat und ohne künstliche Atmung war dieser Beweis erst noch zu erbringen. Deshalb und weil aus den 1000 Narkosen an Menschen eine geringere Gefahr dieser Art Chloroformierung noch keineswegs hervor geht,

sah ich mich veranlasst, in Gemeinschaft mit den Herrn Dr. Sulzer und Dr. Tschudy, denen ich für die Sorgfalt und Ausdauer, mit der sie mich unterstützten, zu bestem Dank verpflichtet bin, eine Reihe von Versuchen anzustellen, um die Apparatchloroformierung und die gebräuchlicheren Chloroformierungsmethoden überhaupt auf ihre Leistungen und Gefahren an einem für Chloroform sehr empfindlichen Tiere, dem Kaninchen, vorurteilslos zu prüfen.

Alle Beobachter stimmen darin überein, dass Kaninchen den inhalierten Chloroformdämpfen sehr leicht und rasch erliegen. Nach Kronecker vertragen die Hunde viel länger die Chloroformnarkose, als Kaninchen. Ungar[1]) sagt: Hierbei (bei den Versuchen) mussten wir freilich die Erfahrung machen, dass es ausserordentlich schwierig sei, Kaninchen nach eingetretener Narkose noch einige Zeit Chloroformdämpfe einatmen zu lassen. Ehe wir daher grössere Erfahrung gesammelt hatten, gingen uns die Tiere kurze Zeit nach eingetretener Narkose zu Grunde. Erst, als wir dazu übergingen, die Chloroforminhalationen nach erreichter Narkose zu unterbrechen und erst nach einiger Zeit, meist erst, als die Tiere aus der Narkose erwachten, wieder aufzunehmen, gelang es, bei einigen Tieren die Chloroforminhalationen über einen längern Zeitraum auszudehnen. Aber auch jetzt noch verendeten viele Tiere während der Chloroformierung vor dem beabsichtigten Ende des Experimentes, und weiter bemerkt er: »Bei Hunden giebt sich eine drohende Lebensgefahr meist noch rechtzeitig zu erkennen und tritt der Exitus lethalis nicht so plötzlich ein, wie bei Kaninchen.«

Es wurden nun bei Kaninchen verschiedenen Alters und Gewichtes, verschiedenen Ernährungszustandes und verschiedener Grösse drei Versuchsreihen gemacht.

Einmal wurden die Tiere mit meinem Apparat chloroformiert und zwar wurde an demselben nur die Aenderung vorgenommen, dass die beim Kranken verwendete Maske durch eine kleine Kupfermaske, ein Miniaturabklatsch der grossen, ersetzt wurde, die, wie die grosse, an ihrer Kuppe neben dem Ansatz für das, das Chloroform zuleitende, Kautschukrohr, ein grösseres Ventilationsloch besitzt und an ihrer Basis durch ein Kautschukdiaphragma abgeschlossen ist, das luftdicht über die Schnauze des Tieres gestülpt werden kann.

In einer zweiten Versuchsweise wurden die Tiere mit einer kleinen, zu diesem Zweck aus Draht hergestellten und mit dünnem Flanell überzogenen, Esmarchschen Maske chloroformiert. Die Form

[1]) Vierteljahrsschrift f. gerichtl. Med. Nr. XLVII 1.

derselben war so beschaffen, dass sie Maul und Nase des Tieres in gleicher Weise bedeckte, wie die Esmarchsche Maske Mund und Nase des zu chloroformierenden Menschen. Das Chloroform wurde aus einem Tropfglas (s. deutsche Chirurgie Lieferung 20, S. 145) absichtlich ohne bestimmtes Mass aufgeschüttet, doch immer so, dass nur ein sehr kleiner Teil des Flanellüberzugs davon befeuchtet wurde. Das Aufschütten wurde gerade wie bei der Chloroformierung des Kranken nur wiederholt, wenn der Flanell ganz trocken war und die Festhaltung der Anästhesie frisches Chloroform benötigte.

Bei der dritten Versuchsweise wurde mit Benutzung eben dieser modifizierten Esmarchschen Maske die Tropfmethode angewendet und zwar in der Weise, dass zuerst jede 1/2 Minute 2 Tropfen aufgegossen wurden, bis complete Anästhesie erreicht war, dann wurde nur noch jede Minute 1 Tropfen aufgegossen. Die Maske wurde während der ganzen Zeit der Narkose nie von der Schnauze des Tieres entfernt.

Im übrigen wurde genau so chloroformiert, wie der Chirurg seine Kranken chloroformiert. Das Tier wurde nur so lange an den Beinen gehalten, bis es auf die Seite fiel, sodass es frei atmen und seine Extremitäten frei bewegen konnte. Bei den ersten zwei Versuchsreihen wurde die Maske jeweils nur so lange vor die Schnauze gehalten, bis das Tier anästhetisch war, dann entfernt und erst wieder vorgehalten, wenn leise Zuckungen der Lider bei Berührung der Cornea das Wiedererwachen der Reflexe anzeigten oder das Tier auf Kneifen der Ohren und des Schwanzes mit einer Hakenpinzette auch nur leise zuckte. Wir machten nämlich wiederholt die Beobachtung, dass Kaninchen mit völlig erloschenem Cornealreflex auf starkes Kneifen der Ohren noch zuckten. Es wurde also mit einem Wort, in jedem Fall, ein Erwachen aus der Narkose mit peinlichster Sorgfalt vermieden und Sorge getragen, dass das Tier die ganze Zeit vollkommen anästhetisch und operationsbereit war. Ausser den mitgeteilten Versuchen verfügen wir noch über eine grössere Zahl Kontrollversuche, bei denen die Herzaktion mittelst einer ins Herz gestochenen Nadel mit Federfahne, die Respiration nach der Methode Snellen, sichtbar gemacht wurden. Doch sind diese Versuche der komplizierenden Verletzungen wegen nicht mitgezählt.

Ins Bereich einer unausgesetzten Beobachtung fielen hauptsächlich Pupillen, Respiration und Herzaktion, letztere wurde mit dem Stetoskop kontrolliert.

Die Versuche wurden in einem Raum mit Zimmertemperatur

gemacht, 14—16° R. und zur Verwendung kam ausschliesslich Pictetsches Chloroform.

I. 40 Narkosen mit Kappelers Apparat

und zwar 10 einstündige, 6 einundeinhalbstündige, 18 zweistündige, 2 dreistündige, 1 vierstündige, 1 siebenstündige und 2 zehnstündige Narkosen. Nur ein Tier erlag vor dem beabsichtigten Ende des Versuchs und ging, wie weiter unten auseinander gesetzt werden soll, an Erstickung zu Grunde.

Zuerst musste durch Vorversuche die Dosis gefunden werden, die eine hinreichende und hinreichend rasche Narkose bewirkte. Sie wurde gefunden in einer Anfangsdosis von 2,8 Gramm auf 100 Liter Luft, d. h. einer Füllung des Chloroformgefässes auf 3 ccm. Waren diese 3 ccm ganz oder grösstenteils ausgepumpt, so wurde das Gefäss wieder auf 2 ccm angefüllt, so dass bei einmal erreichter Anästhesie der Chloroformgehalt des inhalierten Gemisches nicht mehr über 2,4 Gramm auf 100 Liter Luft hinausging, bei ganz jungen schwächlichen Tieren von 4—5 Wochen wurde mit 2 ccm Füllung begonnen (2,4 gr auf 100) und wieder auf das gleiche Niveau nach Verbrauch dieser 2 ccm aufgefüllt.

Das Alter der Tiere schwankte zwischen 1—18 Monaten. Der Chloroformverbrauch bei den stündigen Narkosen betrug durchschnittlich 7,5 ccm, bei den zweistündigen 9 ccm; die 2 dreistündigen Chloroformierungen (beide Tiere 10 Wochen alt) benötigten 8 und 9 ccm, die vierstündige Narkose beanspruchte (ein jähriges Tier) 17 ccm, die siebenstündige (1/2 jähriges Tier) 20 ccm und die 2 zehnstündigen Chloroformierungen (beides 1 1/2 jährige Tiere) 41 und 59 ccm Chloroform.

Vollständig anästhetisch und operationsbereit waren die 40 Tiere in durchschnittlich 4,4 Minuten. Die kürzeste Zeit, bis Anästhesie eintrat, betrug 1 Minute (6 Fälle), die längste Zeit 10 Minuten (4 Fälle).

Die Reihenfolge der Erscheinungen war im allgemeinen folgende:

Beim ersten Vorhalten des Chloroforms Abwehrbewegungen und Respirationsstillstand, der von 15 Sekunden bis 1 Minute und etwas länger andauert, zu gleicher Zeit sinkt die Frequenz der Herzschläge von 240—300 in der Minute auf 90, 69, 54, 48, ja auf 12 Schläge, einmal hörten wir 10 Sekunden lang keine Herztöne mehr; mit dem Wiedererwachen der Respiration schnellt auch der Puls sofort auf die frühere Frequenz von 2—300 Schlägen in der Minute zurück. Kurzdauernde Verlangsamung der Atmung beim frischen Einblasen von Chloroform beobachtet man auch bei vollständig

erloschenem Cornealreflex, manchmal bis ½ Stunde nach Beginn der Narkose. Später wird die Respiration durch frisches Vorhalten von Chloroform nicht weiter beeinflusst und sie wird nun regelmässig, und bei langer Dauer der Narkose nach und nach, langsamer, oberflächlicher, die Bewegungen des Thorax werden wellenförmig, auch die Pulsfrequenz nimmt bei längerem Chloroformieren allmählich ab, um 20, 40, 60 Schläge, der Puls wird allmählich etwas schwächer, die Herztöne werden leiser, selten zeigen sich kleine Unregelmässigkeiten. Das Verhalten der Pupillen zeigt lange nicht die Konstanz, wie wir sie beim chloroformierten Menschen beobachten. Das gewöhnliche Verhalten ist das, dass die schon vor der Narkose etwas über mittelweiten Pupillen im Verlauf der Narkose allmählich weiter und reaktionslos werden, mitunter erweitern sie sich auch ohne besondere Erscheinungen von Seiten des Herzens und der Lungen maximal. Zuweilen werden die Pupillen im Beginn der Narkose enger, erweitern sich aber ausnahmslos in den vorgerückten Stadien derselben. Nur einmal sahen wir bei den Apparatchloroformierungen Nystagmus. Schon im Beginn und fast immer im weitern Verlauf der Narkose treten weitere Erscheinungen in grossem Wechsel und ohne irgend welche Regelmässigkeit auf. Viele der Tiere speicheln und die Speichelabsonderung ist manchmal eine excessive. Nicht selten fangen die Tiere plötzlich einige Minuten zu quicksen an. Kaubewegungen sieht man häufig, Krämpfe der Extremitäten beobachtet man fast in jeder Narkose und von verschiedenster Art: Reibebewegungen der Vorderbeine, rhythmische Krämpfe der Vorder- und Hinterpfoten, Lauf, Galoppbewegungen aller vier Beine, Nackenkrämpfe, Streckkrämpfe der Hinter- und Vorderpfoten, tetanische Streckung des Rückens, ja förmlicher Tetanus mit tonischen Krämpfen aller willkürlichen Muskeln. Den eklatantesten Fall dieser Art beobachteten wir bei und nach Schluss der zweistündigen Chloroformierung bei einem vierwöchentlichen Kaninchen, bei dem durch blosse Berührung der Haut jeweils ein förmlicher Anfall von Tetanus ausgelöst werden konnte.

Spontane Urin- und Stuhlentleerung nahmen wir nur bei längeren Narkosen wahr.

Bei den am längsten dauernden Chloroformierungen, der siebenstündigen und den zwei 10stündigen, sind als weitere und neue Symptome noch bemerkenswert: ein eigentümliches Zittern der Schultern und Vorderläufe und ein deutliches Schwächerwerden des Pulses und der Herztöne. Die Pulsfrequenz fiel bei einem 1½jährigen, 3500 Gramm schweren, Kaninchen von 300, nach

1 Stunde, auf 240, nach 9 Stunden auf 192, nach 9½ Stunden auf 168 ab und die im Anus gemessene Temperatur war:

Zu Beginn der Chloroformierung . .	38,1 ° C
nach 1 Stunde	36,9 „
nach 2 Stunden	35,5 „
„ 3 „	33,8 „
„ 4 „	32,9 „
„ 5 „	32,1 „
„ 6 „	31,4 „
„ 7 „	31,1 „
„ 8 „	30,5 „
„ 9 „	30,1 „
„ 10 „	29,4 „

Was das weitere Schicksal der chloroformierten Tiere betrifft, so ist dasselbe in Bezug auf die einstündigen Narkosen bei 9 verfolgt. Sehen wir ab von dem einzigen Tiere, das während der Narkose starb, so leben 5 noch 3 Wochen nach der Chloroformierung und sind gesund. Ein 7 Wochen altes Tier stirbt 3 Tage nach der Chloroformierung und zeigt starke Verfettung des Herzmuskels und der Leber, ein zweites, 7 Wochen altes, Kaninchen stirbt 7 Stunden nach Schluss der Chloroformierung, zeigt Ascites, Fettstauungsleber, einen mässigen Grad von Herzverfettung und starke Trübung der Nierenepithelien nebst Harncylindern. Ein 4 Wochen altes Kaninchen endlich stirbt 4 Tage nach der Chloroformierung und zeigt nur geringe Körnung der Herzmuskelfibrillen, keine Fettleber.

Von den 6 Kaninchen, die 1½ Stunden den Chloroforminhalationen ausgesetzt waren, lebt eines noch 3 Wochen nach der Chloroformierung, ein 4 Wochen altes Tier stirbt 6 Stunden nach Schluss der Narkose und zeigt nur geringe Herzverfettung, keinen besonderen Fettreichtum der Leberzellen, ein 5½ Wochen altes Kaninchen stirbt 10 Tage später, die Leber steckt voll Knoten mit Coccydium oviforme, aber die mikroskopische Untersuchung ergiebt ausser geringer Körnung der Herzfibrillen sonst nichts Abnormes, ein weiteres, 5 Wochen altes, Tier stirbt in der darauffolgenden Nacht und zwar an Erstickung. Auf der Teilungsstelle der Trachea reitet ein dicker Holzspan, dabei Tracheitis, Atelectase des grössten Teiles der l. Lunge, geringe Herzverfettung und Fettinfiltration der Leberzellen, ein anderes Tier, 5 Wochen alt, stirbt in der darauffolgenden Nacht und zeigt nur geringe Herzmuskelverfettung, keine Fettleber, ebenso ein 3 Monate altes Tier, das einige Stunden nach der Narkose stirbt.

Von 18, zwei Stunden lang, chloroformierten Tieren leben 9 noch 14 Tage nach der Chloroformierung, die übrigen gingen nach 1—4 Tagen zu Grunde, allein die Obduktion konnte nicht gemacht werden. Das eine, 3 Stunden lang chloroformierte, Tier stirbt zweimal 24 Stunden nach der Narkose und zeigt starke Körnung der Herzfibrillen ohne Fettleber und starke Trübung der Nierenepithelien, das zweite, 3 Stunden lang chloroformierte, Tier stirbt dreimal 24 Stunden nach der Chloroformierung, zeigt starke Verfettung des Herzmuskels und hochgradige Fettstauungsleber. Das 4 Stunden lang chloroformierte Tier lebt noch 3 Tage und geht dann zu Grunde. Die Obduktion konnte nicht gemacht werden. Das 7 Stunden chloroformierte, ½ jährige, weibliche Kaninchen stirbt 40 Stunden nach der Chloroformierung, nachdem es mit hängenden Ohren, oberflächlicher,

seichter Respiration und schwachen Herztönen, ohne zu fressen, immer an der gleichen Stelle gesessen. Obduktion 12 Stunden p. m. Trachea leer, Hypostase der hintern Partien des l. untern Lungenlappens, linker Herzventrikel kontrahiert, beide Vorhöfe und beide Ventrikel mit locker geronnenem Blut gefüllt, in der Wandung der l. Ventrikels, der von matscher Konsistenz ist, sind gelbe Streifen auf Schnitt- und Oberfläche bemerkbar. Die Querstreifung der Fibrillen ist vollständig verschwunden und die Körnung ist eine so starke, dass die Fibrillen das Aussehen von, mit zahlreichen kleinen Fetttröpfchen gefüllten, Schläuchen haben. Die Leber ist von sehr mürber Konsistenz, auf der Oberfläche stellenweise graugelblich, stellenweise mit deutlich acinöser Zeichnung, die Peripherie der Acini graugelb, im Zentrum ein blutroter Fleck. Die Leberzellen sind strotzend angefüllt mit ausschliesslich grössern Fetttröpfchen. Rinde der Nieren grau und graugelblich, starke Trübung der Epithelien der gewundenen Harnkanälchen. Im Urin massenhaft körnige Cylinder. Fettige Degeneration des Zwerchfells und Quadriceps. In den Zellen der Milzpulpa keine grösseren Fetttröpfchen. Dagegen die Epithelien der Lungenalveolen stellenweise stark körnig.

Ein 1½ jähriges, 4000 Gramm wiegendes, weibliches Kaninchen, das 10 Stunden lang chloroformiert worden war, stirbt 36 Stunden nach Schluss der Narkose. Obduktion 10 Stunden später. Starke Todenstarre, Trachea leer, beginnende Hypostase der hintern Partien der Unterlappen beider Lungen, die, sonst überall lufthaltig, von frisch zinnoberroter Färbung sind. Der l. Herzventrikel kontrahiert, beide Vorhöfe und rechter Ventrikel prall gefüllt mit schwarzem, locker geronnenem Blut. Die Fibrillen des l. Ventrikels und der Papillarmuskeln sind dicht besetzt mit feinen Fettmolekülen und von Querstreifung ist keine Spur mehr zu finden. Leber graugelb, mürbe, die Schnittfläche fast durchwegs von schön acinöser Zeichnung, die Leberzellen ganz mit grössern Fetttropfen angefüllt. Trübe Schwellung der Nierenepithelien und im Urin zahlreiche, meist körnige, Cylinder. Die im Uterus des Tieres gefundenen Fötus zeigen hochgradige Fettstauungslebern.

Das zweite, 10 Stunden lang chloroformierte, 1½ jährige, 3500 Gramm wiegende männliche Kaninchen stirbt 27 Stunden nach Schluss der Chloroformierung.

Das Herz hat eine schmutzig graugelbe Färbung und den Fibrillen fehlt jede Andeutung einer Querstreifung bei sehr starker Körnung. Leber von mürber Konsistenz und schmutzig graugelber Färbung, nur die Centra der Leberläppchen hellrot, die Leberzellen mit mittelgrossen Fetttröpfchen prall gefüllt. Die Nieren etwas vergrössert, blutarm, die Rindensubstanz mattgraugelb, im Urin vereinzelte Cylinder.

Zum Schlusse sei noch ausführlicher erwähnt der einzige Todesfall, der bei der Chloroformierung mit dem Apparat vor dem Abschluss des Versuches erfolgte:

Er betrifft ein ½ jähriges, 2750 Gramm wiegendes, Kaninchen, das mit einer Anfangsfüllung von 3 ccm chloroformiert wurde und in 1½ Minuten operationsbereit war. Ungefähr 10 Minuten nach Beginn der Narkose trat lautes Larynx- und Trachealrasseln auf, verbunden mit inspiratorischen Einziehungen der Zwerchfellgegend, das Rasseln wurde immer stärker und stärker und die Respiration mit 20 Minuten Narkosendauer äusserst mühsam und

geräuschvoll; immer langsamer werdend, hörte sie mit 23 Minuten ganz auf, während die Herztöne noch fast 2 Minuten nach Aufhören der Atmung hörbar waren. Die sofort angeschlossene Obduktion lässt nach Eröffnung des Herzbeutels noch schwache, rhythmische Zuckungen der Ventrikel und Herzohren erkennen. Sämtliche 4 Herzhöhlen sind prall mit schwarzem, flüssigem Blut gefüllt. Die Nase voll zähen Schleims, Kehlkopf, Trachea und Bronchien ganz angefüllt mit äusserst zähem, fadenziehendem Schleim, der sich mit der Pincette in langen, zusammenhängenden, dicken Fäden herausheben lässt. Lungen livid, mit striemen- und fleckenförmigen Atelektasen in beiden Lungen. Keine stärkere Herzverfettung. Wir werden auf diesen Fall und die eigentümliche Todesart später noch zurückkommen.

II. Dreissig Narkosen mit Esmarchs Maske.

Von den 30, mit Esmarchs Maske chloroformierten Tieren sind 22 vor dem beabsichtigten Ende des Versuchs verendet, 8 konnten am Leben erhalten bleiben und zwar wurden von diesen 8 zwei, eine Stunde lang, eines 1 ½, eines 2, zwei je 3 und eines 4 Stunden lang chloroformiert. Das Alter der Tiere schwankte zwischen 1—18 Monaten, das Gewicht betrug 500—3000 Gramm. Stets wurden bei den Parallelversuchen (es wurde gewöhnlich zu gleicher Zeit ein Tier mit dem Apparat und ein anderes mit Esmarchs Maske chloroformiert) das schwerere und kräftigere Tier mit Esmarchs Marke chloroformiert. Zu halbstündigen Narkosen wurden 20 ccm, zu stündigen 30 ccm, zu zweistündigen 40—50 ccm, zu dreistündigen 50—60 ccm, zu vierstündigen 90 ccm und zu der siebenstündigen, später zu erwähnenden Narkose, 110 ccm Chloroform verbraucht. Operationsbereit, d h. vollkommen anästhetisch waren die 26 Tiere durchschnittlich in 2,3 Minuten, die kürzeste Zeit, bis Anästhesie eintrat, betrug 1—1 ½ Minuten (6 Fälle), die längste 6 Minuten (1 Fall). Die Erscheinungen waren im grossen und ganzen dieselben, wie bei der Apparatchloroformierung. Auch hier beobachteten wir einige Male Nystagmus und eine allmähliche Erweiterung der Pupillen im Verlauf der Narkose. (Ueber ein eigentümliches Verhalten der Pupillen bei den mit Tod abgegangenen werden wir weiter unten berichten.) Beim ersten Vorhalten der Maske stellte sich regelmässig Respirationsstillstand ein, der bald nur 10—20 Sekunden, bald 1 Minute und länger dauerte und damit verlangsamte sich der Puls, der zuweilen bis auf ¼ Minute ganz verschwand. Im ganzen zeigte sich bezüglich der Respiration noch mehr Unregelmässigkeit, als bei der Apparatchloroformierung, und im allgemeinen atmeten die Tiere bei der freien

Verwendung des Chloroforms schneller. Bei ganz langen Narkosen sanken auch hier Respirations- und Pulsfrequenz. Auch hier stellte sich häufig Quicksen ein, es kamen fast regelmässig die rhythmischen Krämpfe der Extremitäten, der Nackenmuskeln, der Ohren, nicht selten Streckkrämpfe der Beine und Opisthotonus, zur Erscheinung.

Bei den während der Narkose gestorbenen Tieren trat der Tod bald früher, bald später, aber immer ganz unerwartet, ein. Er erfolgte einmal 3 Minuten, dreimal 4 Min., einmal 5 Min., einmal 8 Min., einmal 10 Min., viermal 18—20 Min., dreimal 25 bis 26 Min., einmal 30 Min., einmal 38 Min., einmal 47 Min., zweimal 54—56 Min., einmal 70 Min., einmal 114 Min. und einmal 7 Stunden nach Beginn der Chloroformierung. Es sei nochmals betont, der Eintritt des Todes kommt bei Kaninchen ganz unerwartet und hat in dieser Beziehung grosse Aehnlichkeit mit dem Chloroformtod des Menschen. Gewöhnlich — und es ist dies das einzige ominöse Symptom — wird kurze Zeit nach dem frischen Aufschütten des Chloroforms die Atmung etwas rascher, oberflächlicher und steht dann plötzlich still, zuweilen werden auch die Pupillen etwas enger, um sich dann beim Tode wieder zu erweitern, regelmässig — und es ist das das sicherste Zeichen des nahenden Todes — stellt sich starker Exophthalmus ein, die Herztöne verschwanden nur zweimal mit der Respiration oder unmittelbar darauf und waren sonst immer $^1/_2$—4 Minuten — wenn auch immer langsamer und schwächer, zuweilen unregelmässig werdend — deutlich zu hören. Die unmittelbar angeschlossene Obduktion zeigte regelmässig keine Veränderung in den Lungen und Bronchien, pralle Füllung sämtlicher Herzhöhlen mit schwarzem, flüssigem Blut, regelmässige Zuckungen der Ventrikel und Vorhöfe bis 5 Stunden p. m., zuletzt zuckten immer die Herzohren. Mit Ausnahme des 7 Stunden chloroformierten Tieres sahen wir keine nennenswerte Erkrankung des Herzens, der Leber und der Nieren.

Von den 8 der Chloroformierung nicht erlegenen Kaninchen leben 4 noch 3 Wochen später und zeigen keine Krankheitserscheinungen, das Schicksal des 3 Stunden chloroformierten Tieres ist nicht bekannt, da es nicht mit einem Kennzeichen versehen wurde. Die 3 übrigen sind der tödlichen Nachwirkung des Chloroforms erlegen.

Ein 4 Stunden lang chloroformiertes, $^1/_2$ jähriges, 1750 Gramm wiegendes, Kaninchen richtet sich 2 Stunden nach der Chloroformierung wieder auf, bleibt aber, ohne zu fressen, an derselben Stelle. Auch andern Tags bewegt es sich, bei einem Puls von 160 und 64 Respirationen in der Minute, nicht von der Stelle, sieht matt aus, frisst nicht und stirbt 36 Stunden nach beendigter Narkose. Neben Herzverfettung finden wir eine ausgesprochene Fettstauungsleber, starke

Trübung der Nierenepithelien und neben zahlreichen körnigen, einige hyaline Cylinder im Urin.

Ein 18 Monate altes, braunes, männliches, 3250 Gramm wiegendes, Kaninchen, das ebenfalls 4 Stunden chloroformiert war, erholt sich nicht mehr vollständig, liegt mit hängenden Ohren immer an einer Stelle, frisst nicht und wird zusehends schwächer und matter. Tod nach 24 Stunden. Obduktion 24 Stunden später: Totenstarre, Trachea leer und trocken, Lungen zinnoberrot, überall lufthaltig. Sämtliche 4 Herzhöhlen mit schwarzem, lockergeronnenem Blut gefüllt. Wandung des linken Ventrikel stellenweise gelb. Die Fibrillen ohne eine Andeutung von Querstreifung, stark gekörnt. Die Körnung wird bei Zusatz von Essigsäure noch deutlicher, die Leber zeigt fast durchwegs bei sehr mürber Konsistenz acinöse Zeichnung, in Mitte der gelbgrauen Acini dunkelrote Punkte. Die Leberzellen prall gefüllt mit grösseren Fetttropfen. Die Nieren blutarm, blass, weich sich anfühlend, Rinden- und Marksubstanz auffallend blassgelb, die geraden und gewundenen Harnkanälchen zeigen eine ungewöhnlich starke Körnung mit feinern und gröbern Fetttröpfchen. Dem Zwerchfell entnommene Muskelstücke lassen starke, fettige Degeneration erkennen, während die Fibrillen der Quadriceps nur vereinzelte Fetttröpfchen enthalten.

Ein zwei Stunden lang chloroformiertes, 7 Wochen altes, männliches, 1000 Gramm wiegendes, Kaninchen verendet 84 Stunden nach Schluss der Narkose und auch hier fanden wir, durch reichlichste Einlagerung von Fetttröpfchen, die Querstreifung der Herzmuskelfibrillen grösstenteils verwischt, dabei ausgesprochene Fettstauungsleber, die Leber vollgepropft mit meist grössern Fetttropfen, die Schnittflächen der Nieren von graugelber, matter Färbung und feinkörnige Trübung des Zwerchfells bei noch erhaltener Querstreifung.

Zwanzig Narkosen mit der Tropfmethode.

Nach der Tropfmethode, und zwar in oben näher ausgeführter Weise, wurden 20 Tiere chloroformiert und von diesen gingen während der Chloroformierung, vor dem beabsichtigten Ende des Versuchs, 14 zu Grunde, 6 kamen durch und von diesen wurde eines 1 Stunde, ein zweites 1 Stunde 20 Minuten und vier je 2 Stunden chloroformiert.

5—7wöchentliche Tiere wurden 5 chloroformiert, die alle zu Grund gingen, bei den übrigen schwankt das Alter von 3 bis zu 15 Monaten, das Gewicht von 1000—2500 Gramm. Der Chloroformverbrauch war ein sehr geringer, bei den 4 zweistündigen Narkosen wurden jeweils ziemlich genau 5—6 ccm Chloroform verbraucht, allein es bedurfte immer einer verhältnismässig langen Zeit, im Durchschnitt der 20 Narkosen, 12,4 Minuten, bis die Tiere operationsbereit waren. Die kürzeste Zeit, in der Anästhesie eintrat, betrug 4 Minuten, die längste 22 Minuten. Auch war die Narkose nie eine so tiefe, wie bei den mit Apparat und Esmarchscher Maske chloroformierten Tieren. Nur bei dieser Art Chloroformierung beobachteten wir einige Male während der Narkose unerwartetes und vollständiges Aufwachen und Aufrichten der

Tiere und es musste in diesen Fällen für einige Minuten auf die stärkere Anfangsdosis zurückgegriffen werden.

Die Erscheinungen waren bis auf ein Symptom von seiten der Atmung, das dieser Art Chloroformierung ein besonderes Gepräge gab und sie ganz beherrschte, ungefähr dieselben, wie bei den Chloroformierungen mit Apparat und Esmarchscher Maske.

Auch hier beobachteten wir im Beginn der Narkose Respirationsstillstand mit Verlangsamung des Pulses, einmal verschwinden auch die Herztöne für 20 Sekunden, auch hier beobachteten wir alle möglichen Formen von Krämpfen bis zum förmlichen Tetanus, Erweiterung der Pupillen, einige Male ad maximum, und regelmässig Exophthalmus beim Eintritt des Todes.

Mit Ausnahme eines einzigen Falles, eines Kaninchens von 6 Jahren, das nach kurzer Zeit (21 Min.) wahrscheinlich einer Ueberdosis erlag, fielen bei dieser Art des Chloroformierens, bald früher bald später, die Symptome einer heftigen Tracheitis und Bronchitis mit den Folgen des gehinderten Luftdurchtritts durch die Luftwege auf. Es stellte sich, schon auf Distanz hörbares, Rasseln im Kehlkopf und in der Trachea ein, beim Auskultieren der Trachea und den Lungen waren ausnahmslos klingende, knackende Rasselgeräusche zu hören, zu denen sich später inspiratorische Einziehungen der Zwerchfellgegend gesellten. Diese Symptome nahmen nun entweder bis zu dem Tode stetig zu, und die Respiration wurde im Gegensatz zum reinen Chloroformtod unmittelbar vor dem Ende immer mühsamer und langsamer, und waren, wie aus dem Obduktionsbefund zur Evidenz hervorging, Mitursache desselben, oder sie nahmen nach längerer Zeit an Intensität wieder ab und verloren sich, nach Ablauf einer Stunde, und mehr, auch wohl ganz.

Bei den Apparatnarkosen sahen wir diese Komplikation, den Tod bedingend oder mitbedingend, nur einmal, bei den Chloroformierungen mit Esmarchscher Maske dagegen nie. Diese Komplikation erklärt auch die grosse Mortalität bei dieser Methode der Chloroformierung von Kaninchen. Bei den während der Narkose gestorbenen Tieren waren die Herztöne ausnahmslos noch 1—3½ Minuten nach Sistieren der Atmung hörbar, zuerst noch in früherer Frequenz, dann langsamer und immer langsamer, dann folgen noch vereinzelte Doppeltöne, dann sind sie nicht mehr hörbar.

In zwei Fällen wurde unmittelbar nach dem Aufhören der Atmung die Tracheotomie gemacht, allein der in der Trachea und den grossen Bronchien befindliche Schleim war so zähe, dass er

sich nicht mit dem Katheter ansaugen und, nur mit Mühe und unvollständig, mit einem feinen Schwämmchen auswischen liess. Trotz sofort angeschlossener künstlicher Respiration konnte die Atmung nicht mehr in Gang gebracht werden.

Was nun den Obduktionsbefund dieser 14, während der Chloroformierung gestorbenen, Tiere betrifft, so waren nur bei dreien, die nach 21 Minuten, nach 1 Stunde und 50 Minuten und nach 1 Stunde und 55 Minuten erlagen, Trachea und Bronchien frei von Schleim und die Lungen frei von Atelektasen, obwohl die zwei letztern in der ersten Stunde der Chloroformierung starkes Trachealrasseln und ab und zu inspiratorische Einziehungen der untern Thoraxgegend gezeigt hatten, welche Erscheinungen sich dann allerdings im weitern Verlauf der Narkose wieder verloren, bei den übrigen 11 war folgender Befund konstant: Meist schon Mund und Nase, sicher aber Larynx, Trachea und grosse Bronchien mit zähem Schleim gefüllt, der schwer sprengbare Luftblasen einschloss und sich mit der Pincette in langen und dicken Fäden und Strängen herausziehen liess, in den feinern Bronchien teils zäher, teils eitriger Schleim. Ausnahmslos in den Lungen, die bezüglich der Farbe durch einen Stich ins Bläuliche auffielen, makroskopisch und mikroskopisch nachgewiesene atelektatische Herde in mehr oder minder grosser Ausdehnung, bald auf vereinzelte, disseminierte, kleine Stellen beschränkt, an den Lungenrändern, der Lungenoberfläche, mit Vorliebe dem Zungenfortsatz des linken Oberlappens, bald sich auf ganze Lappen und, in wenigen Fällen, auf die ganze eine Lunge ausdehnend. Daneben häufig punktförmige Ecchymosen. Die Halsvenen prall mit schwarzem Blut angefüllt, ebenso alle vier Herzkammern, ausnahmslos stärkere Füllung des rechten Herzens. Es handelt sich somit in allen diesen Fällen um eine Kombination von Erstickungstod, durch exsudative Tracheitis und Bronchitis, mit Chloroformwirkung.

Von den Kaninchen, die mit dem Leben davonkamen, leben 4 noch einige Wochen nach der Narkose, ein fünftes, das 2 Stunden chloroformiert wurde, starb 36 Stunden nach Schluss der Narkose und wir fanden starke Körnung der Herzmuskelfibrillen und schon makroskopisch ausgesprochene Fettstauungsleber, das sechste der Tiere, ebenfalls 2 Stunden chloroformiert, starb 40 Stunden später. Auch hier starke fettige Degeneration des Herzmuskels, mässige Fettinfiltration der Leberzellen.

Es geht aus diesen 90 Versuchen hervor, dass man Kaninchen nach den verschiedensten Chloroformierungsmethoden stundenlang in anästhetischem Zustand halten kann, allein während man bei einer Methode, die Chloroformluftmischungen von bestimmter, nicht überschreitbarer, Konzentration giebt und inhalieren lässt,

ganze Serien von einstündigen, $1^1/_2$stündigen und zweistündigen Chloroformierungen ohne Todesfall zu stande bringt, und während diese Methode unter 40 Narkosen nur einen Todesfall zählt, der überdies, weil ein mechanischer Erstickungstod, nur indirekt dem Chloroform zur Last fällt, weist die freie Verwendung des Chloroforms mit Esmarchscher Maske eine ganze Reihe unerwarteter Todesfälle auf. Aber auch die eigentliche Chloroformvergiftung, die Sättigung des Organismus mit Chloroform, die apnée toxique der französischen Physiologen, kommt bei der freien Anwendung des Mittels viel früher zur Erscheinung, denn während von zwei, 7 Stunden lang chloroformierten, Tieren das schwerere und kräftigere, mit Esmarchs Maske chloroformierte, nach Ablauf der siebenten Stunde unter der Maske verendet, erliegt das mit Apparat narkotisierte, schwächere Tier, erst 40 Stunden nach Abschluss der Narkose, der tödlichen Nachwirkung des Chloroforms, und zwei weitere, mit dem Apparat chloroformierte, Tiere, volle 10 Stunden der Einwirkung der Chloroformdämpfe ausgesetzt, erholen sich wieder vorübergehend und fallen erst später, nach 27 und 36 Stunden, der tödlichen Nachwirkung des Mittels, der Fettdegeneration und Fettinfiltration innerer Organe zum Opfer.

Das alles spricht doch sehr für die ungleich grössere Sicherheit der Chloroformierung mit messbar verdünnten Chloroformdämpfen gegenüber der freien Anwendung mit Tuch und Esmarchscher Maske.

Die Versuche mit der Tropfmethode können zu einer vergleichenden Gegenüberstellung nicht herbeigezogen werden, denn während nur 3 den eigentlichen Chloroformtod gestorben sind, erstickten 11 durch Obliteration der Luftwege mit zähem Schleim. Diese Verstopfung der Trachea und Bronchien mit Schleim ist ohne Zweifel Wirkung der inhalierten Chloroformdämpfe und sie ist wahrscheinlich nur deshalb tödlich verlaufen, weil die Atmung durch Chloroformwirkung schwer beeinflusst und geschwächt war, aber trotz alledem können wir diese Todesart mit dem eigentlichen Chloroformtod nicht zusammen werfen, da sie weder bei anderen Tieren, noch beim Menschen, in dieser Weise zur Beobachtung kam.

Es scheint, dass bei Kaninchen die continuierliche Ueberschwemmung der Schleimhaut der Respirationsorgane mit stark verdünnten Chloroformdämpfen dieselbe mehr affiziert, als die unterbrochene, mit konzentrierten Dämpfen. Dagegen findet man weder in den Mitteilungen von Zuckerkandl und Brandt, noch in denen von Lanz und Baudouin Andeutungen darüber,

dass die Tropfmethode die Schleimhaut der Trachea und Bronchien mehr angreife, als jede andere Art von Chloroformierung.

Sehen wir von diesem, indirekt durch das Chloroform bewirkten Erstickungstod ab und beschäftigen wir uns nur mit dem eigentlichen Chloroformtod der Versuchstiere, so muss in erster Linie hervorgehoben werden, dass derselbe niemals bei den ersten Chloroforminhalationen erfolgte. Der primäre Herzstillstand, der zuweilen ganz im Beginn der Narkose hervorgebracht wird durch Reizung der sensiblen Trigeminusfasern und der Ausbreitungen der Endäste des Laryngeus superior, mit Uebertragung dieses Reizes auf die herzhemmenden Vagusfasern, ist niemals ein bleibender, ebensowenig war der primäre Respirationsstillstand jemals ein dauernder.

Es giebt also bei den Versuchstieren keine tödliche primäre Respirations- oder Herzsynkope. Der Tod erfolgte allerdings oft kurze Zeit nach Beginn der Inhalationen, aber niemals im unmittelbaren Anschluss an die primäre Respirations- oder Herzsynkope. Stets folgte dem Respirationsstillstand wenigstens eine kurze Periode rascher, angestrengter Atmung und die stillstehende oder verlangsamte Herzaktion fiel ohne Ausnahme auf das frühere, oder ein rascheres, Tempo zurück. Erst später, allerdings oft sehr bald, erfolgte der bleibende Respirationsstillstand und, gewöhnlich wenige Minuten später, das Erlöschen der Herzaktion.

In voller Uebereinstimmung mit allen früheren Experimentatoren ging nie der Herztod dem Respirationstod voraus, einige wenige Male erlosch die Herzaktion fast zu gleicher Zeit mit der Respiration, gewöhnlich aber waren die Herztöne noch einige Minuten nach dem Aufhören der Respirationsbewegungen deutlich zu hören.

Der Tod erfolgte meist in der ersten Stunde der Chloroformierung. Nach 1½ Stunden Chloroformierungsdauer nahm die Gefahr des plötzlichen Todes entschieden ab und wir konnten ziemlich sicher darauf rechnen, ein 2 Stunden lang chloroformiertes Tier auch 3 und 4 Stunden in guter und ruhiger Narkose erhalten zu können. Besondere Symptome gingen dem Respirationsstillstand entweder nicht voraus oder es wurde die Atmung kurze Zeit vorher rascher und seichter, auch stellten sich zuweilen kurz vor dem Tode heftigere, allgemeine Krämpfe ein. Der Tod selbst hatte, wie schon oben erwähnt, den Charakter des Unerwarteten, Plötzlichen. Aber auch der späte Chloroformtod, dem eine deutliche Abnahme aller Funktionen, Erkalten des Körpers, Verlangsamung der Herzaktion und Respiration vorausgeht, erfolgte schliess-

lich immer durch rasch auftretenden Respirationsstillstand, dem der Herzstillstand in kurzer Zeit nachfolgte.

Kaninchen, die mehrere Stunden chloroformiert wurden, erlagen sehr oft, kürzere oder längere Zeit nach der Chloroformierung, der tödlichen Nachwirkung des Chloroforms mit den bekannten, von Ungar[1]), Ostertag[2]) und Strassmann[3]) näher studierten, Veränderungen innerer Organe. Am hochgradigsten fanden wir sie bei den 7 und 10stündigen Chloroformierungen.

Da bei Kaninchen ein geringer und mässiger Grad von Körnung der Herzmuskelfibrillen auch ohne Chloroformierung keine Seltenheit ist, so sind die postnarkotischen, pathologisch-anatomischen Veränderungen mit grosser Vorsicht aufzufassen und zu deuten. Fettige Degeneration des Herzmuskels nahmen wir nur dann an, wenn die Körnung der Fribrillen eine ungewöhnlich starke war und die Querstreifung ganz oder fast ganz verdeckte, Fettleber nur dann, wenn neben den makroskopisch sichtbaren Veränderungen wie Brüchigkeit, gelbe Färbung, acinöse Zeichnung, die Leberzellen mit meist grösseren Fetttropfen strotzend gefüllt waren. Bezüglich der Nierenerkrankung erschien uns von besonderer Bedeutung und Wichtigkeit das Vorkommen von Cylindern im Urin.

Eine 4. Versuchsreihe

beschäftigte sich damit, die Symptome der Chlorofomierung bei anfänglich grossen tödlichen Dosen festzustellen.

Es wurden je nach dem Gewicht und Alter der Kaninchen 2—5 ccm Chloroform auf die Esmarchsche Kaninchenmaske geleert und dieselbe dicht vor Mund und Nase gehalten.

Bei den 11 diesbezüglichen Versuchen erfolgte das tödliche Ende

nach	1	Min.	30	Sekunden	1mal
»	1	»	45	»	2	»
»	2—3	»			7	»
»	4½	»			1	»

Die Erscheinungen waren folgende: Im Gegensatz zur Chloroformierung mit schwachen Dosen zeigen die Pupillen bei dieser Art Chloroformierung insofern ein konstantes Verhalten, als sie kurze Zeit nach dem Vorhalten des Chloroforms enger werden, kürzere Zeit eng bleiben, beim Tode oder ganz kurz vor demselben

---

[1]) Vierteljahrsschrift f. gerichtl. Med. XLVII p. 98 1887.

[2]) Virchows Archiv, YVIII 2. Heft 1890.

[3]) Virchows Archiv, XV p. 1 1889.

sich wieder, oft bis ad maximum, erweitern und dann gemeiniglich p. m. wieder etwas enger werden.

Der Atem wird regelmässig unmittelbar, nachdem die Maske aufs Gesicht gestülpt ist, angehalten und der absolute Respirationsstillstand dauert $^1/_2$—$1^1/_2$ Minuten, dann folgen vereinzelte Respirationsbewegungen, kurze Zeit nachher wird das Atmen wieder regelmässig, dann immer rascher, so dass die Respirationszahl oft das Doppelte der früheren erreicht, immer oberflächlicher und steht dann plötzlich still.

Mit dem Anhalten des Atems verschwinden auch die Herztöne für einen Moment ganz, oder man hört nur seltene, unregelmässig wiederkehrende Töne, die Zahl der Herzkontraktionen sinkt auf 90, 60, 54, 48, 32 in der Minute. Mit der Wiederkehr der Respirationsbewegungen fällt auch die Herzaktion in das frühere, rasche Tempo zurück, wird immer rascher und jagender und geht mitunter in ein förmliches delirium cordis über. Mit dem endgültigen Respirationsstillstand nimmt auch die Zahl der Herzkontraktionen wieder ab, die Töne werden schwächer und schwächer und verschwinden gewöhnlich 30—50 Sekunden nach dem Aufhören der Atmung, zuweilen sind sie noch 4—5 Minuten, allerdings sehr schwach, zu hören. Zweimal verschwanden die Herztöne zu gleicher Zeit mit der Respiration. Rhythmische Bewegungen der Federfahne der Herznadel aber überdauern die Herztöne um 3—6 Minuten und auch in den Fällen, wo die Herztöne mit der Respiration verschwanden, waren noch einige Minuten zählbare Ausschläge der Herznadel wahrzunehmen. Die Zuckungen des freigelegten Herzens aber dauerten noch 20 Sekunden bis $2^1/_2$ Stunden p. m., zuletzt zuckten immer die Herzohren.

Ein ziemlich regelmässiges Symptom bei dieser Art Chloroformierung sind Krämpfe aller 4 Extremitäten und des Rumpfes.

Eine 5. Versuchsreihe

suchte die Wirkung der Ueberdosen in den verschiedenen Stadien der Chloroformierung festzustellen.

Als nämlich zufällig bei einem nach der Tropfmethode $1^1/_2$ Stunden chloroformierten Tiere eine grössere Menge Chloroform auf die Maske geschüttet worden war, zeigten sich weder erhebliche Aenderungen der Respiration, noch des Pulses, ja der erstere, vorher ziemlich oberflächlich, schien an Tiefe und Regelmässigkeit zuzunehmen.

Es sollte daher festgestellt werden, ob dies Regel oder Zufall sei, und es wurden nun im ganzen 12 Versuche angestellt und fünfmal die Wirkung einer grösseren Dosis Chloroform unter-

sucht, nachdem die Tiere längere Zeit, mindestens 1½ Stunden, unter der Wirkung des Chloroforms gestanden, siebenmal dagegen, nachdem die Chloroformierung nur kurze Zeit gedauert hatte und die Tiere eben ins Stadium der vollständigen Anästhesie eingetreten waren.

Bei den länger dauernden Narkosen waren die Tiere zweimal 1½ Stunden und zweimal ¾ Stunden mit meinem Apparat auf früher beschriebene Weise, und einmal 2 Stunden nach der Tropfmethode, chloroformiert worden, als dann zunächst eine Dosis von 10 Tropfen auf die Esmarchsche Kaninchenmaske aufgetropft und dicht vor Mund und Nase gehalten wurde, nach weiteren 5 Minuten wurde nochmals eine Dosis von 20—30 Tropfen aufgegossen und vorgehalten.

Folgende Erscheinungen stellten sich ein:

Die Pupillen blieben viermal unverändert, einmal wurden sie kurze Zeit etwas enger.

Die Respirationszahl, die vorher genau bestimmt und nach dem Aufgiessen der grossen Dosen von Minute zu Minute gezählt wurde, blieb nach einer Dosis von 10—15 Tropfen zweimal sich ganz gleich, dreimal wurde sie vorübergehend, für 2 Minuten, etwas schneller, stieg von 70 auf 96, von 70 auf 112, von 70 auf 80 und fiel dann wieder auf das frühere Tempo. Die Herzaktion zeigte keine nennenswerte Veränderung.

Nach einer zweiten grösseren Dosis von 20—30 Tropfen blieb in einem Fall, bei einem 1½ Stunden mit dem Apparat chloroformierten, einjährigen, 2000 Gramm wiegenden, Kaninchen die Respirationszahl ganz gleich, in den übrigen Fällen stieg sie vorübergehend um 16, 24, 30, 50 Respirationen in der Minute, die Herzaktion zeigte weder in Bezug auf Stärke, noch Frequenz, eine nachweisbare Aenderung.

Keines der Tiere erlag der Ueberdosis.

Bei den 7 Tieren, die sämtlich mit Tropfmethode, einmal 8 Minuten, viermal 12 Minuten, einmal 17 Minuten, und einmal 27 Minuten, chloroformiert worden waren, zeigten sich folgende Erscheinungen:

Bei dem 10 Wochen alten, 1500 Gramm wiegenden, Kaninchen, das 8 Minuten chloroformiert war, zeigt sich nach einer Dosis von 10 Tropfen zuerst kurzes Anhalten der Respiration, dann steigt die Respirationszahl, von 80 vor der Dosis, auf 104, nach 20 Tropfen, 5 Minuten später, wird die Respiration wieder kurz angehalten und steigt dann auf 120, und bei einer Dosis von 30 Tropfen wird nochmals die Respiration angehalten, um dann schnell auf 152 und 160 hinaufzuschnellen und langsam wieder

zu fallen. Der Puls wird bei 20 Tropfen vorübergehend langsamer, behält aber sonst seine frühere Frequenz bei. Das Tier bleibt am Leben.

Ein achtwöchiges, 2000 Gram wiegendes, Tier wird 11 Minuten mit Tropfmethode chloroformiert und erhält dann zuerst eine Dosis von 10, dann von 20, und schliesslich von 30 Tropfen, jedesmal folgt kurzer Respirationsstillstand, dann schnellt die Respirationszahl, die vorher 104 war, bei 10 Tropfen auf 124, und bei 20 und 30 Tropfen auf 140 hinauf, um dann langsam wieder zu fallen und auch der Puls wird vorübergehend etwas rascher. Das Tier bleibt am Leben.

Bei den übrigen Tieren zeigen sich übereinstimmend folgende Symptome:

Sowohl nach der Dosis von 10 Tropfen, als nach der stärkeren Dosis von 20 und 30 Tropfen, nimmt die Respirationsfrequenz sofort und erheblich zu (von 60 auf 100 oder 116, von 132 auf 160 und 172, von 100 auf 156 und 176, von 112 auf 160 und 200, von 100 auf 120 und 160), und kurze Zeit nach der zweiten, stärkeren Dosis steht die Respiration plötzlich und bleibend still. Die Pulszahl bleibt sich gleich oder nimmt ebenfalls an Frequenz etwas zu und die Herznadel zuckt noch 2—5 Minuten nach Erlöschen der Respiration.

Von den 7, in einem frühen Stadium der Narkose einer Ueberdosis ausgesetzten, Tieren sind nur zwei mit dem Leben davon gekommen und zwar die zwei, die beim Vorhalten der grossen Dosis Respirationsstillstand zeigten, bei denen also der Trigeminusvagusreflex erhalten war, durch welchen ein Teil des Chloroforms ausser Wirkung gesetzt wurde, alle übrigen sind unter raschem Hinaufschnellen der Respirationsfrequenz mit folgendem Stillstand den Ueberdosen erlegen.

In den spätern Stadien der Narkose dagegen bedingte die Ueberdosis teils keine Aenderung der Respiration, teils nur eine vorübergehende und lange nicht so erhebliche Frequenzzunahme derselben.

Es scheint aus diesen Versuchen mit grosser Wahrscheinlichkeit hervorzugehen, dass bei den lange dauernden Chloroformierungen eine Art Angewöhnung an die Giftwirkung, speziell eine Abstumpfung der Reizempfänglichkeit des Respirationscentrums, zu stande kommt. Dafür spricht auch die relative Seltenheit schlimmer Zufälle gerade bei langedauernden, mehrstündigen Chloroformierungen, dafür spricht der Umstand, dass auch mit Esmarchscher Maske, wo Ueberdosen nur bei peinlicher Sorgfalt zu vermeiden sind, lange dauernde Narkosen möglich sind, wenn

in der ersten Zeit der Narkose sehr vorsichtig chloroformiert wird, später nach der Angewöhnung sind grosse Dosen lange nicht so verhängnisvoll.

Auch geht aus diesen Versuchen deutlich hervor, in welcher Periode die Ueberdosierung besonders gefährlich ist. Im Beginn der Chloroformierung, so lange der Trigeminus-vagusreflex noch wirksam ist, bietet er einen Schutz gegen Ueberdosierung durch Respirationsstillstand und Verdunsten eines Teils Chloroform in die Luft, in den spätern Stadien der Narkose durch Abstumpfung der Reizempfindlichkeit der nervösen Centren. Zwischen diesen zwei Perioden aber ist eine dritte, gefährliche Zeit, in der auch die häufigsten Todesfälle vorkommen, die nicht zum kleinsten Teil auf Ueberdosierung zurückzuführen sind.

Es sei mir gestattet, diesen Versuchsresultaten noch einige fragmentarische Bemerkungen über den Chloroformtod beim Menschen anzufügen. Eine erschöpfende Behandlung dieses Themas würde hier viel zu weit führen und ein Bedürfnis hierzu liegt bei dem Ueberreichtum der gerade diesen Gegenstand behandelnden Publikationen nicht vor.

Noch immer nicht genügend aufgeklärt sind jene seltenen Fälle von primärer Synkope, wo bei den ersten Inhalationen Chloroform — kaum ist die Maske dem Gesicht genähert — der Kranke tot zusammenbricht.

Es lag immer und es liegt heute noch nahe, diese Synkope in Verbindung zu bringen mit jenem primären Stillstand der Respiration und dem Stillstand oder der Verlangsamung der Herzaktion, der wir sozusagen bei jeder Chloroformierung des Versuchstieres begegnen und deren Mechanismus hinlänglich bekannt ist. Die reizende Wirkung der Chloroformdämpfe auf die Endausbreitungen des Trigeminus in der Nasenschleimhaut und der Verästelungen des Laryng. sup. im Kehlkopf pflanzen sich centripetal fort und lösen Reflexe aus, deren motorische Bahn für die Atmung in den die Atemmuskeln versorgenden Nerven, und für das Herz im Vagus liegen. Nun ist aber zweierlei wohl zu berücksichtigen. Einmal ist dieser reflektorische Stillstand der Atmung, der Herzbewegung, oder beider zugleich, keine spezifische Wirkung der Chloroformdämpfe, sie tritt auch ein bei Reizung der Nasenschleimhaut mit Ammoniak, Alkohol, Essigsäure, auch durch mechanische Reize, wie schon Kratschmer dargethan hat, sie hat also mit der eigentlichen Chloroformwirkung nichts zu thun. Sodann geht sowohl aus frühern, als aus unseren, Versuchen hervor,

dass, weder bei der Anwendung verdünnter, noch bei Einatmung konzentrierter, Chloroformdämpfe, der Respirations- oder Herzstillstand ein bleibender, tödlicher ist. Immer folgt der Respirationspause oder dem Aussetzen der Herzbewegung eine kurze Periode rascher, forcierter Atmung und schneller Herzschläge, die eine rasche Aufnahme des Chloroforms ins Blut vermittelt und erst nachher folgt der definitive Respirations- und Herzstillstand. Es giebt also mit einem Wort beim gesunden Tier keine primäre tötliche Chloroformsynkope. Beim chloroformierten Kranken kommt sie allerdings vor. Der Tod bei oder nach den ersten Inhalationen ist sicher beobachtet, wenn auch selten. Bei einer Zusammenstellung von 101 Chloroformtodesfällen, die ich seiner Zeit machte [1]), finden sich nur 2 Fälle (Nr. 4 und Nr. 7), wo der Tod bei den ersten Atemzügen erfolgte. So heisst es in Fall 4: »Kaum hatte die Kranke einige Male eingeatmet, als sie plötzlich an Herzlähmung starb«, und in Fall 7: »Nach wenigen Inhalationen von reinem Chloroform machte Patient Abwehrbewegungen, gleichzeitig wurde der Puls unfühlbar und Respiration, wie Herzbewegung, hörten auf.« Da wir nun aber bei der Chloroformierung unserer Kranken — die nötige Erfahrung und die allergewöhnlichste Vorsicht vorausgesetzt — stets nur verdünnte Dämpfe anwenden und da wir beim chirurgischen Chloroformieren ziemlich häufig vorübergehenden Respirationsstillstand, aber niemals erhebliche Pulsverlangsamung oder vorübergehenden Herzstillstand, beobachten, so ist doch wohl ohne weiteres klar, dass beim gesunden Menschen ein bleibender Respirations- oder Herzstillstand, eine primäre tödliche Reflexsynkope kaum denkbar ist. Es muss zum Zustandekommen einer solchen ein zweites Moment hinzukommen, sei es, ein zweites reflexhemmendes Agens, wie z. B. ein traumatischer Shock, eine Hypererethesie der Nervencentren, eine Erkrankung des Herzens und seiner Ganglien. Das Chloroform spielt also bei diesen plötzlichen Todesfällen entweder gar keine oder nur eine nebensächliche Rolle und wir haben kaum die Berechtigung, hier von Chloroformtod zu sprechen. Jedenfalls nähert sich diese Todesart weit eher dem Tode durch Schreck, durch Furcht, durch Shock, als dem wirklichen Chloroformtod. Diese Auffassung wird namentlich sehr plausibel durch Vergleich dieser Fälle mit jenen plötzlichen und gänzlich unerwarteten Todesfällen, die zuweilen auf unbedeutende chirurgische Eingriffe, ohne Anwendung von Chloroform oder eines andern Anästheticum, erfolgen. Fast jeder Chirurg

[1]) Kappeler: Anaesthetica p. 68.

von grösserer Erfahrung ist ihnen schon begegnet und ich bin selbst im Fall, die diesbezügliche Casuistik um eine solch' unheimliche Beobachtung zu bereichern:

Ein 44jähriger Mahlknecht hatte Januar 1890 eine schwere Influenza durchgemacht mit einer Pleuropneumonie, die langsam ablief und ein pleuritisches Exsudat zurückliess. Später sollen sich dann Erscheinungen von Perforation des Exsudates in die Bronchien eingestellt haben, es wurden wiederholt massenhaft eitrige Sputa expektoriert, doch ohne wesentliche Erleichterung. Das Fieber dauerte an und Patient kam immer mehr von Kräften. Beim Spitaleintritt fanden wir ein, die rechte, untere Thoraxhälfte einnehmendes, hinten bis zum Prozess. spinos. des 5. Brustwirbels reichendes, Exsudat ohne nachweisbare Erkrankung der Lungenspitzen und des Herzens bei dem durch das lange Krankenlager sehr geschwächten, abgemagerten und anämischen Kranken. In dem spärlich expektorierten, eitrigen Schleim fanden sich keine Tuberkelbazillen. Der Kranke litt sehr durch fortwährenden, äusserst quälenden Hustenreiz, Dyspnoë, absolute Schlaflosigkeit, und die Entleerung des Exsudates schien eine indicatio vitalis. Nachdem der Kranke sich durch einige Nächte künstlichen Schlafes einigermassen erholt hatte, wurde er am vierten Tage ins Operationszimmer gebracht. Wir beabsichtigten zunächst durch eine Probepunktion ohne Chloroform die Diagnose des Empyems festzustellen und, an dieselbe anschliessend, in Chloroformnarkose die Operation durch Schnitt mit Rippenresektion zu machen.

Kaum jedoch ist der Probetroikart eingeführt, kaum fliessen einige Tropfen Eiter, so wird der Kranke eigentümlich rigid, streckt Arme und Beine, dreht den Kopf langsam nach der rechten Seite, das blassbläuliche Gesicht bedeckt sich mit kaltem Schweiss, die Pupillen sind maximal erweitert, der Radialpuls ist nicht mehr zu fühlen, Herztöne sind nicht mehr zu hören, noch einige schnappende Atemzüge, und der Kranke ist eine Leiche.

Alle Wiederbelebungsversuche, die $^3/_4$ Stunden fortgesetzt werden, sind umsonst, der Kranke ist und bleibt tot. Die Obduktion lässt neben einem grössern eitrigen Exsudat keine anderweitige Erkrankung erkennen. In den Fibrillen des linken Ventrikels und der Papillarmuskeln nur spärliche Fetttröpfchen.

Bei der Seltenheit der primären Synkope unter Einwirkung der Chloroformdämpfe kann man sich von den Versuchen der Abschwächung und Beseitigung der respiratorischen und zirkulatorischen Reflexhemmung für die Prophylaxis des Chloroformtodes nicht viel versprechen und man wird niemals vergessen dürfen,

dass man mit Beseitigung dieser Reflexe ein natürliches Sicherheitsventil gegen Ueberdosierung ausser Funktion setzt. Denn es steht ja ausser Zweifel, dass gerade in der ersten Periode der Narkose durch die reflektorischen Atempausen ein Teil des vorgehaltenen Chloroforms von der Aufnahme in die Lungen und von der Resorption ausgeschlossen wird. Man hat schon alle Faktoren des hier in Betracht kommenden Reflexbogens in Angriff genommen.

1. Die zentripetalleitende Faser durch Herabsetzung der Reizempfindlichkeit der Nasenschleimhaut mittels Bepinselung derselben mit 2 % Cocainlösung, der Larynxschleimhaut durch Bestäubung des Pharynx und Larynx mit eben dieser Lösung. Bei allzu grosser Reizbarkeit der Schleimhäute mag dieses Verfahren vielleicht einigen Nutzen bringen.

2. Die zentrifugalleitende Faser, insofern man den Vagus durch Atropin zu paralysieren suchte, doch ist dieser Versuch daran gescheitert, dass beim Menschen die Dosen Atropin, die er ohne toxische Wirkung verträgt, vollständig ungenügend sind zur Beseitigung der herzhemmenden Wirkung des Vagus.

3. Das Zentrum, durch Herabsetzung seiner Erregbarkeit mit Morphiuminjektionen. Damit hat man neben dem gefürchteten Reflex auch die ganze Periode der Excitation abzuschwächen oder ganz zu beseitigen versucht. Leider besitzen auch die Morphiuminjektionen eine nachteilige Wirkung. Sie sollen nach den Untersuchungen von François Franck[1]) die respiratorische Synkope der spätern Stadien der Narkose begünstigen. Mir selbst ist aufgefallen, dass bei der Morphiumchloroformnarkose, auch im spätern Verlauf derselben, unerklärliche und beunruhigende Respirationspausen aufgetreten sind. Die Narkosen, denen Morphiuminjektionen vorausgeschickt wurden, um über die Schwierigkeiten des ersten Studiums der Chloroformierung bei ängstlichen und nervösen Kranken hinüber zu kommen und über die excessive Aufregung bei Potatoren, verlangen also eine ganz besonders sorgfältige Ueberwachung.

Die meisten Anhaltspunkte für ein wirksames Einschreiten bieten wohl die üblen Zufälle der Excitationsperiode, da ein grosser Teil derselben nicht sowohl von der toxischen Wirkung des Chloroforms, als von mechanischen, bei ruhigen Narkosen ausbleibenden, Störungen der Respiration ausgeht. Man denke nur an jene nicht seltenen Fälle, wo bei brettartig gespannten Bauch-

[1]) Bulletin de l'Académie de Méd. 1890 p. 654.

decken, bei schwer lösbarem Trismus, Retraktion der Zunge, und vielleicht auch krampfhaftem Schluss der Glottis, unter tief cyanotischer Färbung des Gesichts und der Schleimhäute, Respirationsstillstand eingetreten ist. Solche Zufälle können, nicht richtig behandelt, im Verein mit der schon durch Chloroformwirkung gesunkenen Reizempfindlichkeit des Atmungszentrums, oder verbunden mit andern die Atmung hemmenden Momenten, wie unrichtige Lage, Schleimabsonderung etc., zum Tode führen (s. den Fall 77 meiner Tabelle), aber sie sind sehr dankbar für eine energische Behandlung und deshalb vom Chirurgen von Fach nicht allzu sehr gefürchtet. Es kann hier nicht der Ort sein, auf diese Behandlung näher einzutreten, ich möchte nur bei dieser Gelegenheit nochmals auf das von mir früher empfohlene, rasche und kräftige Vorziehen des mit einem scharfen Haken angehakten Zungenbeins [1]) aufmerksam machen, das mir schon wiederholt ausgezeichnete Dienste leistete, und durch Freilegung des Kehlkopfeingangs und Wiederingangsetzung der stockenden Respiration mit einem Schlag alle gefahrdrohenden Erscheinungen beseitigte.

Am meisten gefürchtet und am wenigsten zugänglich einer wirksamen Behandlung und Restitution sind und bleiben für alle Zeiten die üblen und meist mit dem Tod endenden Zufälle, die eintreten, nachdem der chloroformierte Kranke kürzere oder längere Zeit unter der Wirkung des Mittels stand und die sich nicht an ein bestimmtes Stadium der Narkose halten. Sie fallen ausschliesslich oder fast ausschliesslich der Chloroformaufnahme ins Blut, der Chloroformintoxikation, zur Last und bestehen in plötzlichem, nicht selten irreparablem Stillstand der Respiration und Herzaktion.

Wir beobachten diese sogenannte Syncope automatique Dastre's bei unseren Versuchstieren sowohl, als bei chloroformierten Kranken und zwar hat sie bei beiden den Charakter des Unerwarteten und Plötzlichen. Nur in einem Punkte besteht ein wesentlicher Unterschied. Während bei den Versuchstieren der Respirationsstillstand fast immer, nach den Untersuchungen der Hyderabadkommission immer, das primäre, der Herzstillstand das sekundäre ist, beobachten wir beim Menschen eben so oft, wenn nicht öfter, den Herzstillstand dem Respirationsstillstand vorausgehen. Es hat sich bekanntlich an diesen Widerspruch zwischen Tierexperiment und Beobachtung am chloroformierten

[1]) Nicht der Zunge, wie es in Hankels Handbuch der Inhalationsanaestetica S. 31 heisst.

Menschen der Streit angeknüpft, ob der Chloroformtod beim Menschen ein Herztod oder ein sogenannter asphyktischer Tod sei. Nachdem aber einerseits die direkte Wirkung der Chloroformdämpfe auf das Atmungszentrum physiologischerseits dargethan ist und andrerseits eine direkte Wirkung des Chloroforms auf das Herz ausser Zweifel steht, hat dieser Streit alles Interesse und alle Bedeutung verloren. Dagegen kann nicht genug betont werden, dass weder beim Menschen, noch beim Tier, derjenige Chloroformtod, der seinen Ausgang von der Respiration nimmt, ein wirklicher asphyktischer Tod ist. Sehr geschickt umgehen die französischen Physiologen diese Klippe, indem sie nicht von Asphyxie, sondern von Syncope respiratoire und Syncope cardiale sprechen und damit sagen, dass der Respirationsstillstand ein plötzlicher ist, dass demselben keine Respirationsstörungen vorausgehen, dass mit andern Worten diese respiratorische Synkope mit der eigentlichen Asphyxie im Sinne Bichats (Ueberladung des Blutes mit Kohlensäure) nichts zu thun hat, sondern zusammenfällt mit der durch das Chloroform bewirkten Lähmung, oder Ueberreizung mit konsekutiver Lähmung, des Respirationszentrums.

Bei der immer grösseren Erfahrung über den Chloroformtod beim Menschen stellte sich auch immer mehr und mehr heraus, dass hier der gleichzeitige Herz- und Respirationsstillstand, oder der primäre Herzstillstand mit bald früher, bald später folgendem Respirationsstillstand, den primären Respirationsstillstand bei weitem überwiegt. Und warum sollte dies nicht der Fall sein!

Die Lähmung des vasomotorischen Zentrums in der Chloroformnarkose ist klar erwiesen, das Herz wird schon dadurch zu ungewöhnlichen Leistungen und endlicher Ermüdung angetrieben, eine lähmende Wirkung des Chloroforms auf das im Herzen liegende Koordinationssystem für die Herzkammerbewegungen ist durch die Untersuchungen Kroneckers und Schmeys festgestellt, eine toxische Wirkung des Chloroforms auf den Herzmuskel selbst ist durch François Franck einwandsfrei bewiesen und neuerdings ist beim Chloroformtod eine Erkrankung der Herzganglien durch Winogradoff (s. Koch, Deutsche med. Wochenschrift 1890 Nr. 14) gefunden worden. Die erstaunlichen Wirkungen der Herzmassage in der Chloroformsynkope, über die Maas berichtet, scheinen auch dafür zu sprechen, dass beim Menschen die Hauptgefahr vom Herzen ausgeht. Wir brauchen uns daher nicht darüber zu wundern, dass auch ein gesundes Herz der Wirkung der Chloroformdämpfe erliegt, ein schon vorher krankes Herz wird aber noch viel sicherer den erwähnten, durch die Chloroformnarkose gegebenen, über-

anstrengenden und schwächenden Faktoren erliegen und bei einem solchen wird schon eine geringe Dosis des Mittels genügen, den meist irreparablen Herzstillstand herbeizuführen. Ob der letzte tödliche Streich vom Herzen selbst ausgeht oder ob noch eine Reizung des bulbären Kerns des Vagus durch das im Blute zirkulierende Chloroform als letztes hinzukommt, das mögen die Physiologen entscheiden. Uns genügt die Thatsache eines primären Herztodes.

Dieser ohne Vorboten auftretenden und fast immer tödlichen Herz- und Respirationssynkope standen wir bis vor kurzem fast hilflos gegenüber und alle die Mittel und Wege, die angegeben wurden und ihr begegnen sollten: die sorgfältigste Beobachtung des Chloroformierten, all die vielen Vorsichtsmassregeln vor und während der Chloroformierung, liessen uns mehr weniger im Stiche. Selbst die neuesten Regeln, die die verdiente Hyderabadkommission für die Chloroformierung aufstellt, enthalten ausser der bemerkenswerten Warnung, dass man bei den nach Anhalten der Respiration folgenden, tiefen Atemzügen in der Verabreichung des Mittels besonders vorsichtig sein müsse, nichts wesentlich Neues.

Es ist nach diesen Regeln schon seit langen Jahren nicht nur in England, auch in Deutschland und anderswo in Kliniken und Spitälern, auch in der Privatpraxis, chloroformiert worden und die Zahl der Chloroformtodesfälle hat trotzdem nicht abgenommen, sie hat zugenommen. Die Behauptung, dass alle Gefahren der Chloroformierung von der Respiration und nur von dieser ausgehen, ist offenbar einseitig und durch die physiologische Forschung und die Erfahrung am Operationstisch schon längst widerlegt. Damit fällt auch die präsumierte, absolute Sicherheit der modifizierten, freien Anwendung des Chloroforms dahin.

Es war daher sehr zu begrüssen, dass uns die Physiologen Bert und Kronecker neuerdings einen Weg zeigten, der uns die Gefahren des Chloroforms auf ein Minimum beschränken lehrte, der uns lehrte, dass Chloroformdämpfe von verschiedenen Tieren lange und ohne gefährliche Zufälle vertragen werden, wenn sie eine gewisse Konzentration nicht überschreiten. Die von mir ausgeführten Versuche sind eine Bestätigung dieses Axioms und sie beweisen zu gleicher Zeit, dass man in einer bestimmten Periode der Chloroformierung mit einer Ueberdosis die tödliche Respirationssynkope herbeiführen kann. Diese Ueberdosierung des mächtigen Mittels zu verhindern ist in erster Linie die Aufgabe aller derer, die Chloroform anwenden. Das vielleicht beste Mittel hiezu, die abgestufte Chloroformierung mit künstlicher Respiration, ist leider

für die Anwendung am Krankenbette zu kompliziert und es wird ihr wohl das Schicksal der Apparate A. Martins und Raphaël Dubois' zu teil werden. Die bis heutigentags gebräuchlichste Anwendung des Chloroforms mit Tuch und Esmarchs Maske schützt in keiner Weise vor der Inhalation sehr konzentrierter Dämpfe. Die Tropfmethode bildet eine erste Etappe auf dem Wege zur möglichst ungefährlichen Anwendung des Mittels, inwiefern sie aber noch in sehr vielen Beziehungen der Chloroformierung mit meinem sehr einfachen Apparate nachsteht, ist weiter oben ausführlich erörtert worden.

Und so kann und muss ich denn auch heute noch, gestützt auf eine experimentelle Prüfung des Apparates und eine grössere Erfahrung am Operationstisch, der Apparatchloroformierung das Wort reden.

Zur Frage der Schädeloperationen bei Epilepsie

von

Dr. Alexander Fraenkel,

Privatdocent für Chirurgie in Wien.

Vor nunmehr zwei Jahren habe ich zum ersten Male über Versuche berichtet, die sich auf die Heilung von Schädeldefekten auf heteroplastischem Wege bezogen. Es gelang in diesen Versuchen, die durch Trepanation mittels des gewöhnlichen Trepans an Hundeschädeln erzeugten Lücken im Schädel durch Ausfüllung mit einer Celluloidplatte dauernd und fest zu verschliessen. Einer meiner damaligen Versuchshunde wurde 9 Monate nach dem Versuche getötet und die Celluloidplatte zeigte sich ebenso sicher und fest eingelagert wie unmittelbar nach der Operation und, was besonders bemerkenswert schien, ohne jedwede von ihr gegen die Umgebung hin ausgegangene nennenswerte Reaktion, weder gegen den benachbarten Knochen noch, worauf namentlich Gewicht zu legen war, gegen die dura mater hin, welche keinerlei adhäsive Verbindung mit der eingelagerten Platte zeigte.

Ich konnte denn auch bald nach Veröffentlichung dieses bescheidenen therapeuthischen Vorschlages die Genugthuung erfahren, eine Reihe von Erfolg begleiteter Versuche auch am Menschen durchgeführt zu sehen, die es erwarten lassen, dass diese heteroplastische Methode in ihrem begrenzten Indikationsgebiete auch fernerhin Anwendung finden wird.

Schon gelegentlich meiner ersten Mitteilung über diesen Gegenstand glaubte ich aber diese engen Grenzen, die dem Ver-

fahren für die chirurgische Praxis gezogen sind, besonders hervorheben zu müssen, namentlich aber, dass es sich bei dieser Art von Heteroplastik keineswegs um eine Einheilung im physiologischen Sinne handle, sondern lediglich um eine mechanische Ausfüllung einer Lücke im Knochen durch Fixation des eingelagerten Fremdkörpers durch eine starre Umgebung, um eine Fixation, welche etwa jener gleicht, durch welche ein Uhrglas im metallischen Reifen festgehalten wird.

Eine unbewegliche, feste Umgebung, die eine solche dauernde Einklemmung leisten konnte, war somit eine der Grundbedingungen für das Gelingen des Verfahrens, eine weitere: der Mangel jedweder Sekretion unterhalb und oberhalb der Platte. Zunächst also eine absolut sichere Asepsis bei möglichst vollkommener Blutstillung; weiterhin aber anatomische Verhältnisse, welche für das Ausbleiben einer derartigen Sekretion von vorne herein Gewähr leisten.

Es ist nun im Anschluss an meine Experimente über Versuche berichtet worden, das Implantationsverfahren auch über die Grenzen der ursprünglichen Indikationen hinaus in Anwendung zu ziehen und ausser den Schädellücken auch anderweitige Lücken, sei es durch operative Eingriffe geschaffene, sei es durch pathologische Prozesse entstandene, durch Celluloideinlagerung zur Heilung zu bringen: Weichteillücken der verschiedensten Art, Abschluss von Höhlen im Röhrenknochen — wie vorauszusehen, ohne Erfolg.

Es dürfte vielleicht nicht ganz ohne Interesse sein, über einen dieser misslungenen Versuche kurz zu berichten. Es handelte sich darum, einen Trepanationsdefekt der Stirnhöhle, die wegen Empyem eröffnet worden, auf diese Weise zum dauernden Verschluss zu bringen. Nach Ablauf der ersten drei Wochen schien ein vollkommener Erfolg erreicht zu sein. In der vierten Woche eiterte die Platte aus. Wie bei den Weichteillücken durch die nachgiebige und bewegliche Umgebung, so wurde bei der Empyemhöhle, wie bei jeder Knochenhöhle, durch das von dem granulierenden Grund der Höhle gelieferte Sekret, das nach und nach bis zum Niveau der Platte anstieg, der zur dauernden Einverleibung unerlässliche innige mechanische Kontakt der Platte mit der Umgebung gelockert und diese musste schliesslich ausfallen.

Ausser den unmittelbaren Zwecken einen gegebenen Schädeldefekt auszufüllen, schien die heteroplastische Methode noch für jene Fälle von Schädellücken von spezieller Bedeutung, die nach Trepanation wegen Rindenepilepsie zurückblieben. Man durfte hoffen durch Ausfüllung des durch die Operation geschaffenen

Schädeldefektes mit einem so glatten und dichten Materiale, wie es das Celluloid ist, möglicherweise jene eine Quelle der Recidiven nach diesen Operationen auszuschalten, welche durch die adhäsiven Prozesse gegeben ist, die sich nachträglich von der Hirnrinde, beziehungsweise der dura mater gegen die Operationswunde ausbilden. Dass dies thatsächlich zu erreichen ist, bewiesen ja die Tierversuche, deren Ergebnisse in dieser Beziehung wohl ohne weiteres auf ähnliche Verhältnisse beim Menschen zu übertragen sind.

Wenn nun nach hirnchirurgischen Eingriffen, welche wegen traumatischer Epilepsie ausgeführt wurden, trotz gelungenen Verschlusses der Knochenlücke durch die Celluloidplatte dennoch Recidiven eingetreten sind, so kann wohl damit nicht gesagt sein, dass in diesen Fällen die Methode ihre Schuldigkeit nicht gethan, es muss vielmehr angenommen werden, dass trotz Eliminierung dieser einen Quelle der Recidiven nach derartigen Eingriffen noch andere Ursachen fortwirkten, welche das Wiederauftreten der Krämpfe verschuldeten.

Seitdem wir durch unser heutiges Wundbehandlungsverfahren in die Lage gesetzt sind, ohne unmittelbare Lebensgefahr chirurgisch auch bis zu jenen Organen vorzudringen, die vordem durch die tödlichen Folgen einer eventuellen Infektion für uns unzugänglich waren, hat für manche Eingriffe das ehedem gebotene so genaue Abwägen ihrer strengen Indikation an unbedingter Geltung verloren und schon die Erwägung, möglicherweise nützen zu können, bietet in unseren Tagen häufig genug den Anlass, zum Messer zu greifen. So lassen wir uns denn auch durch die so zahlreichen Misserfolge, die bei genauer und vorurteilsloser Prüfung der einschlägigen Statistik die hirnchirurgischen Operationen darbieten, immer wieder nicht abschrecken, es neuerdings zu versuchen, im gegebenen Falle durch einen Eingriff zu nützen.

Allerdings darf nicht geleugnet werden, dass auch auf diesem Gebiete eine Reaktion sich geltend macht, welche daran erinnert, dass es schon wiederholt in der Chirurgie Zeiten gegeben hat, wo die Indikationen für die Trepanation sehr weitgehende waren. Es ist ja bekannt, mit welchem Eifer Dieffenbach und Stromeyer sich gegen die namentlich seit Percival Pott so überhäufig angewandte Trepanation zumal bei Schädelverletzungen wandten. Bezeichnete doch Dieffenbach die Trepanation als ein sicheres Mittel, um die Kranken umzubringen, und Stromeyer that den drastischen Ausspruch: »Wer heutzutage noch trepaniert, ist selbst auf den Kopf gefallen.«

Für unsere Tage scheint übrigens auch in der Trepanations-

frage eine nüchternere Erwägung jetzt schon Eingang gefunden, und die Ueberzeugung allmählich sich eingelebt zu haben, dass namentlich jene weitgehenden Indikationen, wie sie von dem hochverdienten Führer und Pfadfinder in der Gehirnchirurgie, Horsley, noch auf dem internationalen medizinischen Kongress in Berlin aufgestellt wurden und die schliesslich jeden hartnäckigen Kopfschmerz, der anderen Mitteln nicht weicht, der Trepanation zuführen sollen, nicht annehmbar sind. Nicht zu gedenken der von Burkhardt (Préfargier) ausgehenden Bestrebungen auch bei gewissen Geisteskrankheiten zu trepanieren, Bestrebungen die schon in ihren wissenschaftlichen Voraussetzungen von Sahli als höchst anfechtbar hingestellt werden.

Was sich aber als sicherer Bestand der Chirurgie erwiesen hat und auch für die Zukunft stets erhalten wird, das sind die operativen Eingriffe bei komplizierten Schädelfrakturen, resp. Schusswunden des Schädels. Seitdem man gelernt hat, die hierbei notwendigen Encheiresen zunächst als Hilfsmittel zur Ermöglichung einer aseptischen Wundbehandlung in Anwendung zu ziehen, haben sich auch dementsprechend die Erfolge der Behandlung dieser Verletzungen in erfreulichster Weise gebessert. Es ist besonders ermutigend, dass den hiebei gebotenen operativen Eingriffen nicht nur als primären Operationen ihr bedeutender therapeutischer Wert zukommt, sondern dass sie sich auch als intermediäre noch in hohem Masse wirksam erweisen können.

Als Beleg hiefür möge eines hierher gehörigen Falles eigener Erfahrung in wenigen Worten gedacht sein.

Unter den Verwundeten meines Spitales in Belgrad im serbisch-bulgarischen Kriege 1885/86 fand sich auch ein Schädelverletzter, in vollständig komatösem Zustande, mit retardiertem Pulse, und wie eine genauere Untersuchung ergab, aphasisch und komplett rechtsseitig hemiplegisch. Am behaarten Kopfe fand sich bei genauer Untersuchung wenige Centimeter nach links vom vorderen Drittel der Sagittalnaht eine 4 cm lange, longitudinale Narbe, in deren Mitte sich eine von Granulationen umgebene, kleine Fistel zeigte, aus der synchronisch mit dem Pulsschlage kleine Eitermengen sich entleerten. Unterhalb dieser Narbe eine Einsenkung des Knochens im Umfange eines Silberguldenstückes. Die Depression des Knochens und die aus der Fistel noch nachweisbare eitrige Sekretion, zusammengehalten mit der contralateralen Hemiplegie, der Umstand ferner, dass der Mann nicht unerheblich fieberte, waren Gründe genug, zur Trepanation zu schreiten. Nachdem nun im Bereiche der Knochendepression die Haut freipräpariert war, zeigte

sich die Einschussöffnung im Knochen durch einige kleine Knochensplitter verlegt. Nach Entfernung derselben entleerte sich auch mehr Eiter und war in der Tiefe der Wunde ein schwarzer Gegenstand sichtbar. Der Versuch, jetzt schon diesen Körper zu extrahieren, der sich bei der Sonderuntersuchung als Projektil herausstellte, wurde bald aufgegeben und zunächst der Knochen im Bereiche von 3 cm cirkulär abgemeisselt, dann konnte bequem aus der Tiefe, etwa 5 cm, das umfängliche Projektil, eine bulgarische Scharfschützenkugel von ungewöhnlicher Grösse, entfernt werden. Unterhalb des Projektils war ein grösserer loser Knochensplitter, der Fremdkörper selbst war in einen granulierenden Trichter eingebettet, der mitten in die Gehirnsubstanz ging und reichlich Eiter enthielt. Das Projektil war in seinem unteren Teile gabelig gespalten, zwischen der Gabel sass der früher erwähnte grössere Knochensplitter.

Der Verlauf nach der Operation war vollständig reaktionslos; Fieber und Kopfschmerzen schwanden, die Sekretion aus der Kopfwunde war minimal. Die ersten Zeichen der funktionellen Wiederherstellung zeigten sich erst am zehnten Tage nach der Operation in Form kleinster aktiver Bewegungen der Finger der rechten Hand. Im Verlaufe von 6 Wochen erfolgte die volle Wiederherstellung des Verwundeten.

Die Verletzung war in diesem Falle mindestens 14 Tage alt, trotzdem konnte noch durch den intermediären Eingriff die vollständige Heilung erzielt werden.

Ein weiteres Gebiet für erfolgreiche hirnchirurgische Thätigkeit giebt uns die Trepanation zum Zwecke der Unterbindung der Arteria meningea media, wie sie durch Krönlein methodisch ausgebildet wurde, und endlich — jedoch nicht ohne eine gewisse Einschränkung — die reinen Fälle Jacksonscher Epilepsie.

Die bisherigen Operationen bei akutem und chronischem Hydrocephalus, bei Tumoren des Gehirns weisen eine so traurige Statistik nach, aus der wohl jetzt schon hervorgeht, dass wir hier von chirurgischen Eingriffen kaum etwas zu erwarten haben. Sehr fraglich scheint es auch, ob die Chirurgen dem Rate Sahlis folgen werden, die Trepanation bei Gehirntumoren lediglich zur Herbeiführung eines Gehirnprolapses auszuführen, in der Erwägung, hiermit einen Weg zu betreten, der in manchen Fällen von der Natur eingeschlagen wurde, in Form von spontaner Usur des Schädeldaches durch die wachsende Gehirngeschwulst und daran anschliessender Prolaps, wobei erfahrungsgemäss die Erscheinungen der intrakraniellen Drucksteigerung, namentlich aber die quälenden

Kopfschmerzen in ihrer Intensität nachlassen. Es wird wohl vorderhand für derlei Fälle bei den Morphineinspritzungen sein Bewenden haben.

Was nun speziell die hirnchirurgischen Eingriffe bei den verschiedenen Formen der Epilepsie anlangt, so wird leider das Urteil über deren Wert und Erfolg noch immer sehr erschwert durch die Mängel der einschlägigen Statistik, welche v. Bergmann mit Recht als die trügerischeste und bedeutungsloseste von allen chirurgischen Statistiken bezeichnen konnte.

Es ist von vielen Autoren, um nicht zu sagen von den meisten, noch nicht jener strenge Massstab an die Beurteilung ihrer Fälle angelegt worden, der für eine nutzbringende Schlussfolgerung aus den mitgeteilten Erfahrungen unerlässlich erscheint. Ganz abgesehen von den Täuschungen über den Erfolg der hirnchirurgischen Eingriffe, die sich aus der zumeist viel zu frühen Publikation der Fälle ergiebt, findet man in den einschlägigen Fällen noch immer nicht mit der absolut erforderlichen Strenge die Unterscheidung der einzelnen Formen der Epilepsie durchgeführt. Denn das eine steht doch heute schon über jedem Zweifel: dass die gemeine Epilepsie absolut kein Gegenstand chirurgischen Eingreifens ist und dass Erfolge, welche in solchen Fällen verzeichnet werden, nur scheinbare, mithin ganz bedeutungslose sind. Es muss mit aller Klarheit ausgesprochen und ersichtlich sein, ob es sich in den meisten Fällen um jene einzige Form der Epilepsie handelt, welche als in bestimmten Partien der Hirnrinde lokalisiert, nach unseren bisherigen Erfahrungen überhaupt in operativer Hinsicht in Betracht kommt, nämlich um die reine Form der Jacksonschen Epilepsie. Wo dies nicht über jeden Zweifel erhaben ist, werden wir weder die scheinbaren Erfolge anerkennen, noch aus etwaigen Misserfolgen Schlüsse ziehen dürfen. Es muss immer wieder an die ja genugsam benannten Beobachtungen erinnert werden, dass Leute, die an gemeiner Epilepsie leiden, oft jahrelange Intermissionen ihrer Erkrankung zeigen, und es ist nicht immer nur Zufall, wenn derartige Pausen in den Anfällen im Anschluss an eine Operation eintreten. Wissen wir doch aus der in dieser Frage höchst wertvollen Publikation Maclaren, dass Epileptiker, an denen wegen irgend eines mit ihrer Epilepsie in gar keinem Zusammenhang stehenden Leidens eine Operation vorgenommen wurde, für kürzere oder längere Zeit, ja sogar dauernd von ihren Anfällen im unmittelbaren Anschluss an die Operation befreit blieben, ja es ist nicht minder bekannt, dass selbst zufällige Verletzungen oft den Beginn krampffreier Zeiten darstellten. Als

besonders lehrreich sei hier die alte Beobachtung Donats citiert, derzufolge ein junger Epileptiker behufs Konsultation wegen dieses seines Leidens eine Reise nach Italien unternahm. Unterwegs überfielen ihn Briganten und brachten ihm eine Schädelwunde bei. Seitdem blieb er von seiner Epilepsie dauernd geheilt.

Einen für die Therapie der Epilepsie brauchbaren Schluss können wir leider aus diesen und ähnlichen Beobachtungen nicht ziehen, höchstens den einen, dass die hirnchirurgischen Operationen, welche zum Zwecke der Heilung der Epilepsie vorgenommen wurden, nicht als solche in Betracht kommen, sondern als eine jener verschiedenen äusseren Einwirkungen, von denen seit alters her bekannt ist, dass sie gelegentlich für kürzere oder längere Zeit die Krämpfe sistieren. Eine Methode wird und kann daraus ebenso wenig werden, wie aus einer zufälligen Beobachtung, dass ein Epileptiker nach einer Unterschenkelfraktur sich anfallsfreier Zeiten zu erfreuen hatte.

Die Erfolge also nicht minder wie die Misserfolge, welche nach hirnchirurgischen Eingriffen bei gemeiner Epilepsie, beziehungsweise bei jenen Krampfformen verzeichnet werden, die nicht zweifellos als nicht in den Bereich der gemeinen Epilepsie gehörig betrachtet werden können, sind weder praktisch noch wissenschaftlich in irgend einer Weise zu verwerten, die einschlägigen Fälle mithin aus der Statistik zu eliminieren.

Anders steht die Sachlage bei jenen Krampfformen, die das Bild der Jacksonschen Epilepsie aufweisen und in jenen Teil der Hirnrinde lokalisiert werden, die wir als motorische Zone kennen. Diese Krampfformen sind bekanntlich dadurch charakterisiert, das der Anfall in einer bestimmten Rindenpartie, in einem räumlich abgegrenzten Centrum einer Muskelgruppe, sei es des Facialisgebietes, sei es einer Extremitätenmuskelgruppe, die wir als die primär gereizte ansehen müssen, seinen Anfang nimmt, und dann nach und nach entsprechend der topischen Anordnung der benachbarten motorischen Centren weitere Muskelgruppen ergreift. Zu diesem typisch sich immer wiederholenden Ablauf der Krämpfe, wie wir sie bei isolierten pathologischen Zuständen der motorischen Centren der Hirnrinde kennen, finden wir die vollständige Analogie der von Hitzig und Frisch, Luciani, Ferrier u. a. experimentell festgestellten Erfahrung, dass bei elektrischer Reizung der motorischen Zone der Hirnrinde gleichfalls die hierdurch hervorgerufenen Krämpfe stets von einem primär gereizten Centrum ausgehen, resp. der diesem zugehörigen Muskelgruppe, und dann auf die anatomisch benachbarten Centren übergreifen. Wie also im

Experimente von einem bestimmten Herde aus, dem primär gereizten, die Entladungen auf die Nachbarschaft erfolgen, so muss auch bei den durch pathologische Prozesse hervorgerufenen Rindenkrämpfen in dem zuerst krampfenden Gebiete, resp. dem motorischen Centrum, von dem diese Krämpfe ausgelöst werden, angenommen werden, dass es das zunächst und stärkst gereizte ist und den nächsten Anlass zum Auftreten der weiteren Krampfformen bietet. Mit anderen Worten: Dasjenige Centrum, auf dessen Ergriffensein das im Ablaufe des Anfalls zuerst krampfende Muskelgebiet hindeutet, ist auch gleichzeitig dasjenige, welches den cortical epileptischen Anfall als solchen verursacht.

Es ist bekannt, dass diese durch experimentale Forschung und klinische, nekroskopisch wohl gestützte Erkenntnis unter der Aegide Horsleys die neue Aera der operativen Behandlung jener Form der Rindenepilepsie inauguriert hat, welche in jüngster Zeit von Sahli in bezeichnender Weise als dissociierte bekannt wurde. Vor Horsley beschränkte man sich in derlei Fällen nur in der Art vorzugehen, dass man die augenfälligen Veränderungen, die sich an den Schädeldecken bei traumatischer Rindenepilepsie darboten, wie Depression des Knochens, und eventuell nach Entfernung dieser Stelle, lose Knochensplitter, Narben an der Dura etc. amovierte und das Gehirn selbst nur dann operativ anging, wenn an demselben ebenfalls sichtbare pathologische Veränderungen, wie eine Quetschungscyste und dergleichen Residuen traumatischer Einwirkungen bemerkbar waren. Die Erfolge dieser Operationen waren anerkannterweise nicht den Erwartungen entsprechend. Es sind zwar in der einschlägigen Litteratur Fälle genug verzeichnet, die nach derartigen Eingriffen als geheilt beschrieben wurden, nach und nach hat sich aber doch die Erkenntnis Bahn gebrochen, dass es sich hiebei nicht um wirkliche Heilung handle, sondern vielmehr um eine nur zeitweise Intermission der Krankheitserscheinungen. Der Verlauf nach derartigen Operationen, die ja gegenwärtig unter dem Schutze der Aseptik ganz gefahrlos sind, ist gewöhnlich derart, dass unmittelbar nach dem Eingriffe die Anfälle durch einige Tage hindurch eine Steigerung an Häufigkeit und oft auch an Intensität aufweisen, um allmählich für kürzere oder längere Zeit ganz zu sistieren, leider aber nicht immer. Schon einige Monate nach der Operation stellt sich gewöhnlich der status quo wieder ein.

Die Misserfolge dieser Eingriffe haben nun weiterhin den therapeutischen Grundsatz gezeitigt, sich mit diesen extracerebralen Operationen nicht zu begnügen, sondern direkt auf jene Stelle der

Hirnrinde selbst einzugehen, welche nach der Natur der Krämpfe resp. nach der Aufeinanderfolge derselben als die primär erkrankte und den epileptischen Anfall auslösende zu betrachten ist. Als Wegweiser für diese hirnchirurgischen Eingriffe sollten nicht nur die Spuren des vorausgegangenen Traumas dienen, denen man ja leicht nachgehen könnte, sondern Horsley empfahl, abgesehen von diesen sichtbaren Veränderungen, und so wird es ja in unseren Tagen geübt, durch faradische Reizung der Hirnrinde jene Stellen aufzusuchen und zu bestimmen, welche als primär epileptogene Zone zu betrachten ist, und dieselbe zu exstirpieren und zwar auch dann zu exstirpieren, wenn sie anscheinend normal und unverändert ist.

Schon im Experimente hat man die Erfahrung gemacht, dass man bei dieser Aufsuchung der Rindencentren nur mit ganz schwachen Strömen einwirken darf, weil durch halbwegs stärkere faradische Reizung fast von jeder Stelle der Hirnrinde aus man allgemeine Krämpfe hervorrufen kann, aus denen die Tiere oft durch längere Zeit nicht herauskommen können.

Mit der Exstirpation derjenigen Rindenpartie, deren zugehöriges Muskelgebiet in der Reihenfolge der Krampferscheinungen das erste ist, hoffte man gleichzeitig den supponierten primären Krankheitherd zu entfernen, diejenige Partie der Hirnrinde, welche in irgend einer Weise krankhaft verändert, auch auf die anatomisch benachbarte Partie des Cortex einen Reiz ausübt, der mit jenem gleichzustellen wäre, der im Tierexperimente durch die faradische Reizung einer motorischen Zone und der an diese sich anschliessenden Miterregung der anatomisch benachbarten Partien der Hirnrinde erzeugt wird.

Fragen wir uns nun, ob die aus dieser supponierten Analogie hervorgegangene chirurgische Therapie und die an diese geknüpften Hoffnungen sich entsprechend erfüllt haben, so dürfen wir allerdings mit der Anerkennung nicht zurückhalten, dass im allgemeinen die Resultate der hirnchirurgischen Eingriffe bei traumatischen Epilepsien, die unter diesem neuen Gesichtspunkte durchgeführt wurden, bessere sind als ehedem, keineswegs aber in dem Masse, als man dies gewünscht und vorausgesetzt hat. Als sprechendster Beweis hiefür dient die von Horsley selbst am internationalen Kongress in Berlin vorgebrachte Statistik. Auch die Statistik des erfahrensten französischen Gehirnchirurgen, Lucas Championières, weist unter 10 operierten Fällen keinen einzigen mit dauernder Heilung nach.

Worin sind nun die Gründe für diese Misserfolge zu suchen?

Es sei nochmals hervorgehoben, dass aus den bereits Eingangs erwähnten Gründen nur jene Fälle für uns bei der Aufstellung und Beurteilung einer Statistik der Epilepsie-Operationen Wert haben, die 1) reine Fälle traumatischer Jacksonscher Epilepsie darstellen, 2) bei denen vor Exstirpation der Hirnrinde durch schwache elektrische Reizung es als zweifellos festgestellt werden konnte, dass die excidierte Partie das primär epileptogene motorische Centrum darstellte.

Man muss sich vor allem bei der Beurteilung der einschlägigen Fragen darüber Rechenschaft geben, was man zunächst als unmittelbaren Effekt einer derartigen hirnchirurgischen Operation zu erwarten hat.

Wir sind berechtigt, nach den experimentellen Untersuchungen und nach den Sektionsergebnissen einer grossen Reihe von klinisch genau beobachteten Fällen, die Hirnrinde als den Ausgangspunkt verschiedener motorischer und sensibler Funktionen des Organismus zu betrachten. Allerdings ist unsere Erkenntnis noch nicht so weit gediehen, um mit jedem Punkte der Hirnrinde auch eine ihm zukommende funktionelle Rolle in Verbindung zu bringen: neben Stellen von zweifelloser Dignität, deren Läsion stets mit entsprechenden Ausfallserscheinungen einhergeht, giebt es solche von uns bisher unerkanntem physiologischem Werte, Stellen mit latenter Läsion, um mich eines Ausdruckes Exners zu bedienen. Zu den funktionell sichergestellten Gebieten gehören die vordere und hintere Centralwindung mit ihren für den Hyperglossus, Facialis, den Arm und das Bein charakteristischen Beziehungen, die je nach der Ausbreitung einer entsprechenden Läsion in der motorischen Gegend der Hirnrinde, je nachdem dieselbe das Gebiet der einen oder anderen Muskelgruppe in grösserer oder geringerer Ausdehnung trifft, auch in entsprechender Intensität in Mittleidenschaft gezogen werden. Gerade in diesem durch die anatomische Anordnung erklärten ungleichmässigen Befallenwerden von Reizungen und Lähmungen von Facialis, Arm und Bein liegt, wie dies Sahli besonders betont, der Charakter des corticalen Sitzes einer cerebralen Läsion und gerade darin hat Sahli wieder Veranlassung gefunden, die vom Cortex ausgehenden Krämpfe und Lähmungen mit dem Beinamen der dissociierten zu versehen.

Die Reizung einer Zone der motorischen Region ergiebt nun bekanntlich Kampf in dem von ihr innervierten Muskelgebieten, eine tiefere Läsion derselben, Lähmung oder aber, wie wir dies durch klinische Beobachtung kennen, Krampf und Lähmung, die sogenannte postepileptische Lähmung, welch letztere ja ein ganz besonderes Merkmal corticaler Läsionen darstellt.

Wenn wir nun aus der motorischen Region ein Stück excidieren, so ist dies von funktionellen Folgen begleitet, die sich bei verschiedenen Tieren verschieden gestalten, je nach der verschiedenen Stellung, die dieselben in der Descendenzreihe annehmen. Bei Tieren niedrer Ordnung kann selbst nach vollständiger Abtragung der Hirnhemisphäre ein relativ normales Verhalten ihrer organischen Funktionen, das statische und locomotorische Coordinationsvermögen, der Ausdruck der Gemütsbewegungen und das specifische reaktive Verhalten ihrer Sinnesorgane auf Reizimpulse gewahrt bleiben. Es ist dies durch vielfache Experimente erwiesen, von denen ja namentlich jene von Goltz mit Recht zu besonderer Berühmtheit gelangt sind.

Das Erhaltenbleiben dieser funktionellen Aeusserungen bei niederen Tieren, denen beide Hemisphären abgetragen wurden, spricht eben dafür, dass Fische, Frösche und Tauben gewisse Centren in relativ hohem Grade im Mesencephalon und im Rückenmark entwickelt haben.

Noch beim Hunde kann nach vollständiger Zerstörung wenigstens der motorischen Centren einer Hemisphäre nach einiger Zeit ein vollständiger Rückgang allenfalls beobachteter Ausfallserscheinungen konstatiert werden. Die von Horsley und Schäfer entdeckten bilateralen Beziehungen einer jeden Hemisphäre, die in gewisser Ausdehnung auch bei Affen und beim Menschen und zwar bei diesen für die Rumpfbewegungen, die obere Facialisgegend und die Kehlkopfmuskulatur bestehen, bei Hunden aber noch mehr ausgeprägt sind, können zur Erklärung dieses Rückgangs der Ausfallserscheinungen beitragen. So können also Hunde, wenn die motorischen Centra einer Hemisphäre sogar vollständig zerstört sind, eine gewisse Besserung der Ausfallssymptome nachweisen und zwar bezieht sich diese Besserung namentlich auf jene Bewegungsart der Extremitäten, welche mehr oder weniger mit denjenigen der anderen Seite associiert sind, am wenigsten aber lässt sich diese Besserung an denjenigen Bewegungsarten beobachten, welche unabhängig und mehr willkürlich zustande kommen

Für den Affen und den Menschen ist es aber unzweifelhaft festgestellt, dass, wo eine vollständige Zerstörung der motorischen Centren vorliegt, diese auch von einer vollständigen und dauernden Lähmung, und im Anschluss an diese in bestimmter Zeit von absteigender Degeneration der Pyramidenbahnen des Rückenmarkes und sekundärer Kontraktur der gelähmten Glieder gefolgt wird. Es ist dies durch Ferriers Versuche am Affen und die durch seinen Schüler Ewens gesammelten einschlägigen klinischen Fälle mit

aller Klarheit festgestellt. Von 483 Fällen corticaler (einschliesslich subcorticaler) Affektion, die unter Ferriers Leitung von Ewens gesammelt worden sind, wobei regelmässig Fälle von Tumoren und jene Läsionen, die Fernwirkungen hervorrufen, ausgeschlossen wurden, gab es über 110 Fälle mit Hemiplegie der entgegengesetzten Seite infolge allgemeiner Läsion der Rolando'schen Zone, und über 90 Fälle mit Monoplegie nach umschriebener Läsion in dieser Zone. Unter diesen Fällen sind auch eine Reihe von Beobachtungen nach chirurgischen Eingriffen, ferner von Atrophie der Rinde in der Rolando'schen Zone im Zusammenhang mit congenitalen oder infantilen Hemiplegien oder als die Folge congenitaler Defekte oder einer vor langer Zeit vorgenommenen Amputation einer Extremität, verzeichnet.

So müssen wir denn nach dem übereinstimmenden Ergebnisse klinisch-nekroskopischer und experimenteller Erfahrung daran festhalten, dass mit der Exstirpation eines Teiles oder der gesamten psychomotorischen Centren auch ein dem entsprechender Ausfall in den funktionellen Beziehungen d. h. dauernde Lähmungen der von diesen Centren innervierten Muskelgruppen entstehen. Andererseits müssen wir allen Fällen gegenüber, wo nach Operationen an der motorischen Zone dieser dauernde Ausfall nicht eintritt, annehmen, dass die Operation nicht mit der erforderlichen Gründlichkeit ausgeführt wurde, dass das entsprechende motorische Centrum nicht vollständig exstirpiert wurde. Für die Möglichkeit der Erhaltung der Funktion teilweise zerstörter Gehirnpartien bedarf es keiner weit hergeholten hypothetischen Annahmen, da wir ja aus den einschlägigen Versuchen von Flourens gelernt haben, dass die entsprechenden Funktionen auch von nur ganz kleinen Resten der Gehirnteile verrichtet werden können.

Wo aber die Exstirpationen der kranken motorischen Centren der Hirnrinde nicht von dauerndem Ausfall der diesen entsprechenden Funktionen begleitet waren, wo mithin die Entfernung des Krankheitsherdes keine vollständige war, darf es uns auch nicht Wunder nehmen, wenn unter solchen Verhältnissen auch mit der Wiederkehr der funktionellen Beziehungen auch die pathologischen sich wieder einstellen.

In der unvollständigen Exstirpation des die epileptischen Krämpfe erzeugenden Centrums liegt also einer der Gründe für die Wiederkehr derartiger krankhafter Zustände.

Gehen wir den Verhältnissen, wie sie sich nach den wegen dissociierter Rindenepilepsie ausgeführten hirnchirurgischen Opera-

tionen ergeben, weiter nach und nehmen wir nun die Operation als allen Anforderungen entsprechend durchgeführt an.

Ich habe es mir zur Aufgabe gemacht, an Tierversuchen die Folge derartiger Eingriffe vom chirurgischen Standpunkte zu studieren. Was sonst an Tierversuchen über diese Frage vorliegt, galt meist Zwecken physiologischer Forschung. Ueber jene Verhältnisse aber, wie sich nach derartigen Eingriffen die anatomischen Beziehungen gestalten, wie sie zwischen der Schädelwunde und jener des Gehirnes und der harten Hirnhaut sich ergeben, verlautet bisher so gut wie nichts. Und doch sind gerade diese Punkte von ganz besonderer praktischer Bedeutung für die Beurteilung hirnchirurgischer Eingriffe.

Wenn auch meine einschlägigen Versuche nicht zahlreich sind, so glaube ich doch schon aus diesen weniger für die uns interessierenden Fragen einige bescheidene Beiträge liefern zu können.

Das Raisonnement, von dem ich beim Studium der lokalen Folgezustände hirnchirurgischer Eingriffe ausging, war namentlich von dem Gedanken geleitet, dem ja schon häufig genug Ausdruck gegeben wurde, und der sich wohl schon jedem Chirurgen aufgedrängt hat, ob nicht überhaupt beziehungsweise unter welchen Verhältnissen unsere wegen corticaler Epilepsie ausgeführten Operationen und die an dieselben sich am Cortex anschliessenden anatomischen Veränderungen an und für sich zur Quelle von gleichen oder ähnlichen pathologischen Zuständen werden könnten, wie diejenigen waren, in denen wir den Anlass zum chirurgischen Eingriffe gefunden haben.

Um nun auf diese Versuche wieder zurüzukommen, so bestanden dieselben darin, dass ich an Hunden mehr weniger ausgedehnte Exstirpationen von Hirnrinde vornahm, und zwar war ich bestrebt zunächst die motorische Zone zu entfernen. In den ersten Versuchen suchte ich die Orientierung nach rein anatomischen Anhaltspunkten, in den übrigen erleichterte ich mir dieselben sehr wesentlich durch Zuhilfenahme der elektrischen Reizung. Ich trepanierte mit Meissel und Hammer und vereinigte nach erfolgter Rindenexstirpation die Dura durch einige Seidennähte, replantierte in allen Fällen das ausgemeisselte Knochenstück und vernähte die Operationswunde der weichen Schädeldecke möglichst exakt. Für strenge Asepis war gesorgt.

Von sechs derartig operierten Hunden haben zwei nach Ablauf der Ausfallserscheinungen, die der Exstirpation der entsprechenden Centren folgten, das ausgesprochene Bild der corticalen Epilepsie darge-

boten, ja eines der Versuchstiere ist an der Erschöpfung, die sich im Gefolge der fast ununterbrochen aufgetretenen Krämpfe einstellte, gestorben. Es sei mir gestattet, auf diese beiden Versuche, deren Ergebnisse von besonderem Interesse scheinen, etwas näher einzugehen.

Im ersten Versuche handelte es sich um einen mittelgrossen Hund. Es wurde an ihm die Exstirpation der hinteren Centralwindung vorgenommen und ein Teil der unmittelbar an diese nach hinten angrenzenden Hirnwindung.

In der ersten Woche bot der Hund das Bild äusserster Schwäche und Niedergeschlagenheit, beim Versuche sich zu erheben und umherzugehen, fällt er sehr bald auf die der Gehirnwunde entgegengesetzte Körperhälfte, die Hinterpfote dieser Seite erscheint vollständig gelähmt, zeigt krampfhafte fibrilläre Zuckungen. Nach und nach, im Verlaufe der zweiten und dritten Woche, scheint die gelähmte Pfote wieder kräftiger, der Hund befindet sich anscheinend wohl, geht umher, zeigt Fresslust. In der siebenten Woche nach der Operation verfällt das Versuchstier in schwere epileptische Krämpfe, die durch drei Tage hindurch fast ununterbrochen andauern, das Tier aufs äusserste herunterbringen und im Gefolge deren in einem Zustande höchsten Marasmus der Tod erfolgt. Die Krämpfe, die anfangs nur die contralateralen Extremitäten befielen, werden schliesslich allgemein und sind namentlich von einem äusserst heftigen Opistotonus begleitet.

Die Obduktion des Hundes ergab nun Folgendes: Nach Durchsägung des Schädeldaches und Herausnahme des Gehirnes aus der Schädeldecke zeigte sich die Dura an der Operationsstelle sowohl mit dem Gehirne als auch mit dem Schädeldach aufs innigste verwachsen. Nach vorsichtiger recht mühsamer Loslösung der Dura zeigt sich an Stelle der hinteren Centralwindung eine tief eingezogene pigmentierte Narbe, welch letztere sich beim Durchschneiden als tief trichterförmig eingezogen und bis an das Dach des Seitenventrikels reichend erweist. Die Hirnwindungen um die Narbe herum konzentrisch gestellt, durch den Zug der Narbe sehr stark herangezogen. Nirgend ein Tropfen Eiter oder Spuren vorangegangener eitriger Entzündung.

Der zweite der hier näher zu erwähnenden Versuche betraf ebenfalls einen mittelgrossen Hund. Drei Wochen hindurch bot das Versuchstier nach der Operation eine deutliche Parese der contralateralen Hinterpfote, die sich allmählich zu kräftigen scheint. In der fünften Woche verfällt der Hund in einen comatösen Zustand, der acht Tage andauert, und mit deutlichen Zuckungen in den

contralateralen Pfoten einhergeht. Währenddem vollständige Nahrungsverweigerung, sehr starkes Herabkommen. Nach Ablauf dieser Zeit erholt sich der Hund wieder vollkommen und bleibt im weiteren Verlaufe als einzige merkliche Störung nach der seinerzeitigen Operation eine ausgesprochene Kontraktur der contralateralen Hinterpfote.

Nach sechs Monaten wird der Hund durch Chloroform getötet und hiebei folgender Befund konstatiert: Entsprechend den beiden Centralwindungen der l. Hirnrinde eine eingezogene Höhle mit bräunlich pigmentiertem körnigen Inhalt, darüber sehr verdickte Dura, die auch allenthalben mit der Wunde des Schädeldaches adhäriert. Die angrenzenden Hirnwindungen, wie im früheren Falle konzentrisch zur Narbe herangezogen.

Bei den übrigen Versuchstieren, die ganz gleichen Eingriffen unterzogen wurden, haben sich nach längerer oder kürzerer Zeit die im Gefolge der Operation aufgetretenen Ausfallserscheinungen wieder rückgebildet, die augenscheinlichen Lähmungen wenigstens. Ob nicht weniger deutliche paretische Erscheinungen, leichtere Grade von Kontrakturen zurückgeblieben waren, lässt sich ja bei den wenig komplizierten Bewegungen der Hunde nur schwer konstatieren. Lokal fand sich an der Operationsstelle immer starke narbige Einziehung, Verdickung der Dura, in einem Falle mit deutlicher Knocheneinlagerung, Adhäsion der Dura im ganzen Umfange des replantierten Trepanationsstückes. Die Obduktion fand in allen Fällen erst nach monatelanger Beobachtung statt, nicht unter einem halben Jahre.

Soll ich das Ergebnis dieser wenigen Versuche zusammenfassen, so erhellt zunächst, dass infolge der, unter allen gebotenen Kautelen der Antiseptik durchgeführten Exstirpation normaler Rindenpartien des Gehirnes sich an der Operationsstelle anatomische Veränderungen entwickeln, welche wohl als Heilungsvorgänge zu betrachten sind, aber als solche doch schwere Alterationen der normalen Beschaffenheit der Hirnrinde und der Hirnhäute darstellen. Die in der Hirnrinde gesetzten Wunden haben in manchen Fällen die Tendenz zur Ausheilung mit tiefer narbiger Einziehung, wodurch andrerseits wieder die angrenzenden Rindenpartien gezerrt, herangezogen und überhaupt eine Verschiebung, Verlagerung und Zerrung der Windungen der Gehirnoberfläche hervorgerufen werden. Ein regelmässiger Folgenzustand nach Operationen an der Gehirnoberfläche sind ferner Adhäsivprozesse zwischen Rindenwunde und der harten Hirnhaut, welch letztere ausserdem erhebliche Verdickung mitunter auch als osteogenes Gewebe Ver-

kalkung und Verknöcherung aufweist. Eine weitere regelmässige Konsequenz dieser Eingriffe ist endlich in den Fällen, wo es sich um Trepanation mit Rücklagerung des resecierten Schädelstückes handelt, die im ganzen Bereiche des Operationsfeldes auftretende Verwachsung der harten Hirnhaut mit dem Schädel.

Alle diese im Anschluss an die Exstirpation von normalen Hirnrindenstücken auftretenden Veränderungen, wie sie sich aus dem Befunde der einschlägigen Tierversuche ergeben, stellten aber gerade jene Prozesse dar, die ihrerseits die gewöhnliche Anzeige ergeben zur chirurgischen Behandlung der Jacksonschen Epilepsie, mit anderen Worte die lokalen anatomischen Konsequenzen der hirnschirurgischen Eingriffe an der normalen Hirnrinde sind vollkommen indentisch mit jenen pathologischen Veränderungen, die zumeist der dissociierten Epilepsie zu Grunde liegen, ja noch überdies kann durch den Tierversuch erwiesen werden, dass auch die funktionellen Störungen, resp. klinisch-pathologischen Erscheinungen, die nach derlei Eingriffen beobachtet werden, in allen Punkten sich mit dem typischen Bilde cortical-epileptischer Erkrankungen decken.

Die Ergebnisse dieser Versuche haben also dasjenige dargethan, wozu eine vorurteilslose Ueberlegung von vornherein führen musste und was schon wiederholt als Quelle und Ursache der Recidive nach chirurgischer Behandlung der corticalen Epilepsie vermutet wurde. Sie geben fernerhin eine Erklärung für jene Recidiven dieser Erkrankung, bei denen man auf den supponierten Krankheitsstand selbst losging und durch die Entfernung des spasmogenen Centrums, auch dann, wenn dasselbe keine sichtbaren pathologischen Veränderungen darbot, eine bleibende Abhilfe des krankhaften Zustandes erhoffte. Wir wissen nun aus dem Tierversuche, dass die Konsequenzen, die sich an derlei Eingriffe knüpfen, entweder in dem vollkommenen und daunernden Ausfall der dem exstirpierten Centrum zukommenden Funktion, d. i. Lähmung oder weiterhin Kontraktur, ihren Ausdruck finden oder aber, wenn die Narbenbildung am Cortex mit starker konzentrischer Einziehung einhergeht, diese wieder durch Zerrung und Verschiebung der normalen Lagerungsverhältnisse der Windungen geradezu das ganze Symptomenbild des epileptischen Krampfes hervorrufen kann.

Es wird dem wohl abwägenden Ermessen des Chirurgen vorbehalten bleiben, im einzelnen gegebenen Falle abzuschätzen, ob er dem Patienten einen Dienst erweist, wenn er an Stelle den paroxismalen Monospasmen, wegen derer dieser Hilfe sucht, ihm durch die Horsleysche Operation eventuell eine dauernde Mono-

plegie schafft. Für manche Fälle, ich brauche beispielsweise nur auf den berühmten ersten Fall Horsleys hinzuweisen, wird dieser Zustand gegenüber den oft qualvollen Beschwerden der Krämpfe gewiss der erwünschtere sein, von zwei Uebeln das geringere. Die Intensität und Häufigkeit der Spasmen, deren Ausbreitungsgebiet, nicht zum mindesten die soziale Stellung des Kranken, werden für die Indikation des einzuschlagenden therapeutischen Verfahrens von massgebendster Bedeutung sein. Die Erwägung darf uns aber hiebei nicht verlassen, dass wir dem chirurgischen Eingriffe, wenn er als vollkommen durchgeführt gelten soll, nicht immer nur die entsprechenden Ausfallserscheinungen und zwar als dauernde Konsequenz zu betrachten haben, Lähmung und, als Folge der absteigenden sekundären Degeneration, Kontraktur. Wir dürfen vielmehr, ehe wir uns zu derlei Eingriffen entschliessen, nicht ausser acht lassen, dass wir derzeit wenigstens nicht in der Lage sind, auf die Konfiguration der durch die Operation geschaffenen Narbe einen Einfluss zu nehmen, und dass diese sich in manchen Fällen derart gestalten kann — es wird sich dies beim Menschen kaum anders verhalten, als man dies im Tierexperiment vorfindet; — dass sie durch konzentrische Schrumpfung einen Zug auf die gesamte benachbarte Hirnrinde ausüben kann, wodurch eine schwere Alteration in den Beziehungen der Rindenpartien zu einander und ein permanenter Reizzustand geschaffen wird, der selbst wieder zur Quelle schwerer corticaler epileptischer Erkrankung werden kann.

Ich kann es wenigstens nicht als Zufall betrachten, dass gerade bei jenen Versuchstieren, die eine derartige Gestaltung der Narbe aufwiesen, auch die epileptischen Krämpfe nicht fehlten.

Es darf mithin diese Art von Narbenschrumpfung als eine weitere Quelle der Recidiven mancher Fälle dissociierter Epilepsie nach der Horsleyschen Operation angeschuldigt werden.

Es wäre eine mehr als dankbare Aufgabe, durch weitere experimentelle Forschung auf Mittel und Wege zu sinnen, um diesen lokalen Folgezuständen nach Rindenexstirpation wirksam zu begegnen. Vielleicht gelingt es einst durch ein indifferentes Anfüllungsmaterial die Verhältnisse, wie sie sich unmittelbar nach der Operation ergeben, zu stabilisieren, vielleicht wäre auch der Gedanke, der ja vor seiner experimentellen Prüfung recht abenteuerlich erscheinen mag, nicht von der Hand zu weisen, durch Epidermistransplantation auf die frische Cortexwunde der Narben-

schrumpfung vorzubeugen. Möge das Ziel, gegen die nachträglichen Narbenschrumpfungen vorzukehren, auf welchem Wege immer erreicht werden, es erscheint jedenfalls eine der Hauptaufgaben, die vorerst zu lösen sind, ehe wir unserer Operationen wegen traumatischer, dissociierter Epilepsie ganz froh werden können.

Diese angeschuldigten Zerrungen und Verlagerungen der einzelnen Teile werden nicht nur durch die Narbe der Cortexwunde als solcher bewirkt, sie werden gewiss nicht minder häufig genug durch die Adhäsivprozesse hervorgerufen, die sich in all jenen Fällen ergeben, wo der Trepanationsdefekt im Schädel entweder gar nicht gedeckt und der Vernarbung überlassen wurde oder wo der Verschluss der Schädellücke in einer Weise erfolgte, welche nicht von vorne herein die Möglichkeit derartiger Vernarbungen zwischen Schädelwunde und Dura resp. Cortex ausschliessen. Auch hiefür scheinen mir meine Versuche nicht ganz unbrauchbare Belege zu geben.

Wie erwähnt, wurde der Verschluss der Schädellücken in den angeführten Tierversuchen in der Art bewirkt, dass das ausgemeisselte Schädelstück einfach wieder replantiert wurde. Das schon von einer grösseren Anzahl von Experimentatoren und schon seit geraumer Zeit festgestellte Ergebnis, dass derlei replantierte Knochenstücke, auch wenn sie schon aus allen Verbindungen mit dem Organismus getrennt waren, wieder einheilen können und dass, je inniger der Kontakt mit der früheren Umgebung nach der Replantation wieder hergestellt wird, und je mehr auch sonst Verhältnisse bestehen, die einer prima intentio förderlich sind, auch die Einteilung um so vollkommener wird, wurde durch meine Versuche bestätigt. Es zeigte sich ferner, dass, wo andererseits dieser Kontakt kein sehr inniger war und wo es demgemäss zur Granulationsbildung kommt, sich auch in grösserer oder geringerer Ausdehnung eine Resorption des eingelagerten Knochens einstellt, die bis zur fast vollständigen Usur führen kann, oder aber es bleiben noch Reste des eingelagerten Knochens erhalten, die der Knochenproduktion aus der umgebenden Knochenwunde als Stütze dienen und wodurch schliesslich doch noch ein knöcherner Verschluss der Lücke bewirkt werden kann. In allen Fällen aber fand sich unterhalb des eingelagerten Knochenstückes eine dichte Verwachsung im ganzen Bereiche derselben mit der harten Hirnhaut. Aus diesem regelmässigen Befunde scheint wohl folgerichtig der praktische Schluss erlaubt, dass die Replantation eines vollkommenen oder temporär resecierten Knochenstückes

nach der Trepanation wegen corticaler Epilepsie durch die unvermeidlich an dieselbe sich anschliessenden Verwachsungen des Knochens an die harte Hirnhaut und die mit dieser möglicherweise einhergehende Zerrung der Hirnrinde mit dazu beitragen könnte, das Entstehen von Recidiven nach der Horsleyschen Operation zu fördern. Von diesem Standpunkte aus und in Anbetracht der grossen Einfachheit des Verfahrens, in Berücksichtigung des Vorteiles, sich nachträgliche im Verlaufe der Operation notwendig gewordene Vergrösserungen des Operationsfeldes im Knochen auf leichtere Weise accomodieren zu können, halte ich die Deckung der Trepanationsdefekte nach derlei Eingriffen durch Heteroplastik mittels des glatten Celluloids, das, wie schon Eingangs erwähnt, erwiesenermassen keinerlei adhäsive Prozesse mit der Unterlage eingeht und bei entsprechender Aseptik auch dauernd dem Organismus einverleibt bleiben kann, für das empfehlenswerteste Verfahren.

Haben wir in der unvollständigen Exstirpation des primär krampfenden Centrums, in der Narbenschrumpfung, die mit Zerrung des Cortex einhergeht, in den Adhäsionsprozessen, die sich gegen die Schädelwunde hin im Anschluss an die Operation entwickeln, die häufigsten und wichtigsten Ursachen der Recidiven nach Epilepsie-Operationen kennen gelernt, so dürfen wir uns nicht verhehlen, dass die Quellen unserer Misserfolge hiemit noch nicht erschöpft sind.

Wenn auch die Spasmen der dissociierten Epilepsie ihren legalen Ablauf aufweisen und wir alle Ursache haben, in diesem Nacheinander einen von einem Krankheitsherde aus mitgeteilten Reizzustand zu sehen, so ist damit durchaus nicht immer ausgesprochen, dass zur Zeit der Operation die Beschränkung der Erkrankung auf das ursprüngliche spasmogene Centrum noch fortbestehe. Oft genug wird es uns begegnen, dass die sekundär krampfenden benachbarten Centren zu dieser Zeit schon durch die äusserste funktionelle Erregung, der sie wiederholt ausgesetzt waren, in einen pathologischen Zustand versetzt erscheinen, der für die Folge als selbständige Erkrankung vorhält. Wir werden es hier mit Zuständen und Verhältnissen zu thun haben, die uns auch manche Misserfolge der Operation wegen hysteroepileptischen Erkrankungen erklärlich machen. Auch hier kennen wir in den Genitalien den ursprünglichen Sitz der Erkrankung und gleichsam die Batterie, von der aus die Entladungen in das Nervensystem erfolgen. Eine frühe Elimination dieses Krankheitsherdes, ehe er durch funktionelle Erschöpfung das übrige Nervensystem dauernd

geschädigt, kann auch hier zur Heilung führen. Einem abgenützten Nervensystem gegenüber ist aber die Entfernung des primären Herdes wirkungslos. So verhält es sich wohl auch bei der dissociierten Epilepsie und so deuten denn auch die Verhältnisse darauf hin, dass — wenn überhaupt — nur Frühoperationen dauernden Erfolg versprechen können.

Zur Statistik und Prognose der Verätzungen des Oesophagus

und der im Gefolge derselben entstehenden Strikturen.

Von Doc. **Dr. V. Ritter von Hacker,**

Abteilungsvorstand des Erzh. Sophienspitales u. der allgem. Poliklinik in Wien.

Aus der klinischen Beobachtung gewinnt der Chirurg den Eindruck, dass, was die Häufigkeit der Strikturen des Oesophagus betrifft, obenan die durch Carcinom bedingten stehen, dass danach die nächst häufigsten Verengerungen die nach Verätzungen der Speiseröhre auftretenden sind, während alle andern dazu führenden Ursachen relativ selten sind.

Ich will zunächst die im Ambulatorium der Klinik Billroth in 10 Jahren in Wien beobachteten Erkrankungen des Oesophagus hier kurz nach der Diagnose anführen. Obwohl die Zahlen nur einen relativen Wert haben, da ja in vielen nur ambulatorisch behandelten Fällen keine sichere Diagnose gestellt werden konnte, hat doch die Zahl der eingestandenermassen durch Verätzungen entstandenen Strikturen als Minimalzahl einige Bedeutung. (Siehe Tabelle S. 124.)

In den 10 Jahren wurden also im ganzen 41,366 Kranke im Ambulatorium behandelt; darunter waren 270 Oesophaguskranke. Von diesen sind 131 Fälle und zwar 114 Männer, 17 Weiber als Carcinom, 47 Fälle und zwar 18 Männer, 29 Weiber als Verätzungsstrikturen (fast alle durch Lauge) eingetragen. Es handelte sich also in etwa 48,5% der in Behandlung gekommenen Oesophaguskrankheiten wahrscheinlich um Carcinom und in mindestens 17,7% um Verätzungsstrikturen, so dass auf 1000 chirurgische Kranke etwa 3 Fälle von Oesophaguscarcinom (3,1 pro mille) und 1 Fall

Erkrankungen des Oesophagus im Ambulatorium der Klinik Billroth 1877—1886.

Jahr.	Ambulant behand. Kranke.	Summe aller Oesophagus-Kranken.	Carcinom.	Verätzungsstrikturen fast alle durch Lauge.	Fremdkörper im Oesoph.	Fremdkörper in Aetzstriktur.	Striktur zweifelh. Ursache.	Dysphagie oder ohne Diagnose.
1877	1406	13	9	1		1	1	1
1878	1939	5	2		1		2	
1879	2681	7	3	3	1			
1880	3852	23	9	2	7		5	
1881	4147	20	9	3	3		5	
1882	4115	34	12	7	5		10	
1883	5394	57	26	9	7		15	
1884	5571	41	27	4	6		3	
1885	6599	38	20	9	6		3	
1886	5162	32	14	9	6		6	
Summe	40866	270	131 (114 Männer 17 Weiber.)	47 (18 Männer 29 Weiber.)	42	1	50	1

von Aetzstriktur (1,1 pro mille) kamen. Die Verhältniszahlen dürften noch etwas grösser sein, da ja unter den 51 Fällen mit zweifelhafter Diagnose wohl die beiden Kategorien noch vertreten sein werden.

Auch unter den in dem Zeitraum 1877—1886 stationär an der Klinik behandelten Oesophaguskranken, im ganzen 76, bildet das Carcinom mit 42 Fällen (37 Männer, 5 Weiber) = 55,2% und die Aetzstriktur mit 21 Fällen = 27,6% (2 durch Schwefelsäure, 19 durch Lauge) das Hauptkontingent, zusammen 82,8% aller Oesophaguskranken.

Nach dem Carcinom bildet also bei uns die Verätzungsstriktur die häufigste chirurgische Erkrankung der Speiseröhre. Die Häufigkeit derselben ist lokal verschieden und richtet sich nach der Häufigkeit des Vorkommens absichtlicher oder unabsichtlicher Vergiftungen mit ätzenden Substanzen. In Wien kommt unter diesen Substanzen noch immer die Natronlauge (in Form der käuflichen Laugenessenz) in erster Linie in Betracht, demnächst die Schwefelsäure; alle andern ätzenden Substanzen, wie Salzsäure, Salpetersäure, Ammoniak, Essigsäure, Chromsäure, Karbolsäure, Sublimat, Kupfervitriol etc., kommen nicht nur bei den zufälligen, sondern auch bei den absichtlichen Vergiftungen nur ganz vereinzelt vor.

Es ist jedenfalls eine ganz lokale Erscheinung, dass in Wien die Vergiftung mit Alkalien, speziell mit Aetzlauge, diejenigen mit Säuren weitaus überwiegen.

Unter den in den 10 Jahren 1876—1885 in den 3 grössten Wiener Krankenhäusern behandelten zufälligen und absichtlichen Vergiftungen mit ätzenden Substanzen (im ganzen 477) handelte es sich in 69,811% (in 333 Fällen) um Vergiftungen durch Aetzlauge, demnächst am häufigsten um solche durch Schwefelsäure, nämlich in 17,605% (in 84 Fällen). Da diese Zahlen aus dem Krankenmaterial geschöpft sind, eignen sie sich besonders, die Häufigkeit der Verwendung von Aetzlauge und Schwefelsäure bei den nicht sofort tödlich wirkenden Verätzungen zu zeigen, die uns im Hinblick auf danach zu stande kommende Oesophagusstrikturen besonders interessieren.

Es fragt sich nun noch, ob nicht bei vielen Vergiftungen mit starken Säuren, besonders mit Schwefelsäure, namentlich bei Selbstmorden, diese Substanzen so rasch tödlich wirkten, dass solche Individuen vor ihrem Tode gar nicht mehr in eine Krankenabteilung gebracht wurden. Ich habe deshalb die in den 10 Jahren 1877—1886 im Institut für gerichtliche Medizin in Wien vorgekommenen Obduktionen bei frischen Verätzungen und bei Strikturen durch Verätzung mit gütiger Erlaubnis des Vorstandes desselben Herrn Hofrat E. von Hofmann zusammengestellt.

Es zeigt sich hiebei, dass unter 52 frischen Verätzungen, die 28 männliche, 24 weibliche Individuen, 21 Erwachsene, 28 Kinder (davon 23 unter zwei Jahren) betrafen, 30 durch Aetzlauge, 15 durch Schwefelsäure, 2 durch Salzsäure veranlasst waren. In den übrigen Fällen war Karbolsäure, Scheidewasser, Essigessenz, Ammoniak je einmal vertreten; in einem Fall war die ätzende Substanz unbekannt.

Unter 13 zur Sektion gekommenen Strikturen nach Verätzung, die 10 männliche, 3 weibliche Individuen betrafen, waren 10 durch Aetzlauge, je eine durch Salzsäure und Arnica bedingt, in einem Fall war die Substanz unbekannt.

Auch bei den Verätzungen, welche rasch zum Tode führten, hatten die durch Aetzlauge das Uebergewicht, wohl hauptsächlich durch die zahlreichen zufälligen Vergiftungen mit derselben, die bei kleinen Kindern vorkamen.

Da uns bei alleiniger Beachtung der in den Krankenhäusern behandelten Verätzungen, welche die nicht letal endenden oder die nicht im weitern Verlauf letal endenden Fälle betreffen, die sehr rasch zum Tode führenden derartigen Vergiftungen zum Teil entgehen würden, über welche die Sektionen des gerichtlichen Institutes Aufschluss geben, habe ich hier beide Kategorien nebeneinandergestellt.

Ich glaube aus dem Vergleiche der beiden Zusammenstellungen den Schluss ziehen zu dürfen, dass nicht nur bei den zufälligen, sondern auch bei den absichtlichen Vergiftungen diejenigen durch Aetzlauge weitaus überwiegen, dagegen dürften wegen der viel energischeren Wirkung der Schwefelsäure wohl fast ebensoviele gelungene Selbstmorde durch diese als durch Aetzlauge zur Beobachtung kommen.

In den später folgenden Berechnungen werden hauptsächlich die unendlich viel grösseren Zahlen der in einem Dezennium in den drei grössten Krankenhäusern Wiens behandelten Verätzungen berücksichtigt werden, da die in dem Institute für gerichtliche Medizin vorgenommenen Obduktionen sich auch auf in den Krankenhäusern Verstorbene beziehen.

Es ist interessant, in Bezug auf das Vorkommen von Verätzungen eine andere Grossstadt, z. B. Berlin, mit Wien zu vergleichen. In Berlin war früher zwischen Schwefelsäure und Lauge fast das umgekehrte Verhältnis wie in Wien. So sind dort nach A. Lesser [1]) in den Jahren 1876—1878 etwa 432 wohlkonstatierte Vergiftungen vorgekommen, davon sind etwa 32 % (134) durch Aetzgifte veranlasst worden, und 85 % (114) von diesen Letzteren durch Säuren. In 78 von diesen Fällen wurde Schwefelsäure verwendet, nur in 8 Fällen Natronlauge.

In neuerer Zeit ist in Berlin die Schwefelsäure, die früher als Selbstmordmittel den ersten Platz einnahm, zum Teil durch

---

[1]) Virchows Archiv für pathologische Anatomie und Physiologie u. klin. Medicin. 83. Band, p. 193.

Cyankalium und Blausäure, anderseits durch die Oxalsäure und das oxalsaure Kali (Kleesalz) verdrängt worden, so dass unter den in den Jahren 1878—1882 dem Institut für Staatsarzneikunde zugeführten Intoxikationen (in Summe 431) auf 24 durch Schwefelsäure und 3 durch Natronlauge, 74 durch Cyankalium und 39 durch Oxalsäure erzeugte kamen.

Um über die in Wien vorkommenden Verätzungen genauere Daten anführen zu können, habe ich im folgenden aus den Jahresberichten der drei grössten Wiener Krankenhäuser (des allgemeinen, des Krankenhauses »Wieden« und der »Rudolfsstiftung«) die im Verlaufe von 10 Jahren behandelten absichtlichen und zufälligen Vergiftungen mit ätzenden Substanzen zusammengestellt:

Vergiftungen mit ätzenden Substanzen
1876 bis 1885 incl.

	Summe	Mann	Weib		Summe	Mann	Weib
Allg. Krankenhaus	292	111	181	Davon gestorben	94	35	59
Wiedner »	113	38	75		36	12	24
Rudolfstiftung	72	29	43		16	7	9
Gesamtsumme	477	178	299	»	146	54	92

Mortalität für die Vergiftungen mit ätzenden Substanzen = 30,6 %.

Unter diesen Vergiftungen waren entstanden durch Trinken von

	Laugenessenz			Schwefelsäure		
Im allg. Krankenhaus:	189	davon gest.	48	62	davon gest.	36
Wiedner » :	86	» »	27	16	» »	7
Rudolfsstiftung:	58	» »	13	6	» »	3
In den 3 Krankenhäus.:	333	» »	88	84	» »	46

Die Mortalität für die Vergiftungen mit Lauge und Schwefelsäure zusammen berechnet betrug 31,8 %, für Lauge 26,4 %, für Schwefelsäure dagegen 54,7 %.

Unter diesen Vergiftungen waren Selbstmordversuche:

	Summe	Mann	Weib		Summe	Mann	Weib
im allg. Krankenhaus	241	83	158	Davon gestorben	86	30	56
» Krh. Wieden	108	36	72		35	12	23
» » Rudolfsstiftg.	47	18	29		13	7	6
In den 3 Krankenh.	396	137	259	»	134	49	85

Mortalität für die Selbstmordversuche im ganzen 33,8 %. Mortalität für die Selbstmordversuche der Männer 35,766%, der Weiber 32,818%. Von den (396) Selbstmordversuchen mit ätzenden Substanzen wurden die meisten (355, also circa 39,7 %) mit Lauge oder Schwefelsäure ausgeführt; mehr als doppelt so oft handelte es sich hiebei um Weiber (245) als um Männer (110).

Am häufigsten (274 Fälle [73 Männer, 201 Weiber] = 69,2 %) wurde hiezu von beiden Geschlechtern von allen Aetzmitteln die Lauge verwendet, danach am häufigsten die Schwefelsäure (81 Fälle [37 Männer, 44 Weiber] = 20,45 %).

In den Wiener Krankenhäusern kamen danach Selbstmordversuche mit Lauge mehr als dreimal so häufig in Behandlung, als solche mit Schwefelsäure. Man kann daraus aber nicht den Schluss ziehen, dass die Selbstmordversuche in demselben Verhältnis häufiger mit Lauge ausgeführt werden, da hier nur die Zahlen aus der Krankenbeobachtung genommen wurden, nach dem Genusse der viel rascher tödlichen Schwefelsäure aber viele Selbstmordversuche so schnell zum Tode geführt haben konnten, dass diese Individuen nicht mehr in Spitalsbehandlung kamen.

Die beiden Substanzen sind leicht zu haben, Aetzlauge wird als Natronlauge von bestimmter Konzentration unter dem Namen Laugenessenz auch im Kleinhandel verkauft, Schwefelsäure wird zum Reinigen metallischer Gegenstände verwendet und auch in verschiedenen Gewerben benützt.

Bei den absichtlichen Vergiftungen mit Aetzmitteln, welche in den Krankenhäusern behandelt wurden, war die Lauge von den Weibern in 77,6 % (in 259 Fällen 201mal), die Schwefelsäure in 16,99 % (in 259 Fällen 44mal) benützt worden, während die Männer die Lauge in 53,20 % (in 137 Fällen 73mal), die Schwefelsäure in 27,01 % (unter 137 Fällen 37mal, verwendeten.

Von anderen Aetzstoffen wurden zu Selbstmordzwecken genommen, nach der Häufigkeit ihrer Verwendung geordnet: Salzsäure, Salpetersäure, Ammoniak, Scheidewasser, Kupfervitriol, Sublimat, Eisenvitriol, Karbolsäure, Höllenstein, Essigsäure.

Was die beiden Geschlechter betrifft, so kann man sagen, dass die Selbstmordversuche, welche die Männer mit Lauge oder Schwefelsäure unternahmen, energischer ausgeführt worden sein dürften, da bei ihnen die Mortalität danach eine grössere war (35,7 %) als bei den Selbstmordversuchen der Weiber (32,8 %).

Unter den Vergiftungen mit Aetzmitteln waren zufällige:

	Summe	Mann	Weib		Summe	Mann	Weib
im allg. Krankenhaus	51	28	23	Davon gestorben	8	5	3
„ Krh. Wieden	5	2	3		1	0	1
„ „ Rudolfsstiftg.	25	11	14		3	0	3
In den 3 Krankenhäus.	81	41	40	„	12	5	7

Mortalität für die zufälligen Vergiftungen = 14,8 % im ganzen, bei den Männern 12,195 %, bei den Weibern 17,5 %.

Auch unter den zufälligen Vergiftungen mit Aetzmitteln, die fast gleich oft Männer wie Weiber betrafen, waren bei beiden Geschlechtern die meisten (59 von 81 = 72,8 %) durch Lauge veranlasst. Bei den Weibern handelte es sich hier fast nur um Vergiftungen mit der zum Waschen verwendeten und aus Versehen statt einer anderen Flüssigkeit getrunkenen Laugenessenz (in 34 von 40 Fällen = 85 %), aber auch bei Männern kam diese zufällige Vergiftung häufig vor (in 25 von 40 Fällen = 60,9 %). Zufällige Vergiftungen mit Schwefelsäure kamen nur sehr wenige vor — wohl deshalb, da diese Säure sofort auf der Zunge und den Lippen heftig brennt — unter 81 nur 3 (2 Männer und 1 Weib), etwa so viele wie mit Arsen und Karbolsäure. Häufiger wurde noch Ammoniak aus Versehen getrunken, noch seltener Scheidewasser, Salzsäure, Sublimat, Chromsäure etc.

Dass bei den zufälligen Vergiftungen die Mortalität bei den Weibern eine grössere war (17,5 %) als bei den Männern (12,1 %), mag zum Teil auf die grössere Vulnerabilität der ersteren zu beziehen sein, zum Teil wohl auch darauf, dass bei Weibern vielleicht häufiger Verwechselungen mit Wasser, bei Männern mit Schnaps vorkommen, von den erstern daher mehr verschluckt wurde.

Was die Mortalität betrifft, so kann man nach der gegebenen Zusammenstellung bezüglich der beiden Hauptkategorien, der Vergiftungen mit Lauge und Schwefelsäure, sagen, dass etwa ein Drittel der in die Krankenhäuser gebrachten derartig Verletzten an den direkten Folgen der Vergiftung stirbt. Dass die Vergiftungen mit der viel energischer wirkenden Schwefelsäure etwa doppelt so oft zum Tode führen als die mit Lauge, ist leicht begreiflich, ebenso dass die Selbstmordversuche, bei welchen in der Regel viel grössere Mengen getrunken werden, mehr als die doppelte Sterblichkeit aufweisen, wie die zufälligen Vergiftungen.

Bei den Fällen, in denen es zu Oesophagusstrikturen kommt, handelt es sich begreiflicherweise viel häufiger um die weniger gefährliche Vergiftung mit Lauge.

Verätzungsstrikturen des Oesophagus in den Jahren 1876—1885 incl.

		durch Lauge.	durch Schwefelsäure.	durch Salzsäure.
allgem. Krankenh. .	97 davon	83	13	1
Krankenh. Wieden .	18 „	18	0	0
„ Rudolfstiftg.	33 „	27	0	1
In den 3 Krankenhäus.	148 davon	128	13	2

Von den im obigen Dezennium beobachteten Strikturen durch Verätzung waren demnach ca. 86,5 % durch Lauge bedingt, ca. 8,78 % durch Schwefelsäure. Auf den Jahresdurchschnitt von ca. 21,337 Krankenaufnahmen kamen im allgemeinen Krankenhause 29,2 Vergiftungen mit ätzenden Substanzen, (also auf 10,000 etwa 13) und 9,7 (die Zahl schwankte zwischen 5—12 in den einzelnen Jahren) Verätzungsstrikturen des Oesophagus (also auf 10,000 etwa 4,5).

Da Keller[1]) für die Zeit von 1857—1860 für eine Krankenzahl von ca. 10,000 jährlich zwei bis vier Verengerungen der Speiseröhre (aus verschiedenen Ursachen) berechnete, so hätte demnach die Zahl der Verätzungen und der durch dieselben erzeugten Strikturen seitdem in Wien noch bedeutend zugenommen. Was die Wahrscheinlichkeit betrifft, dass die Kranken, welche nicht an der Vergiftung durch Aetzmittel zu Grunde gehen, an Strikturen erkranken, so ist dieselbe ziemlich gross. Es zeigt sich dies in dem Verhältnis der Zahlen der in 10 Jahren in den drei grössten Wiener Krankenhäusern vorgekommenen Vergiftungen mit Lauge und Schwefelsäure, als den zwei wichtigsten derartiger Substanzen einerseits, sowie der in einem gleich grossen Zeitraum in diesen Krankenhäusern zur Aufnahme gekommenen Strikturen nach dem Genusse dieser beiden Stoffe, anderseits. Wenn es gestattet ist, aus diesen Zahlen einen Prozentsatz zu berechnen, so würde sich für die Vergiftungen mit Lauge, wo die unmittelbare Mortalität 26,4 % betrug, ergeben, dass von den Ueberlebenden etwa 52,19 % schwere Oesophagusstrikturen bekommen und etwa 47,75 % leichte Strikturen, wegen welcher sie ambulant behandelt werden konnten oder

[1]) Oest. Zeitschr. f. prakt. Heilkunde 1862, Nr. 45—47.

gar keine, für die Vergiftungen mit Schwefelsäure, bei welcher die unmittelbare Mortalität 54,7 % betrug, dass von den Ueberlebenden etwa 34,04 % schwere Strikturen und etwa 65,03 leichte oder keine Strikturen davontragen.

Es würden sich diese Verhältnisse dadurch erklären, dass bei den Vergiftungen mit Lauge eben verhältnismässig mehr mit dem Leben davon kommen, die grössere Mengen getrunken haben, während bei den Schwefelsäurevergiftungen nur diejenigen überleben, die sehr geringe Quantitäten verschluckt haben; aber auch von diesen bekommt noch mehr als ein Drittel schwere Strikturen.

Diese Berechnung ist selbstverständlich nur eine ganz beiläufige, da ja nicht alle Jahre gleich viele Vergiftungen vorkommen, Kranke, die nach Vergiftungen Strikturen davontrugen, auch in kleineren Spitälern Aufnahme finden oder auch inzwischen Wien verlassen haben konnten, auch Kranke mit Strikturen oft im selben Jahre oder in aufeinanderfolgenden Jahren mehrmals zu demselben oder zu andern Spitälern ihre Zuflucht nehmen konnten etc. Da aber die Gesamtsummen der zehnjährigen Aufnahmen der Hauptspitäler verglichen sind und auch andere Vergleiche auf ähnliche Zahlen führen, dürften die Berechnungsfehler keine allzugrossen sein, auch wäre es mit den grössten Schwierigkeiten verbunden, eine grosse Zahl von Fällen, die als frische Verätzungen beobachtet wurden, auf so viele Jahre hin in Evidenz zu halten, um daraus die Häufigkeit des Auftretens von Strikturen zu berechnen. Jedenfalls dürfte der Prozentsatz der nach Verätzungen berechneten Strikturen kein zu grosser sein. Es handelt sich in der obigen Statistik fast durchaus um Erwachsene, in 83 % um Selbstmordversuche und in nur 17 % um zufällige Vergiftungen.

Nachdem Keller[1]) bei Kindern nach dem unvorsichtigen Genuss von Laugenessenz in mehr als einem Drittel der Fälle Verengerungen entstehen sah, so kann man bei Erwachsenen, bei denen das Gift in den meisten Fällen mit Absicht und daher in grösserer Menge genommen wird, trotz der grösseren Weite der Speiseröhre, wohl mindestens auf ein gleich häufiges Auftreten von Strikturen rechnen. Nach den obigen Berechnungen würden bei Erwachsenen auch in mehr als einem Drittel (in 38,40 %) nach Laugenverätzung schwere Strikturen auftreten. Nach Schwefelsäurevergiftung würden nicht ganz in einem Sechstel der Fälle (in 15,4 %) schwere Strikturen auftreten, da hier eben nur beim Genuss ganz geringer Mengen das Leben erhalten bleibt.

[1]) l. c.

Als Beispiel wie schwierig es ist aus einer verhältnismässig kleinen Zahl einen Einblick in die unmittelbare Mortalität nach Verätzungen oder über die Zahl der danach entstehenden Verengerungen zu gewinnen, führe ich folgendes an.

In Ziemssens Handbuch der Intoxicationen werden 18 Fälle von teils absichtlichen, teils unabsichtlichen Vergiftungen durch ätzende und kohlensaure Alkalien erwähnt, welche zehnmal von Strikturen gefolgt waren, in deren Gefolge es zum Tode durch Inanition kam, in fünf Fällen erfolgte der Tod gleich nach der Vergiftung. Die unmittelbare Mortalität steht ganz in Uebereinstimmung mit der aus unserer Statistik abgeleiteten, der Prozentsatz der tödlich verlaufenen Strikturen erscheint aber sehr gross, umsomehr auch absichtliche Vergiftungen darunter sind. Es scheint sich hier um besonders schwere Fälle gehandelt zu haben.

Im Gegensatz dazu kenne ich eine aufeinanderfolgende Reihe von elf frischen Vergiftungen, alle durch Lauge, welche ich der mir gütigst gestatteten Einsicht in die diesbezüglichen Krankengeschichten der Klinik Nothnagel (vom Jahre 1885 und 1886) verdanke, mit nur einem Todesfall in unmittelbarer Folge der Vergiftung selbst, obwohl es sich darunter achtmal um Selbstmordversuche handelte.

Prognose der Verätzungsstrikturen.

Von den Kranken, welche die unmittelbaren Folgen der Vergiftung überstanden haben, aber doch so viel von dem Aetzmittel getrunken haben, dass sie namhaftere Strikturen davontrugen, sterben noch viele an den Folgen dieses Leidens, mitunter erst nach Jahren und meist unter qualvollen Schmerzen.

Auf die grosse Mortalität dieser Oesophagusstrikturen weist schon die Erfahrung hin, die wohl jeder Chirurg bestätigen wird, der durch viele Jahre die Fälle eines Ambulatoriums und der zugehörigen stationären Abteilung verfolgt hat, nämlich, dass die meisten dieser Strikturen relativ frische sind, wo seit der Verätzung Monate oder höchstens einige Jahre vergangen sind, während nur höchst selten Fälle nach mehrere oder viele Jahre vorausgegangenen Vergiftungen zur Behandlung kommen. Unter den 100 Fällen, welche ich in meiner Arbeit: über die nach Verätzungen entstehenden Speiseröhrenverengerungen[1]) zusammenstellte, war in 72 die Zeit, die seit der Verätzung vergangen war, angegeben,

[1]) Wien bei Alfred Hölder 1889.

Darunter war 47mal weniger als ein Jahr (meist nur einige Monate) 25mal ein Jahr und mehr vergangen, und zwar

1—3	Jahre	12mal
4—6	„	3 „
7—9	„	2 „
10—12	„	2 „
13—15	„	2 „
mehrere?	„	4 „

Nur in einem Falle (38jähr. Mann) heisst es, dass die Verätzung aus der Kindheit stammt.

Auch unter den an der stationären Abteilung der Klinik Billroth 1877—86 grösstenteils von mir selbst beobachteten 18 Fällen handelte es sich meist um frischere, vor Monaten oder 1—1½ Jahren acquirierte Strikturen, nur in 7 Fällen war längere Zeit (2½, 4, 6, 10 Jahre) seit der Verätzung vergangen.

Bei den zwei am längsten bestehenden Strikturen war die Ursache der Aufnahme der Kranken nicht die Striktur als solche, sondern das Steckenbleiben von Fremdkörpern in derselben. Nur zwei Fälle sind mir bekannt, in denen Kranke durch 10 Jahre hindurch von Zeit zu Zeit das Ambulatorium der Klinik zur Vornahme einer Dilatation der Verengerung aufsuchten.

Interessant und in Uebereinstimmung mit der Thatsache, dass die auf lange Strecken ausgedehnten Strikturen die ungünstigste Prognose bieten, steht es, dass in den oben erwähnten 25 Fällen der Tabelle, in denen die Erscheinungen erst nach einem Jahre und nach mehreren den höchsten Grad erreichten, es sich fast durchaus um solche mit kurzen ein- und mehrsitzigen Verengerungen handelte (21 mal) und nur 4 mal um auf lange Strecken ausgedehnte. Dasselbe gilt auch von den vier aus der Klinik Billroth angeführten Fällen älterer Verätzung. Hochgradige auf weite Strecken ausgedehnte Verengerungen führen eben meist früh durch die Folgen derselben zum Tode.

Aus dem Umstande, dass Kranke oft erst nach Jahren in Spitalsbehandlung kommen, ersehen wir, dass auch nach verhältnismässig nicht hochgradiger Verätzung Strikturen entstehen und dass, wie wir auch an einzelnen durch Jahre hindurch beobachteten klinischen Fällen sehen, Kranke mit Verätzungsstrikturen immer wieder Recidive bekommen, wenn die Strikturen nicht regelmässig durch Einführung von Bougies etc. dilatiert werden und dass in solchen Fällen mitunter die Erscheinungen erst nach Jahren die höchste Intensität erreichen. Diese Kranken sind zeitlebens der Gefahr ausgesetzt an den Folgen der Striktur selbst oder an den Folgen

der notwendigen Behandlung derselben zu Grunde zu gehen. Die häufigste Todesursache bei den nur mit Bougierung behandelten ist eine Perforation des Oesophagus, welche entweder durch die Ulceration der Speiseröhre selbst erfolgt, mitunter veranlasst durch Steckenbleiben fremder Körper, oder die Perforation ist unmittelbar durch die Sonde erzeugt oder mittelbar durch forcierte Dilatation, Bildung eines falschen Weges etc. bedingt. Der Perforation folgt je nach der Richtung, in welcher sie erfolgt, eine Pleuritis und Mediastinitis oder eine purulente Bronchitis, Lungengangrän etc.

In meiner Tabelle von 100 Fällen mit einer Mortalität von 47 sind 25 Todesfälle bei Kranken, welche nur durch Bougierung behandelt wurden. In 20 Fällen davon ist die Todesursache angegeben, 10mal lautet sie auf Perforation (davon zwei durch Fremdkörper, sechs durch Bougies), 5mal sind solche entzündliche Prozesse angeführt (Mediastinitis, Pleuritis, lobulare Pneumonie, Lungengangrän), welche gleichfalls auf Perforation schliessen lassen. Auch bei den nach operativen Eingriffen Verstorbenen ist die Perforation des Oesophagus, namentlich nach der Oesophagotomie (interna, externa und combinata) eine häufige Todesursache. Unter den hieher gehörigen 22 Todesfällen meiner Tabelle sind 13 nach der Gastrotomie, 9 nach Oesophagotomie eingetreten. Nach der Gastrotomie sind 7 an Peritonitis, 2 an Inanition und 4 durch Lungenprozesse gestorben, welche auf eine Perforation schliessen lassen (Pleuritis, Bronchitis putrida, Pneumonie). Nach Oesophagotomien (Oes. interna) sind 2 an Peritonitis, 1 durch Verblutung, 6 durch auf Perforation deutende Prozesse (Perioesophagitis, Mediastinitis, Pleuritis) gestorben.

Bei 34 im pathologisch-anatomischen Institute in Wien in den Jahren 1877—1886 obducierten Fällen von Verätzungsstrikturen war zehnmal die Todesursache Perforation durch Sondierung, sechsmal Mediastinitis nach Perforation durch Ulceration. In den andern Fällen erfolgte der Tod entweder im Anschluss an operative Eingriffe oder durch Marasmus, Inanition oder Lungentuberkulose.

Um eine beiläufige Mortalität für die Verätzungsstrikturen festzustellen, möchte ich einzelne Beobachtungsreihen verschiedener Autoren vergleichen.

In meiner Tabelle von 100 Fällen sind 47 an den Folgen der Striktur verstorbene enthalten. Diese Zahl dürfte wohl etwas zu hoch sein. Da ich bei der Zusammenstellung das Hauptgewicht auf jene Fälle legte, wo genauere Angaben über den Sitz und die Beschaffenheit der Verengerung gemacht waren, oder genaue

Sektionsbefunde vorlagen, enthält dieselbe begreiflicherweise besonders viele schwere und deshalb auch operativ behandelte Strikturen.

A. Keller [1]) hat über 35 Fälle berichtet, wovon an den Folgen der Striktur 4 starben (Mortalität = 11,42%) da diese Statistik nur Kinder betrifft, bei denen die Verletzung durchaus eine zufällige war, so ist die durchschnittliche Mortalität für die Verätzungsstrikturen ohne Auswahl von Alterskategorien und ohne Trennung der zufällig und der nach Selbstmordversuchen entstandenen jedenfalls eine grössere; sie dürfte also zwischen 11,42% und 47% liegen.

Billroth berichtet in dem Gesamtberichte über die chirurgischen Kliniken in Zürich und Wien 1860—76 über 15 Oesophagusstrikturen durch Lauge oder Schwefelsäure, welche nur durch Bougierung behandelt wurden, von denen 2 gestorben sind (Mort. = 13,33%). Aus den Jahren 1877—1886 habe ich aus der Klinik Billroth 18 Fälle [2]) (7 Männer, 11 Weiber) von Verätzungsstrikturen zusammenstellen können, von denen 7 gestorben sind (Mort. = 38,88%), 4 nach Operationen. 9mal wurden wegen der Striktur operative Eingriffe ausgeführt (2mal Gastrotomie, 6mal Oesophagotomie externa — 2 an demselben Individuum —, 1mal Oesoph. interna).

Bei einem oberflächlichen Vergleich dieser zwei Reihen könnte es scheinen, dass die operative Behandlung die Mortalität der Strikturen ungünstig beeinflussen würde. Dem ist jedoch nicht so, es handelte sich in der ersten Reihe von 15 Fällen um verhältnismässig leichtere Strikturen, bei denen man mit der Bougierung allein auskam, in der zweiten Reihe, der 18 Fälle, um viele schwere Fälle, bei denen operativ eingegriffen wurde. Ich will zum Vergleich eine Reihe von beobachteten Fällen, welche ausser durch Bougierung nicht operativ behandelt wurden, mit ihrer Mortalität zusammenstellen. Es befindet sich darunter eine Reihe von gleichfalls 18 Fällen mit 11 Todesfällen.

Billroth berichtete (s. o.) über 15 Fälle, wovon an den Folgen der Striktur 2 starben,

Günther [3])	„	„	„	16	„	„	6 „
Wolzendorf [4])	„	„	„	18	„	„	11 „
Hacker	„	„	„	12	„	„	9 „
(Fälle meiner Tabelle die in den oben citierten Statistiken nicht enthalten sind.)							
			Summe	91	„	„	31 „

[1]) loco. c.

[2]) Im ganzen waren in dem Zeitraume 21 in Behandlung. In 3 Fällen, von denen einer starb, war die Verätzung noch zu frisch, so dass noch keine eigentliche Striktur vorlag, weshalb diese nicht mitgezählt wurden.

[3]) Lehre von den blutigen Operationen am Halse. Leipzig-Heidelberg 1864.

[4]) Deutsche militärärztl. Zeitschr. 1890, p. 477.

Es würde sich daraus für die nicht operierten Fälle eine Mortalität von 39,43% ergeben.

Vergleiche ich nun noch in meiner Tabelle von 100 Fällen, welche, wie erwähnt, besonders viele schwere und tödlich verlaufene Fälle enthält, die Zahl der wegen der Striktur mittels Oesophagotomien oder mittels Gastrotomie operierten mit den nur durch Bougierung behandelten bezüglich der Sterblichkeit, so zeigt sich, dass

von 55 operierten 33 geheilt oder gebessert wurden und 22 gestorben sind. Mortalit. = 40%

und von 45 nicht operierten 20 geheilt oder gebessert wurden und 25 gestorben sind. Mortalit. = 55,55%.

Durch operative Eingriffe kann sicher noch eine Reihe von Fällen gerettet werden, welche ohne solche sterben würden. Allerdings sind bei diesem Leiden die Erfolge von Operationen mit den Resultaten, die wir sonst bei Operationen heutzutage zu erreichen gewohnt sind, nicht zu vergleichen, da wir durch die Operation die zu erweiternde Striktur zwar zugänglicher machen, die Dilatation derselben selbst aber doch ohne Kontrolle des Auges ausführen müssen.

Obwohl ich nicht beabsichtige, auf die operative Therapie der Strikturen hier näher einzugehen, möchte ich doch erwähnen, dass man meiner schon anderwärts [1]) ausgesprochenen Meinung nach bei schweren Strikturen sich mit Unrecht viel leichter zur Oesophagotomie und darauf folgenden forcierten Dilatation der darunter gelegenen Strikturen entschliesst, statt zur Gastrotomie. Nach der Gastrotomie, die kunstgerecht ausgeführt eine ungefährliche Operation darstellt, ist man in der Regel im stande, wenn das nicht schon während der Operation möglich war, später vom Munde aus eine dünne Darmsaite durch die Striktur durchzuziehen und an dieser einen Faden aus der Magenfistelöffnung zu leiten, der liegen bleibt. Mit Hilfe desselben kann man (durch die von mir vorgeschlagene Sondierung ohne Ende) [2]) durch daran befestigte Bougies oder ausgezogene Drains von steigendem Kaliber die Striktur allmählich erweitern, ohne den Kranken den schweren Gefahren auszusetzen, die durch forcierte Dilatation von oben bedingt werden.

Wenn wir zum Schlusse zusammenfassen, was die hier mitgeteilten Daten über die Prognose der Verätzungen der Speiseröhre

[1]) v. Hacker, Speiseröhrenverengerungen 1889.

[2]) v. Hacker, Wr. medic. Wochenschr. 1886, Nr. 31 u. 32. Ueber die nach Verätzungen entstandenen Speiseröhrenverengungen 1889, p. 219.

und der nach denselben entstehenden Strikturen ergeben, so folgt daraus, dass den Kranken, welche ätzende Substanzen, sei es zufällig, sei es in selbstmörderischer Absicht trinken, im allgemeinen ein trauriges Los beschieden ist. An den direkten Folgen der Vergiftung stirbt, diese beiden Arten von Vergiftung zusammen betrachtet, mindestens ein Drittel; bei Laugenvergiftung ein Viertel, bei Schwefelsäurevergiftung mehr als die Hälfte. Die Zahlen sind, da sie, wie oben erwähnt, dem Krankenmateriale entnommen sind, eher noch zu gering bemessen.

Von den die Laugenvergiftung Ueberlebenden bekommt mehr als die Hälfte schwere Strikturen, die übrigen leichtere oder, was gewiss nur sehr selten ist, keine Strikturen.

Nach Schwefelsäurevergiftung bekommt von den Ueberlebenden mehr als ein Drittel schwere Verengerungen, der Rest entweder leichtere oder keine. Ohne Striktur kommen hier wohl nur solche davon, welche kaum etwas von dem Aetzstoffe verschluckt haben.

Da von den Kranken, welche Verätzungsstrikturen des Oesophagus davontrugen, mindestens noch der dritte Teil den Folgen derselben erliegt, so ist es klar, wie zahlreich die Opfer sind, welche die Vergiftungen mit ätzenden Substanzen teils in unmittelbarer, teils in späterer Folge fordern.

Es wäre sehr wünschenswert, wenn das Laienpublikum über den Umfang der Gefahren, welche Vergiftungen mit Aetzstoffen, selbst mit der weniger energisch wirkenden Laugenessenz, wie sie im Kleinhandel verkauft wird, nach sich ziehen, mehr aufgeklärt würde, und wenn die Laugenessenz, die zu Waschzwecken verkauft wird, nur in eigenen Flaschen verabreicht würde, auf denen der Inhalt deutlich kennbar als Gift bezeichnet wäre.

Auch das ist im Volke nicht bekannt, wie ungeeignet die Aetzstoffe und darunter ganz besonders die mit Vorliebe verwendete Laugenessenz als Mittel zum Selbstmorde sind. Der Tod tritt, selbst wenn dieselben in grösserer Menge genommen werden, nicht sofort ein und in der Regel unter grässlichen Schmerzen. Sehr oft töten diese Substanzen durch die Folgen der Verätzung erst zu einer Zeit (nach Monaten und Jahren), wo die Veranlassung zum Selbstmorde gewöhnlich längst vorüber ist, häufiger führen sie nicht den Tod, aber ein zeitlebens dauerndes schweres Leiden herbei.

Colica processus vermiformis (Breuer)

von **Dr. Arth. F. v. Hochstetter** (Wr. Neustadt).

(Mit einem Vorwort von R. Gersuny.)

Vorwort.

Der Titel der vorliegenden Mitteilung bezeichnet eine Affektion welche zwar der Perityphlitis sehr nahe steht, jedoch mit Recht gesondert betrachtet werden sollte, weil sie, ich möchte sagen, ein abortives Vorstadium dieser Krankheit ist, das trotz häufiger Wiederholung der Anfälle nicht zur Entstehung einer Perityphlitis zu führen braucht. Die Kenntnis des Krankheitsbildes verdanke ich mündlichen Mitteilungen des Herrn Dr. Josef Breuer in Wien und ich war dadurch in den Stand gesetzt, den Fall, welcher den Gegenstand vorliegender Arbeit bildet, richtig zu beurteilen und durch entsprechendes Eingreifen zu heilen.

Auf meine Bitte schrieb Herr Dr. Breuer seine Anschauungen über diesen Gegenstand nieder und versetzte mich dadurch in die angenehme Lage, hier seine eigenen Worte anzuführen:

»Man beobachtet häufig Fälle von recidivierender Para- und Perithyphlitis, bei denen die Entzündungserscheinungen in grösseren oder kleineren Intervallen oft mit auffallender Periodicität sich wiederholen. Sicher beruhen solche Recidiven häufig darauf, dass einmal ein paratyphlitischer Abscess bestanden, in den Darm sich entleert hatte und dann die Abscesshöhle sich wieder periodisch füllt und entleert. In anderen Fällen aber kann man nach Beobachtung des ersten Anfalles sagen, dass ein paratyphlitischer Abscess überhaupt nie bestanden hat. Die Entzündungserscheinungen treten in jedem Anfall bald wieder zurück, die Schwellung und Härte des Coecums schwindet bald, nach einigen Tagen, um sich nach einiger Zeit wieder in einem Anfall einzustellen. Man supponiert als Ursache für dieses Verhalten gemeiniglich Koprostasen. Es giebt aber Kranke, bei denen auch diese Ursache völlig aus-

geschlossen werden kann. In solchen Fällen tritt der Anfall ein unter den Erscheinungen einer heftigen Kolik, vor allem im Coecum ablaufend, mit starkem Collaps, Erbrechen. Kommt man zum Beginn der Attaque, so überzeugt man sich leicht, dass es sich zunächst wirklich um eine Art Kolik handelt, und dass erst nach Ablauf einiger Zeit die Entzündungserscheinungen hinzutreten: Druckempfindlichkeit, vermehrte Resistenz der Coecalgegend, Fieber, die sich nach einiger Zeit wieder verlieren. Wohl aber kann man bei diesen Fällen, wenn auch nicht immer, vor und im Beginn des Anfalls in der Coecalgegend einen resistenten Strang palpieren, den man vielleicht und mit aller Reserve für den Proc. vermiformis halten darf.

Ich glaube es ist Prim. Gersuny und mir etlichemale gelungen, durch Massage dieses Stranges beginnende Anfälle zu coupieren und dann durch Fortsetzung der Behandlung die Kranken dauernd zu heilen.

Die Laparatomien haben nicht selten zur Beobachtung von katarrhalisch afficierten, in der Wand verdickten Darmanhängen geführt, und hierin möchte ich die Erklärung für die oben skizzierten Anfälle suchen.

Chronischer Katarrh des Processus, mit oder ohne Fremdkörper, mit oder ohne tiefgreifende Ulceration der Wand, wird symptomlos bestehen können, solange die Mündung des Processuslumens ins Coecum nicht verengt oder verlegt ist. Geschieht das, so führt die Dehnung durch das gestaute Sekret zu krampfhaften Anstrengungen, es durch Kontraktion zu entleeren. Diese haben am Processus denselben Typus, wie die Entleerungsarbeit aller Hohlorgane ihn zeigt, der Blase wie des Darms, des Uterus wie des Nierenbeckens oder der Gallenblase: die Kolik mit ihren Begleiterscheinungen. Bei der Gallenblase sieht man nun oft an die Gallensteinkolik eine Perihepatitis anschliessen, wohl dadurch hervorgebracht, dass der intensive Druck, unter den der Inhalt gesetzt wird, etwas davon durch die nicht ganz intakte Wand der Blase durchpresst und dieser grossenteils nicht indifferente Inhalt der erkrankten Gallenblase das Peritoneum in Entzündung versetzt. Manche sonst gesunde Individuen können überhaupt keine heftige Darmkolik haben, ohne dass mässige peritonitische Reizung folgt. Ebenso und aus denselben Gründen schliesst sich die Perityphlitis an die krampfhafte Entleerung des Processusinhaltes.

Ich möchte nun vorschlagen, für diesen nicht seltenen Vorgang den Namen Colica processus vermiformis einzuführen;

zwar a potiori fit denominatio. Die Perityphlitis muss aber in diesen Fällen nicht nachfolgen, bleibt meist mässig, während das Wesen der Erkrankung in der Inhaltsretention des Processus und der Kolik desselben zu bestehen scheint. J. Breuer.«

Die nachstehende Beobachtung stellt einen besonders schweren Fall der Colica proc. vermif. dar und ist durch den anatomischen Befund sowie durch die exakte Wirkung der Operation belehrend.

Ein zweiter Fall, den ich in diesem Jahre im Rudolfinerhause operierte, bot die gleichen Symptome und den gleichen Befund am Proc. vermif. dar, auch schwanden nach der Operation die vom Proc. vermif. abhängigen Symptome, jedoch war dies keine reine Beobachtung, denn es bestand überdies noch Blasentenesmus, intermittierende Pyurie und eine kleine Ovarialgeschwulst. Bei der Operation wurde das Ovarium entfernt, eine feste Verwachsung der Blase nach rechts mit dem schwielig verdickten Zellgewebe des Beckens gelöst und der verdickte, harte Proc. vermif., in dessen unmittelbarer Umgebung keine Entzündungsprodukte gefunden wurden, exstirpiert. Die Untersuchung des Proc. vermif. ergab: Bindegewebige Verdickung mit kleinzelliger Infiltration der Wand, sehr gewulstete Schleimhaut, Lumen überall gleich, ohne Inhalt.

Nach der Operation schwand der Schmerz in der Coecalgegend, sowie die Druckempfindlichkeit, auch der Blasentenesmus war geheilt, die intermittierende Pyurie blieb und es ergab sich späterhin als Ursache derselben eine rechtseitige Pyonephrose, welche jedoch sonst keine Beschwerden machte, so dass die Patientin sich rasch erholte und es vorzog, ihre Niereneiterung zu behalten.

R. Gersuny.

Frau Cz., 49 Jahre alt, hatte in ihrem 15. Lebensjahre einen Typhus ohne Komplikationen. Vom 17. bis zu ihrem 20. Lebensjahre war sie dreimal krank, uud zwar sollen diese Erkrankungen Hirnhautentzündungen gewesen sein, doch fehlen darüber genauere Angaben. Sie verheiratete sich im 23. Lebensjahre. In den folgenden 11 Jahren machte sie 8 normale Entbindungen und einen Abortus im 4. Monate ohne ungewöhnliche Erscheinungen und ohne Nachkrankheit durch.

Vor 9 Jahren (im November 1880) begann ihr jetziges Leiden ohne bekannte Ursache mit heftigen kolikartigen Schmerzen in der rechten Bauchhälfte, die angeblich von Fieber begleitet waren. Wegen der anhaltenden in ihrer Intensität aber wechselnden Schmerzen war die Frau durch $1^1/_2$ Jahre von dem erwähnten Zeitpunkt an nicht im stande, das Bett zu verlassen, und war auch späterhin nach mehrmonatlichen, schmerzfreien Intervallen immer wieder genötigt, durch viele Monate das Bett zu hüten. Im April 89 stellten sich die Schmerzen neuerlich und zwar mit grösserer Intensität ein, ohne zu weichen, so dass die Frau seither das Bett nicht mehr verlassen konnte. Der Schmerz war während

des ganzen Verlaufs, was seinen Charakter und Ausgangspunkt anbelangt, immer derselbe, d. h. er war immer kolikartig und war am intensivsten in der rechten Unterbauchgegend. Von anderen Darmerscheinungen bestand nur Metcorismus und Stuhlverstopfung. Eine in früherer Zeit von einem erfahrenen Gynäcologen vorgenommene Untersuchung ergab ein sehr kleines subseröses Uterusmyom, aber mit keinem die schweren Erscheinungen erklärenden Befund. Als das Wahrscheinlichste wurde eine Tubenerkrankung vermutet.

Wegen der Heftigkeit der Krankheitserscheinungen, die jede Thätigkeit der Patientin unmöglich machten und zum Gebrauch grosser Chloraldosen geführt hatten, wurde die explorative Laparotomie vorgeschlagen, in der Hoffnung, man würde die Ursache des schweren Leidens auffinden und beseitigen können. Die Kranke ging ohne Besinnen darauf ein und liess sich (im Oktober 1889) in das Rudolfinerhaus aufnehmen.

Eine gleich nach der Aufnahme gemachte Eingiessung in den Darm bewirkte ausgiebige Stuhlentleerung und Abnahme des Meteorismus.

Die Frau bot das Bild einer Schwerkranken, sie liess nur mit ängstlicher Miene und unter Schmerzäusserungen einen Lagewechsel mit sich vornehmen. Ihr Ernährungszustand war ein mittelmässiger, das Gesicht blass, die Temperatur nicht erhöht.

Durch die Untersuchung konnte nichts anderes nachgewiesen werden, als ein meteoristisch aufgetriebenes Abdomen von ausserordentlicher Druckempfindlichkeit, wobei die aus diesem Grunde nur unvollständig mögliche Palpation leichte Resistenzzunahme in der rechten Bauchhälfte nachweisen konnte.

Das Genitale wurde normal befunden. Harn und Stuhl zeigte nichts Abnormes.

Am 20. Oktober 1889 wurde zur Laparotomie geschritten.

Nach Eröffnung der Bauchhöhle in der Linea alba wurden zunächst die inneren Genitalien untersucht. Am Uterus fand sich ein subseröses, wenig vorragendes Myom etwa von der Grösse einer Mandel, im übrigen war der Uterus normal; weder an den Tuben noch an den Ovarien fand sich irgend eine Abnormität, namentlich war auch kein Rest eines vorausgegangenen Entzündungsprozesses auffindbar. Hierauf wurde der Darm besichtigt und abgetastet. Dabei ergab sich zunächst kein abnormer Befund, doch fiel schliesslich der starr abstehende Processus vermiformis auf, der sich als spulrunder, sehr harter, wie solider Körper von 5 cm Länge und 0,6 cm Dicke präsentierte; abnorme Verwachsungen

desselben fanden sich nicht vor. Er wurde nach Durchtrennung seines Mesenteriums in etwa 2 mm Distanz von der Wand des Coecum abgetragen und sein Stumpf unter Einstülpung der Serosa exakt vernäht. Die Bauchdecken wurden durch 3fache Naht geschlossen. Der Heilungsverlauf war ein vollständig reaktionsloser. Am fünften Tag wurde durch Klysma mit Infus. Sennae ausgiebiger Stuhlgang erreicht, weiterhin wurde durch kleine Gaben von Karlsbader Salz jeden zweiten Tag für Stuhlentleerung in ausreichendem Masse gesorgt. Sobald es die Verhältnisse der Bauchwunde erlaubten, wurde wegen des noch bestehenden Meteorismus leichte Bauchmassage angewandt, die nicht nur häufig unmittelbar Stuhlgang zur Folge hatte, sondern auch subjektiv der Patientin immer das Gefühl von Erleichterung brachte. Etwa drei Wochen nach der Operation stand Pat. auf, lernte bald wieder gehen und hatte meist spontan wieder regelmässigen Stuhlgang. Die früheren Beschwerden waren seit der Operation nie, auch nicht andeutungsweise, wiedergekehrt, so dass die gewohnten Chloralgaben gänzlich weggelassen werden konnten; auch der Meteorismus verringerte sich allmählich so, dass die Patientin wenige Tage, nachdem sie das Bett verlassen hatte, nach Hause zurückkehren konnte. Aus dem letzten Bericht der Frau (etwa ein Jahr nach der Operation) ist zu entnehmen, dass sie vor allem nie mehr unter den früheren Beschwerden zu leiden hatte, dass sie nach »schwereren Speisen Verdauungsbeschwerden« bekomme, aber zur Erzielung eines regelmässigen Stuhlganges nur selten des Karlsbader Salzes bedürfe. Der beste Beweis für den Effekt der Operation ist der, dass die Frau, welche vorher durch lange Zeit sich nicht ohne heftige Schmerzen bewegen konnte, kurze Zeit nach ihrer Entlassung ihren an Carc. recti erkrankten Mann durch mehrere Monate pflegen konnte.

Die nähere Untersuchung des exstirpierten Organs ergab (wie schon der Befund bei der Operation) nicht das Mindeste, was auf vorhergegangene Entzündung hätte bezogen werden können. Es konnten weder abnorme Verwachsungen noch Exsudatreste, noch Narben nachgewiesen werden.

Der exstirpierte Proc. vermiformis stellte nach der Härtung in Alkohol einen derben, spulrunden Körper von 5 cm Länge und 0,4 cm Dicke dar. Die Serosa war glatt, die Mucosa wie grob granuliert und von facettiertem Aussehen. Das im Querschnitt sternförmige Lumen war so enge, dass nur eine feine Haarsonde eingeführt werden konnte; in dem feinen, überall gleich weiten Kanal einige Schleimfäden Inhalt. Die mikroskopische Unter-

suchung ergab starke Verdickung der Submucosa und beider Musculares mit Hypertrophie der Follikel, (die an der Oberfläche der Schleimhaut etwas hervorragten und das facettierte Aussehen derselben bedingten) und kleinzellige Infiltration in der Muscularis — also das Bild eines chronischen Katarrhs ohne Verschwärung. Wir können uns den Fall, der eine interessante Bereicherung der Kasuistik über die chirurgische Behandlung der chronischen Unterleibskolik bildet, nicht anders erklären, als dass der durch die habituelle Obstirpation unterhaltene leichte Dickdarmkatarrh auf die Mucosa des Proc. vermif. übergreifend durch Schwellung der letzteren die Einmündung des Appendix verengerte und damit zu energischeren peristaltischen Bewegungen Anlass gab, die einesteils die Schmerzanfälle, andernteils die Hypertrophie der Muskulatur zur Folge hatten. Die Kraft der Muskulatur muss immer zur Ueberwindung des Widerstandes ausgereicht haben, da es zu einer Dilatation des Proc. vermif. nicht gekommen war; weiters war die Entzündung nie an Intensität so weit gekommen, dass sie zu Verschwärungen geführt hätte und war auch, was Extensität anbelangt, nie so weit gediehen, dass die Serosa mitbeteiligt gewesen wäre. Es ist daher der Prozess als chronische, ausserordentlich langsam verlaufende Entzündung des Proc. vermif. zu bezeichnen und als solche der wohlbekannten akuten und subakuten Appendicitis an die Seite zu stellen.

Es war mir nicht möglich in der mir zugänglichen Litteratur einen Fall beschrieben zu finden, der dem eben geschilderten nur ähnlich wäre.

Ueber primäre Tuberkulose der Thränendrüse

von

Dr. Leopold Müller,

Assistenten an Prof. Fuchs's Augenklinik.

(Mit zwei Holzschnitten.)

Eine vollständige Abhandlung über die in Rede stehende Erkrankung würde eine Berücksichtigung der Histologie und Topographie der Thränendrüse, sowie namentlich ihres Verhaltens anderen Erkrankungen gegenüber erfordern. Doch kann dies nicht Gegenstand dieses kurzen Aufsatzes sein; ich will vielmehr nur einige anatomische Angaben vorausschicken, welche unsere Drüse gegenüber den Speicheldrüsen charakterisieren, denen sie im allgemeinen sehr nahe steht.

Gleich der Parotis gehört die Thränendrüse zu den sogenannten serösen Drüsen und unterscheidet sich von den anderen Speicheldrüsen hauptsächlich dadurch, dass sie ein granuliertes Epithel besitzt. Nach längerer Sekretion erleidet dieses genau wie in der Parotis gewisse Veränderungen. Es wird viel körniger und viel trüber, die Zellgrenzen undeutlich. Während in der Thränendrüse die Epithelzellen sehr hoch, also prismatisch sind, sind in der Parotis mehr würfelförmige Epithelien vorhanden.

Ich möchte hier nicht unerwähnt lassen, dass die Lymphombildung, welche in akuter Weise die Parotis befällt, und die wir als Mumps bezeichnen, ziemlich häufig auch in der Thränendrüse ihren Sitz aufschlägt. (Fälle von Berlin, Hirschberg, Fuchs etc.) Mag die Ursache nicht in den übereinstimmenden histologischen Verhältnissen beider Drüsen gelegen sein?

Die Membrana propria, welche die Alveolen der Thränendrüse begrenzt, ist mit sternförmigen anastomosierenden Verdickungen versehen, die eine Art Gerüste darstellen, dessen Maschen von den

dünnen Stellen der Membrana propria ausgefüllt sind (Boll). Zwischen den Acinis findet sich ein Bindegewebe, welches aus frei gespannten Fasern besteht, die gerade beim Menschen eine ausserordentliche Feinheit der Verästlung aufweisen. Die Spalträume zwischen den Fasern sind als Lymphräume aufzufassen. Sie stehen wohl wie in den Speicheldrüsen mit Lymphwegen in Zusammenhang, wenn sie auch (wegen der Klappen in diesen) sich nicht injicieren lassen.

Die Weite dieser Lymphspalten kann als Ursache dafür angesehen werden, dass die Thränendrüse so ungemein selten Sitz einer tuberkulösen Erkrankung ist. In der Litteratur[1]) habe ich nur eine Angabe darüber gefunden.

Auch diese Eigentümlichkeit teilt das in Rede stehende Organ mit den Speicheldrüsen. Auch sie erkranken so selten an Tuberkulose, dass ich in den grössten Sammelwerken über Chirurgie keinen Fall (abgesehen von Lokalisation miliarer Tuberkulose in den Drüsen) aufgefunden habe.

Wenn ich zunächst die Beschaffenheit der Lymphspalten heranziehe, um das seltene Auftreten der Erkrankung zu erklären, so gehe ich von der Annahme aus, welche sich immer mehr Bahn bricht, dass wir selbst in oberflächlich liegenden Organen, ja selbst in der Haut die Tuberkulose nicht als Impftuberkulose aufzufassen berechtigt sind, vielmehr fast in der Regel die Einwanderung der Bacillen auf dem Wege der Lymphe (von tuberkulösen Lymphdrüsen aus?) erfolgt.

Diese Annahme macht es auch überflüssig, auf die Beschaffenheit der Thränen (in analoger Weise auf das Sekret der Speicheldrüsen) zu rekurrieren, um die Seltenheit unserer Erkrankung zu erklären. Dass die Lebensenergie der Bacillen durch die Thränen herabgesetzt werde, ist zwar behauptet worden, scheint mir aber mit Rücksicht auf die chemische Beschaffenheit derselben (es ist eine fast reine Lösung von Chlornatrium) unwahrscheinlich. Für den Speichel mögen die Verhältnisse anders liegen und es bedürfte erst einer Reihe von Versuchen, um namentlich die Wirkung des Ptyalins in dieser Richtung festzustellen.

Meine eigenen Beobachtungen erstrecken sich auf zwei Fälle, welche, obwohl sie, wie ich nochmals betone, die einzigen bis nun beobachteten sind, uns doch gestatten werden, mit Rücksicht auf ihre Uebereinstimmung, das dem Prozesse entsprechende

[1]) Gonella stellte auf dem Okulistencongresse zu Neapel im September 1888 einen Patienten mit Tuberkulose der Thränendrüse vor. Ob die Diagnose durch Bacillenbefund oder Impfung oder selbst nur durch die histologische Untersuchung erhärtet wurde, ist mir nicht bekannt geworden.

klinische Krankheitsbild zu entwerfen. Ich verdanke beide der Güte des Herrn Professors Fuchs, und sage ihm an dieser Stelle meinen besten Dank.

Fall I. Marie P., 14 Jahre alt. Vor 4 Jahren begann die Erkrankung im rechten Auge.

Status präsens: Die Haut des rechten oberen Lides gerötet, glatt, glänzend, die äussere Hälfte desselben geschwollen. Die Konjunktiva aussen oben ungleichmässig höckerig, stark gerötet, in den Falten zwischen den einzelnen Höckern mehr weisslich. In der inneren Hälfte des Lides findet sich nur papilläre Hypertrophie der Schleimhaut. Die Hornhaut von einem Pannus überzogen. Die Lidschwellung ist durch einen harten, nach hinten sich fortsetzenden Tumor bedingt. Es wird eine Excision der Geschwulst von der Konjunctivalfläche her vorgenommen.

Die weitere Krankengeschichte ergibt, dass einen Monat nach der Excision eine Recidivgeschwulst in dem zurückgelassenen Stücke der Thränendrüse aufgetreten war, die sich recht hart anfühlte und deutlich lappigen Bau zeigte. Es wurde eine neuerliche Operation vorgenommen, doch wurde das exstirpierte Stück nicht konserviert.

Das zuerst ausgeschnittene Stück ist deutlich aus einzelnen makroskopisch sehr gut erkennbaren Läppchen zusammengesetzt. Diese Läppchen gehören der Thränendrüse an. Sie zeigen mikroskopisch einerseits nur sehr geringfügige Veränderungen, namentlich sehr mässig ausgebildete kleinzellige Infiltration, andererseits sind aber Drüsenläppchen zum Teile oder gänzlich durch typisches, tuberkulöses Granulationsgewebe ersetzt, welches dieselben Inseln bildet, wie es die Acini selbst auf dem Querschnitte thun. (Fig. 1, *a*.) Das tuberkulöse Gewebe ist eben inselweise von einer Kapsel umgeben, welche das nicht inficierte, interacinöse Bindegewebe ist. Typisch ist das tuberkulöse Gewebe insoferne, als es alle Elemente dieser Bildung aufweist, neben sehr zahlreichen Rund-

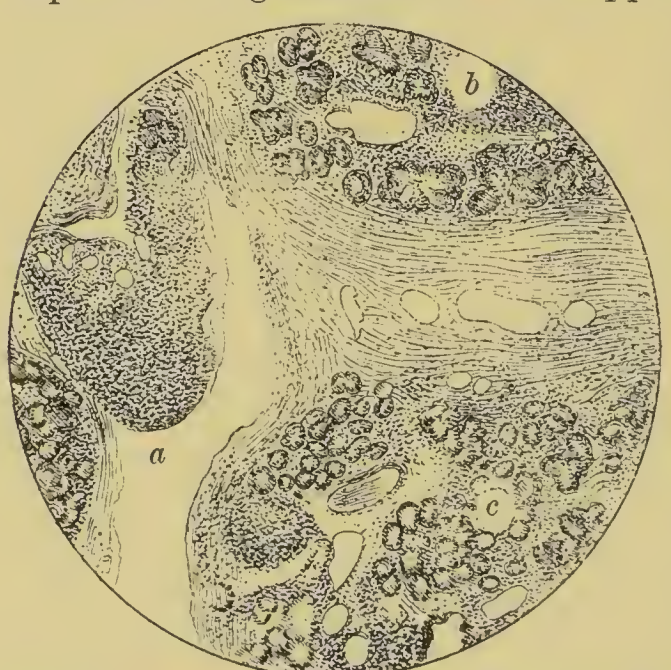

Fig. 1. (Reichert Obj. 4, Oc. 2.) *a* tuberkulöses, *b* normales Drüsenläppchen, *c* ein zum Teil erkranktes Läppchen.

zellen epitheloide Zellen und einzelne Riesenzellen. Letztere in spärlicher Zahl und in relativ kleiner Ausbildung, 8—10 typisch gestellte Kerne enthaltend. Tuberkelbacillen fand ich in sehr grosser Zahl in allen Präparaten, wo ich danach suchte. Ueber die Färbung derselben will ich beim nächsten Fall einige Worte mitteilen.

Andere Schnitte waren notwendig, um namentlich das Verhalten der zum Teile mit ausgeschnittenen Konjunctiva zur Anschauung zu bringen. Es wurden zu diesem Zwecke Schnitte in verschiedener Richtung und aus verschiedenen Teilen der Geschwulst gemacht, welche bewiesen, dass die Tuberkulose der Drüse den primären Prozess darstellt, während die Konjunctiva nur sekundär und dabei mit Rücksicht auf die Dauer der Krankheit nur geringfügig verändert erschien. Namentlich zeigte sich nirgends ein Geschwür der Konjunctiva, vielmehr war das Epithel überall intakt. Die Papillen waren allerdings sehr hypertrophiert, so dass Epithelzapfen da und dort weit in das Gewebe hineinreichten.

Fall II. Anton K., 40 Jahre alt. Anamnestisch ist nichts zu erheben. Es ist kein Allgemeinleiden vorausgegangen.

St. pr. Im linken oberen Lid findet sich ganz am äussersten Ende eine etwa haselnussgrosse, hart anzufühlende Geschwulst, die ziemlich tief liegt und deren Zusammenhang mit dem Tarsus nicht sicher zu stellen ist. Die Geschwulst wird exstirpiert. Wie im ersten Falle ergibt sich auch hier aus der weiteren Krankengeschichte ein Recidiv in dem zurückgelassenen Drüsengewebe. Auch nach der Herausnahme erwies sich die Geschwulst als fast knorpelhart.

Fig. 2. (Reichert Obj. 5 Oc. 3.)
a, *a* Acini; *e* epitheloide Zellen; *n* Nekrose des tuberkul. Gewebes; *r* Riesenzelle; *k* Drüsenkapsel.

Die mikroskopische Untersuchung derselben (nach Härtung in Müller'scher Flüssigkeit) ergibt auf Schnitten, die durch die Mitte gehen, folgendes (Fig. 2): Das Schnittpräparat stellt eine grosse Zahl von Querschnitten von Läppchen dar, welche zum Teile nur aus typischen miliaren Tuberkeln, zum Teile aus sogenanntem infiltriertem tuberkulösem Gewebe bestehen, andererseits aber namentlich in den dem Rande näher gelegenen Läppchen deutliche Reste von Querschnitten von Drüsenacinis darstellen; ja selbst vollständig

normale Acini mit wohlerhaltenem Epithel und ebensolcher Membrana propria finden sich, allerdings weit auseinander gedrängt durch tuberkulöses Gewebe.

Am interessantesten sind wohl jene Querschnitte von Drüsengängen, welche, ohne vollständig zu Grunde gegangen zu sein, von Rundzellen durchwuchert sind. An denselben sieht man noch ein deutliches Lumen, dagegen sind in den Epithelzellen (und hauptsächlich in der Nähe der Kerne derselben) zahlreiche Rundzellen, die namentlich auch die Membrana propria vollständig decken. Selten sind im Lumen selbst, so lange dieses überhaupt zu erkennen ist, Lymphzellen aufzufinden.

Wie ich schon oben gesagt, finden sich neben infiltrierter Tuberkulose, die auf weite Stellen hin bereits vollständige oder teilweise Nekrose zeigt, typische, gefässlose, miliare Tuberkel. Einzelne davon enthalten 3—4 grosse Riesenzellen von einer Schärfe des Contours und einer Regelmässigkeit der Anordnung der Kerne, wie ich es nie zu sehen Gelegenheit hatte [1]).

Die Drüsenausführungsgänge (dies gilt auch für den früheren Fall) zeigten fast gar keine pathologische Veränderung.

Ich fand sowohl in den Riesenzellen als im tuberkulösen Gewebe, wenn auch in spärlicher Zahl, Tuberkelbacillen. Dies ist um so bedeutsamer, als das Präparat elf Jahre in Müller'scher Flüssigkeit gelegen hatte. Mit Rücksicht darauf war allerdings die Färbung eine schwierige. Ich habe Schnitte aus freier Hand (ohne Celloidin-Einbettung) hiezu benützt und sie mit Krystallviolett nach der Methode von Bizzozero gefärbt.

Um noch einmal das klinische Bild zu fixieren, möchte ich wiederholen, dass wir in jenen Fällen, wo wir einen sehr harten Tumor in der äusseren Hälfte des oberen Lides finden, der in die Tiefe greift, bei einem Individuum, das eine Disposition zu Tuberkulose besitzt, an Thränendrüsentuberkulose denken müssen. Die Härte erklärt sich wohl aus dem Eingeschlossensein der tuberkulösen Massen in den vorhandenen bindegewebigen Kapseln der Acini.

Wenn ich die Therapie mit wenigen Worten berühren darf, möchte ich hervorheben, dass in beiden Fällen ein Recidiv in den zurückgebliebenen Teilen der Drüsen aufgetreten ist. Da aber die Entfernung der Thränendrüse für die Funktion des Auges fast

[1]) Einzelne Bilder legen die Vermutung nahe, dass die Riesenzellen aus Drüsengängen entstanden sind, welchem Umstande sie vielleicht ihre auffallend schöne Entwickelung verdanken.

vollständig ohne jede üble Folge ist, so scheint es mir ratsam, in einem ähnlichen Falle gleich die ganze Drüse zu entfernen.

Anmerkung. Die Entfernung der Konjunctiva muss allerdings sehr sparsam vorgenommen werden, da grössere Defekte in derselben zu Beweglichkeitseinschränkung und anderen Störungen des Auges führen. Ich habe deshalb in der letzten Zeit in zwei Fällen versucht, und es ist mir dies auch vollständig gelungen, tuberkulöse Konjunktivitis durch Massage mit 10% Jodoformsalbe (das Jodoform als Mittel gegen Tuberkulose in Anwendung gebracht zu haben, ist ein Verdienst Billroths), die in den Konjunctivalsack eingebracht wird, teils zur Norm zurück zu führen, teils durch dünne, zarte, ganz oberflächliche Narbenbildung zur Ausheilung zu bringen. Eine Patientin mit Tuberkulose der Konjunktiva beider Lider und Uebergangsfalten wurde in 16 Wochen geheilt, ein Patient mit Lupus der Konjunctiva der Lider in 9 Wochen. Namentlich bei der Patientin sieht die Konjunctiva derzeit zum grössten Teile normal, durchaus nicht narbig aus, trotzdem aus entsprechenden Stellen herausgenommene Stückchen unter dem Mikroskop sich deutlich als tuberkulös erwiesen.

Zum Schlusse sei mir gestattet, einiger Versuche zu erwähnen, die ich an Kaninchen angestellt habe, um Tuberkulose der Thränendrüse zu erzeugen und das Fortwachsen derselben innerhalb der Lumina der Drüsengänge zu verfolgen. Im ganzen habe ich sechs Kaninchen geimpft und zwar mit tuberkulösen Massen aus Perlknoten des Rindes. Jedesmal kam es zu ausgedehnten Geschwüren, noch ehe in der Drüse Veränderungen aufgetreten waren. Dies liegt daran, dass die Thränendrüse der Kaninchen so klein ist, dass eine regelrechte Impfung in sie nicht möglich ist. Bei diesen Tieren ist eben die Hardersche Drüse mächtig entwickelt. Um solche Versuche mit Erfolg ausführen zu können, müsste man, glaube ich, Huftiere benützen, an welchen zu experimentieren ich nicht in der Lage war.

Beitrag zur Erklärung des Herztodes nach Exstirpation des Larynx.

Experimentelle Untersuchungen,

ausgeführt im Laboratorium des Prof. v. Basch

von

Dr. Michael Grossmann

Docent an der Wiener Universität.

Mit 6 Holzschnitten.

Nach der Totalexstirpation, ja selbst schon nach der partiellen Resektion des Kehlkopfes, hat man zuweilen einen eigentümlichen Herzzustand beobachtet, der sich etwa am zweiten, in der Regel aber erst am vierten bis fünften Tage entwickelt.

Nach einem ganz normalen fieberlosen, und nach jeder Richtung befriedigenden Wundverlauf, oft nachdem die Kranken bereits mit Appetit Nahrung zu sich genommen, einige Nächte hindurch ruhig geschlafen hatten, ja in einzelnen Fällen, als sie bereits den Wunsch äusserten, das Bett zu verlassen, tritt ganz unvermittelt, ohne nachweisbare Veranlassung, entweder eine rapid zunehmende hochgradige Pulsbeschleunigung oder in anderen Fällen eine Pulsverlangsamung auf, welche zum letalen Ende führt.

Dieser Herzzustand bildet zweifellos eines der gefahrvollsten Ereignisse, welche nach der Larynxexstirpation auftreten können.

In den hierher gehörigen Abhandlungen und statistischen Berichten ist von dieser Thatsache allerdings nicht viel zu lesen, und man müsste annehmen, dass sie entweder noch nicht allgemein bekannt ist, oder dass die Erscheinungen, von denen hier die Rede ist, anders gedeutet wurden. In einer ansehnlichen Reihe von Fällen wird als Ursache des am zweiten bis fünften Tage nach der Operation aufgetretenen Todes Collaps oder Erschöpfung angegeben, und wir dürften kaum fehlgehen, wenn wir

annehmen, dass es sich in der Mehrzahl dieser Fälle wohl um den erwähnten Herztod nach Exstirpation des Larynx handelte.

Der geschilderte Verlauf ist auch als Shockwirkung aufgefasst worden; es bedarf jedoch kaum einer eingehenderen Erörterung, dass bei einem Zustande, bei dem sich der Kranke 4 bis 5 Tage relativ wohl und kräftig fühlt, und erst nach dieser geraumen Zeit ganz unerwartet unter der Erscheinung von Herzlähmung zu Grunde geht, von Shock nicht die Rede sein kann.

Ueber den ursächlichen Zusammenhang zwischen der Kehlkopfexstirpation und dem darauffolgenden Herztode sind bisher nur vage Vermutungen angestellt worden; eine befriedigende Aufklärung ist bis zur Stunde nicht geboten worden.

So hat Störk[1]) die Hypothese aufgestellt, dass in einzelnen Fällen durch den operativen Eingriff gewisse, ganz abnorm verlaufende depressorische Nerven durchschnitten werden, und dass auf diese Weise die antagonistisch wirkenden Nn. accelerantes das Uebergewicht erlangen.

Sein Schüler Alpiger[2]) hatte nun eine Reihe anatomischer Untersuchungen über Vagus- und Sympathicusfasern im Gebiete des Kehlkopfes unternommen, um auf diesem Wege die Berechtigung der Hypothese Störks zu prüfen und wenn möglich zu schützen.

Bei diesen Untersuchungen ergab sich, dass der N. cardiacus sup. Sympathici thatsächlich, wie dies ja schon den älteren Anatomen bekannt war, einen verschiedenen Ursprung hat und seine Wurzelfasern zuweilen auch aus dem Ramus externus des N. laryngeus superior empfängt. Unter solchen Umständen kann dieser, dem Operationsgebiete sonst, bei normalen anatomischen Verhältnissen, entfernter gelegene Nerv nicht leicht verschont werden, und seine Durchschneidung soll jene Störung in der Innervation des Herzens herbeiführen, wie sie nach der Kehlkopfexstirpation beobachtet wird.

Für die in Rede stehende Erscheinung bietet uns aber weder die Hypothese Störks, noch die von Alpiger gefundenen anatomischen Varietäten im Ursprunge und Verlaufe des N. cardiacus sup. Sympathici eine annehmbare Aufklärung.

Zunächst muss daran erinnert werden, dass die depressorischen Nerven ebenso wie die pressorischen centripetal leitende Nerven sind und das vasomotorische Centrum in dem einen oder anderen

[1]) Störk: Zur Erklärung des Shock nach der Larynxexstirpation. Wiener mediz. Wochenschr. 1888.

[2]) Alpiger, Langenbecks Archiv B. XL Heft 4.

Sinne zu erregen haben. Die Funktion des Herzens wird hiebei nur mittelbar und erst in zweiter Linie beeinflusst.

Wollten wir aber auch annehmen, dass bei der Larynxexstirpation ein reiner Herzhemmungsnerv durchschnitten werde, so müsste noch der experimentelle physiologische Beweis erbracht werden, dass schon durch die Verletzung eines abnorm entspringenden und abnorm verlaufenden N. cardiacus das Gleichgewicht in der Regulierung der Herzthätigkeit — trotz intaktem Vagus — in so ernster Weise gestört wird, dass sich ein Zustand entwickelt, wie wir ihn nach der Exstirpation des Larynx kennen gelernt haben.

Es müsste aber auch nachgewiesen werden, dass auch schon die einseitige Resektion dieses Nerven, also auch dann, wenn auf der anderen Seite derselbe Hemmungsnerv noch unversehrt erhalten bleibt, dieselbe hochgradige Störung im Herzrhythmus zur Folge hat.

Gelänge es aber auch diesen Beweis in unwiderleglicher Weise zu erbringen, dann müsste man uns noch ferner das Problem lösen, wie es denn kommt, dass die Durchschneidung dieses Herzhemmungsnerven zuweilen statt zu einer Pulsbeschleunigung, zu einer bedenklichen Pulsverlangsamung führt. —

Das schwerwiegendste Bedenken gegen die Störksche Hypothese liegt aber zweifellos in dem Umstande, dass der Effekt der Durchschneidung nicht sofort auftritt, wie dies ja nach Unterbrechung von einer Nervenleitung sonst geschieht, sondern immer erst nach Verlauf von mehreren Tagen.

Dieses verspätete Auftreten der Folgezustände macht schon an und für sich die Annahme von vorneherein nicht recht zulässig, dass es sich in diesen Fällen um den Effekt der Durchschneidung bestimmter Nerven handle, welche regulierend auf den Nervenrhythmus oder auf die Thätigkeit des Herzens im allgemeinen einwirken. Die beschriebenen Erscheinungen müssten ja sonst, wie ich nochmals wiederholen muss, schon während der Operation auftauchen. Nachdem aber die Kranken erfahrungsgemäss unmittelbar nach dem operativen Eingriffe und selbst noch tagelang sich verhältnismässig wohl fühlen, so liegt wohl der Gedanke nahe, dass die bedingende Ursache der später ganz unverhofft auftretenden Herzkomplikation in Prozessen zu suchen sei, welche sich erst im Wundverlaufe entwickeln.

Da mit der Exstirpation des Larynx die den Kehlkopf innervierenden Nerven durchschnitten werden, deren centrale Stümpfe

sodann offen in der Wunde liegen, so war zunächst daran zu denken, dass eine Reizung dieser centralen Stümpfe, sei es durch Substanzen, die behufs der Antiseptik in die offenen Wunden eingeführt werden, sei es infolge anderweitiger etwa entzündlicher Reize (Neuritis) Bedingungen geschaffen werden, durch welche entweder mittelbar auf dem Wege des Reflexes oder auf irgend einem anderen direkten Wege Einflüsse zum Herzen gelangen, welche schädigend auf dasselbe einwirken.

An diese Erwägung anknüpfend haben wir durch Experimente, die an Hunden vorgenommen wurden, geprüft: welchen Einfluss die centrale Reizung der Nn. laryngei superiores et inferiores auf das Herz, resp. auf den Kreislauf ausüben.

Nachdem es sich bei diesen Untersuchungen darum handelte, den Einfluss der centralen Reizung der Kehlkopfnerven auf das Herz und das Gefässsystem zu prüfen, so haben wir, wie es bei allen ähnlichen Versuchen geschieht, die Tiere curarisiert. Hiedurch haben wir alle anderen Nebenerscheinungen, wie Reflexe auf die willkürliche Muskulatur, namentlich aber auf das Zwerchfell und die übrigen Atmungsmuskeln ausgeschaltet.

I. Versuchsreihe.

Arteriendruck und Pulsfrequenz bei centraler Reizung der oberen und unteren Kehlkopfnerven.

Bei diesen Versuchen konnten wir uns zunächst überzeugen, dass die beiderseitige Durchschneidung der oberen und unteren Kehlkopfnerven den Arteriendruck und die Pulsfrequenz in keiner Weise ändert; aber auch die centrale Reizung der Nn. laryngei inferiores ist nur von einer ganz unerheblichen Steigerung des arteriellen Blutdruckes begleitet.

Auf Grund dieser Erfahrung, welche im allgemeinen darthat, dass die centrale Reizung der Nn. recurrentes keinen besonderen Eingriff in die Kreislaufsvorgänge bedeutet, haben wir uns mit dieser minimalen und überdies durchaus nicht konstanten Wirkung gar nicht weiter mehr beschäftigt.

Von weit grösserem Effekte ist die centrale Reizung der Nn. laryngei superiores begleitet.

Nach Präparation und sorgfältiger Isolierung dieses Nerven wurde derselbe knapp vor seinem Eintritte in den Kehlkopf unterbunden oder peripher durchschnitten.

Bei Reizung derselben steigt der arterielle Blutdruck und zwar ziemlich beträchtlich.

Eine Illustration dieses Vorganges giebt uns die Fig. 1.

Aus dieser Kurve ersieht man, dass während der Reizung zugleich mit der Steigerung des Blutdruckes der Puls erheblich verlangsamt wird.

Wir mussten uns nun zunächst darüber klar werden, ob diese Pulsverlangsamung eine direkte Folge der centralen Reizung des N. laryngeus sup. sei, oder ob nicht bei der Reizung dieses Nerven auch der in der Nachbarschaft sich befindliche N. vagus, sei es

Fig. 1.

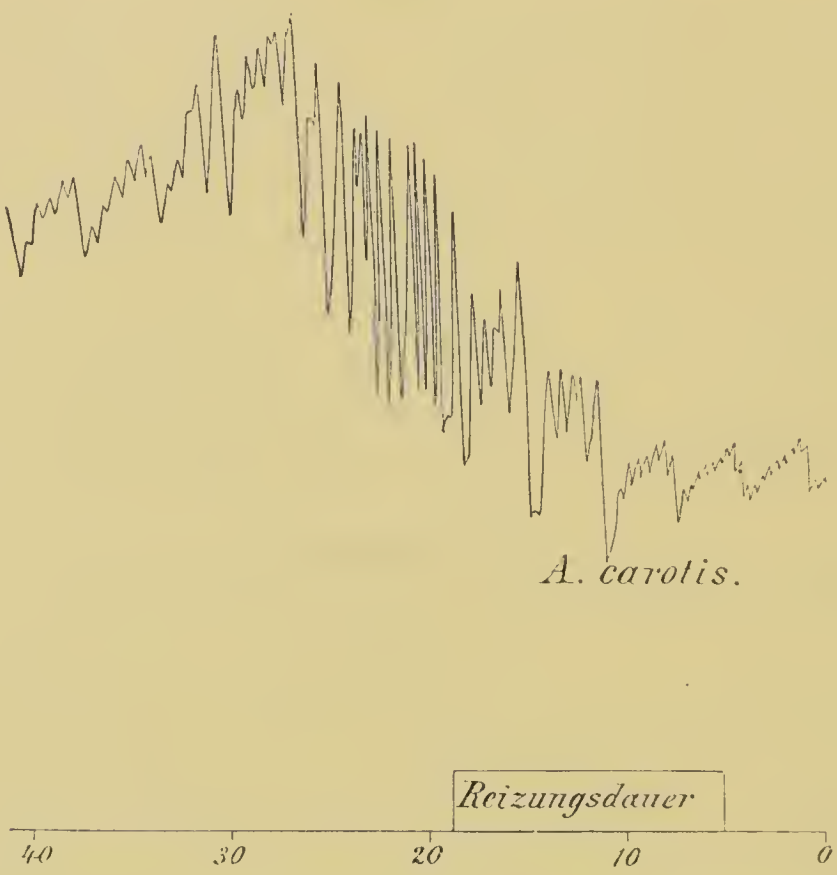

Blutdrucksteigerung und Pulsverlangsamung bei Reizung des N. laryngeus superior. Beide Vagi erhalten.

Sämtliche Figuren sind von rechts nach links zu lesen.

auf dem Wege von Stromschleifen, sei es infolge von unipolarer Ausstrahlung des Stromes mitgereizt wird.

Zur Entscheidung dieser Frage haben wir Kontrollversuche in der Weise angestellt, dass wir den präparierten und peripher vor seinem Eintritte in den Kehlkopf unterbundenen oder durchschnittenen N. laryngeus superior mit einem nassen Faden noch einmal centralwärts unterbunden haben. Die darauffolgende Reizung zeigte, dass trotz der Unterbrechung durch den nassen Faden die Pulsverlangsamung nach wie vor eintrat.

Wir haben ferner die Reizung auch mit einer Elektrode vorgenommen, die von Hering eigens zu dem Zwecke der isolierten

Reizung eines Nervenstückes unter Ausschaltung von Stromschleifen und unipolaren Wirkungen konstruiert wurde[1]).

Bei Anwendung dieser Elektroden ist die erwähnte Pulsverlangsamung nicht eingetreten. Diese blieb auch dann aus, wenn wir mit schwachen Strömen reizten, oder wenn wir grössere Tiere verwendeten, wo das isolierte Nervenstück relativ länger und dicker war, als bei kleineren.

Es war also zweifellos erwiesen, dass die Pulsverlangsamung bei centraler Reizung des N. laryngeus sup. durch Mitreizung des N. vagus bedingt ist.

Ausser dieser Pulsverlangsamung, welche sofort mit der centralen Reizung des oberen Kehlkopfnerven beginnt, beobachtet man selbst in jenen Fällen, wo unter Berücksichtigung der angegebenen Cautelen zur Vermeidung von Stromschleifen, gereizt wird, eine Pulsverlangsamung, welche erst längere Zeit nach der Reizung auftritt und in das Maximum der Blutdrucksteigerung hineinfällt. Diese Art der Pulsverlangsamung ist zweifellos eine unmittelbare Folge der Steigerung des Blutdruckes und ist ihrer Entstehung nach jener Pulsverlangsamung an die Seite zu stellen, welche bekanntlich selbst nach peripherer Reizung des N. splanchnicus eintritt. Allerdings lässt sich von vorneherein nicht in Abrede stellen, dass nicht bloss die Blutdrucksteigerung als solche, indem sie zu einer Steigerung des Gehirndrucks und infolgedessen zu einer Reizung des Vaguscentrums führt, die Pulsverlangsamung veranlasst, sondern es ist auch möglich, dass die Vaguscentren bei Reizung der Nn. laryngei superiores direkt reflektorisch erregt werden.

Nach der Reizung tritt in der Regel eine Pulsbeschleunigung auf, welche auf die Minute berechnet zwischen 20 bis 45 beträgt.

Die eben erwähnten Vorgänge, soweit sie das Verhalten des Pulses betreffen, bleiben aus, wenn man der Reizung der Nn. laryngei superiores die Durchschneidung der beiden Vagi vorausschickt. Die Steigerung des Blutdrucks aber wird dadurch nicht hintangehalten.

Nachdem durch diese Versuche festgestellt wurde, dass die Reizung der Nn. laryngei superiores eine beträchtliche Steigerung des arteriellen Druckes hervorruft, musste nun eingehender ge-

[1]) Ich verdankte die Kenntnis dieser Elektrode, die Hering bei gegebener Gelegenheit selbst beschreiben wird, einer mündlichen Mitteilung Dr. Sachs' Assistenten an der phys. Lehrkanzel in Prag, der auch die Freundlichkeit hatte, mit der gütigen Zustimmung von Prof. Hering, mir eine solche Elektrode zuzuschicken.

prüft werden, mit welchen weiteren Vorgängen im Kreislaufe diese Blutdrucksteigerung einhergeht.

Die Steigerung des Arteriendruckes an und für sich belehrt uns nur darüber, dass das Herz seinen Inhalt unter grösserem Drucke in die Arterien befördert, und man kann ohne weiteres für den vorliegenden Fall annehmen, dass infolge von Gefässkontraktion der Widerstand gegen das Einströmen des Blutes in die kleinen Arterien, in deren Gebiet ja die eigentliche Kontraktion stattfindet, wächst, und dass zugleich hiemit Füllung und Spannung in den grossen Arterien und in dem linken Ventrikel zunimmt.

Aus dem blossen Verhalten des Arteriendruckes allein lässt sich aber nicht ermessen, ob mit der, durch den wachsenden Widerstand in der Gefässbahn bedingten höheren Spannung des linken Ventrikels die Arbeit des letzteren zunimmt, sich gleich bleibt oder gar abnimmt.

Mit anderen Worten, die Messung des Arteriendruckes allein giebt uns keinen Aufschluss darüber, ob die Blutmengen, welche der linke Ventrikel unter diesem höheren Drucke in die Arterien befördert, die gleichen blieben, wie früher, oder sich vermehrt resp. vermindert haben.

Da der linke Ventrikel die Blutmengen, welche er dem Arteriensysteme zuführt, dem linken Vorhofe entnimmt, so muss, wenn sonst keine Eingriffe vorliegen, die darauf schliessen lassen, dass der Zufluss zum linken Vorhofe sich geändert hat, die Messung des Druckes in demselben uns im allgemeinen darüber Aufschluss geben, ob durch die veränderte Arbeit des linken Ventrikels aus dem linken Vorhofe dieselben Blutquantitäten entnommen werden oder nicht.

Schöpft nämlich der linke Ventrikel geringere Blutmengen aus dem linken Vorhofe, so muss der Druck in letzterem steigen, bei Entnahme grösserer Mengen muss er natürlich sinken.

Auf Grund dieser Betrachtung haben wir Versuche angestellt, in denen zugleich mit dem Arteriendrucke auch der Druck im linken Vorhofe gemessen wurde.

II. Versuchsreihe.

Druckmessung in der A. carotis und im linken Vorhofe bei Reizung der Nn. laryngei superiores.

Die Messung des Druckes im linken Vorhofe wurde in der Weise vorgenommen, dass durch die, aus dem untern Lappen der linken Lunge entspringende und in den linken Vorhof einmündende Vene, eine mit einem Obturationsstab versehene Canüle, welche

mit einem Seitenrohre ausgestattet ist, in den linken Vorhof eingeführt und befestigt wurde. Dieses seitliche Ansatzrohr wurde mit einem Sodamanometer verbunden. Um die während der Versuche entstehende Blutgerinnung rasch zu beseitigen, war zwischen dem erwähnten Seitenrohre und dem Verbindungsschlauche, welcher zum Manometer führte, eine mit einem Kugelansatze versehene Durchspülcanüle (C. Ludwig) eingeschaltet. Die Verbindung

Fig. 2.

Blutdruck in der A. carotis u. im l. Vorhofe bei Reizung des N. laryngeus superior. Beide Vagi erhalten.

zwischen dem Manometer und dem linken Vorhofe wurde durch das Herausziehen des Obturationsstabes aus der Canüle bewerkstelligt. Wenn sich aus der verzeichneten Kurve Anhaltspunkte ergaben, dass eine Gerinnung eingetreten war, so wurde der Obturationsstab wieder eingeschoben und die Durchspülung vorgenommen.

In allen Versuchen, wo mit der Reizung jene Pulsverlangsamung eintrat, welche wir nach unserer obigen Auseinandersetzung auf eine Mitreizung des Vagus zu beziehen Anlass hatten, und wo zugleich der arterielle Blutdruck sich erhob, stieg auch u. z. ziemlich beträchtlich der Druck im linken Vorhofe.

Dieses gegenseitige Verhalten beider Drücke ist durch Fig. 2 illustriert.

In jenen Fällen, wo die Isolierung der Reizung des N. laryngeus superior vollständig gelang, sahen wir den Arteriendruck konstant steigen; der Druck im linken Vorhofe hingegen zeigte in verschiedenen Fällen ein verschiedenes Verhalten. Wir beobachteten

Fig. 3.

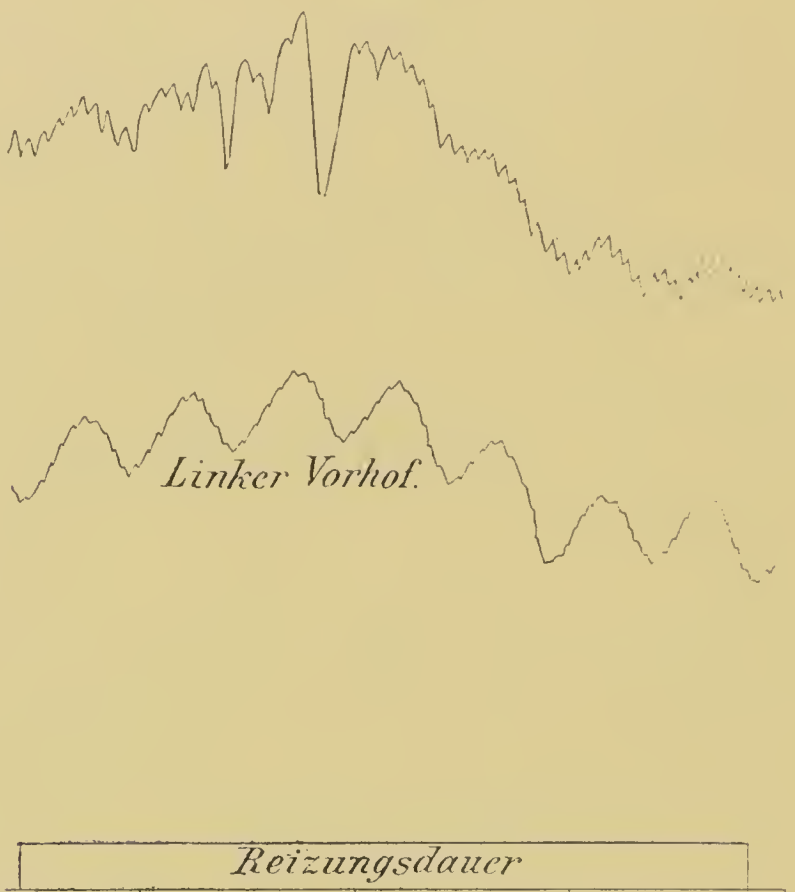

Blutdruck in der A. carotis und im l. Vorhofe bei Reizung des N. laryngeus sup. Beide Vagi erhalten. Pulsverlangsamung erst auf der Höhe des Blutdruckes.

zuweilen ein mitunter starkes Steigen des Druckes im linken Vorhofe, was namentlich in jenen Fällen zur Beobachtung kam, wo erst auf der Höhe des Anstieges des Arteriendruckes eine Pulsverlangsamung eintrat.

Diese Beobachtung wird durch Fig. 3 illustriert.

Wir sahen aber auch in manchen Fällen, dass trotz des Steigens des Arteriendruckes der Druck im linken Vorhofe sich gleich blieb, ja sogar hie und da etwas abgesunken ist.

Was bisher über das gegenseitige Verhalten des Arteriendruckes und des Druckes im linken Vorhofe gesagt wurde, bezieht sich auf jene Versuche, bei denen die Reizung bei intakten Vagis vorgenommen wurde.

Wenn jedoch die beiden Vagi vorher durchschnitten wurden, so stieg, wie schon vorhin erwähnt, bei der Reizung des N. laryngeus sup. der Arteriendruck, die Pulsverlangsamung jedoch blieb aus. Hiebei verhielt sich der Druck im linken Vorhofe, wie in jenen Versuchen, wo trotz der erhaltenen Vagi von einer Pulsverlangsamung nichts zu merken war, wo wir also annehmen mussten, dass bei der Reizung des N. laryngeus superior keine Mitreizung des N. vagus erfolgte.

Wenn wir nun an der Hand der eben vorgeführten Erfahrungen die Frage aufwerfen, ob die Reizung der Nn. laryngei sup. zu Kreislaufsänderungen führe, welche insoferne als pathologische aufzufassen wären, als sie Bedingungen abgeben, durch welche die Arbeit des Herzens in der Weise verändert wird, dass der Abfluss des Blutes an irgend einer Stelle des grossen Gefässgebietes ein Hindernis erfährt: so gelangen wir zu dem Ergebnisse, dass nur in jenen Versuchen die Bedingungen für die Entwicklung einer solchen Kreislaufsstörung vorhanden sind, wo mit dem Steigen des Arteriendruckes zugleich ein Ansteigen des Druckes im linken Vorhofe eintrat. Dieses Ansteigen des Druckes im linken Vorhofe führt ja, namentlich wenn zugleich mit demselben ein Ansteigen des Druckes in den Arterien und, wie nicht anders denkbar, auch in der A. pulmonalis einhergeht, zu einer stärkeren Füllung der Alveolarcapillaren mit Blut und giebt demgemäss die Entstehungsbedingungen für die Lungenschwellung und Lungenstarrheit und in weiterer Folge für das akute, allgemeine Lungenoedem ab.

Hiezu kommt noch, dass die Herzarbeit als solche in diesem Zustande als eine von der normalen wesentlich abweichende betrachtet werden muss. Denn es steht der linke Ventrikel unter höherer Spannung und seine Kontraktionen sind gleichzeitig, wie der hohe Druck im linken Vorhofe lehrt, insufficient. Es muss aber auch die Spannung des rechten Herzens deshalb erhöht sein, weil der Druck im linken Vorhofe erhöht, mithin der Widerstand gegen das Abströmen des Blutes aus der Pulmonalarterie erhöht ist.

Da, wo der Druck im linken Vorhofe nach Reizung des N. laryngeus superior unter Steigerung des Arteriendruckes nur wenig erhöht wird, sind selbstverständlich die eben auseinandergesetzten Folgezustände, so weit sie die Stauung in den Lungengefässen und die eigentliche Herzarbeit betreffen, in geringerem Grade entwickelt.

In den Versuchen hingegen, wo der Druck im linken Vorhofe gar nicht steigt oder gar absinkt, fehlt jeder Grund zur Annahme für das Vorhandensein der erwähnten Störungen. Allerdings ist aber auch bei diesen letzteren günstigen Fällen zu berücksichtigen, dass der linke Ventrikel unter höherer Spannung zu arbeiten genötigt ist, als sonst.

Um uns über die Lungenzustände zu informieren, welche bei Reizung der Nn. laryngei superiores eintreten, haben wir Versuche vorgenommen, in denen wir die Zwerchfellexkursionen, die ja beim curarisierten Tiere ein indirektes Mass für die Ausdehnung der Lunge abgeben, gemessen haben.

III. Versuchsreihe.

Verhalten des Arteriendruckes und der Zwerchfellexcursionen bei Reizung der Nn. laryngei superiores. Beide Nn. vagi erhalten.

Die beifolgende Fig. 4, einem der vielen hieher gehörigen Versuche entnommen, illustriert das gleichzeitige Verhalten des Arteriendruckes und der durch einen Phrenographen registrierten Zwerchfellexkursionen während der Reizung der Nn. laryngei superiores.

In diesem Versuche sieht man die phrenographische Kurve sich erheben, als Ausdruck dafür, dass das Zwerchfell durch die sich vergrössernde Lunge gegen die Bauchhöhle erheblich verschoben wurde.

Man könnte aus diesem Hinabsteigen des Zwerchfells, welches die Drucksteigerung im Arteriensysteme begleitet, wie dies die Kurve zeigt, im Sinne einer Lungenschwellung deuten, wenn nicht die Pulsverlangsamung darauf hinweisen würde, dass in diesem Falle auch der N. vagus mitgereizt wurde. Eine Reizung des N. vagus jedoch bedingt, — wie die im Laboratorium von v. Basch ausgeführten Versuche von Beer lehren, dass auf dem Wege des Bronchospasmus eine eigenartige Vergrösserung der Lunge (Lungenblähung), welche mit der auf Blutstauung beruhenden Lungenschwellung nichts gemein hat, entsteht. Eine solche Lungenblähung könnte, wenn man die N. laryngei superiores bei erhaltenen Vagi reizt, auch auf reflektorischem Wege zustande kommen; denn es wäre leicht denkbar, dass durch centrale Reizung des N. vagus ein Bronchospasmus entsteht.

Aus dieser letzteren Betrachtung folgt, dass sich aus der Vergrösserung des Lungenvolumens nach Reizung der Nn. laryngei sup.

nicht ohne weiteres mit Bestimmtheit folgern lässt, dass dieselbe auf einer Lungenschwellung beruht. Dieser Schluss erscheint uns

Fig. 4.

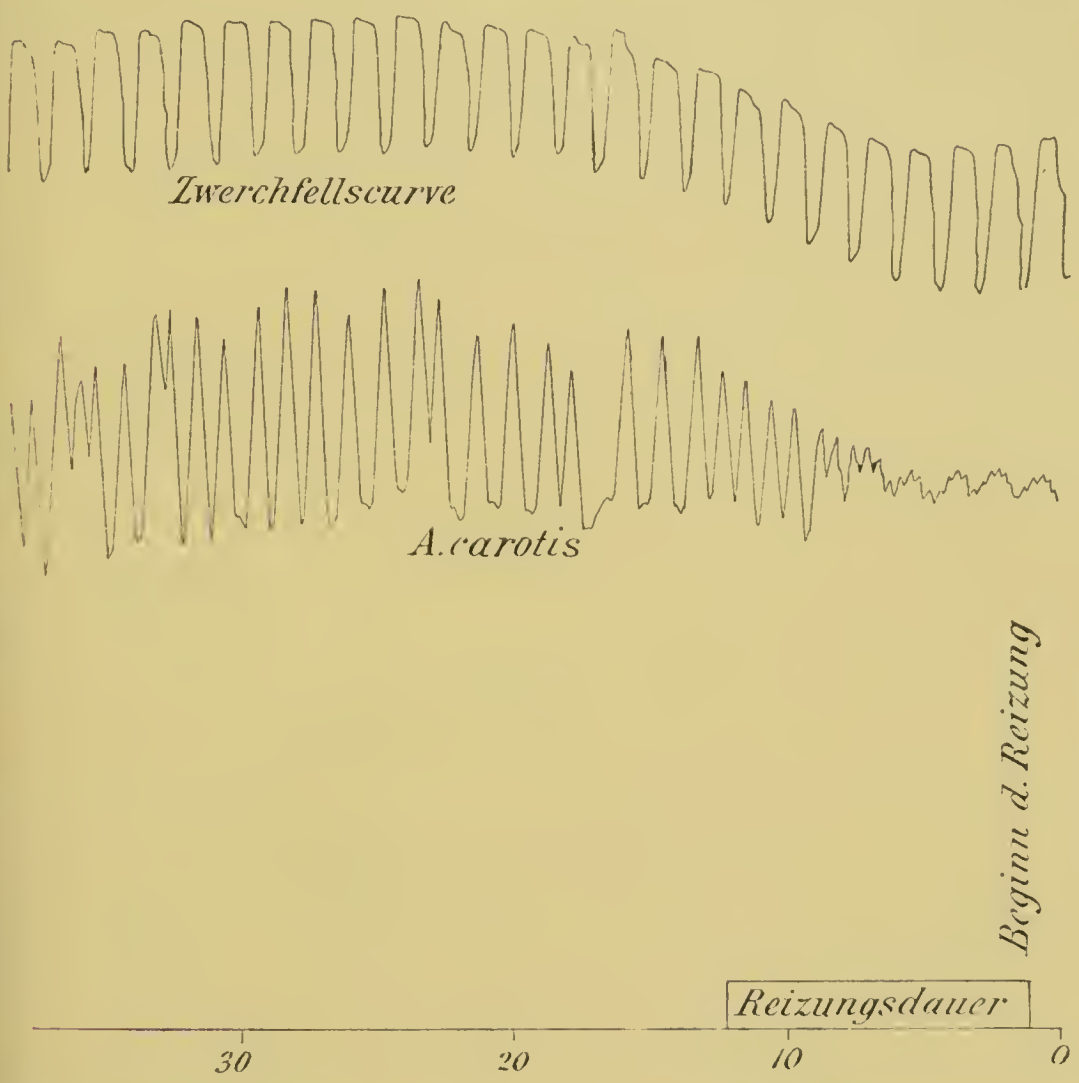

Arteriendruck und Zwerchfellexcursionen bei Reizung der Nn. laryngei superiores. Beide Vagi erhalten.

selbst in jenen Fällen nicht zulässig, wo auf die Reizung der Nn. laryngei sup. keine Spur einer Pulsverlangsamung auftrat.

Dagegen lehren jene Versuche, in denen nach Durchschneidung der beiden Vagi die Reizung der Nn. laryngei sup. eine ausgesprochene Volumensvergrösserung der Lunge bewirkte, mit Sicherheit, dass sich durch Reizung der Nn. laryngei sup. thatsächlich eine Lungenschwellung entwickeln kann. Die Volumensvergrösserung, welche in diesen Fällen entsteht, konnte ja nicht anders, als durch vermehrte Füllung der Lungengefässe und nicht durch Bronchospasmen entstehen.

IV. Versuchsreihe.

Verhalten des Arteriendruckes und der Zwerchfellexcursionen bei Reizung der Nn. laryngei superiores. Beide Vagi durchschnitten.

Die Fig. 5 ist einem Versuche entnommen, wo der N. laryngeus sup. erst nach der beiderseitigen Durchschneidung der Nn. vagi gereizt wurde. Man sieht, wie mit der Steigerung des Arteriendruckes die Zwerchfellkurve sich beträchtlich erhebt.

Fig. 5.

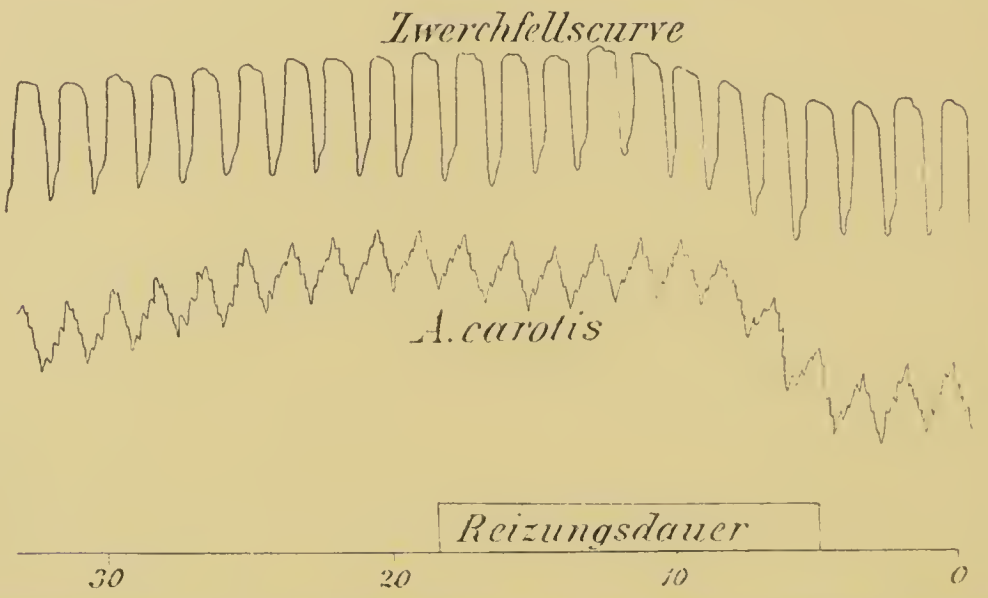

Arteriendruck und Zwerchfellexcursionen bei Reizung der Nn. laryngei superiores. Beide Vagi durchschnitten.

Dieser Versuch entspräche jenen Fällen, wo mit Ansteigen des Arteriendruckes auch der Druck im linken Vorhofe ansteigt. Selbstverständlich hat man eine solche Volumenzunahme der Lunge in jenen Fällen nicht zu erwarten, wo der Druck im linken Vorhofe während der Reizung sich gleich bleibt oder gar absinkt.

Ehe wir nun zu den allgemeinen Betrachtungen übergehen, die sich aus unseren Versuchen für die klinische Frage von den Folgezuständen der Larynxexstirpation auf das Herz ergeben, — müssen wir noch die Frage erörtern, ob und inwieferne sich der Reizeffekt des N. laryngeus sup., der ja bekanntlich ausser seinen den M. cricothyreoideus innervierenden motorischen Fasern auch sensible Fasern enthält, von jenem der anderen gleichfalls gemischte Fasern führenden Nerven unterscheidet?

Diesbezüglich ist ja schon lange bekannt, dass die Reizung sensibler Nerven den Arteriendruck erhöht und zwar dadurch, dass auf reflektorischem Wege die Gefässnervencentren erregt werden.

Es war aber bisher nicht bekannt, ob und in welcher Weise die Arbeit des Herzens unter diesen geänderten Blutdruckverhältnissen beeinflusst wird.

Man wusste bloss, dass, wenn der linke Ventrikel durch die direkte Reizung des Rückenmarkes und die hiedurch bedingte Steigerung des Arteriendruckes in eine sehr hohe Spannung versetzt wird, er auch insufficient wird, was sich durch eine hochgradige Steigerung des Druckes im linken Vorhofe offenbart (C. Ludwig, Waller). Hiernach wäre zu erwarten, dass jede, wodurch immer bedingte Steigerung des Arteriendruckes eine Insufficienz des gespannten linken Ventrikels zur Folge hat.

Thatsächlich lehrten ja unsere bisher geschilderten Versuche, dass unter Umständen der höhere Arteriendruck und die dadurch bedingte höhere Spannung im linken Ventrikel mit einer Insufficienz der letzteren beantwortet wird.

Sie lehrten aber auch ferner, dass dieser gesteigerte arterielle Druck nicht immer diese Insufficienz zur Folge hat. Wir haben sogar Fälle kennen gelernt, wo diese arterielle Drucksteigerung statt von einem Steigen, von einem Sinken des Druckes im linken Vorhofe, also von einer günstigeren Herzarbeit begleitet wurde.

Aus diesem wechselnden Verhalten des linken Ventrikels bei Reizung des N. laryngeus sup. geht ohne weiteres hervor, dass unter Umständen mit derselben sich Bedingungen entwickeln, welche die an und für sich schädliche Rückwirkung der Arteriendrucksteigerung zu beleben im stande sind, dass aber diese Bedingungen unter Umständen auch ausbleiben können.

Diese Bedingungen sind jedenfalls in reflektorischen Einflüssen zu suchen, welche mit der Erregung des N. laryngeus sup. wahrscheinlich auf dem Wege der Herznerven dem Herzen zufliessen.

Um diese Einflüsse einigermassen näher kennen zu lernen, schien es eben notwendig den Reizeffekt auch anderer sensibler Nerven nach dieser Richtung zu prüfen.

V. Versuchsreihe.

Druckmessungen in der A. carotis und im linken Vorhofe bei centraler Reizung des N. ischiadicus.

Wir haben zu diesem Zwecke Versuche ausgeführt, in denen wir das Verhalten des Arteriendruckes und des Druckes im linken Vorhofe bei centraler Reizung des N. ischiadicus prüften.

Den Effekt einer solchen Reizung illustriert Fig. 6.

Aus derselben ersieht man, dass mit dem Steigen des Arterien-

druckes, bei Reizung des N. ischiadicus der Druck im linken Vorhofe absinkt.

Dieses Absinken ist, wie wir uns wiederholt überzeugt haben, gar nicht zu vergleichen mit dem minimalen Sinken, welches wir

Fig. 6.

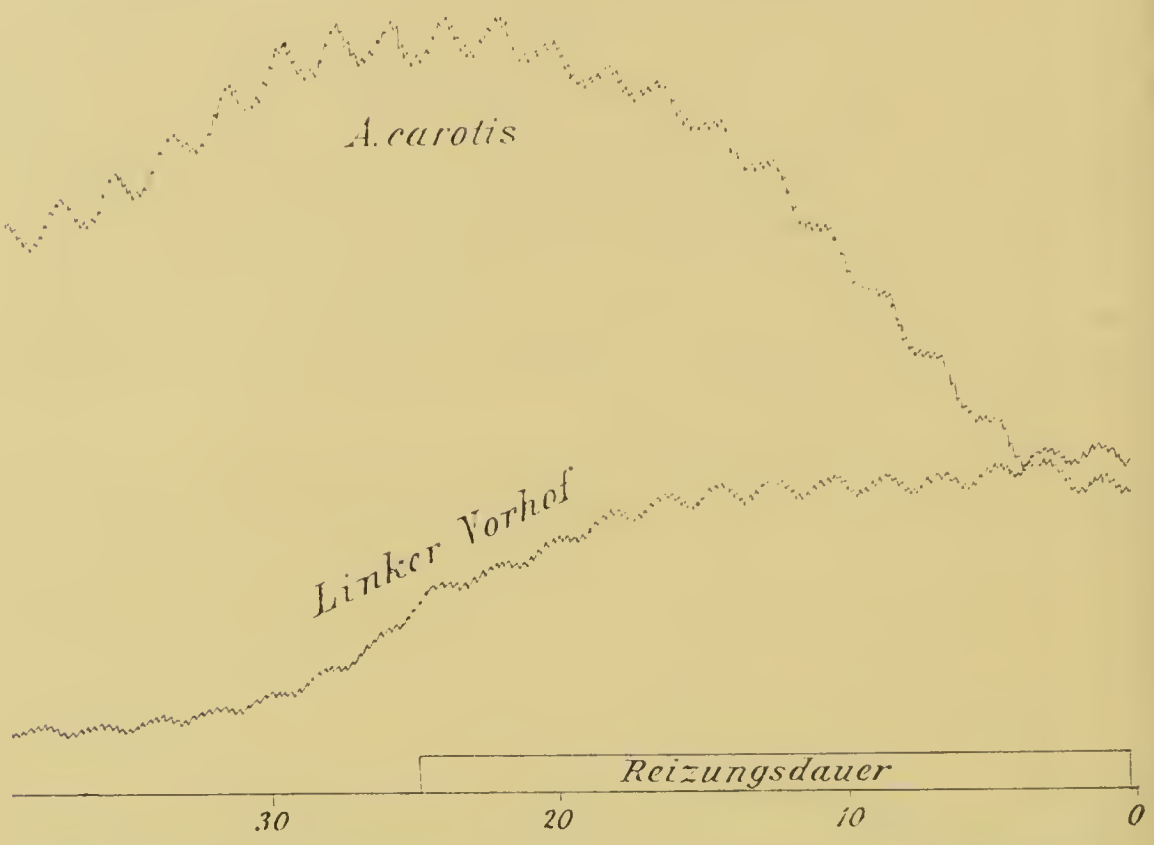

Druck in der A. carotis und im linken Vorhofe bei centraler Reizung des N. ischiadicus.

in seltenen Ausnahmsfällen auch bei der Reizung des N. laryngeus sup. beobachtet haben.

Hieraus dürfen wir wohl ohne weiteres schliessen, dass bei Reizung der Nn. laryngei sup. jene günstigen Bedingungen, welche die Schäden des gesteigerten Arteriendruckes auszugleichen im stande sind, in weit geringerem Grade und viel seltener zur Entwickelung gelangen, als bei der Reizung des N. ischiadicus.

Die hier mitgeteilte Thatsache, dass bei Reizung des N. ischiadicus der Druck im linken Vorhofe bei gleichzeitiger Steigerung des Arteriendruckes absinkt, ist, wie ich ausdrücklich hervorheben muss, nur eine Bestätigung von gleichlautenden Versuchen Kauders', die bisher noch nicht veröffentlicht sind.

Es muss übrigens erwähnt werden, dass wir auch Fälle beobachtet haben, in denen die Arteriendrucksteigerung bei Reizung des N. ischiadicus von einer Steigerung des Druckes im linken Vorhofe begleitet war. Es kann also selbst die Reizung eines

Nerven, welche in der Regel von einem entschieden günstigen Effekte auf die Herzarbeit begleitet wird, unter Umständen von ungünstigen Folgen begleitet sein.

Nachdem wir uns durch das Tierexperiment über die Veränderungen, welche im Herzen, in dem grossen und kleinen Kreislaufe bei Reizung des N. laryngeus superior auftreten, informiert haben, wollen wir nun in Betracht ziehen, welche Schlüsse sich aus den gewonnenen Erfahrungen vom klinischen Standpunkt aus ergeben.

Vor allem muss konstatiert werden, dass die Durchschneidung der Nn. laryngei superiores et inferiores an und für sich wie wir bereits oben erwähnt haben, weder das Herz noch den Kreislauf in irgend einer Weise alteriert. Eine solche Alteration wird erst durch irgend eine Reizung der Nn. laryngei superiores hervorgerufen. Deshalb kann auch die klinische Betrachtung, welche sich an den Tierversuch anlehnt, nur von der Annahme ausgehen, dass die Nervenstümpfe in gewissen Fällen und unter bisher nicht genau bestimmten Bedingungen während des Wundverlaufes nach Exstirpation des Larynx, einer Reizung ausgesetzt werden.

Eine solche Reizung, wenn sie einmal eintritt, muss nach den Ergebnissen unserer Versuche die Spannung im linken Ventrikel, wegen des vermehrten Widerstandes im Arteriensysteme erhöhen.

Diese Steigerung der Spannung wird unter gewissen Umständen, bei Hinzutritt bestimmter günstiger Einflüsse, welche auf dem Wege des Reflexes zum Herzen gelangen, vom linken Ventrikel ziemlich gut vertragen. Sie bewirkt aber sofort eine Insufficienz des linken Ventrikels, wenn mit der Steigerung des Arteriendruckes sich die erwähnten günstigen Einflüsse nicht geltend machen.

Es leuchtet nun ohne weiteres ein, dass in jenen Fällen, wo von vornherein mit der Reizung des N. laryngeus sup. nur das schädigende Moment der Blutdrucksteigerung in den Arterien sich in der Weise geltend macht, dass es zu einer Insufficienz des linken Ventrikels führt, — für das Leben eine imminente Gefahr besteht. Von dieser Gefahr sind jedoch auch jene Herzen nicht befreit, welche im Beginne der Reizung unter den erwähnten schädigenden Einflüssen deshalb nicht litten, weil auf dem Wege der Reflexe Bedingungen geschaffen wurden, durch welche das Herz vor der Insufficienz bewahrt wurde. Man braucht sich nur vorzustellen, dass diese begünstigenden Faktoren sei es dadurch,

dass die hier in Betracht kommenden Apparate durch Ermüdung oder in anderer Weise ihre Funktionsfähigkeit einbüssen, oder dass das Herz selbst im weiteren Verlaufe auf diese begünstigenden Einflüsse nicht mehr reagiert.

Im Ganzen und Grossen also führen diese Betrachtungen zur Vorstellung, wie leicht sich schon durch die dauernde Reizung der Stümpfe der Nn. laryngei superiores ein gefahrvoller Herzzustand entwickeln kann.

Unsere Versuche zeigen aber noch des weiteren, dass diese Schädlichkeit sich zumal dann in hohem Grade steigern muss, wenn der Reizungsprozess sich nicht allein auf die Stümpfe der Nn. laryngei sup. beschränkt, sondern wenn er, ähnlich wie die Stromschleifen in unseren Versuchen, auf den Vagusstamm sich erstreckt. An dieses Ereignis knüpft sich ja eine hochgradige Insufficienz des linken Ventrikels, welche sich in einer erheblichen Steigerung des Druckes im linken Vorhofe d. i. in Erscheinungen offenbart, welche in ihrer Fortdauer unausweichlich zum Lungenödem führen.

Wir müssen demnach den Ausgangspunkt für den Eintritt jener Kreislaufsstörung, welche das letale Ende nach der Kehlkopfexstirpation herbeiführt, in einem fortbestehenden Reizungszustande der Nn. laryngei superiores event. in einem Uebergreifen dieses Reizungszustandes auf die Vagi erblicken.

Diese Annahme erklärt nicht allein den Eintritt eines solchen Herzzustandes nach Exstirpation des Larynx, sie giebt auch darüber Aufklärung, warum nicht jeder dieser Fälle diesen ungünstigen Verlauf nimmt. Die Versuche, auf welche diese Annahme sich stützt, lehren ja, dass jedenfalls nicht die Durchschneidung der Kehlkopfnerven für sich allein, ja selbst nicht die Reizung der durchschnittenen Nerven notwendigerweise eine Herzschädigung zur Folge haben, sondern dass es des Zusammentreffens gewisser ungünstiger Bedingungen bedarf, um dieselben hervorzurufen.

So plausibel diese Annahme uns auch erscheint, so wollen wir doch die Behauptung nicht aufstellen, dass aus denselben, resp. aus den ihr zu Grunde liegenden Versuchen alle Erscheinung des in Rede stehenden Herzzustandes, nach ihrer Natur und Entstehungsweise sich erschöpfend erklären lassen.

Ich will jedoch hoffen, dass die mitgeteilten Versuche die Anregung zu weiteren Untersuchungen geben werden, deren Aufgabe, wie ich glaube, darin zu bestehen hätte, zunächst das Verhalten des Pulses und Blutdruckes zu prüfen. Hiebei hätte man sein Augenmerk darauf zu richten, ob der Blutdruck steigt, ob

mit dieser Steigerung eine Pulsbeschleunigung oder -verlangsamung einhergeht und in welchem Verhältnisse die Pulsfrequenz zum Blutdrucke steht. Ueberdies wäre auch das Verhalten des Herzens und der Lunge einer eingehenden Beobachtung zu unterziehen.

Bei der Obduktion dürfte man nicht unterlassen, die Stümpfe der Nn. laryngei sup. sowie den Vagus einer genauen, womöglich auch histologischen Untersuchung zu unterziehen.

Laryngotomia transversa.

Von

Primararzt **Dr. Robert Gersuny** in Wien.

Mit 4 Holzschnitten.

Wenn man den Schildknorpel zwischen den wahren und den falschen Stimmbändern, parallel mit der Stimmbandebene vollständig spaltet (wobei auch die Schleimhaut der Sinus Morgagni durchtrennt wird), so kann man den oberen Teil des Schildknorpels leicht nach oben umschlagen, bis seine Schnittebene mit der seines unteren Teiles einen stumpfen Winkel bildet. (Fig. 1.) Man übersieht dann die obere Fläche der Stimmbänder, die untere Fläche der Taschenbänder, die halbierten Sinus Morgagni und die hintere Wand des Kehlkopfs; nach oben, zwischen den Taschenbändern, sieht man einen kleinen Teil der hinteren Pharynxwand; spaltet man dann noch die obere Schildknorpelhälfte in der Mittellinie zwischen den Ansätzen der Taschenbänder (Fig. 2), so kann man diesen Schnitt weit klaffend machen, und erhält freien Einblick in den Teil des Kehlkopfs oberhalb der Taschenbänder, und kann durch Auseinanderdrängen der aryepiglottischen Falten auch die hintere Fläche der Epiglottis in das Gesichtsfeld bringen. Durch Einschneiden des Lig. thyreohyoid. med. parallel dem

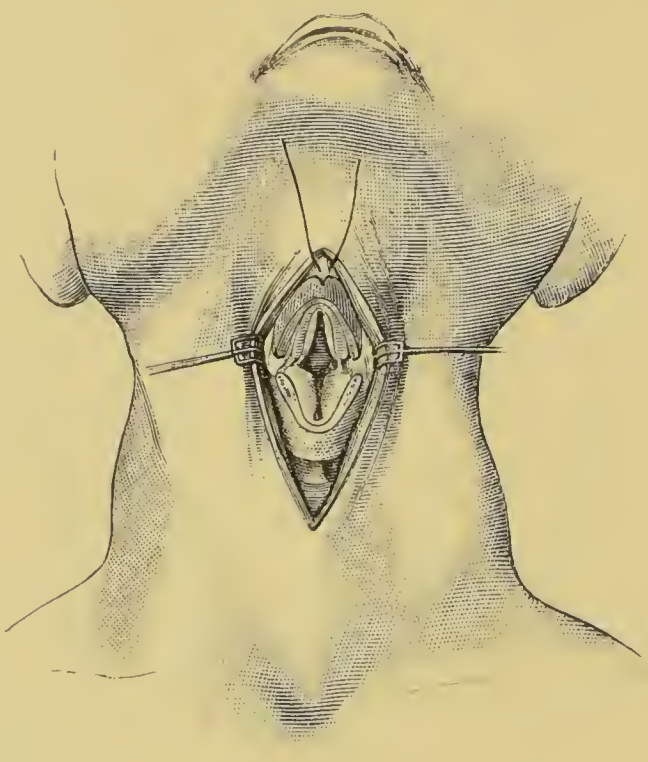

Fig. 1.

oberen Rande des Schildknorpels kann man die beiden oberen Schildknorpelstücke (oder wenn man den Schnitt einseitig führt, das eine von ihnen) vollständig seitwärts umklappen; die Epiglottis wird dadurch noch freier zugänglich, man sieht auch ein Stück der Zungenwurzel und einen grösseren Teil der hinteren

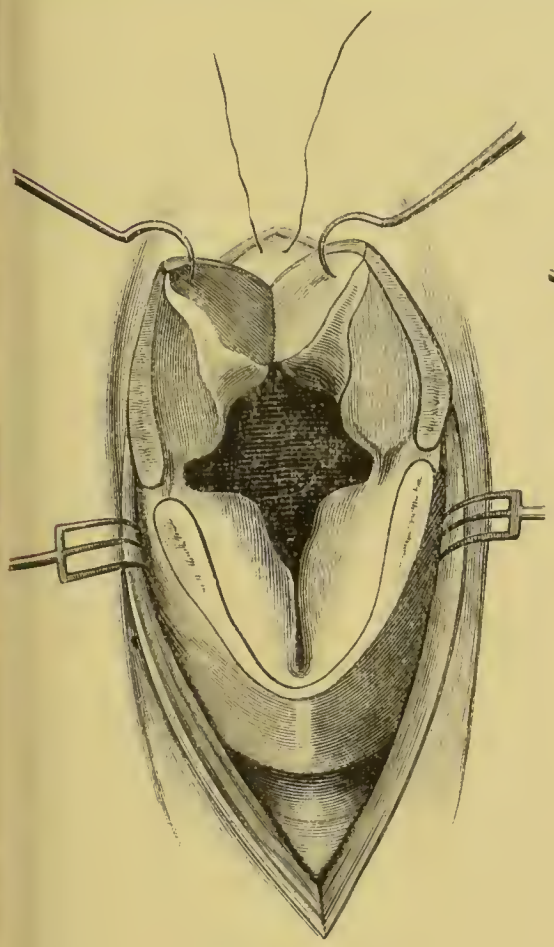

Fig. 2.

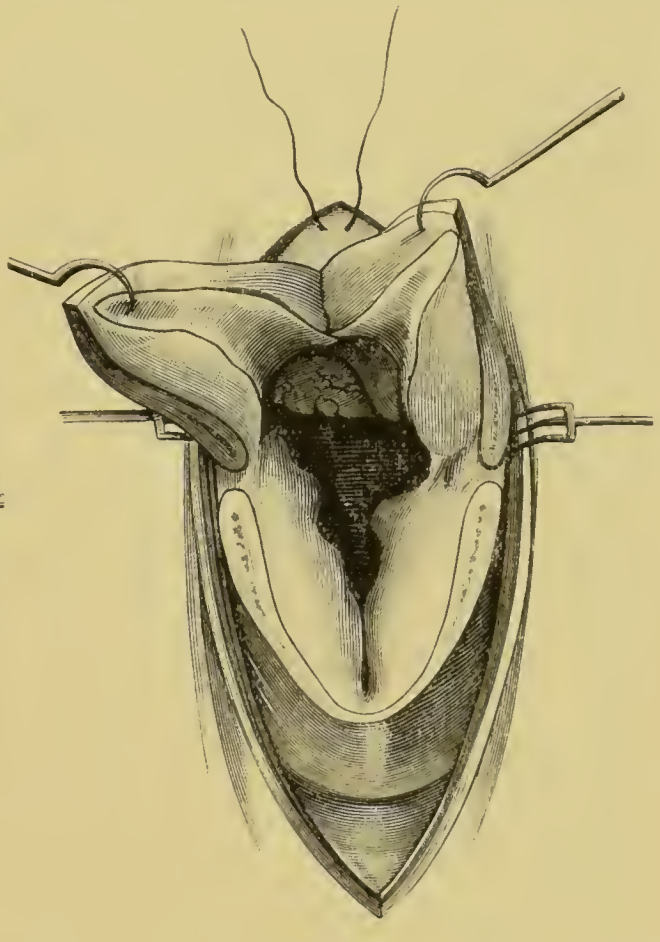

Fig. 3.

Pharynxwand (Fig. 3. Der Schnitt ist hier nur durch die rechte Hälfte des Lig. thyreohyoid. med. geführt, man sieht die rechte Hälfte der Epiglottis und ein Stück der Zunge). Ein Blick auf die Abbildungen (Fig. 1—3), welche nach einem nicht ganz normalen, sondern etwas ödematösen Kehlkopf gezeichnet sind, wodurch die Schleimhaut gewulstet erscheint), zeigt, wie frei die blossgelegten Teile der Untersuchung und jedem operativen Eingriff zugänglich sind; er zeigt auch, dass dieser Zugang zu dem Innern des Kehlkopfs und zu dem unteren Teil des Pharynx sozusagen in der Mitte liegt zwischen der Pharyngotomia subhyoidea und der Längsspaltung des Kehlkopfs.

Dem entsprechend wird auch die planmässig als Voroperation ausgeführte Querspaltung des Kehlkopfs (wohl passend als Laryngotomia oder Thyrcotomia transversa zu bezeichnen), in die Gebiete der beiden genannten Operationen übergreifen und

deren Grenzen etwas zurückdrängen, denn sie beherrscht eine Gegend, welche durch die Pharyngotomia subhyoidea nur schwer und unvollkommen zugänglich wird, eine Gegend, welche allerdings auch durch die Laryngofissur freigelegt werden kann, aber nicht ohne Spaltung der vorderen Insertion der Stimmbänder; mag man nun den bleibenden Nachteil, der dieser Verletzung folgen kann, höher oder niederer anschlagen, immer bleibt diese Spaltung eine Nebenverletzung, welche man vermeiden wird, wenn man kann, und namentlich dann wird diese Schonung von Wert sein, wenn die Stimmbänder selbst durch die Krankheit, wegen welcher man operiert, nicht krankhaft verändert sind.

Diese Erwägungen waren es auch, welche mich auf den Gedanken brachten, die operative Querspaltung des Kehlkopfs an der Leiche zu versuchen; das Ergebnis der Leichenversuche war in Bezug auf leichte Ausführbarkeit der Operation und vollkommene Erreichung ihres Zieles so ermutigend, dass ich die Vornahme der Operation am Kranken für ganz gerechtfertigt halten konnte. Die Erfahrung hat mir recht gegeben und ich lege darum die Beschreibung des Verfahrens vor.

Ausführung der Operation.

Lagerung des (tracheotomierten) Kranken wie zur Tracheotomie. Narkose durch die Tamponkanüle. Man durchtrennt zunächst die Haut vom Zungenbein bis zum Ringknorpel in der Mittellinie des Halses und legt den Schildknorpel bloss, hierauf werden nach beiden Seiten hin die Weichteile von den Schildknorpelplatten mit dem Elevatorium stumpf abgelöst. (Man kann statt des Längsschnittes auch einen Querschnitt machen, der genau an der Stelle des beabsichtigten Kehlkopfschnittes liegt und vielleicht unter Umständen — z. B. bei kurzem, dickem Hals — sogar den Vorzug verdient; dieser Schnitt ist jedoch insofern nicht so einfach, wie der Längsschnitt, als er öfter Hautvenen treffen wird und auch die Verletzung der Mm. sternohyoid. und thyreohyoid. notwendig macht.

Nun werden die Weichteile mit stumpfen Haken nach beiden Seiten zurückgehalten und man bestimmt die vordere Insertion der Stimmbänder, welche in der Mitte zwischen dem tiefsten Punkt der Incisur und dem unteren Rand des Schildknorpels liegt. Einen bis zwei Millimeter oberhalb dieses Punktes spaltet man den Schildknorpel parallel mit seinem oberen Rand oder richtiger mit dem Teil dieses Randes, der zwischen der Incisur und dem oberen Horn liegt. Man setzt die Schneide des Messers quer auf die Kante, in

welcher die Schildknorpelplatten zusammentreffen, und spaltet mit einem Zug den Knorpel auf etwa 1 cm nach jeder Seite von der Mittellinie; damit ist auch die Schleimhaut oberhalb der Insertion der Stimmbänder durchtrennt und die Höhle des Kehlkopfs eröffnet. Wenn der Schildknorpel bereits verknöchert ist, wie meist bei Männern in der zweiten Hälfte des Lebens, macht man diesen Schnitt mit der Stich- oder Bogensäge, jedoch nur so tief, dass man den Knorpel allein durchtrennt, dann spaltet man in der Ausdehnung des Sägeschnittes die Kehlkopfschleimhaut mit dem Messer.

Ist die Höhle des Kehlkopfs so eröffnet, dann vollendet man die Querspaltung mit der Schere; (entweder mit der gewöhnlichen geraden chirurgischen Schere oder bei Kehlkopfverknöcherung mit einer schlanken Knochenschere) und zwar durchtrennt der erste Scherenschlag auf jeder Seite die Schildknorpelplatte bis nahe an ihren hinteren Rand, wobei auch die Auskleidung der Sin. Morgagni durchschnitten wird, dann macht man den Knorpelspalt etwas klaffend und durchschneidet jederseits den hinteren Rand des Schildknorpels, wobei die Schleimhaut des Kehlkopfs geschont wird, indem man die Spitze des Scherenblattes, das im Innern des Kehlkopfs zu liegen kommt, dicht auf der Innenfläche des Knorpels vorschiebt.

Ist nun der Schildknorpel vollständig durchtrennt, so genügt ein mässiger Zug, um seine obere Hälfte nach oben umzulegen und den oben beschriebenen und auf Fig. 1 dargestellten Zugang zum Kehlkopfinneren zu eröffnen. Der ganze Eingriff ist fast unblutig und leicht auszuführen; es empfiehlt sich, beim Emporziehen des oberen Schildknorpelabschnittes den Haken nicht in den Knorpel einzusetzen, um diesen nicht zu zerbrechen, sondern lieber in der Mitte des lig. thyreohyoid. ein spitzes Häkchen einzusetzen oder einen Faden durchzulegen. Die untere Hälfte des Schildknorpels braucht man dabei nicht zu fixieren.

Wie man aus Fig. 1 ersieht, sind nach dem Aufklappen des Schildknorpels die Stimmbänder und die Taschenbänder für jeden Eingriff frei zugänglich.

Handelt es sich darum, in dem Raum oberhalb der Taschenbänder zu operieren, so genügt ein Scherenschnitt, um den oberen Teil des Schildknorpels zwischen den Taschenbändern in der Mittellinie zu spalten, und man kann die beiden Knorpelstücke (samt den Taschenbändern) auseinanderziehen, wie in Fig. 2 dargestellt ist. Man übersieht jetzt beide aryepiglottischen Falten und kann durch Zug an ihnen oder an der Epiglottis die hintere Fläche der letzteren in das Operationsfeld bringen.

Auf Fig. 3, wo auch noch die rechte Hälfte des Lig. thyreohyoideum med. parallel dem Schildknorpelrande durchschnitten ist und wo das entsprechende Schildknorpelstück infolgedessen ganz nach aussen umgeschlagen werden konnte, sieht man einen Teil der Epiglottis in situ und ein Stück der Zungenwurzel. Was in Fig. 3 ganz dunkel gehalten ist, entspricht der hinteren Rachenwand. Hat man den Zweck der Operation erreicht und lässt man die auseinandergezogenen Teile wieder los, so legt sich alles von selbst wieder annähernd richtig zusammen und es bedarf nur geringer Nachhilfe durch die Naht, um ein korrektes Zusammenheilen zu sichern. —

Die Laryngotomia transversa eignet sich nach dem Gesagten zur Voroperation für alle chirurgischen Eingriffe im untersten Teil des Pharynx, an der Epiglottis, im oberen und im mittleren Kehlkopfraum, an den Taschenbändern, an den Stimmbändern und Aryknorpeln, möge es sich um die Exstirpation von Geschwülsten oder um Operationen wegen anderer Prozesse (z. B. tuberkulöser Wucherungen, Narben, fremder Körper) handeln, insofern diese Eingriffe nicht per vias naturales ausführbar sind.

Ich habe schon erwähnt, dass der Kehlkopfquerschnitt den oberen Kehlkopfraum besser zugänglich macht, als die Pharyngotomia subhyoidea, und dass er in jenen Fällen, in welchen er die mediane Laryngofissur ersetzen kann, vor dieser den Vorzug hat, dass die Kommissur der Stimmbänder geschont wird; ich möchte aber noch auf einen anderen Umstand hinweisen, der nicht gleichgültig ist: mag man in der oberen oder in der unteren Kehlkopfhälfte operieren, immer wird der Querschnitt einen Teil des Mechanismus schonen, welcher das Eindringen fremder Körper vom Schlund aus verhindert: in dem einen Fall werden die Stimmbänder, in dem anderen die Taschenbänder mit der Epiglottis gleich nach der Operation schlussfähig sein.

Zum ersten Mal wurde diese Operation an einem Kranken im vorigen Jahr ausgeführt und zwar durch Herrn Hofrat Billroth, der in einem Fall von Lymphosarcom des rechten Taschenbandes auf meine Bitte die von mir vorgeschlagene Schnittführung wählte. Der Gang der Operation rechtfertigte die gemachten Voraussetzungen vollkommen, die Heilung erfolgte sehr rasch. (Als erwähnenswert will ich anführen, dass durch die Substanz des nicht verknöcherten Schildknorpels mehrere Seidennähte gelegt wurden, um den durchtrennten Kehlkopf wieder zu vereinigen.)

Im Januar dieses Jahres hatte ich selbst Gelegenheit, die Operation zu machen. Es handelte sich um einen Mann von 33 Jahren, der seit vier Jahren heiser, seit zwei Monaten ganz stimmlos und kurzatmig war. Die rechte Hälfte des Kehlkopfeingangs war von einer taubeneigrossen Geschwulst eingenommen, welche von der Plica pharyngo-epiglottica umhüllt war und bis zur Glottis hinunterzureichen schien.

Fig. 4 giebt den laryngoskopischen Befund gut wieder. Im Rudolfinerhaus (Prot. Nr. 5, 1892) aufgenommen wurde der Kranke (4 Tage nach der Tracheotomie) operiert. Narkose durch die Tamponkanüle (mit Winters Apparat). Längsschnitt durch die Haut in der Medianlinie. Kehlkopfquerschnitt wegen Verknöcherung des Schildknorpels mit Stichsäge und Knochenschere. Nach medianer Längsspaltung des oberen Schildknorpelstückes stellte sich die Geschwulst in die klaffende Wunde ein und ich begann nach Durchtrennung der bedeckenden Schleimhaut sie auszulösen; plötzlich entleerte sich glasigschleimiger Inhalt und die Geschwulst fiel zusammen, doch konnte ich den verhältnismässig starkwandigen Sack vollständig auslösen.

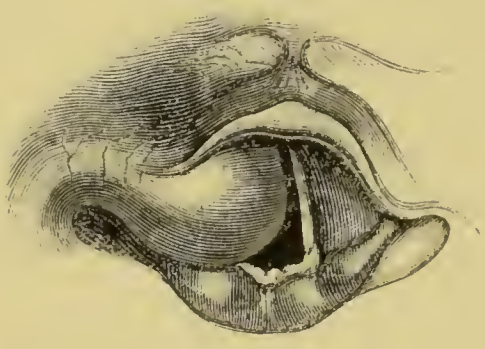

Fig. 4.

Die nach der Exstirpation der Cyste zurückbleibende Höhle wurde mit Jodoformdocht ausgefüllt dessen, Ende durch die Kehlkopfwunde nach aussen geleitet wurde. Die Schildknorpelstücke legten sich, als man sie sich selbst überliess, ohne weitere Fixation gut aneinander, die Hautwunde wurde vernäht.

Am zweiten Tage nach der Operation wurde der Jodoformdocht, am vierten die Trachealkanüle entfernt. Nach 14 Tagen war alles geheilt, die Stimme des Patienten war noch heiser, der laryngoskopische Befund zeigte normale Verhältnisse, nur war die Kehlkopfschleimhaut, besonders das rechte Taschenband noch gerötet. Der Patient wurde aus der Anstalt entlassen. Nach vier Wochen stellte er sich nochmals vor und brachte ein kleines nekrotisches Knorpelstückchen von der Sägefläche des Schildknorpels mit, das sich mittlerweile durch die Hautnarbe (die bereits wieder geschlossen war) ausgestossen hatte.

Befund des Kehlkopfs normal bis auf die noch nicht ganz geschwundene Rötung der Schleimhaut. Stimme noch etwas heiser. —

Die gesundheitliche Bedeutung der Zündholzfabrikation

von

Dr. F. Ris aus Kloten bei Zürich.

Berichte aus Fabriken chlorhaltiger Phosphorzündhölzchen.

Im Correspondenzblatt des Württembergischen ärztlichen Vereins vom November 1840 S. 265 berichten Obermedizinalassessor Dr. Cless und Dr. Cless Sohn in Stuttgart über Krankheitsverlauf und Leichenbefund bei einer als Fall von Bronchitis aufgenommenen Phosphorzündholzarbeiterin, welche am 8. Tage ihres Spitalaufenthaltes gestorben ist. Aus dem Krankheitsbericht nehme ich die Worte heraus: »22 Jahre alt, kachektisches schmutzigweisses, blutleeres Aussehen, dabei aber wohlgenährt, starke Atemnot, heftig trockener Husten, über die Lungen in ihrem ganzen Umfange verbreitete Bronchitis.« Aus dem Leichenbefundbericht: »Lungenluftröhren nicht erweitert, aber ihre Schleimhaut dunkel gerötet, keine Tuberkel in den Lungen; in der Unterleibshöhle alles ungewöhnlich blass und blutleer, im übrigen nichts besonderes Krankhaftes dort zu bemerken; sehr viel Fett zwischen den Blättern der Darmnetzhäute, sowie in den allgemeinen Bedeckungen«; aus dem Schlusswort: »Schwindsuchtsknoten wurden wegen des langjährigen Brustleidens und des krankhaften allgemeinen Aussehens vermutet, und man war erstaunt, keine zu finden.«

In der Einleitung sagen die Dr. Dr. Cless, dass »infolge der penetranten Schwefel- und Phosphorausdünstung in den Reibzündholzfabriken fast alle Arbeiterinnen mehr oder weniger auf der Brust leiden«; und in der Vorgeschichte der gestorbenen Kranken wird sogar gesagt, dass dieselbe vor ihrem Eintritte in das Spital, also doch wohl während ihrer Beschäftigung in der Zündholzfabrik wiederholt Blut gespuckt habe.

Schwefel- und Phosphordunsteinatmung hat, so viel bekannt, noch niemals Bluthusten verursacht, wo solcher nicht auch durch Reizung irgend welcher Art überhaupt konnte verursacht werden — Chlordunsteinatmung hingegen macht auch bei vorher gesunden Leuten mit gesunder Lungenschleimhaut leicht blutigen Auswurf und Blutspucken.

Wir müssen aber annehmen, dass meistens freies Chlor nicht zur Entwicklung gekommen sei, denn wenn das der Fall gewesen wäre, so hätten wir, da ja damals Selbstentzündung der chlorhaltigen Phosphorhölzchen in der Fabrik ein häufiges Vorkommnis war, hören müssen, dass danach allemal alle Eisenwaren in den Arbeitsräumen mit Rost sich beschlagen haben in einer Weise, dass das auffällig werden musste — es wird aber nichts dergleichen aus jenen Zündholzfabriken berichtet und kann also Entwicklung freien Chlorgases ein häufiges Vorkommnis dort nicht gewesen sein.

Kann die Ausdünstung der Phosphorpfanne akute Bronchitis verursachen?

Die stärkste Phosphordunstentwicklung findet statt beim Tunken mit Leimmasse und beim Betropfen von Feuerschwammstücken. Man hat in den 30er Jahren niemals, später in den 40er Jahren allerdings hie und da aber immer nur so nebenher von abgelaufenen »Brustentzündungen« berichtet, welchen Reibschwammtropferinnen und Tunker früher ausgesetzt gewesen sein sollen, aus der Zeit aber, wo nur Phosphor angewendet wurde, ist aus eigener Beobachtung überhaupt im ganzen nur einmal von akuter Bronchitis berichtet, welche von Dr. Geist bei einem Tunker beobachtet worden ist, und es wird im Gegenteil von deutschen sowohl als auch besonders von französischen Berichterstattern nach 1845, welche selbst untersucht haben, betont, dass die Arbeiter in den kleinen Fabriken und in Wohnungen, wo alle Arbeiten in einem Raum vorgenommen worden sind und wo die Luft beständig »getrübt war von Phosphordämpfen«, höchstens etwa bei schlechtem Wetter, wo die Luft in diesen Räumen gar trüb geworden, haben husten müssen, sonst aber keinerlei Brustbeschwerden gezeigt haben, welche auf Einatmung dieser Ausdünstungen zurückzuführen seien.

Danach müssen wir es für unmöglich erklären, dass die so heftig auftretende tödlich endende Schleimhautentzündung der Lungenluftröhren bei der kranken Phosphorzündholzarbeiterin der Dr. Dr. Cless von in Phosphorzündholzfabriken für gewöhnlich vorkommen-

dem Chlordunst oder von Phosphorausdünstung hergerührt habe.

Kann Einwirkung von Schwefeldunst d. h. schwefliger Säure tödlich endende Schleimhautentzündung der Lungenluftröhren bewirken?

Ganz gewiss! wenn solcher Dunst verbrennenden Schwefels in irgend erheblicher Menge zur Einatmung kommt, wie dies bei den damals in den Fabriken häufigen Selbstentzündungen chlorhaltiger Phosphorschwefelhölzchen beim Tunken der Fall war. Auch dürfen wir annehmen, dass nicht bloss die reizerregende Wirkung der stechend schmeckenden schwefligen Säure, sondern auch Giftwirkung von schwefliger Säure her durch Zerstörung vieler Blutkörperchen u. s. w. zum tödlichen Ausgang mitgeholfen habe.

Dr. Th. Roussel bringt in einem Mémoire von März 1846 eine klinische Vorlesung Gendrins von 1845, welche Dr. Geist in seinem bekannten Buche S. 106 ff. auszugsweise citiert.

Es sind in dieser Vorlesung Gendrins im ganzen nur zwei Einzelfälle von Bronchitis bei Zündholzfabrikarbeitern geschildert.

Gendrin spricht sich aber in so bestimmter Weise über Häufigkeit und über Bedeutung dieser Erkrankungen aus, dass man annehmen muss, er habe auf ausgedehnte Erfahrung, aber allerdings aus früheren Jahren sich stützen können.

Die eigenen Worte Gendrins lauten nach Dr. Geist S. 106: »— — — Alle diese Kranken stimmen in der Aussage überein, seit ihrem Eintritt in die Fabrik von Husten befallen worden zu sein. Sie suchen meist dann erst Hilfe im Hospital, wenn der Husten habituell geworden, sich verschlimmert und mit allen Zeichen der akuten Bronchitis kompliziert hat. Die Bronchitis unterscheidet sich ihrem Wesen nach nicht von der gewöhnlich vorkommenden, aber der Symptomenkomplex ist ein anderer, insofern funktionelle Störungen anderer Organe gleichzeitig bestehen. Selbst diejenigen Kranken, welche nur in leichterem Grade ergriffen sind, befinden sich in einem auffallenden Schwächezustand, sie klagen über Appetitlosigkeit, von der sie gleich im Beginn der Arbeit und zugleich mit dem Husten befallen worden zu sein angeben. Andere leiden zugleich an Durchfällen; der grösste Teil an Fieber, auch wenn eine entzündliche Brustaffektion noch nicht vorhanden ist. Diejenigen, welche öfters von entzündlichem Lungenkatarrh befallen waren, und dies ist die Mehrzahl, sind auffallend abgemagert, leiden bisweilen an Herzklopfen, ohne dass aber das Herz oder die grossen Gefässe selbst erkrankt wären.

Dieser Symptomencyklus, welcher der gewöhnlichen Bronchitis

nicht eigentümlich ist, muss daher der giftigen Wirkung der von den Lungen, oder vielleicht auch durch die Haut und die Schleimhaut der Speiseröhre aufgenommenen Phosphordämpfe zugeschrieben werden.

Wir sehen also, dass bei den Kranken Gendrins, wie bei den Kranken der Dr. Dr. Cless Bestehen eines schweren Grundleidens, eines anhaltenden Schwächezustandes besonderer Art mit zeitweise anscheinend ganz unvermittelt plötzlich auftretenden heftigen Anfällen von Bronchitis hervorgehoben wird; und es wird hier das Grundleiden sowohl, als die Anfälle auf Vergiftung ausschliesslich durch Phosphoreinwirkung bezogen; während wir annehmen dürfen, dass die Dr. Dr. Cless das ständige Brustleiden der Zündholzarbeiter vielleicht der Phosphordunsteinwirkung, die heftigen Anfälle der Bronchitis aber der Schwefeldunsteinatmung zugeschrieben haben mögen.

Wenn auch das bestehenbleibende Grundleiden der kranken Arbeiter Gendrins der Einwirkung von Phosphordunst zugeschrieben wird, so geht es nicht an, auch für die akuten Zufälle den Phosphordunst zu beschuldigen, sondern wir müssen für diese akuten Zufälle nach einer anderen Ursache suchen.

Am nächsten liegt es wieder, für diese akuten Zufälle den Schwefeldunst zu beschuldigen; und da wir wissen, dass in Paris das chlorsaure Kali vor 1842 fast überall, nach dieser Zeit aber nur noch in kleineren Fabriken, welche ihre Zündmasse selbst nach alter Vorschrift bereiteten, angewendet worden ist, so haben wir in solcher Annahme nicht blos die Erklärung dafür, dass vor 1842 in Paris Anfälle akuter Bronchitis bei Phosphorzündholzarbeitern häufig gewesen sein können, sondern auch dafür, dass von 1842 an, im Verhältnis, wie die früheren Arbeiter jener früheren Zündholzfabriken allmählich weggestorben sind, und die neueintretenden Arbeiter nicht mehr viel von häufiger Einatmung von schwefliger Säure und andern von der alten Zündmasse herrührenden schädlichen Einflüssen zu leiden hatten, die akuten Zufälle von Bronchitis bei Phosphorzündholzarbeitern, welche ich hier einzig bespreche, nach und nach seltener und nach 1844 gar nicht mehr vorgekommen sind.

Die ganze Vorlesung Gendrins mag wohl den Hauptzweck gehabt haben, denjenigen entgegen zu treten, welche behauptet haben, das in den ersten chemischen Zündwarenfabriken schon häufig beobachtete Berufsleiden der Arbeiter, welches von den Arbeitern und deren Aerzten bald »mal chimique«, bald »Phosphor-Schwindsucht« genannt worden ist, sei kein besonderes Leiden,

sondern eben nichts anderes, als gewöhnliche Lungenschwindsucht.

Diese damals schon alte, bis dahin aber nur gelegentlich besprochene Frage hatte nach der Veröffentlichung des bekannten Aufsatzes von Dr. Fr. W. Lorinser in der Zeitschrift der Gesellschaft der Aerzte zu Wien im März 1845 eine erhöhte Bedeutung gewonnen — nur hat Gendrin als innerer Kliniker es unterlassen, den zweiten Teil der Frage zu besprechen: ob nämlich das längst schon bei Zündwarenarbeitern hie und da einmal zur Beobachtung gekommene Kieferleiden, wie man bisher geglaubt hatte, auf Skrofeln oder auf Syphilis, oder, wie Lorinser als ganz neue Ansicht brachte, auf Phosphorvergiftung beruhe und ein Leiden sei, welches von andern ähnlichen Kieferleiden sich unterscheiden lasse.

Von Lorinsers kieferkranken Zündholzarbeiterinnen aus den früheren Jahren sind 3 gestorben, alle 3 an hektischem Fieber.

Das innerliche Leiden dieser 3 Kranken beschreibt Lorinser nicht gesondert; lasse ich aber aus dem allgemeinen Krankheitsbilde, welches Lorinser über alle seine neun von 1839 bis 1845 beobachteten kieferkranken Phosphorzündholzarbeiterinnen giebt, diejenigen Worte und Sätze aus, welche sich bloss auf das Kieferleiden und auf die innerlich gesund gebliebenen und geheilten Kieferkranken beziehen, so bleiben folgende Worte: »Die Kranken wurden von leichtem Fieber befallen, die Haut des ganzen Körpers, namentlich des Gesichtes, bekam eine schmutzig-gelbe Farbe, es trat verminderte Esslust mit vermehrtem Durste und Unregelmässigkeit der Leibesöffnung ein; — — — waren die Kranken nicht rüstig und — — — namentlich wenn dieselben mit skrofulösen Anlagen behaftet waren, so kam es zu Ausbildung von Lungentuberkulose mit hektischem Fieber — — —.«

Es betrifft das Kranke aus füheren Jahren und es fällt uns auf, dass das Bild dieser Kranken grösste Aehnlichkeit oder Gleichheit zeigt mit dem Bilde der Kranken der Dr. Dr. Cless und von Gendrin, wenn wir nämlich bei letzteren Kranken absehen von der akuten Bronchitis und uns vorstellen, wie das Krankheitsbild der Stuttgarter und Pariser Arbeiterinnen in der Zeit zwischen zwei akuten Anfällen, also das Grundleiden allein beschaffen gewesen sein mag.

Lorinser hat bekanntlich ein analog der Bleikrankheit sowie der chronischen Arsenik- und Quecksilbervergiftung auf Phosphorgift beruhendes Grundleiden bei allen Phosphorzündholzarbeitern angenommen, auch bei denen, welche ganz rüstig waren und bei

welchen nach Verlust eines kleinen Kieferknochenstückchens gute Vernarbung erfolgt ist. Lorinser sagte: »Dieses Kieferleiden ist eben der Ausdruck der Allgemeinerkrankung, und diese zeigt sich deshalb allein nur am Kiefer, weil da auch örtliche Reizung von selbem Giftdunst her einwirkt.«

Der dirigierende Arzt des Wiedener Spitals, Dr. Dietl, hat Lorinser darauf aufmerksam gemacht, dass Quecksilber-, Arsen- und Bleivergiftung niemals durch bloss örtliche Leiden allein, sondern immer in erster Linie durch allgemeines Ergriffensein sich zeige, dass bei Auftreten von örtlichen Leiden infolge von Allgemeinvergiftung immer auch Siechtum vorhanden sei, und dass es also nicht wohl angehe, ein bloss örtliches Leiden wie die Kieferbeinhautentzündung und das Kieferknochenleiden der Phosphorzündholzarbeiterinnen als Zeichen einer allgemeinen Phosphorvergiftung anzusehen, sofern die Kranken nicht auch Zeichen allgemeinen Krankseins an sich haben; und hat, um Lorinser hievon zu überzeugen, demselben mitgeteilt, dass bei den Arbeiterinnen der alten Chlorzündholzfabriken Wiens eine Chlorvergiftung sich zeige, und die Beschreibung dieser Krankheit Lorinser ebenfalls mitgeteilt.

Die eigenen Worte Dietls lauten:

»Mädchen, die sich früher eines blühenden Aussehens erfreuten, bekamen nach längerer oder kürzerer Zeit ihrer Beschäftigung in den Chlorzündholzfabriken einen blassen, schmutzig-gelben Teint mit Aufgedunsenheit des Gesichtes. Bei länger fortgesetzter Arbeit gesellt sich eine fieberhafte Aufregung hinzu, an der Teilungsstelle der Luftröhre klagen die Kranken über ein kratzendes Gefühl, bei leichten Oppressionen auf der Brust belästigt ein beständiges Hüsteln ohne Auswurf; die Magengegend wird empfindlich, beim Druck schmerzhaft, die Esslust liegt vollkommen darnieder und fast ununterbrochen ist Brechneigung vorhanden.«

Vergleichen wir mit Dietls Beschreibung der Krankheit der Wiener Chlorzündholzfabrikarbeiterinnen die Beschreibung Gendrins über das Grundleiden der Pariser Phosphorzündholzarbeiterinnen aus der gleichen Zeit, so muss die ungemeine Aehnlichkeit der Krankheitsbeschreibung auffallen:

Da beide Krankheiten als Berufsleiden erwiesen sind, und bei den Arbeiterinnen Gendrins Phosphor und chlorsaures Kali; bei den Chlorzündholzfabrikarbeiterinnen Dietls dagegen kein Phosphor, sondern nur chlorsaures Kali in Frage kommt, so müssen wir dem

chlorsauren Kali notwendigerweise Schuld an diesen Erkrankungen zuteilen.

Wie ist das chlorsaure Kali der Zündmassen in den Leib der Zündholzarbeiter Gendrins gelangt?

Dass bei den in den Zündholzfabriken vorkommenden Wärmegraden chlorsaures Kali keine Ausdünstung giebt, und dass die Verbrennungsgase desselben nicht die in den Arbeitsräumen befindlichen Eisenwaren auffälliger Weise haben rosten machen, haben wir bereits gehört. Wir haben ebenfalls gehört, dass die Luft in den damaligen Arbeitsräumen von verbrennenden Zündköpfchen her oft ganz trübe und besonders bei kühlem Wetter in den Wohnstuben der Einzel- oder Familienarbeiter beinahe undurchsichtig gewesen sei, und dürfen annehmen, dass diese Lufttrübungen, welche man in den betreffenden ärztlichen und chemischen Schriften bisher immer nur auf Phosphorsäuredünste bezogen hat, welche aber ebenfalls nach 1846 nicht mehr beobachtet zu sein scheinen, zu einem guten Teil, wenn nicht ausschliesslich Salmiaknebel gewesen sind, entstanden aus Zusammenwirken von Chlorgas und von ammoniakalischen Ausdünstungen der vielen Insassen dieser kleinen Wohn- und Arbeitsräume.

Weil aber solche Arbeiter nicht nur ausnahmsweise, sondern regelmässig in ziemlich hohem Prozentsatz und auch in guter Jahreszeit und auch in grossen, gut gelüfteten Arbeitsräumen erkrankt sind, so müssen wir annehmen, dass für gewöhnlich chlorsaures Kali nur in fester Gestalt auf die damaligen Phosphorzündholzarbeiter zur Wirkung gekommen ist.

Einzig nur bei Annahme der Einwirkung des Giftes in fester Gestalt ist es erklärlich, dass zwar verhältnismässig viele, aber doch nicht die grosse Mehrzahl oder alle der damaligen Zündholzarbeiter erkrankt sind.

Einzig nur bei der Annahme, dass in unsauber gehaltenen derartigen Fabrikräumen die Arbeiter durch Einatmen von Staub mit Gehalt an chlorsaurem Kali oder andern Giftstoffen oder durch Ablagerung solchen Staubes auf ihrer Gesichtshaut, auf ihren Händen, auf ihren Haaren und Kleidern, und sofern sie in den Fabrikräumen ihre Mahlzeit einnahmen, bei der Arbeit ihr Essen neben sich stehen hatten, auch durch Ablagerung solchen Staubes auf ihre Speisen allein und ausschliesslich, nicht aber durch Einatmung der Fabrikluft überhaupt vergiftet wurden, ist es erklärlich, dass gerade in solchen Zündholzfabriken, welche eine in Beziehung auf Lüftung ungemein günstige Lage hatten, sonst aber in nichts von andern ähnlich gelegenen Fabriken sich unterscheiden, häufigere

Erkrankungen der Arbeiter haben vorkommen können, als in Fabriken, welche bei sonst gleichen Verhältnissen in Beziehung auf Lüftung weniger günstige Lage gehabt haben.

Einzig nur bei der Annahme, dass nicht schädliche Dünste, sondern Staub in der Fabrikluft die Arbeiter krank macht, ist es erklärlich, dass selbst in unsauber gehaltenen Fabriken nicht alle Arbeiter im gleichen Raum mit gleicher Beschäftigung in gleicher Weise gefährdet waren.

Da unsere neuesten phosphorfreien Streichzündhölzchen ganz ebenso wie die ersten Chlorzündhölzchen zu Dietls Zeiten in ihren Zündköpfchen hauptsächlich chlorsaures Kali enthalten, so müssen wir uns die Frage vorlegen:

Sind auch in gutgehaltenen Chlorzündholzfabriken von heutzutage die Arbeiter gefährdet?

Die Antwort lautet: Werden die Arbeitssäle reinlich und die Luft in denselben staubfrei gehalten, so können nur diejenigen Arbeiter in Chlorzündholzfabriken in Gefahr kommen, infolge ihrer Beschäftigung mit chlorsaurem Kali zu erkranken, welche ungeschickt bei ihrer Arbeit und unsauber an ihrem Leibe, in ihren Kleidern und in ihrer Wohnung sich halten.

Diejenigen Arbeiter, welche von Hause aus sauber gewöhnt, gut erzogen und vorsichtig bei der Arbeit sind, können ebensogut, als die Apotheker und die gebildeten Fabrikherren und die Untersuchungschemiker und die Studierenden in den Laboratorien jahraus und jahrein viele Jahre lang täglich mit den gefährlichsten, nicht verdunstenden Giftstoffen ohne Schaden hantieren, in der Chlorzündholzfabrik arbeiten so lange sie wollen, ohne in ihrer Gesundheit gefährdet zu werden; — weil aber ja immer eine bedeutende Zahl der Zündholzarbeiter die genannten Bedingungen eben nicht erfüllen wird, so muss man darauf gefasst sein, selbst in besteingerichteten und guterhaltenen Chlorzündholzfabriken auch heute noch der Dietlschen Krankheit zu begegnen.

Eine der hauptsächlichsten Gelegenheiten zu Verunreinigungen der Hände und dadurch auch des Mundes u. s. w. durch Giftstaub in Zündholzfabriken ist den Schachtelfüllerinnen, welche einen sehr grossen Teil der Arbeiterschaft einer Zündholzfabrik ausmachen, dadurch gegeben, dass sie genötigt sind — oft mit schweissigen Händen — die Hölzchen mit den Köpfchen nach oben in die

Schachteln zu füllen, und durch Aufdrücken mit der flachen Hand die Köpfchen in die Schachtel hineinzudrücken.

Berichte aus Fabriken chlorfreier Phosphorhölzchen.

Es liegt deren eine ganze Reihe aus den 40er Jahren vor von Zürich, Nürnberg, Wien, Paris, Berlin und Waldmichelberg in Hessen. Aus allen diesen Berichten geht einhellig hervor, dass die reinen Phosphordämpfe und der Aufenthalt in den Phosphorhölzchenfabriken keinen besonderen nachteiligen Einfluss auf die Gesundheit der Arbeiter ausüben, im Gegenteil für die Gesundheit derselben eher vorteilhaft zu sein scheinen. Unter den viel Tausenden von Arbeitern, deren grösster Teil aus schwächlichen Personen und Kindern besteht — weil eben die Arbeit eine leichte ist —, wurden zwar einige wenige Fälle von Kieferleiden herausgefunden, das Vorkommen von Brustleiden wird aber im Gegensatz zu den Berichten Gendrins und Dietls geradezu in Abrede gestellt.

Es erhellt somit, dass für die Brustleiden und die Allgemeinerkrankung der Arbeiter in Fabriken chlorhaltiger Phosphorhölzchen gar nicht der Phosphor, für das Grundleiden Gendrins einzig das chlorsaure Kali beschuldigt werden kann, und die akute Bronchitis der Phosphorzündholzarbeiter von Gendrin durch Einatmung von schwefliger Säure, Salmiaknebel, vielleicht auch von Phosphorverbindungen verursacht gewesen ist. Solche hustenreizende Dämpfe kamen eben bei Anwendung des chlorsauren Kali infolge der häufigen Explosions-Verbrennungen trocknender Zündhölzchen damals zur Entwicklung. Seit Einführung chlorfreier Phosphorhölzchen kommen Brustbeschwerden, auch solche an die sich die Arbeiter allmählich gewöhnt hätten, nicht mehr vor, trotzdem die chlorfreien Phosphorzündmassen einen vielfach höheren Phosphorgehalt haben als die chlorhaltigen. Es ist somit eine unrichtige Annahme, zu behaupten, dass reiner Phosphordunst Husten mache, wovon sich jeder Besucher von Arbeitssälen heutiger Schweizer Zündholzfabriken überzeugen kann; den Phosphorzündholzarbeitern selbst kommt es lächerlich vor, wenn man dem Phosphordunst nachsagt, er könne zum Husten reizen.

Wie steht es nun mit der Häufigkeit der »Phosphornekrose«?

v. Schulthen-Rechberg beginnt seine Schrift über Phosphornekrose (Inaug.-Dissert. aus der Klinik von Rose, Zürich 1867) mit den Worten: »Wenn wir es unternehmen, die so reiche Literatur über diesen so ausserordentlich interessanten Gegenstand noch zu vermehren, mag diess darin seine Entschuldigung finden, dass jetzt für manchen namhaften Chirurgen das Leiden

fast eine Seltenheit geworden ist.« . . . In vielen Ländern ist die Krankheit fast ganz verschwunden.

Prof. Socin in Basel, welchem ich 1887 meine Schrift »zur Geschichte der Phosphornekrose« zugesendet habe, schrieb mir zurück, dass er noch niemals einen Fall von Phosphornekrose zu Gesicht bekommen habe, und alle Schriftsteller über Phosphornekrose betonen, dass die Erkrankungszahlen gegen früher doch überall abgenommen haben.

Pappenheim schreibt 1859: »Es steht unzweifelhaft fest, dass einzelne Personen 20 Jahre lang in den Fabriken beschäftigt sein, dass sie während dieser ganzen Zeit hohle Zähne haben können, dass das Arbeitslokal schlechte Ventilation habe, die der Fabrik eigentümliche Massenmischung ein auch bei gewöhnlicher Temperatur und Lufttrockenheit stark dampfende sein kann, dass die Arbeiter (generis utriusque) ohne die geringste Sorgfalt mit dem Fabrikate umgehen, ohne Kleiderwechsel, ohne Waschung aus der Arbeit ans Essen gehen, dass sie den verschiedensten Lebensaltern angehören können: ohne dass eine Spur von Kiefernekrose oder Respirationskrankheiten sich zeigt.« — Er führt des weiteren an, dass trotz der forwährend bestehenden Gelegenheit zur Einverleibung von Phosphorsubstanz in den Organismus in den Fabriken jahrelang kein Kieferleiden zur Beobachtung kommt, fügt aber dann hinzu: »Plötzlich kommt dann in einer Zahl von 20 oder mehr Arbeitern einer mit Intelligenz und Humanität angelegten und unterhaltenen Fabrik ein Fall von furchtbarer Nekrose des Kiefers vor!

Oberamtsarzt Dr. Mayer berichtet 1851 aus sieben 1838—1840 in Ulm entstandenen Phosphorzündholzfabriken: »Trotz der ebenso ungünstigen äusseren wie inneren Verhältnisse ist seit Bestehen der hiesigen Fabriken innerhalb 13 Jahren unter dem weiblichen Personal auch nicht eine Erkrankung an Kiefernekrose vorgekommen. Während der gleichen Zeit sind beim gesamten männlichen Personal nur 3 am Kiefer erkrankt und mit Verlust eines Stück Kieferknochens ohne wesentliche Entstellung davongekommen und dennoch gesund geblieben.«

Rechnet man alle erhältliche Berichte zusammen, so kommt man zu dem Ergebnisse, dass die Erkrankungszahl der Zündholzarbeiter an Phosphornekrose, die leichteren Fälle miteingerechnet, jedenfalls sehr weit zurückbleibt hinter den Erkrankungszahlen der Maler—Anstreicher und der Schriftsetzer und Visitenkartenmacher u. s. w. an Bleikrankheit, und wahrscheinlich nur recht kleine Bruchteile eines Prozentes beträgt, wenn man ein

ganzes Land berücksichtigt; dass die Erkrankungszahl für Phosphornekrose selbst dann noch nicht ein volles Prozent beträgt, wenn man nur eine einzelne in Beziehung auf ungünstige Lebensgewohnheiten der Arbeiter und auf mangelhafte ärztliche Besorgung möglichst schlimme Gegend in Rechnung nimmt, und selbst wenn man, wie ich es fürs Frutigthal gethan habe, auch die ganz leichten Fälle, welche gewöhnlich nur für »Zahnweh« gehalten werden, mit in Rechnung zieht, 1 % wahrscheinlich nur ausnahmsweise übersteigt.

Können Phosphordämpfe die Ursache von Kiefernekrose sein?

Prof. Jüngken in Berlin hat 1848 zu Handen eines Gutachtens der obersten preussischen Medizinalbehörde darauf hingewiesen, dass man die angebliche Schädlichkeit der Phosphordämpfe denn doch noch etwas sicherer nachweisen und begründen sollte, als durch die blosse Erzählung dessen, was man in einer Zündholzfabrik gerochen habe.

Würden Phosphordämpfe wirklich Kiefernekrose verursachen, dann wäre der eigenartigen Verhältnisse der Phosphorzündholzfabrikation wegen wirklich kein anderer Weg der Abhilfe möglich, als gänzliches Verbot dieser Fabrikation.

Schon Lorinser hat darauf aufmerksam gemacht, dass die Phosphormasse auf einzelne Hölzchen verteilt der grossen Oberflächenausdehnung wegen noch stärker ausdünstet als in der Tunkpfanne. Diese Ausdünstung der Phosphorhölzchen dauert auch nach dem Trocknen derselben in den Speichern und Verkaufsläden noch an.

Pappenheim schreibt S. 333:

»Ich kenne eine Fabrik, die das Unglück der Kiefernekrose bei ihren Arbeitern schon mehrfach erlebt hat, deren Masse auch im Verkaufsladen stark riecht und deren Verkäuferin im Laden dennoch schon seit vielen Jahren mit schlechten Zähnen dem Geschäfte unbeschädigt vorsteht. Dazu ist der Laden ein sehr enges Gemach, in dem man sich kaum umdrehen kann, und einem mit Zündwaren überfüllten Kasten viel ähnlicher, als einem Geschäftslokale.«

Man liebt es aber, auf Tierversuche sich zu berufen. Bis 1856 hat man immer von Bibras Kaninchenversuche als beweisend angeführt. Seitdem Trélat 1856 hierüber gesagt hat: »Les conclusions de ces expériences nous paraissent nulles!« schweigt man hievon. Seit 1872 aber beruft man sich auf G. Wegners Kaninchenversuche, welche noch weniger gut angestellt sind, als diejenigen

des Freiherrn von Bibra; denn man darf nicht in der Kiste, in welcher die Kaninchen und ihr Futter eingesperrt sind, so viel Phosphor in festen Stücken frei in die warme Luft verdunsten lassen, dass bei beschränktem Luftzutritt an die kälteren Wände Phosphor (bezw. Phosphorsäurestaub) sublimieren oder an dem kälteren Boden und aufs Futter sich niederschlagen kann; und noch weniger darf man, sollen die Versuche für Wirkung der blossen Phosphorsäuredämpfe beweisend sein, auf den Boden der Kiste, wo ja auch das Futter liegt, »so viel oleum phosphoratum ausgiessen, dass jederzeit ein deutlicher Phosphorgeruch vorhanden war«, wie dies Wegner gethan hat. Man darf ferner nicht, sollen die Versuche beweisend sein, den Kaninchen Zähne ausziehen und dabei den Kiefer zerbrechen, und kann nicht in dem kleinen Kaninchenmaule an der Innenseite des Kiefers kleine Stückchen Schleimhaut ausschneiden, »so dass die Beinhaut freiliegt«, ohne eben auch die Beinhaut der Zahnfächer oder diese selbst zu verletzen. Auch dürfte man nicht die vom festen oder flüssigen Phosphor aufsteigenden Dünste so lange in der Luft lassen, dass sie vollkommen zu Phosphorsäure verbrennen, ehe sie zur Einwirkung auf den Kiefer gelangen.

Einfachere und besser beweisende Versuche, bei denen verdampfter, nicht oxydierter Phosphor unmittelbar aspiriert wurde, sind aber am Menschen, an sehr vielen Menschen, an sehr vielen Orten, durch viele Jahre hindurch in den Phosphorfabriken gemacht worden und haben keine Kiefernekrose ergeben, wie man in den Annales d'Hygiene von 1846 S. 346, bei Dr. Geist S. 221 bis 223, und ausführlicher und genauer in vielen technischen Schriften aus den 30ger, 40ger und 50ger Jahren nachlesen kann.

Dr. Ebel hat schon 1851 den Satz aufgestellt: »dass die Phosphordämpfe nicht die Kiefernekrose selbst bei schon vorhandenen Krankheiten und kariösen Zähnen weder begünstigen, noch veranlassen«.

Was sind Phosphordämpfe?

Man kann über Phosphornekrose urteilen, ohne zu wissen, was eigentlich Phosphordämpfe sind; aber es liegt die Frage vor, ob Genesende auch in Phosphorzündholzfabriken werden arbeiten dürfen, und zu deren Beantwortung ist Einsicht in das Wesen der Phosphordämpfe erforderlich.

Bei Liebig a. a. O. 1854 heisst es S. 242: »Der Phosphor kann sich wegen seiner grossen Verwandtschaft namentlich zu Sauerstoff nie frei in der Natur finden.«

S. 256: »Selbstentzündung des Phosphors an der Luft erfolgt leicht, wenn man die Oxydation des Phosphors in der Luft beschleunigt durch sehr feine Verteilung und grosse Berührungsfläche.«

S. 250: »Der Phosphor ist ein sehr leicht oxydierbarer Körper, der sich selbst bei 0^0 schon mit Sauerstoff direkt verbindet.«

S. 255: »An der Luft oxydiert sich der gewöhnliche Phosphor bei mittlerer Temperatur und selbst noch einige Grade unter Null.«

Aus diesen Sätzen folgt, dass in der Luft der Arbeitssäle der Zündholzfabriken freier Phosphor als Phosphorgas oder in feiner Verteilung nicht vorhanden sein kann; also auch nicht auf diesem Wege in den Mund der Zündholzarbeiter gelangen kann, wie man angenommen hat und viele noch annehmen, dass das geschehe.

Wäre wirklich freier Phosphor in feinster Verteilung als sogenannter reiner Phosphordampf in der Luft der Arbeitssäle der Zündholzfabriken vorhanden, so müsste solcher an kälteren Wänden, an kalten Fensterscheiben, an kaltem Fussboden auch sich zeitweise niederschlagen, und von da aus bei Wärmerwerden wieder verdampfen. Nun heisst es aber S. 253: »Der Phosphor hat seinen Namen von der Eigenschaft im Dunkeln zu leuchten erhalten. Das Leuchten dauert fort, so lange noch Phosphor verdampfen kann.«

S. 254: »Verschiedene Gase und Dämpfe verhindern, wenn sie auch nur in geringer Menge der Luft beigemengt sind, das Leuchten des Phosphors«; als solche Gase oder Dämpfe werden genannt z. B. Terpentinöldampf, Chlorgas, schweflige Säure u. s. w.

Wäre also freier Phosphor in der Luft der Zündholzfabriksäle vorhanden und keine Beimengung da, welche das Leuchten verhindert, so würden Fensterrahmen u. s. w. in Zündholzfabriken zeitweise des Nachts leuchtenden Beschlag gezeigt haben, selbst leuchtend erscheinen müssen. Da von nirgendher so etwas berichtet worden ist, so haben wir einen neuen Grund zu der Annahme, dass für gewöhnlich freier Phosphor in der Luft der Zündholzfabriksäle nicht vorkommt, also auch nicht in den Mund der Arbeiter auf diesem Wege hineingelangen kann.

Die unterste Oxydationsstufe des Phosphors ist das Phosphoroxyd. Bildung von Phosphoroxyd aus Phosphor kommt aber nur infolge beschränkten Luftzutrittes vor; — »an der Luft oxydiert sich der Phosphor immer sofort zu phosphoriger Säure«; s. L. S. 255. »An der Luft — oxydiert sich der gewöhnliche Phosphor — unter Verbreitung eines knoblauchartigen Geruches und Bildung weisser Nebel von phosphoriger Säure, welche wie der Phosphor selbst leuchten; hiebei bildet sich gleichzeitig Ozon, dessen Geruch

aber wesentlich verschieden ist von dem knoblauchartigen der phosphorigen Säure. Ist die Luft feucht, so ziehen die gebildeten Dämpfe sogleich Wasserdampf an und zerfliessen; die Oxydation geht dann fort, so lange Sauerstoff vorhanden ist.« —

Phosphoroxyd ist ausserdem ein fester nicht flüchtiger Körper — — also kann auch die Angabe des Dr. Geist, dass Phosphoroxyd als Dunst in der Zündholzfabrikluft vorkomme und neben dem freien Phosphor das gefährlichste sei, nicht richtig sein — — es ist weder reiner Phosphor noch auch Phosphoroxyd in den sogenannten Phosphordämpfen der Zündholzfabrik enthalten.

Aber auch die phosphorige Säure kann in der Luft sich nicht halten; denn die vorige Stelle lautet weiter: »Bei hinreichender Menge von Sauerstoff zerfliesst aller Phosphor zu einer sauren Flüssigkeit, der phosphatischen Säure.«

S. 241 werden wir dann belehrt, dass phosphatische Säure dasselbe ist, was früher als acidum phosphoricum per deliquium bezeichnet und arzneilich gebraucht wurde, wahrscheinlich ein Gemenge von phosphoriger und Phosphorsäure ist.

Phosphorige Säure ist früher für giftig gehalten worden, die betreffenden Versuche stammen aber aus einer Zeit, wo häufig noch Arsenik im Phosphor enthalten war, und bei solchen Versuchen das so sehr giftige Arsenwasserstoffgas zur Entwicklung gekommen ist, — seitdem Schrötter in Wien den Phosphor nach vielen Richtungen hin überhaupt erst recht erforscht und uns kennen gelehrt hat, sind die Versuche wiederholt, und ist daraufhin auch von Buchheim phosphorige Säure für ungiftig erklärt worden.

Einige erklären auch heute noch phosphorige Säure in Menge flüssig eingegeben für giftig; doch kann uns die Lösung dieser Streitfrage gleichgültig sein, so lange wir von Phosphordämpfen reden, weil in der Luft eben die phosphorige Säure zu Phosphorsäure verbrennt und abfällig giftig wirkende Mengen hier niemals vorkommen könnten.

Können Phosphorsäuredämpfe in der Luft sich halten? Es könnte das nur geschehen, wenn Phosphorsäuredämpfe Nebel bilden würden.

Nebel bilden können gasförmige Körper, wenn sie aus dem gasförmigen Zustande in den flüssigen übergegangen sind, oder feste, feine staubförmige Körper, wenn sie Veranlassung geben, dass an sie anlagernd Nebelbläschen sich bilden.

Wasserfreie Phosphorsäure bildet schneeähnliche Flocken, kann aber für uns nicht in Betracht kommen, weil sie in der Luft

sofort Wasser anzieht. Wir haben es mit dreibasischem Phosphorsäurehydrat zu thun, welches sich nach L. S. 329 bei langsamer Oxydation des Phosphors an der Luft bildet.

Diese Phosphorsäure, welche allein wir zu besprechen haben, ist aber nicht flüchtig, kommt in der Fabrikluft nicht gasförmig vor, und ist auch nicht ein fester Körper, — kann also gar nicht Nebel bilden; so dass Phosphorsäuredunstnebel überhaupt gar nicht vorkommen können; obgleich zugegeben werden muss, dass in Räumen, wo sehr viel Phosphor verbrannt wird und wo sehr viel Wassernebel in der Luft ist, von phosphoriger Säure her, welche zu Phosphorsäure wird, die Bläschen des Wassernebels vielleicht ein wenig phosphorsäurehaltig werden können — und kann für uns der Fall kaum in Betracht kommen.

Ganz gewiss ist aber, dass zerstäubte Phosphorsäure — und andere reine Phosphorsäuredampfnebel kann es nicht geben — in der Luft nicht sich halten können würden, weil eben Phosphorsäure flüssig und schwer ist — selbst allerfeinst zerstäubte Phosphorsäure sinkt schnell zu Boden. Was bleibt jetzt noch übrig für die sog. Phosphordämpfe?

Sämtliche Chemiker sind einig darüber, dass bei Verdunstung des Phosphors auch Wasserstoffverbindungen entstehen, und meist ist auch von Ozonbildung die Rede.

Durch Arsenwasserstoffgasentwicklung beim Destillieren des Phosphors sind schon schwere Zufälle bei Werkführern und Arbeitern aus Phosphorfabriken gemeldet worden, indem Arsenwasserstoffgas in geringer Menge schon äusserst giftig wirkt. Heutzutage werden wir schwerlich in Zündholzfabrikluft hiemit zu thun haben; indem schon zu Lorinsers Zeit Wiener Pollack'scher Phosphor arsenfrei befunden, und zu Ebels Zeit der meiste Phosphor arsenfrei dargestellt worden ist. Doch halte ich es für sehr wahrscheinlich, dass die Verschiedenheiten des Geruches von Phosphor verschiedener Herkunft von Beimischung von unwägbaren Mengen von Arsen, Schwefel, vielleicht auch Selen und dergl. zum Phosphor bedingt werden resp. von Wasserstoffverbindungen derselben.

Schwefelwasserstoffgas kommt in Phosphorzündholzfabrikluft wohl auch nicht in solchen Mengen vor, dass wir ärztlich dasselbe weiter zu besprechen haben.

Phosphorwasserstoffgasverbindungen giebt es verschiedene. Der feste Phosphorwasserstoff kommt für uns nicht in Betracht. Der flüssige Phosphorwasserstoff (L. S. 474) ist 1845 von Paul Thénard entdeckt. Es giebt aber auch Phosphorwasserstoffgas.

Dr. Geist sagt S. 229: Keinem Zweifel scheint es zu unterliegen, dass das Phosphorwasserstoffgas eine reizende Einwirkung auf die Bronchialschleimhaut nicht ausübt. Thénard (s. Roussel S. 35), welcher mit seinen Assistenten im Laboratorium während 22 Monaten in einer mit diesem Gas (gaz hydrogène protophosphoré) geschwängerten Atmosphäre beschäftigt war, beobachtete trotz des penetranten und unangenehmen Geruches, den derselbe verbreitete, niemals Hustenanfälle von demselben. Im Gegenteil kam es vor, dass ein 50 Jahre alter Arbeiter, seit langer Zeit schon mit Katarrh behaftet, vollständig und ohne weiteres Zuthun geheilt wurde, als sich tagtäglich die Atmosphäre des Laboratoriums mit diesem Gase füllte. Thénard hält daher die Wirkung dieses Gases auf den Organismus vielmehr für eine beruhigende, als eine reizende.«

Darf man Phosphorzündholzfabriken in Genesungswerkstätten umwandeln?

Sobald bewiesen ist, dass die Phosphorzündholzfabrikluft nicht einen schädlichen Einfluss auf die Arbeiter ausübt, so bleibt keine andere Annahme für Entstehen des Kieferleidens, als dass die an diesem Leiden erkrankten Arbeiter Phosphormasse in fester Gestalt auf irgend eine Art in den Mund bekommen haben und durch diese festen Phosphormasseteilchen geschädigt worden sind.

Um das Entstehen der Krankheit verhüten zu können, ist es alsdann gar nicht einmal nötig, genau zu wissen, ob Phosphor als solcher oder als Phosphorsäure oder als phosphorige Säure oder wie sonst zur Wirkung gelangt; wir haben nur zu verhüten, dass den Arbeitern das Gift in den Mund gelange. Mit welchen Gelegenheiten das geschehen kann, das haben wir im Groben schon bei Besprechung des chlorsauren Kali erwähnt, und wissen also auch, was dagegen zu thun ist.

In gut gehaltener, sauberer Phosphorzündholzfabrik ist weiter gar nichts nötig, als dass die Arbeiter bei ihrer Arbeit dieselbe Vorsicht beobachten, welche auch Maler, Anstreicher, Schriftsetzer, Visitenkartenmacher und Leute, welche viel mit Bleiloth zu thun haben, und andere Arbeiter, welche mit festen oder mit flüssigen, nicht verdunstenden Giftstoffen zu thun haben, wie z. B. Chlorzündholzarbeiter ebenfalls anwenden müssen, um vor Berufsleiden bewahrt zu bleiben.

Ist man sicher darüber, dass dies der Fall ist, so steht gar nichts im Wege, Genesende auch in Phosphorzündholzfabriken zu beschäftigen; — und weniger bemittelten Kurbedürftigen Gelegen-

heit zu geben, in gutgehaltener Phosphorzündholzfabrik in schöner gesunder Gebirgsgegend, wie z. B. im Kanderthal bei Frutigen, saubere, einfache gute Unterkunft zu finden und einen Teil der Kurkosten dort selbst zu verdienen.

Die Arbeit in Zündholzfabriken ist leicht zu erlernen und fast spielend auszuführen, geschieht im Stehen und gefährdet in keiner Weise Brust oder Augen, wie eine Sitzarbeit. —

Für ganz erwiesen halte ich es, dass die Phosphorluft in den Fabriksälen auf das Befinden Brustleidender, Keuchhustenkranker, an Rachenkatarrh Leidender einen günstigen und heilenden Einfluss ausübt; nach Lyoner Aussagen (Dupasquier) auch an gewissen Hautkrankheiten, was ich selbst in Phosphorzündholzfabriken beobachtet habe.

Stellt man den Phosphor recht rein dar, beseitigt den Schwefel u. s. w., so wird auch der Geruch in Zündholzfabriken niemandem mehr unangenehm vorkommen.

Was ist Phosphornekrose.

Rose hat dieselbe gut beschrieben:

1. »Die sogenannte Phosphornekrose zeichnet sich vor andern Nekrosen dadurch aus:

»Dass der Ausbruch des Leidens meist sehr verspätet nach dem Beginne der Einwirkung der Phosphordämpfe stattfindet; ferner:

»Dass die Verbreitung von dem befallenen Orte des Knochens auf seine Nachbarschaft und auf seine Nachbarknochen sehr langsam erfolgt; endlich:

»Dass der Verlauf des ganzen Prozesses in der Regel ein sehr schleichender ist.

»Während bei andern Nekrosen das disseminierte Auftreten und der schleichende Verlauf selten ist, scheint das hier das gewöhnliche zu sein und den einzigen Unterschied dieser Nekrose zu bilden.«

2. »Diese Eigentümlichkeit bringt es mit sich, dass es bei den Kranken manchmal nur zu einer einfachen Parulis, oft zu einer ausgedehnten Periostitis oder Osteomyelitis, fast stets mit Ausgang in Nekrose kommt.«

3. »Alle diese Formen können sich zu einer bestimmten Zeit des Krankheitsverlaufes gleichzeitig an den verschiedenen Knochen des Gesichtes, ja oft an einem Knochen, z. B. dem Unterkiefer, zusammen zeigen.

»Das eigentümliche Aussehen der Knochenpräparate von

Phosphornekrose scheint sich ebenso darauf zu reduzieren, dass an einem Knochen gleichzeitig diese verschiedenen Affektionen zu sehen sind. Nekrosen, Sequesterkapseln, daneben dicke und dünne Osteophytschichten, mehr oder weniger tiefe Demarkationsgruben, Kloaken und leere Höhlen.«

Rose hätte aber noch zufügen können, dass der Verlauf der Kiefernekrose bei Phosphorzündholzarbeitern, wenn die Sache nicht gar zu schauderhaft vernachlässigt oder auch behandelt wird, für gewöhnlich nicht nur ein ungemein schleichender, sondern auch ein ungemein, ganz auffällig milder ist, und an diesem milden Verlaufe kann gar nichts anders schuld sein, als die Einwirkung der Phosphorzündholzfabrikluft; indem bei den nekrosekranken Phosphorzündholzarbeitern meistens sofort die Schmerzen sich vermehren, sobald sie ihre Arbeit aufgeben, und fast alle oder vielleicht wirklich alle Fälle akuter Nekrose, welche von Phosphorzündholzarbeitern gemeldet worden sind, ihre Entstehung ausserhalb der Fabrik, während der Arbeitsferien genommen haben!

Die kranken Arbeiter wissen das, dass sie in der Fabrikluft am wohlsten sich befinden, und deshalb ist es allgemeine Klage der Aerzte, dass man gerade die kranken Phosphorzündholzarbeiter gar nicht von ihrer Beschäftigung abbringen kann!

Und was ist schuld daran, dass der Verlauf der Phosphornekrose in der Fabrikluft ein so milder ist und die schon bestehenden Schmerzen den Kranken da ganz erträglich werden oder selbst ganz aufhören?

Die mildernde, fäulniswidrige, desinfizierende Einwirkung der geringen Mengen des Phosphorwasserstoffgases, welches in der Fabrikluft vorhanden ist, und seiner Begleiter, vielleicht des Ozons u. s. w. — — also gerade derjenigen Gase, um derentwillen man die ganze schweizerische Phosphorzündholzindustrie im Namen der Humanität jetzt totschlagen will.

Entstehung der Phosphornekrose.

Ist die eigenartige Kiefernekrose der Phosphorzündholzarbeiter wirklich immer nur durch Einbringen von Phosphormasse in den Mund bedingt?

Ich halte es für möglich, dass Jüngken mit seiner Behauptung, man brauche den Phosphor gar nicht, um die Kiefernekrose der Zündholzarbeiter zu erklären, für einzelne, vielleicht für manche Fälle recht haben kann.

Weil der Phosphor es ja gewohnt ist, dass man ihm mehr Böses nachsagt, als ihm eigentlich zukommt, will ich folgendes sagen:

Einbringen von Phosphormasse in den Mund täglich, beständig, und längere Zeit hindurch, aber in so geringer Menge, dass die gewöhnliche Lebensthätigkeit des Körpers, wie schon Haltenhoff gesagt hat, in unauffälliger Weise dieselbe für die allgemeine Gesundheit wirklich unschädlich macht, kann gleichwohl örtlich an einem oder an mehreren Zahnhälsen Veränderung hervorbringen — die Ablagerung von Zahnstein verursachen, indem die phosphorige Säure oder die Phosphorsäure Kalk aus den Geweben oder aus den Mundflüssigkeiten anzieht.

Haftet dieser Zahnstein recht fest am Zahne, so kann vermöge der beständig wiederholten Stösse, welche der Zahn beim Kauen erfährt, dieser Zahnstein den Knochenrand des Zahnfaches wund reiben oder wund stossen; ist der Zahnstein zugleich schwammig, — jeder Zahnstein, auch der härteste, ist in gewissem Sinne schwammig — so kann vermöge der Flüssigkeiten, mit welchen er durchtränkt wird, oder vermöge der sich da ansiedelnden Pilze die blosse Anwesenheit des Zahnsteins auf die Nachbarschaft Reiz ausüben — wir haben die Riggs'sche Krankheit.

Die Riggs'sche Krankheit, wenn sie nicht oder nicht richtig behandelt wird, macht auch Reizung der Beinhaut, die Beinhaut wird saftiger, der Zahn bekommt zuerst unmerklich ein wenig Spielraum; er wirkt beim Kauen wie eine Saug- und Druckpumpe, kann Mundflüssigkeiten in das Zahnfach hineinpressen, aus diesen Flüssigkeiten kann Zahnstein im Innern des Zahnfaches entstehen und Eiterung erregen — wir haben die Haynes'sche Krankheit.

Der gelockerte Zahn an sich oder noch leichter mittels angelagerten Zahnsteins kann beim Kauen wie ein verletzender Rammklotz auf die Zahnfachwandung wirken, Pilze oder Mundflüssigkeit können ins Gewebe dringen, wir bekommen Gewebevergiftung und je nach Umständen Zahnfachreizung, Beinhautentzündung, Zahnfachnekrose, Beinhautnekrose, Kiefernekrose, beschränkte oder vollständige, schnell verlaufende, mit Blutvergiftung oder langsamer und milder verlaufende, letztere natürlich viel eher, wenn für milde, nicht selbst schadende Desinficierung beständig gewirkt wird.

Kann das nun Phosphornekrose genannt werden, da der Phosphor doch eigentlich nur die Riggs'sche Krankheit verursacht hat, und alles weitere Schlimme nur Folge der Riggs'schen Krankheit ist?

Dass aber Einbringen von Phosphormasse in den Mund, auch wenn es täglich geschieht, nach Art mancher Zündholzarbeiter Entstehen Riggs'scher Krankheit verursachen müsse, das

kann nicht der Fall sein, denn sonst würden wir dieses Leiden bei Phosphorarbeitern viel häufiger finden müssen.

Die Riggs'sche Krankheit entsteht übrigens nicht von heute auf morgen, sondern braucht wenigstens drei Wochen zu ihrer Entwicklung, womit bewiesen ist, dass Phosphornekrose auch bei nachlässigen und ungeschickten Arbeitern in Phosphorzündholzfabriken leicht verhütet werden kann.

Ueber Erysipel der Harnblase

von

Dr. Anton R. v. Frisch

a. ö. Professor der Chirurgie a. d. Universität zu Wien.

Dass nicht nur die äussere Haut, sondern auch Schleimhäute, unter Umständen auch eine Serosa von Erysipel befallen werden können, ist eine seit langer Zeit bekannte Thatsache. Vollkommen unbekannt war es aber, dass auch die Schleimhaut der Harnblase an typischem Erysipel erkranken kann, und ich hoffe somit durch die Publikation der nachfolgenden Mitteilung, wiewohl dieselbe im Wesentlichen sich auf die Schilderung eines einzigen Krankheitsfalles beschränkt, einen in mannigfacher Beziehung interessanten Beitrag zu unseren Kenntnissen von den Entzündungen der Harnblase zu geben.

Am besten gekannt von den erysipelatösen Schleimhautaffektionen ist der Rotlauf der Rachenschleimhaut, an welche sich zuweilen in continuo eine Erkrankung des Larynx und der Bronchien anschliesst. Die bekannten grossen amerikanischen Epidemien von Schleimhauterysipel, von denen Hirsch[1] in seinem Handbuch der historisch-geographischen Pathologie eine so vortreffliche Beschreibung giebt, zeigten durchaus als primäres charakteristisches Symptom eine Affektion des Rachens, die mit erschwertem Schlingen, dunkel purpurfarbiger Rötung der Schleimhaut mit nachfolgenden brandigen Belegen einherging, und im weiteren Verlaufe sich auf die Trachea oder die Nasenhöhle, den Sinus frontalis und die Highmorshöhle fortsetzte. Nach zwei Tagen oder noch später erst gesellte sich zu dieser primären Erkrankung ein typisches Hauterysipel, welches an allen Teilen des Körpers vorkam, vorzugsweise allerdings im Gesicht, wo es meist von den Nasenflügeln oder dem Augenwinkel den Ausgang nahm, um dann

in gewöhnlicher Weise, zuweilen über den ganzen Körper, weiter zu wandern. Hirsch bezeichnet dieses Erysipel, welches auf der westlichen Hemisphäre und speziell in Nordamerika in den Jahren 1822—1836 zuerst epidemisch auftrat, um erst im Anfange des sechsten Dezenniums zu erlöschen, als Erysipelas typhoides oder malignum. Volkmann[2] teilt über diese Form von Erysipel mit, dass die Erkrankung der Haut in seltenen Fällen weit ab von der primären Infektionsstelle (an den unteren Extremitäten) beginnt, und dieselbe nicht selten mit Peritonitis kompliziert gewesen sei.

Dass die Schleimhaut wie die äussere Haut von Erysipel ergriffen werden könne, soll nach Wagner[3] schon Hippokrates bekannt gewesen sein, sicher beschrieben sind solche Fälle von Sydenham, van Swieten und P. Frank. In neuerer Zeit verdanken wir genauere Kenntnisse über diese Erkrankung den Franzosen, vorzugsweise Cornil[4]. Hesse[5] beschreibt eine Reihe von Schleimhauterysipelen gelegentlich einer Epidemie von Wundrose. In den zahlreichen in der neueren Litteratur beschriebenen Fällen von Schleimhauterysipel handelt es sich fast ausschliesslich um das Erysipel des Pharynx. Alle Beobachter heben als charakteristisch die intensive purpurartige Rötung der Schleimhaut und den starken Glanz derselben hervor, und betonen fast einhellig, dass die spezielle Natur der Krankheit erst dann zu konstatieren sei, wenn sie auf die Haut vorschreite, oder wenn Albumen oder Milzschwellung gefunden werden (Zuelzer[6]).

Von Interesse erscheinen mir noch eine Mitteilung von Kneeland (vergl. Zuelzer l. c.) und von Estlander und Wasastjerna[7]. Im ersteren Falle handelt es sich um ein Erysipel, welches sich nach Abtragung von Excreszenzen von der vulva eines Mädchens von der Operationsstelle aus entwickelte, sich über die Schleimhaut des Uterus bis zum Peritoneum erstreckte und eine tödlich endende Peritonitis hervorrief. Es wurden also Cutis, Mucosa und Serosa in continuo von der Erkrankung ergriffen. Aehnliche Fälle sind selten, in der Regel beschränkt sich der Prozess auf die Scheide, auch die Harnröhre kann ergriffen sein, allein über eine erysipelatöse Affektion der Blase liegt keine Mitteilung vor. Im zweiten Falle wird über eine direkte Infektion der Rachenschleimhaut mit Erysipel nach einer Staphylorrhaphie berichtet, also einen richtigen Wundrotlauf auf der Schleimhaut.

Dass es sich bei verschiedenen Formen von Schleimhauterysipel wirklich um Invasion des Fehleisenschen Streptococcus, also um echtes Erysipelas migrans handelt, wurde durch mehr-

fache positive Züchtungs- und Impfversuche festgestellt. So gelang es Biondi[8] bei einem Falle von primärem Larynxerysipel Reinkulturen von Streptococcen zu erzielen, desgleichen Jsrael in einem Falle von primärer infektiöser Phlegmone des Larynx (mitgeteilt von Landgraf[9]). Finkler[10] züchtete Erysipelcoccen aus dem Lungenexsudat in vier Fällen von lobulärer Pneumonie. Hartmann[11] endlich legte Reinkulturen von Erysipelcoccen aus Schleimhauterysipel an, und verimpfte die Kulturen mit positivem Erfolg auf die Schleimhaut des Mundes und des Genitalsystems von Kaninchen.

Da es mir in meinem Falle gleichfalls gelang, sowohl aus dem Harn als auch aus dem Secrete der Prostata Erysipelcoccen rein zu züchten und mit positivem Erfolg auf Versuchstiere zu verimpfen, erscheint es zweckdienlich, in kurzem auf das Vorkommen von Streptococcen im Harn bei verschiedenen Infektionskrankheiten und bei Affektionen des Harnapparates überhaupt einzugehen.

Während Philipowicz[12] nachwies, dass bei gewissen Infektionskrankheiten (Milzbrand, Rotz, Tuberkulose) die pathogenen Organismen auch in den Harn übergehen und es Weichselbaum[13] gelang, bei Endocarditis ulcerosa den Streptococcus pyogenes aus dem Harn zu züchten, liegen von Neumann[14], der eine Reihe von Erysipelfällen in Bezug auf das Erscheinen der Erysipelcoccen im Harn untersuchte, nur negative Ergebnisse vor.

Lustgarten und Mannaberg[15] haben in drei Fällen von akutem Morbus Brightii lange Streptococcen im Harn gefunden. Reinkulturen derselben gelangen nicht. Tommasoli[16] wies im balanitischen Eiter sowie im gesunden Präputialsack das Vorkommen von Streptococcen nach. Lundström[17] hat aus dem Harn von Cystitis drei Bakterienarten, zwei Staphylococcen und einen Streptococcus (pyogenes?) gezüchtet. Erstere (der sie enthaltende Harn reagierte alkalisch) besassen die Fähigkeit, Harnstoff unter Bildung von Ammoniumcarbonat zu zersetzen, der streptococcenhaltige Harn war sauer, stark eitrig. Während bei Einspritzung in die Harnblase von Kaninchen mit nachfolgendem temporärem Verschluss der Urethra die Staphylococcen Blasenreizung nebst ammoniakalischer Zersetzung des Harns zur Folge hatten, kam nach Injektion der Streptococcen zwar Eiterung, aber keine ammoniakalische Zersetzung des Harnes zustande. Unter die Haut appliziert riefen die Streptococcen Eiterung hervor. Thorkild Rovsing[18] hat im Harn bei verschiedenen Cystitisfällen und in der normalen Urethra des Mannes drei verschiedene Formen von Streptococcen gefunden (Streptococc. pyogen. citr., Str. pyog. ureae

und Streptoc. ureae rugosus), von denen zwei Eiterung erregend wirken, wenn nach der Einführung in die Blase eine 6—12stündige Harnretention eingeleitet wird, der dritte aber gänzlich indifferent ist. Es kann gar keinem Zweifel unterliegen, dass es sich bei all diesen Streptococcusbefunden niemals um den Erreger des Erysipels gehandelt hat. Der Vollständigkeit halber sei noch einer Publikation von Bumm[19] über die Aetiologie des puerperalen Blasenkatarrhs gedacht. Bumm konstatierte in acht Fällen von puerperaler Cystitis das konstante Vorhandensein eines Diplococcus. An Hunden und jungen Ziegen angestellte Infektionsversuche ergaben, dass dieser Organismus für die gesunde Blasenschleimhaut schadlos ist, wohl aber eitrige Cystitis nach vorausgeschicktem Trauma der Blase zu erregen im stande ist. Dieser Befund erscheint um so merkwürdiger, als es ja ganz sicher steht, dass eine grosse Zahl der Puerperalfieberfälle auf eine Infektion mit Erysipelorganismen zurückzuführen ist. Ganz zweifellos wurde der Beweis hiefür von Winkel[20] erbracht, der aus dem Herzblute einer im Puerperium verstorbenen Person Reinkulturen von Erysipelcoccen erhielt und damit typisches Erysipel bei Kaninchen erzeugen konnte.

Der Fall von Blasenerysipel, welchen ich zu beobachten Gelegenheit hatte, betraf einen 52jährigen kräftigen Mann, welcher mit chronischer Prostatitis seit längerer Zeit in meiner Behandlung stand, sonst aber vollkommen gesund war. Derselbe hatte vor 20 Jahren nach einer gonorrhoischen Infektion eine akute Prostatitis mit Abscedierung und Durchbruch in die Blase durchgemacht. Seither kam es alljährlich wenigstens einmal zu kleineren Abscessbildungen in der Prostata, welche nach ein- bis zweitägigen leichten Fieberbewegungen zum Durchbruch in die Blase führten. Der Harn, der in der Regel klar war, aber stets mehr oder weniger flockige Beimengungen enthielt, war dann ein bis zwei Tage leicht getrübt. Die Schmerzen, der Harndrang und die anderen subjektiven Beschwerden, welche mit der Entstehung eines neuen Abscesses auftraten, waren jedesmal, sobald der Harn sich trübe zeigte, ebenso wie die Temperatursteigerung verschwunden, und der Patient, der diese kleinen Zwischenfälle genau kannte und über ihren typischen Verlauf durch die langjährige Erfahrung informiert war, befand sich dann wieder für längere Zeit relativ wohl. Am meisten gequält wurde er durch einen lästigen, durch keine Mittel zu bekämpfenden Priapismus. Die Prostata hatte sich infolge der zahlreichen Entzündungsvorgänge in ihrer Configuration wesentlich geändert. Beide Lappen erscheinen geschrumpft, an der Ober-

fläche höckerig, stellenweise grubig vertieft. Zeitweilig litt der Patient an übrigens immer rasch vorübergehender Harnverhaltung.

Am 4. Februar 1892 erkrankte der Patient unter heftigem Schüttelfrost und Erbrechen, (Temp. 40,5) ohne dass von Seite der Prostata oder der Blase irgendwelche abnorme Erscheinungen nachzuweisen waren. Tags darauf war die Temperatur auf 38,7 gesunken, der Kranke klagte über Druck im Perineum, vermehrten Harndrang und Brennen in der Blase. Die Prostata war im linken Lappen auf Druck empfindlich und leicht geschwellt. Am 6. war das Fieber geschwunden, die subjektiven Beschwerden hatten wesentlich nachgelassen, im Harn, der gleichmässig getrübt erschien, zeigte sich ein eitriger Bodensatz und es schien fast, als ob es sich nur um einen der gewöhnlichen Zwischenfälle gehandelt hätte, als am 8. Februar abends neuerdings ein heftiger und lange dauernder Schüttelfrost auftrat (höchste Temp. 39,6); gleichzeitig bestand heftiger Harndrang; die Untersuchung per rectum ergab keine Schmerzhaftigkeit, keine Schwellung; der Harn enthielt Flocken in grosser Menge, war sonst klar und zeigte geringen Albumingehalt. Nachdem die darauf folgenden beiden Tage wieder vollkommen fieberfrei verlaufen waren und die Untersuchung durchaus keine Abweichung von dem gewöhnlichen Befunde ergeben hatte, erreichte die Temperatur am 11. abends 40,7. Es erfolgte neuerdings Erbrechen und bestand andauerndes Frösteln. Die Zunge war dick belegt; die Prostata zeigte eine leichte Schwellung und geringe Empfindlichkeit im rechten Lappen, Nachts stellte sich auch Harndrang und heftiges Brennen in der ganzen Blase ein. Der Harn war leicht getrübt, eitrig.

Am 12. ist der Kranke soporös; das Fieber bleibt den ganzen Tag über zwischen 39,7 und 40,5, acht Uhr abends halbstündiger heftiger Schüttelfrost, es bestehen heftige Kopfschmerzen, Schmerzen in der Milzgegend, Hüsteln (feinblasiges Rasseln in beiden Lungen), Zucken mit den Händen; am Herzen ist nichts nachzuweisen; das quälendste Symptom aber bleibt nebst dem Harndrang ein continuierlicher, intensiv brennender Schmerz in der Blase. Harn stärker getrübt, eiterig, dementsprechend vermehrter Eiweissgehalt. Am 13. morgens ist eine deutliche Milzschwellung zu constatieren; leichter Sopor und Zucken in den Extremitäten hält an, desgleichen der heftige, brennende Schmerz in der ganzen Blase sowie der Harndrang, welch letzterer durch beträchtliche Dosen von Opiaten interne und per rectum kaum zu beschwichtigen ist. Die Untersuchung der Prostata lässt keine weitere Schwellung erkennen, die Druckempfindlichkeit hat abgenommen; für die Vermutung,

dass es sich vielleicht um einen grössern Abscess in der Prostata handeln könnte, finden sich keine Anhaltspunkte. Die Untersuchung des Harnes ergiebt: dunkelgelb, getrübt, sp. G. 1023, sauer; Eiweiss vorhanden, Chloride vermindert; Sediment: Eiterkörperchen, Plattenepithelien, einzelne Streptococcen; von anderen Bakterienarten nichts zu finden. Abends ist das Sensorium frei, Hüsteln dauert an; Befund auf den Lungen und am Herzen negativ.

Am 14. morgens zeigt sich, nachdem Patient unter den quälendsten brennenden Schmerzen in der Blase eine schlaflose Nacht verbracht, an der vorderen Fläche des linken Unterschenkels eine ungefähr mandelgrosse von scharfen zackigen Rändern begrenzte, gerötete, über das Niveau der normalen Haut leicht prominierende, auf Druck empfindliche Stelle; eine zweite solche erbsengrosse findet sich einige Zoll darüber in der Haut über der spina tibiae. Die ganze Erscheinungsweise dieser geröteten Hautstellen erinnerte in so prägnanter Weise an ein beginnendes typisches Erysipel der Haut, dass ich sofort auf die Vermutung kam, dass es sich möglicherweise um ein Schleimhauterysipel in der Harnblase handeln könne, welches nun metastatisch auf die Haut übergreift. Diese Vermutung wurde noch bestärkt durch den Tags vorher festgestellten Befund von Streptococcen im Harne. Die Infektion der Blase war offenbar von einem Prostataabscess ausgegangen, oder der erysipelatöse Prozess hatte in der Prostata selbst begonnen und von dort auf die Blasenschleimhaut in continuo übergegriffen. Bis zum Abend desselben Tages war über die Diagnose Erysipelas migrans in der Haut des Unterschenkels kein Zweifel mehr möglich; beide gerötete Stellen hatten sich ungefähr um das vierfache vergrössert und waren mit den charakteristischen zackigen und buchtigen Rändern versehen. Es erschien mir von Wichtigkeit, aus dem Harn, eventuell aus dem Secret der Prostata Kulturen anzulegen. Durch Druck auf die (übrigens an diesem Abend wieder stärker und gleichmässig geschwellte) Vorsteherdrüse gelang es zwei Tropfen einer schleimigeitrigen Flüssigkeit am orificium urethrae zum Vorschein zu bringen, welche mit Platinoesen aufgefangen, in verflüssigte Fleischwasserpeptongelatine übertragen und zu Anlegung von Plattenculturen verwendet wurden. Der Harn wurde centrifugiert und das Sediment gleichfalls auf Platten ausgesäet. Ueber den weiteren Verlauf der Züchtungs- und der sich daran anschliessenden Impfungsversuche wird im weiteren berichtet werden. Die mikroskopische Untersuchung sowohl des Prostatasecretes als auch des Harnsedimentes ergab das Vorhandensein von Streptococcen.

Am 15. Februar waren die beiden erysipelatösen Stellen am linken Unterschenkel konfluiert. Fieber anhaltend über 39. Milzschwellung zugenommen. Sensorium getrübt. Die brennenden Schmerzen in der Blase und der Harndrang haben etwas nachgelassen. Unter vorsichtiger Applikation von Cocain wurde in möglichst schonender Weise, nachdem die Blase ausgespült und mit circa 100 Gramm einer cocainhaltigen 2prozentigen warmen Borsäurelösung gefüllt worden war, das Cystoscop eingeführt. Es zeigte sich ein Bild, wie ich es in der That bisher bei keiner Blasenaffektion gesehen hatte. Die ganze Blasenschleimhaut war intensiv hochrot, an einzelnen Stellen tiefblaurot gefärbt und in so zahlreiche stark prominierende Falten gelegt, dass nur Wulst an Wulst zur Ansicht kam. Die Oberfläche war überall glatt, leicht ödematös; von Gefässstämmchen war an keiner Stelle etwas zu erkennen, hingegen fanden sich stellenweise kleine Ekchymosen; Ulcerationen und Belege fehlten. Der Patient vertrug den Eingriff gut, behauptete, dass die Untersuchung ihm keine besonderen Schmerzen verursacht habe. Am Abend desselben Tages zeigte sich nach vorhergangenem kurzen Schüttelfrost eine neue erysipelatöse Hautstelle in der Mitte der Vorderfläche des rechten Oberschenkels. Der Harn immer noch gleichmässig getrübt, eitrig; wurde centrifugiert und das Sediment zur Anlegung neuer Plattenkulturen benützt.

Am 16. gleichmässiges Fortschreiten des Erysipels an beiden unteren Extremitäten, Zustand der Blase unverändert. Am 17. tritt vollständige Anurie ein, mit dem Katheter ist kein Tropfen Harn zu entleeren (Verlegung der Ureterenmündungen durch die stark geschwellte und gewulstete Schleimhaut?), Erysipel in der Haut schreitet typisch weiter. Am 18. vormittags ist die Blase noch leer, nachmittags wurden mit dem Katheter 150 Cc. trüben, dunklen Harns entleert, am folgenden Tage tritt unter Nachlass der lokalen Schmerzen und des Fiebers Polyurie ein (Gesammtmenge des Harns 2100 Cc.). Derselbe ist sauer, leicht getrübt, sp. G. 1020, Eiweiss in geringer Menge vorhanden. Sowohl vom Harn dieses Tages, sowie von dem Tags vorher mittels Katheters entleerten wurde das Sediment zur Anlegung von Kulturen verwendet.

In den folgenden Tagen (19. Februar bis 1. März) schreitet das Erysipel über die hintere Fläche der unteren Extremitäten und die Gesässgegend den ganzen Rücken entlang bis zum Hinterhaupt. Gleichzeitig nehmen die Blasenbeschwerden langsam aber stetig ab, der Eitergehalt des Harnes wird gering, der Eiweissgehalt ist bis auf eine minimale Spur verschwunden. Im Harn-

sedimente treten neben Eiterkörperchen und Streptococcen Epithelzellen in grossen Mengen auf. Dieselben nehmen in den nächsten Tagen noch an Menge zu und noch nach Wochen, nachdem die Eiterzellen längst aus dem Harn wieder verschwunden waren, und keine Spur von Eiweiss mehr nachzuweisen war, finden sich immer noch reichliche Massen von Blasenepithelien im Sediment, so dass man es offenbar mit einem reichlichen Abschilferungsprozesse der Blasenschleimhaut zu thun hatte. Bei einer am 26. Februar neuerdings vorgenommenen cystoscopischen Untersuchung zeigte sich die Blasenschleimhaut noch gleichmässig intensiv gerötet, die Oberfläche derselben erscheint aber nicht mehr gewulstet, sondern gleichmässig glatt. An einzelnen Stellen sind kleine Gefässverzweigungen sichtbar.

Die Temperatur ist bis zum 1. März nicht zur Norm zurückgekehrt, sondern immer über 38 geblieben; am Abend dieses Tages Schüttelfrost; objektiv nichts zu finden, an der Prostata keine neue Schwellung nachzuweisen, Blasenbeschwerden nicht vermehrt. Am 2. morgens zeigt sich an der der vorderen Rumpffläche, die bisher vom Erysipel frei geblieben war, und zwar rings um die linke Mamilla herum eine frische kreuzergrosse erysipelatöse Stelle, der am 3. unter neuerlichem Schüttelfrost eine ganz symmetrisch gelegene an derselben Stelle der rechten Brustgegend folgt. Von hier aus schreitet nun das Erysipel vom 3. bis 10. März unter erhöhtem Fieber über den Bauch nach abwärts und über die vordere Halsfläche nach aufwärts zum Gesichte, überschreitet noch das Gesicht und die ganze behaarte Kopfhaut und blasst dann plötzlich unter raschem Temperaturabfall und einige Tage andauernden subnormalen Temperaturen allenthalben ab. Die Blasenbeschwerden haben inzwischen vollkommen aufgehört, der Harnbefund ist bis auf den oben erwähnten reichlichen Gehalt an Epithelzellen normal, selbst die Flocken sind bis auf ein Minimum geschwunden und der Patient ist im Verlaufe von weiteren 14 Tagen auch in seinem Allgemeinbefinden vollkommen zur Norm zurückgekehrt. Von Interesse ist, dass auch der Priapismus verschwunden ist und sich seither (es sind indes über 4 Monate verstrichen) nicht wieder eingestellt hat.

Dieser Krankheitsfall, welcher, wie aus dem ganzen Verlaufe hervorgeht, wohl ohne Einwand als eine primäre erysipelatöse Erkrankung der Harnblase aufzufassen ist, zeigt in mancher Beziehung eine gewisse Aehnlichkeit mit jenem Typus des Schleimhauterysipels, wie er von Hirsch für die amerikanischen Rachenerysipele beschrieben wurde. Die Erkrankung in toto muss als

eine sehr schwere bezeichnet werden und kann nach ihren Erscheinungen ohne Zwang in jene oben erwähnte Form von malignem oder typhoidem Erysipel eingereiht werden. Wie beim epidemischen Pharynxerysipel folgte auch hier der primären Schleimhauterkrankung ein Erysipel der allgemeinen Decke, welches im Verlaufe von 4 Wochen sich über die ganze Körperoberfläche erstreckte. Als ein seltenes, wenn auch schon beobachtetes Vorkommen muss der Umstand betrachtet werden, dass das Erysipel sich nicht in Kontinuität von der Schleimhaut auf die äussere Haut fortsetzte, sondern in metastatischer Form an mehrfachen Punkten entfernt von dem primären Herd auftauchte. Diesen metastasierenden Charakter behielt das Erysipel auch später noch bei, indem noch in der dritten Woche, nachdem es schon die ganze hintere Körperfläche überzogen hatte, mitten in normaler Haut ohne irgend einen direkten Zusammenhang mit schon erkrankt gewesenen Stellen an zwei Punkten der vorderen Thoraxfläche isolierte Erysipelherde auftraten. Ich glaube, dass sich diese Erscheinungsweise wohl kaum anders erklären lässt, als durch die Annahme, dass die Erysipelcoccen von der Blase aus zunächst in die Blutbahn und von hier erst in die entfernt von der primären Infektionsstelle gelegenen Partien der Haut gelangten. Hiefür scheint mir auch das regelmässige Auftreten eines heftigen Schüttelfrostes zu sprechen, welcher jedesmal dem Erscheinen eines solchen isolierten Erysipelherdes vorausging. Wiewohl, seit der spezifische Organismus des Erysipels genau bekannt ist, (Fehleisen, R. Koch) wiederholt betont wurde, dass sich seine Vegetationen in der erkrankten Haut nur auf die Lymphgefässe beschränken, liegen doch aus neuester Zeit eine Reihe von Beobachtungen vor, welche sein Auftreten in der Blutbahn immerhin im Bereich der Möglichkeit erscheinen lassen. Ausser der oben citierten Mitteilung von Winkel (l. c.) erwähne ich hier noch Befunde von Schönfeld[21], Mircoli[22], Guarneri[23] und v. Noorden[24], welche sämmtlich den Uebergang des Streptococcus erysipelatis in die Blutbahn konstatieren konnten. Es erübrigt mir noch in kurzem über die Resultate der Züchtungs- und Impfversuche, welche mit dem Harnsedimente und dem Prostatasecrete dieses Kranken angestellt wurden, zu berichten.

I. Züchtungsversuche.

1. Versuchsreihe.

a) Harnsediment vom 14. Februar.

4 Plattenkulturen; dieselben zeigen nach 48 Stunden fast ausschliesslich Streptococcenkolonien; bei schwacher Vergrösserung zeigen dieselben an der Peripherie allenthalben reichliche vorragende Ketten. Anlegung

von Stichkulturen, die am dritten Tage das charakteristische Wachstum zeigen.

b) Prostatasekret.

4 Plattenkulturen mit dem gleichen Resultat.

Ebenso die hieraus gewonnenen Stichkulturen.

2. Versuchsreihe.

c) Harnsediment vom 15. Februar.

6 Plattenkulturen. Ausser spärlichen an der Oberfläche gelegenen und offenbar aus der Luft stammenden fremdartigen Kolonien ausschliesslich eine reichliche Aussaat der charakteristischen Streptococcen.

Anlegung von Stichkulturen.

3. Versuchsreihe.

d) Harn vom 18. Februar.

Erste Entleerung mittels Katheters nach $1^1/_2$ tägiger Anurie, 5 Platten; reichliche Streptococcenkolonien; Anlegung von Stichkulturen.

4. Versuchsreihe.

e) Harn vom 19. Februar (Polyurie).

4 Platten; Eprouvetten waren mit dem durch die Centrifuge gewonnenen Sediment beschickt. Wenige aber deutliche Kolonien der charakteristischen Streptococcen.

5., 6. und 7. Versuchsreihe.

f) Harn vom 23. und 27. Februar und vom 6. März.

Je 4 Platten; durchaus negativer Befund; spärliche zufällige Verunreinigungen, aber keine Kettencoccen.

II. Infektionsversuche.

1. Cutane Impfungen.

a) Mit den Stichkulturen, welche aus dem Harnsediment und dem Prostatasecret vom 14. Februar gewonnen worden, wurden je 3 Kaninchen an der Spitze eines Ohres nach oberflächlicher Scarification der Haut inficiert. Bei 4 von diesen Tieren entwickelte sich nach 23 bis 52 Stunden das charakteristische fortschreitende Impferysipel, welches nach 5—7 Tagen abgelaufen war. Kein Versuchstier ging zu Grunde.

b) Drei Kaninchen wurden mit Stichkulturen, welche aus dem Harnsediment vom 15. Februar gewonnen waren, in derselben Weise inficiert.

c) Drei Kaninchen desgleichen mit Kulturen vom 18. Februar.

Bei b und c kam es bei sämmtlichen Versuchstieren zu denselben positiven Ergebnissen wie bei a. Kein Tier starb.

2. Injektionen in die Harnblase.

Injektionen von in sterilisierter Bouillon aufgeschwemmten Kulturen vom 14. und 15. blieben wirkungslos, wenn nicht gleichzeitig durch Abbindung der Urethra eine künstliche Harnverhaltung eingeleitet wurde. Bei vier Versuchstieren, bei welchen nach Injektion der Kultur durch 6—12 Stunden die Urethra abgebunden wurde, entwickelte sich eine eitrige Cystitis. Im Sediment des Harnes fanden sich reichliche Streptococcen. Zwei Tiere wurden am dritten Tag der Erkrankung getötet und die Harnblase in Alkohol gehärtet. An der Schleimhautoberfläche der gleichmässig geröteten und geschwellten Blase waren stellenweise kleine Excoriationen und Ekchymosen zu bemerken. Die Untersuchung von Schnittpräparaten ergab namentlich an solchen Stellen reichliche Einwan-

derung von Streptococcen ins Gewebe. Die beiden anderen Tiere blieben am Leben. Am 7. beziehungsweise 9. Tage schien der Prozess abgelaufen zu sein.

Aus diesen Versuchen geht hervor, dass in dem Harn- und Prostatasekret des Patienten ganz zweifellos der typische Streptococcus des Erysipels enthalten war.

Litteratur.

[1] Hirsch, Handbuch der historisch-geographischen Pathologie. 2. Aufl. II. Bd., p. 275.

[2] Volkmann, Erysipel, Pitha-Billroths Handbuch. I. Bd., 2. Abt.

[3] Wagner, Krankheiten des weichen Gaumens. Ziemssens Handbuch. Bd. VII, 1. Hälfte.

[4] Cornil, Arch. génér. 1862, XIX.

[5] F. Hesse, Einige Fälle von Schleimhauterysipel. Deutsche mediz. Wochenschr. 1876.

[6] Zuelzer, Erysipelas, Ziemssens Handb. II. Bd., 2. Abt.

[7] Estlander och O. Wasastjerna, Erysipelas på slemmhina, finska läk. sällsk. handl. Bd. 12, S. 263.

[8] Biondi, D., Der Streptococcus von Fehleisen bei Larynxerysipel (La riforma med., 1886).

[9] Landgraf, Ueber primäre infect. Phlegmone des Pharynx. (Berl. klin. Wochenschrift, 1888).

[10] Finkler, Ueber Streptococcenpneumonie (Verhandlungen des Kongresses für innere Medizin, 1889).

[11] Hartmann, H., Ueber die Aetiologie von Erysipel und Puerperalfieber (Archiv für Hygiene, 1887).

[12] Philipowicz, W., Ueber das Auftreten pathogen. Organismen im Harne (Wiener med. Blätter, 1885).

[13] Weichselbaum, A., Zur Aetiologie der acuten Endocarditis (Wiener med. Wochenschrift, 1885).

[14] Neumann, H., Ueber die diagnostische Bedeutung der bakteriologischen Urinuntersuchung bei inneren Krankheiten (Berliner klin. Wochenschrift, 1887).

[15] Lustgarten und Mannaberg, Ueber die Organismen der normalen männlichen Urethra und des normalen Harnes mit Bemerkungen über Mikroorganismen im Harne bei morb. Brightii acutus. (Vierteljahrschrift für Dermatologie und Syphilis, 1887).

[16] Tommasoli, Studi sulla Balanoposthite ricorrente con un contributo alla flora dermatologica. (Giorn. ital. della malad. ven. e della pella, 1888).

[17] Lundström, C., Die Zersetzung von Harnstoff durch Mikrobien und deren Beziehung zur Cystitis (Särtryck ur Patologisk-anatomiska institutionens Festkrift, 1890).

[18] Rovsing, Thorkild, Die Blasenentzündungen. Berlin 1890.

[19] Bumm, E., Die Aetiologie des puerperalen Blasenkatarrhs nach Beobachtungen an Wöchnerinnen und Tierversuchen. (Verhandlungen der I. Vers. der Deutschen Gesellsch. für Gynäkologie in München, 1886).

[20] Winkel, Erysipelcoccen als Erreger von Puerperalfieber. (Verhandlungen des I. Kongresses für Gynäkologie in München, 1886).

[21] Schönfeld, Ueber erysipelatöse Pneumonie. Inaug.-Diss. Giessen 1885.

[22] Mircoli, H., Osservazioni cliniche e bacteriologiche intorno ad alcuni casi di cistite e di catarro vesicale (La Rivista clinica, 1886).

[23] Guarneri, G., Contribuzione allo studio dello streptococco dell' eresipela (Arch. p. le scienze med., 1887).

[24] v. Noorden Ueber Streptococcen im Blut bei Erysipelas (Münchener med. Wochenschrift, 1887).

Ein Fall von Oesophagus-Trachealfistel und Stenose des Oesophagus

von

Dr. **A. Brenner**

Primararzt des allg. Krankenhauses in Linz a. d. Donau.

Mit 1 Abbildung im Text.

Am 23. Mai 1891 kam die 24jährige Anna Forster aus Lausa in Oberösterreich mit Erscheinungen einer Oesophagusstriktur zur Aufnahme in das Krankenhaus. Ausser Blattern hatte sie keine schwere Erkrankung mitgemacht. Mit 15 Jahren traten die Menses auf und blieben regelmässig bis vor einem Jahre. Damals blieben sie ohne rechte Veranlassung aus. Der Kranken erwuchsen hieraus keinerlei Beschwerden.

Die Kranke war als Dienstmagd beschäftigt und hatte sich bei der oft recht derben Kost gut genährt. Insbesondere weiss sie sich nicht zu erinnern, dass sie in ihrer Kindheit oder später an Schlingbeschwerden gelitten hätte, oder dass sie langsamer gegessen hätte als die Anderen, oder dass sie beim Essen von Hustenreiz überfallen worden wäre.

Erst vor einem Jahre machte sie die Wahrnehmung, dass ab und zu ein Bissen im Speiserohre stecken blieb und dass sie dann nichts mehr schlucken konnte, bis sie das im Oesophagus Angesammelte erbrochen hatte, oder bis von selbst der Weg frei wurde. Die Beschwerden steigerten sich ganz allmählich. Oft dauerte es 3—4 Tage, dass die Kranke nichts durch die Speiseröhre durchbrachte, dann ging es wieder leidlich gut, doch nahm die Verengerung stetig zu, bis die Kranke nur mehr flüssige Nahrung aufnehmen konnte, was sie schliesslich ins Spital brachte.

Die Kranke erinnert sich nicht, je durch eigene oder fremde Unvorsichtigkeit ätzende Flüssigkeit geschluckt oder sich anderswie verletzt zu haben. Trotz der geringen Nahrungsaufnahme sieht die Kranke gesund und frisch aus, hat eine elastische Haut und ein mässiges Fettpolster.

Das Gesicht ist blatternarbig, die Zähne fast alle cariös und ohne Krone. Die Innenorgane mit Ausnahme einer kleinen Lungenspitzenaffektion gesund, das Genitale normal.

Es war unmöglich, eine Schlundsonde weiter als bis in die Gegend unter dem Ringknorpel einzuführen, und aus der Untersuchung der Halsorgane ergab sich nicht der geringste Anhaltspunkt für die Ursache der Stenose. Es war keine Geschwulst, keine Schwellung in der Gegend des Oesophagus oder der Trachea wahrnehmbar und auch die Schilddrüse zeigte keinerlei Veränderung.

Es wurde daher am 27. Mai 1891 der Oesophagus in typischer Weise freigelegt und nun neuerdings die Sondierung versucht. Durch Nachhilfe von aussen gelang es jetzt, die Sonde über die Gegend des Ringknorpels hinauszubringen, doch blieb sie in der Gegend ober der Brustapertur neuerlich stecken. Es wurde nun die linke Wand der Speiseröhre durch die eingeführte Sonde vorgedrängt und zwischen zwei Fixationsnähten der Länge nach eröffnet. Der eingeführte Finger begegnete dem vom Munde eingeführten Finger der andern Hand. Als Hindernis für die Sondierung musste eine starke Verwölbung des Ringknorpels und eine quere Schleimhautfalte der rechten und hinteren Wand des Pharynx angesehen werden.

Nach unten gelangte der Finger in einen Blindsack, über den es kein Vordringen gab. Es wurde daher der Längsschnitt in der Oesophaguswand nach unten erweitert, bis sich in der Tiefe des Blindsackes eine feine, für die Knopfsonde eben durchgängige Lücke zeigte. Dieselbe lag nicht in der Achse des oberen Stückes des Oesophagus, sondern etwas nach links und hinten verschoben. Die in die Lücke eingeführte Sonde liess sich nach allen Richtungen hin und her bewegen. Die Umgebung der Lücke zeigte keinerlei narbige Veränderung. Auf einer Hohlsonde wurde diese Lücke etwas nach vorne zu eingeschnitten, worauf sofort eine 4 mm dicke Schlundsonde und nach dieser ein ebenso dickes Drainrohr in den Magen eingeführt werden konnte. Eine Erweiterung der Lücke, sodass ein Finger hätte eingeführt werden können, wurde aus Sorge, es könnten Einrisse in der Oesophaguswand entstehen, unterlassen und die allmähliche Erweiterung in

Aussicht genommen. Eine Resektion des Stückes im Oesophagus, welches zu dieser Lücke verengt war, wäre nur unter den grössten Schwierigkeiten ausführbar gewesen, da die Stelle, in der Höhe, des VI. Halswirbels gelegen, nur sehr schwer zugänglich war.

Es wurde also das Drainrohr in den Magen eingeführt und durch die Halswunde nach aussen geleitet, Hals- und Oesophaguswunde bis zur Drainlücke vernäht und die Kranke in der nächsten Zeit durch das Drainrohr ernährt. In der dritten Woche p. o. wurde das Drain anstandslos durch ein dickeres Rohr ersetzt, in der vierten Woche wurde das Drain entfernt, die Wunde sollte sich durch Granulationen schliessen und gleichzeitig wurde die Enge des Oesophagus durch Schlundsonden in aufsteigender Dicke, vom Munde aus erweitert.

Mit kleinen Zwischenfällen trat die Heilung ein und es konnte eine fingerdicke Sonde durch die Speiseröhre eingeführt werden. Die Kranke konnte feste Nahrung zu sich nehmen und es wäre alles gut gewesen, wenn nicht die Sondierung stets mit den heftigsten Hustenanfällen verbunden und der Weg durch die Enge so schwierig gewesen wäre. Ausserdem litt die Kranke unter Hustenanfällen im Anschlusse an den Schlingakt. Schon bei der Operation war es aufgefallen, dass bei der Sondierung der Lücke, welche oberen und unteren Oesophagus verband, so heftige Hustenstösse erfolgten, dass ich glaubte, ich müsse in der Luftröhre sein. Die Erklärung hierfür bot erst die zweite Operation.

Vorläufig verliess die Kranke, nicht sehr befriedigt, am 19. Juli das Krankenhaus, kehrte aber bereits am 10. August wieder, da die Beschwerden nahezu die frühere Höhe erreicht hatten.

Die neuerlich vorgenommene Sondenkur war mit den alten Uebelständen verbunden, und obwohl eine fingerdicke Sonde durchging, hatte die Kranke keine Besserung ihres Zustandes. Es wurde daher am 7. November 1891 auf Wunsch der Kranken der Oesophagus in der alten Narbe eröffnet. Schon bei Eröffnung der Speiseröhre pfiff Luft aus derselben heraus und es war leicht zu erweisen, dass diese aus dem unteren Abschnitte des Oesophagus komme. Die Erweiterung der Oesophaguswunde zeigte, dass die ursprüngliche Strictur des Oesophagus für die Spitze des Zeigefingers durchgängig war, doch war die Umgebung dieser Stelle diesmal narbig verändert. Die Spaltung des Ringes in der Verlängerung der Oesophaguswunde machte die Unterbindung der Art. thyreoidea inf., die gerade hier den Verlauf der Speiseröhre kreuzte, notwendig und legte eine halblinsengrosse runde Oeffnung bloss, welche die vordere Oesophagus- und die hintere Tracheal-

wand durchbohrte und von dem Saume des Ringes nach oben zugedeckt war, wodurch sie eben bei der ersten Operation übersehen wurde. Die Umgebung der Fistel war von normaler Schleimhaut bedeckt und so ausserordentlich empfindlich, dass es trotz Narkose nicht möglich war, dieselbe anzufassen, ohne heftige Hustenstösse auszulösen. Erst die Einspritzung von Cocainlösung (5%) unter die Schleimhaut in der Umgebung der Fistel machte es möglich, die Ränder derselben anzufrischen, die Schleimhaut des Oesophagus etwas abzulösen und in querer Richtung durch einige Seidennähte zu vereinigen. Gleichzeitig wurde in der hinteren Hälfte des Ringes ein 2 cm langer Schnitt angelegt, hierauf der Ring etwas gedehnt und die Längsseiten des Schnittes in querer Richtung vernäht, wodurch eine Erweiterung des Ringes vermittelt wurde. Durch die Wunde wurde ein dickes Drainrohr in den Magen eingeführt, der Oesophagus darüber durch mehrere Nähte vereinigt, die Hautwunde mit Jodoformgaze leicht tamponiert. Verlauf der Heilung und Ernährung wie nach der ersten Operation. Am 3. Dezember wurde das Drain für immer entfernt, die Wunde der Schliessung überlassen und die Speiseröhre durch Sonden noch etwas erweitert.

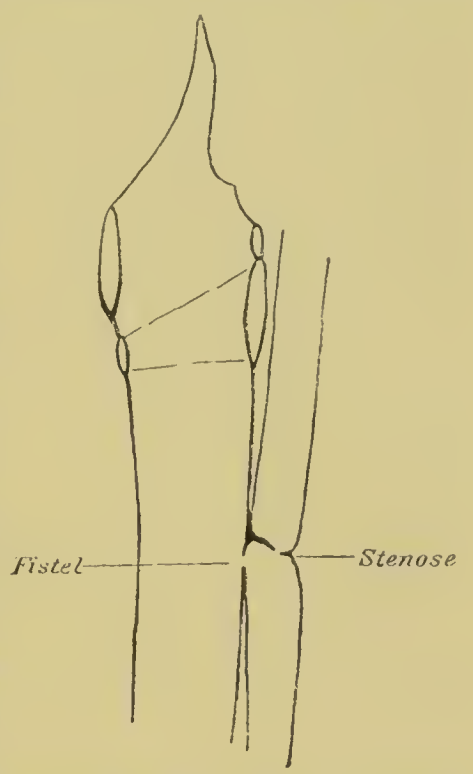

In den ersten Tagen merkte die Kranke ab und zu den Abgang von Luftblasen durch die Wunde, diese Erscheinung trat aber immer seltener auf und schliesslich ging nach Entfernung des Drainrohres die Sondierung und auch der Schlingakt ohne Hustenreiz vor sich. Am 13. Februar 1892 wurde sie mit einem für eine fingerdicke Sonde durchgängigen Oesophagus geheilt entlassen.

Im Juli 1892 stellte sie sich wieder vor. Die Narbe am Halse ist weich und unempfindlich, das Aussehen blühend, der Schlingakt nicht ganz so gut wie vor Beginn der Stenosenerscheinungen, aber zur Zufriedenheit der Kranken.

Die Deutung dieses Falles, für den ich in der Litteratur, soweit sie mir zu Gebote steht, keine Analogie finde, ist einigermassen schwierig.

Zunächst kann man wohl ausschliessen, dass die Striktur infolge von Verletzung entstanden ist — es fehlte bei der ersten

Operation jede Narbe und es erinnerte sich die Kranke absolut nicht an eine Verletzung.

Wenn aber die Striktur angeboren ist, dann erscheint es noch rätselhafter, wie es kam, dass 20 Jahre die Ernährung der Kranken eine normale war und erst im 21. Lebensjahre die Striktur zur Geltung kam. Es wäre möglich, dass der Ring, welcher die obere und untere Hälfte des Oesophagus verband, sich plötzlich verengte, oder aber dass die Muskulatur des Pharynx auf einmal zu schwach wurde, um die Speisen durch den engen, aber doch dehnbaren Ring hindurchzutreiben. Weder die Anamnese noch die Operation ergab hierüber einen Aufschluss.

Ebenso wie für die Striktur fehlt für die Fistel jede andere Erklärung als die des angeborenen Defektes. Dass sie nämlich bei der ersten Operation nicht entdeckt wurde, hat seinen Grund darin, dass ich damals nicht wagte, den Ring so zu erweitern, dass der Finger hätte eindringen können. Ausserdem war die Lücke, wie die zweite Operation zeigte, gedeckt durch die Falte, welche im Umkreise des Ringes den oberen vom unteren Oesophagus abgrenzte, und dadurch war auch zu erklären, dass der Austritt von Luft durch den Oesophagus nicht auffallend war. Bei der zweiten Operation war der Ring schon erweitert und der erwähnte Saum schon verschmälert, daher die Verbindung von Trachea und oberer Hälfte des Speiserohres eine leichtere.

Auch hier drängt sich die Frage auf, wie das Individuum das Bestehen der Fistel so lange ungestört tragen konnte. Es dürfte aber die Lage des Verengungsringes erklärend helfen. Die Verengung lag oberhalb der Fistel und deckte mit dem vorderen Teile des Randes die letztere. Ausserdem lag die Lücke zwischen oberem und unterem Stück des Oesophagus nicht in der Achse des Speiserohres, sondern etwas nach links und hinten verschoben, sodass die Speisen gegen die hintere Wand des unteren Oesophagus-Abschnittes geleitet wurden und die Fistel sowie ihre empfindsame Umgebung vermieden.

In der That hatte ja die Kranke nach der ersten Operation sowohl beim Sondieren als beim Schlingakte Hustenreiz, weil eben der Schutz, den die Formation des Stenosenringes bot, durch dessen Erweiterung verloren gegangen war.

Nach König (Krankheiten des Pharynx und Oesophagus, Deutsche Chirurgie 1880) bietet die Entwicklung des Oesophagus eine Erklärung für unseren Fall. »Kölliker beschreibt den Bildungs-»vorgang bei den Kaninchen so, dass sich am 10. Tage dicht »hinter dem die Kiemenspalten zeigenden Abschnitte der Vorder-

»darm in einen vorderen und hinteren Teil sondert. Der vordere, »der ventrale Teil ist die Anlage für Lunge und Luftröhre, der »hintere, der dorsale, die für den Schlund und Oesophagus; der »unterste Abschnitt des ventralen Teiles dehnt sich bald aus zur »Lunge, welche in jener Zeit aus einem Halbkanal besteht, der »aber an dem unteren Ende in zwei senkrechte Grübchen ausläuft.

»An ihrer dorsalen Seite steht die Urlunge durch einen »linearen am unteren Ende sich erweiternden Spalt mit dem Speise- »rohre in offener Verbindung. Indem nun aus dem oberen Ab- »schnitt des ventralen Halbkanales die Trachea wird, welche also »zunächst in gleichem mit dem Schlundspeiserohr kommuniziert, »bildet sich am 11. Tage eine Abschnürung beider Gebiete. Der »Vorderdarm zeigt jetzt einen vorderen trachealen und einen hinteren »ösophagealen Abschnitt. Die Trennung schreitet von hinten »nach vorn fort, wird nach und nach vollkommener bis zum »Ostium pharyngeum laryngis. Hier bleiben oberhalb des Kehl- »kopfes Luft- und Speiseweg ungetrennt.«

Es giebt also eine Zeit in der Entwicklung dieser Gebilde, in welcher dieselben miteinander kommunizieren. Beim Menschen dürfte mit Beginn des zweiten Monates diese Kommunikation nicht mehr bestehen (König). Nichtsdestoweniger giebt es Hemmungs- bildungen mit Bestehenbleiben einer Kommunikation zwischen Oesophagus und Trachea (gewöhnlich gehen diese Früchte bald nach der Geburt wegen anderweitiger Missbildungen oder durch Schluckpneumonie zu Grunde); häufig sind aber nach König diese Defektbildungen damit kompliziert, dass der obere Teil des Oeso- phagus blind endet, der untere Teil aber in die Luftröhre oder ihre Verzweigungen mündet. Dabei ist eine Verbindung zwischen dem oberen Blindsack und dem unteren Stücke der Speiseröhre meist nachweisbar, wenn auch nicht in Form eines Kanales.

Denken wir uns nun die Defektbilduug in der Weise, dass die Kommunikation zwischen Trachea und Oesopha- gus blieb, dass aber nebenbei das obere und untere Stück des Oesophagus miteinander in Verbindung traten, wenn auch nur durch eine kleine Lücke, so wäre unser Fall gegeben und in Parallele zu stellen mit dem von König ange- führten Fall Lambs, in welchem ein 7 Monate altes Kind an Schluckpneumonie zu Grunde ging und die Sektion einen voll- ständig entwickelten Oesophagus, aber $^1/_2$ Zoll unter dem Ring- knorpel eine 3‴ lange, 1‴ breite, Fistel zeigte, welche von der Luftröhre schief nach unten in die Speiseröhre führte.

Bericht über die an der Klinik des Prof. Billroth in Wien im Laufe der letzten 25 Jahre ausgeführten Laparotomien

von

Dr. Franz Hansy und **Dr. Emil Knauer,**
Operateure der Klinik.

In den folgenden Zeilen soll über die Laparotomien der Klinik berichtet werden in der Reihenfolge, dass zuerst die Ovariotomien, dann die Myomotomien und hierauf die Operationen am Magen und Darm besprochen werden. Auf diese folgt die Anführung der Operationen an den Nieren, der Leber, der Milz, dem Pancreas, dann Exstirpationen retroperitonealer Tumoren, diagnostische Incisionen und vereinzelte Operationen am weiblichen Genitale, die nicht zu den Ovariotomien oder Myomotomien gerechnet werden konnten. Wir konnten so nahe an tausend Fälle von Laparotomien zusammenstellen, die von Billroth und seinen Assistenten zum grössten Teil auf der Klinik ausgeführt wurden, während aus Billroths Privatpraxis nur eine kleine Zahl von meist aus Publikationen bekannten Fällen gewählt wurde. Uebergangen wurden sämtliche Eröffnungen des Peritoneums wegen Hernien (Inguinal-, Crural- und Ventralhernien sowohl Herniotomien als Radikaloperationen), ferner Exstirpationen von Bauchdeckentumoren, sowie Eröffnungen des Peritoneums wegen Exstirpatio uteri per vaginam oder wegen Operationen am Rectum und an der Blase.

Ueber die in den ersten 10 Jahren ausgeführten und in den Bereich unserer Besprechung fallenden Operationen können wir uns auf die Mitteilung der Zahlen beschränken, da dieselben ausführlich in den klassischen Berichten von Billroth[1]) erörtert sind. Es sind dies 75 Ovariotomien mit 44 Heilungen und 31 Todesfällen, 6 Laparohysterotomien mit 1 Heilung und 5 Todesfällen

[1]) Chirurgische Klinik. Wien 1868, 1869—70, 1871—76.

(der letzte 7. Fall fällt bereits in das Jahr 1877 und wird von uns an anderer Stelle besprochen werden), 1 Gastroraphie mit günstigem Erfolge [1]), 1 Exstirpation und 1 Incision mit Drainage der hydronephrotischen Niere, beide gestorben, schliesslich 2 Exstirpationen von carcinomatösen Tumoren des Netzes, gleichfalls beide gestorben. Die Gesamtzahl dieser Fälle beträgt also 86 mit 46 Heilungen und 40 Todesfällen.

Ovariotomien.

Uebergehend zu unserem Hauptthema betreffend die Laparotomien vom Jahre 1877 angefangen bis Ende Juni 1892, beginnen wir mit den Ovariotomien. In den ersten Jahren hat sich in der Operationstechnik gegenüber dem in den erwähnten Berichten mitgeteilten Verfahren kaum etwas geändert. Die Stielversorgung war fast ebenso oft eine extraperitoneale als intraperitoneale, da Billroth auf Grund seiner ersten Erfahrungen der ersteren Methode den Vorzug gab. Der Stiel wurde damals entweder ligiert, mit Paquelin oder Messer durchtrennt und versenkt, oder aber mit den Spencer-Wells'schen Klammern abgeklemmt und extraperitoneal versorgt.

Die wegen gewisser Vorzüge anderwärts schon ziemlich allgemein geübte Methode der intraperitonealen Stielversorgung verdrängte vom Jahre 1880 an auch an unserer Klinik die extraperitoneale ziemlich vollständig und für immer, sodass die letztere nur in den wenigen Fällen geübt wurde, in denen der Uterus mitexstirpiert werden musste, oder wo Reste der Cyste nicht mitexstirpiert werden konnten, oder wo, wie in einem Falle, sehr starke Blutung aus dem Stiele die extraperitoneale Versorgung desselben erforderte. Die intraperitoneale Methode, wie sie in der Zeit von 1880 bis in die Gegenwart geübt wird, hat im grossen und ganzen auch keine wesentlichen Aenderungen erfahren. Grosse, massige Stiele werden mit der schon lange in Verwendung stehenden Billroth'schen Klemmzange zusammengepresst, um eine Schnürfurche zu bilden, und dann partienweise mit der spitzstumpfen Nadel umstochen und abgebunden. Die Durchtrennung des Stieles erfolgt mit dem Messer oder Paquelin. Bei weniger voluminösen Stielen und bei fast allen Adhäsionen ist das an der Klinik geübte Verfahren folgendes: Nach stumpfer Freilegung der zu durchtrennenden Partie werden an dieselbe drei Klemmen angelegt, die mittlere zur Bildung einer Schnürfurche, die centrale, um den

[1]) Wölfler, Die Magenbauchwandfistel und ihre operat. Heilung nach Prof. Billroths Methode, Langenbecks Archiv XX, und Billroth, Ein Beitrag z. d. Op. am Magen. Gastroraphie, Wiener medizinische Wochenschr. 1877, Nr. 38.

Zufluss des Blutes während des Knüpfens abzuhalten und ein recht festes Anziehen der Ligatur ohne Durchschneiden zu ermöglichen, und die periphere, um eine rückläufige Blutung aus dem Tumor zu verhindern.

Bei Berücksichtigung der Resultate finden wir, bei einer Zahl von 48 Cysten und 5 malignen Tumoren der Ovarien mit extraperitonealer Stielbehandlung, unter den ersteren 35 geheilte und 13 an Peritonitis gestorbene, während von den letzteren alle fünf starben. Die viel grössere Zahl der intraperitoneal versorgten Cysten ergiebt 302 mit 241 günstigen Erfolgen und 61 letalen Ausgängen, die der Ovarialtumoren fast ausschliesslich maligner Natur, im ganzen 37, ergiebt 20 operative Erfolge neben 17 Todesfällen. Nehmen wir noch die 75 Ovariotomien vom Jahre 1867 bis 1876 dazu, so bekommen wir eine Gesamtzahl von 467 Ovariotomien mit 340 Heilungen und 127 Todesfällen.

Um die allmählich zunehmende Besserung der Resultate besonders hervorzuheben, bringen wir eine Zusammenstellung der Ovariotomien nach Hundert, wie sie zeitlich aufeinander folgten:

Beim ersten Hundert, vom Herbst 1867 bis. 27. Okt. 1877, kommen auf 57 Heilungen 43 Todesfälle,

beim zweiten Hundert, bis 10. Juni 1881, auf 67 Heilungen 33 Todesfälle,

beim dritten Hundert, bis 25. Oktober 1884, auf 79 Heilungen 21 Todesfälle,

beim vierten Hundert, bis 11. Mai 1889, auf 81 Heilungen 19 Todesfälle

und bei dem letzten noch unvollendeten Hundert, bis 29. Juni 1892, auf 56 Heilungen 11 Todesfälle.

Von weiteren Operationen an den Ovarien wurde nur eine Kastration wegen Dysmenorrhoe mit ungünstigem Erfolge ausgeführt, Patientin starb an Sepsis (1878).

Myomotomien.

So wie bei den Ovariotomien wurde auch bei den Myomotomien in der ersten Zeit bis zum Jahre 1880 die extraperitoneale Methode prinzipiell geübt. Eine Ausnahme machen nur vier Fälle, von denen der erste von Wölfler[1]) publiziert und von Billroth noch in seinem Berichte 1871—76 erwähnt wurde. Wegen Kürze des Stieles konnte derselbe nicht extraperitoneal versorgt werden und wurde deshalb an den Bauchdecken fixiert. Dieser

[1]) Ein Fall v. Lap. Hysterotomie samt Exstirp. beider Ovarien — Heilung. Langenb. Archiv für klin. Chir. Bd. XXI.

Fall, welcher eine Mittelstellung zwischen intra- und extraperitonealer Stielversorgung einnimmt, gab Dr. H. Klotz [1]) Veranlassung zu Versuchen, die er an trächtigen Hündinnen anstellte, um zu kurze, für die extraperitoneale Versorgung ungeeignete Stiele durch keilförmige Excision am Cervix, Vernähung des Stumpfes und Versenkung desselben zu versorgen. Der zweite Fall aus dem Jahre 1879 ist dadurch bemerkenswert, dass der Stumpf keilförmig eingeschnitten, vernäht und versenkt wurde, während in zwei anderen Fällen bei dem Uterus gestielt aufsitzenden Fibromen der dünne Stiel ligiert und versenkt wurde. Bei der ersten extraperitonealen Stielversorgung vom 14. November 1874 wurde der Péan'sche Schlingenschnürer, bei den zwei nächsten grosse Klammern verwendet. Bis zum Jahre 1878 wurden dann Ecraseurketten um den Stiel angelegt und bis 1880 nur mehr die Spencer-Wells'schen Cystenklammern verwendet. Die Zahl der in diesem Zeitraume extraperitoneal behandelten Uterusmyome beträgt 18 mit 9 Heilungen und 9 Todesfällen.

Im Jahre 1880 ging man daran, auch bei den Myomotomien fast ausschliesslich die intraperitoneale Methode zu verwenden. In den ersten zwei Jahren wurde dieselbe in der Weise ausgeübt, dass Billroth behufs Kompression und Verkleinerung des Stieles eigens zu diesem Zwecke angefertigte grosse Klemmen gebrauchte, um die Resorption des versenkten Stumpfes zu erleichtern. Von 18 in dieser Zeit Operierten starben 12.

In den nächsten Jahren 1882—86 fand das Verfahren nach Schröder Anwendung, und wurde in der Mehrzahl der Fälle geübt. Als dessen Vorläufer an der Klinik können die oben erwähnten Versuche von Dr. Klotz und der eine ebenfalls angeführte Fall mit keilförmiger Excision, Vernähung und Versenkung des Stumpfes vom Jahre 1879 betrachtet werden. Von 28 nach dieser Methode Operierten starben 17, fast alle an septischer Peritonitis; darunter ganz einfache Fälle, sodass diese Operationsmethode als zu gefährlich aufgegeben wurde.

Neben dem Schröderschen Verfahren wurde schon in den Jahren 1884 und 1885 je ein Fall mit »interparietaler Suspension« [2]) operiert. Diese Methode war in den folgenden Jahren 1886 und 1887 die vorherrschende. Die Gesamtzahl der Operierten

---

[1]) Wien. medic. Wochenschr. 1879, 12, 13, 15, 16.

[2]) Dr. Wölfler. Zur Technik der supravaginalen Amputatio uteri. W. med. Woch. 1885, Nr. 285. — Dr. v. Hacker. Zur Technik der supravaginalen Amputatio uteri. W. med. Woch. 1885, Nr. 48. — Dr. Wölfler. Zur Suspension des Uterusstumpfes nach supravag. Amput. W. med. Woch. 1885, Nr. 49.

beträgt 15, von welchen 4 an septischer Peritonitis, und 1 an komplizierender Cystopyelitis zu Grunde gingen, eine entschiedene Besserung der Resultate gegenüber denen bei der intraperitonealen Stielversorgung.

Daneben wurden im Jahre 1886 und 1887 in vier Fällen Enukleationen von Myomen ausgeführt, von welchen drei geheilt wurden und einer an Peritonitis tödlich endete.

Die auffallend ungünstigen Resultate des Schröderschen Operationsverfahrens veranlassten hauptsächlich die Rückkehr zur extraperitonealen Stielversorgung, die in den Jahren 1888—1891 wieder die herrschende wurde. Das nun eingeführte Verfahren ist dasselbe, nach welchem auch jetzt noch bei der extraperitonealen Stielversorgung vorgegangen wird. Es wird der Uterustumor nach Lösung allfälliger Adhäsionen vorgewälzt, die Ligamenta lata nach partienweiser Abbindung mittels spitzstumpfer Nadeln beiderseits durchtrennt und um den Cervix ein gewöhnliches Drain oder in neuerer Zeit eine solide, elastische Schnur fest angelegt, über welcher die Abtragung des Tumor mit dem Messer erfolgt, worauf die Schnittfläche und besonders der Cervicalkanal mit dem Paquelin verschorft werden. Mehrere Male wurde der Schlauch um den Uterus samt den Adnexen ohne vorhergehende Durchtrennung der Ligamenta lata angelegt, was besonders bei sehr geschwächten Kranken wegen der rascheren Vollendung der Operation von Vorteil war. Oberhalb der elastischen Ligatur wird meist eine Stahlnadel durch den Stumpf gesteckt, welche auf die Bauchdecken zu liegen kommt und den Stumpf auf diese Weise extraperitoneal fixiert. Erwähnenswert ist hier, dass in einem Falle der Schlauch beim Durchstossen der Nadel durch den Stumpf von der scharfen Spitze der ersteren durchtrennt wurde, wodurch es zu einer vehementen Blutung aus dem Stumpfe kam, welche man jedoch durch rasches Wiederanlegen des Schlauches noch beheben konnte und die für die Patientin von keinem weiteren Nachteile war. Von besonderer Wichtigkeit ist es, bei der Fixierung der Stiele an den Bauchdecken das Peritoneum parietale innig mit dem Peritoneum des Stumpfes u. z. unterhalb der Ligatur zu vereinigen, um die Entstehung von Ventralhernien thunlichst zu verhindern. Die Resultate bei diesem Verfahren haben sich wieder wesentlich gebessert; von 30 in den Jahren 1888—91 Operierten wurden 25 geheilt, nur 5 starben.

Trotzdem die extraperitoneale Methode immer bessere Resultate aufzuweisen hatte, herrschte doch das Bestreben vor, zur intraperitonealen Stielversorgung zurückzukehren, weil die erstere

mit einer Reihe von nicht zu unterschätzenden Nachteilen verbunden ist. Solche sind: Das längere Krankenlager der Patientinnen, indem es oft sechs Wochen dauert, bis sich der Stiel abstösst und die Kranken, um der Entstehung einer Hernie vorzubeugen, die ganze Zeit im Bette zubringen müssen; langdauernde Fisteln, besonders auch Uterusfisteln, von denen eine ein ganzes Jahr dauerte; Schmerzen durch Einziehung der Narbe; Blasenstörungen durch Hinaufziehung und Fixierung der Blase an die Narbe und vor allem Disposition zu Ventralhernien. Es wurde nun seit etwa einem Jahre zu einer neuen Methode der intraperitonealen Stielversorgung übergegangen, nämlich der nach Martin-Chrobak[1]). Die nach derselben operierten sieben Fälle ergaben fünf Heilungen, zwei starben an Sepsis.

Neben allen diesen nach den oben genannten Methoden ausgeführten Myomotomien wurde eine Reihe atypischer nicht unter bestimmte Methoden einzureihender Myomexstirpationen vollführt, so dass die Gesamtzahl aller Laparomyomotomien in den Jahren 1867—1892 148 beträgt. 83 derselben wurden geheilt, 65 starben.

Von Operationen an der Gebärmutter möchten wir hier noch anschliessen: 2 Totalexstirpationen des carcinomatösen Uterus nach Freund-Billroth[2]), beide mit letalem Ausgange durch eiterige Peritonitis und Sepsis, ferner 1 Suspensio uteri wegen Prolapsus durch subcutane Verknüpfung des rechten Ligamentum rotund. mit der linken Tube über der Scheide des Musculus rectus mit operativem Erfolge. Endlich können wir hier noch 2 Fälle von Exstirpation eines Fibromes der Ligamenta lata[3]) anführen, von denen der erste geheilt wurde, der andere an Peritonitis starb.

Operationen am Magen.

Nach Anführung des in Bezug auf Zahl der Fälle umfangreichsten Kapitels der Ovariotomien und Myomotomien gehen wir nun zu dem für unsere Klinik interessantesten, weil von Billroth hauptsächlich zur Ausbildung gebrachten Gebiete der Operationen am Magen über. Sämtliche bis Oktober 1889 ausgeführten Magenresektionen sind in zusammenfassender Weise von

---

[1]) Prof. Chrobak. Z. Exstirp. uteri myomat. abdom. Centralbl. f. Gynäk. 1891.

[2]) Mikulicz. Ueber die Totalexstirpation des Uterus, Wien. med. Woch. 1880 Nr. 47 und Fortsetzung.

[3]) Mikulicz. Casuistische Beiträge zur Exstirpation solider Geschwülste des Uterus u. d. Lig. lata. W. med. Woch. 1879 Nr. 19 und Fortsetzung.

Wölfler[1]), v. Hacker[2]), v. Eiselsberg[3]) und Hofrat Billroth[4]) ausführlich publiziert. Von der ersten im Jahre 1881 ausgeführten typischen, zirkulären Pylorusresektion wurde bis Oktober 1889 diese Operation wegen Carcinom im ganzen 24mal ausgeführt und zwar mit 10 Erfolgen.

Atypische Resektionen wegen Carcinom mit Gastroenterostomie wurden in demselben Zeitraume zwei ausgeführt mit einem Erfolge.

Die Zahl der wegen Narben ausgeführten zirkulären Resektionen beider Serien beträgt sieben mit vier Erfolgen, die der partiellen Resektionen wegen Narben vier mit einem Erfolge.

Vom Oktober 1889 bis Juli 1892 wurden nun fünf typische, zirkuläre Resektionen des Pylorus wegen Carcinom vorgenommen. Bei der letzten derartigen Operation gab ein am Uebergange des Magenfundus in die Pars pylorica an der Curvatura maior sitzendes Carcinom das erste Mal Veranlassung zu einer zirkulären Continuitätsresektion des Magens mit vollständiger Erhaltung des Pylorus. Sämtliche sechs Fälle ergaben fünf Erfolge.

Eine Magenresektion mit Gastroenterostomie wurde seit 1889 nicht ausgeführt. Wegen Narben wurde nur 2mal und zwar die typische, zirkuläre Resektion gemacht mit einem Erfolge.

In Bezug auf Methode und Technik (provisorischen Verschluss der Lumina, Schnittführung, occlusive und zirkuläre Nähte) hat sich in den letzten Jahren nichts wesentliches geändert, und können wir zur Vermeidung von Wiederholungen auf die oben erwähnten Publikationen hinweisen.

Die Gesamtsumme der auf der Klinik überhaupt ausgeführten Magenresektionen beträgt demnach 45, bei welchen man 22 Erfolge erzielte, während 23 Patienten starben.

Bei den Gastroenterostomien können wir uns ebenfalls auf die Anführung der Zahlen beschränken, da sich in der Methode der Ausführung der Operation seit dem Erscheinen der erwähnten Publikationen nichts geändert hat[5]). Es wurden bis Oktober 1889 ausgeführt: 19 Gastroenterostomien mit 8 operativen Erfolgen. Zu diesen kommen bis Juli 1892 18 Fälle mit 12 Erfolgen. In 9 Fällen

[1]) Wölfler. Ueber die Resektion des carc. Pyl. 1881.

[2]) v. Hacker. Die Magenoperationen an Prof. Billroths Kl. 1886.

[3]) v. Eiselsberg. Magenresekt. u. Gastroent. an Prof. Billroths Klinik. Langenbecks Archiv XXXIX 4.

[4]) Billroth. Verhandlungen am X. internat. Congr. zu Berlin 1890.

[5]) Zur Ausführung der jüngst von Brenner vorgeschlag. Modifikation der Gastroenterostomie, s. Wien. klin. Woch. 1892, 27, war bisher noch keine Gelegenheit.

wurde nach v. Hacker[1]) operiert, in 9 nach Wölfler[2]). Zusammengefasst beträgt die Zahl der Gastroenterostomien 37 mit 20 Heilungen und 17 Todesfällen.

Die ersten 4 Gastrostomien in den Jahren 1880 bis Juli 1885 wurden mittels eines Schnittes parallel dem linken Rippenbogen nach der Methode von Fenger ausgeführt und zwar 2mal einzeitig und 2mal zweizeitig mit sekundärer Eröffnung des Magens[3]); 3 davon starben 24 Stunden bis 18 Tage nach der Operation an Inanition, 1 wurde gebessert.

Nun folgt eine Reihe von Gastrostomien nach der Methode von Hacker[4]) mit Sphincterbildung aus dem Musculus rectus abdominis. Vom Juli 1885 bis 14. Oktober 1891 wurden an der Klinik 10 Fälle nach dieser Methode operiert. Keiner derselben erlag direkt den Folgen der Operation, sondern der Tod trat kürzere oder längere Zeit nach derselben entweder an Inanition oder infolge Durchbruchs des Carcinoma oesophagi in die Pleura oder Bronchien ein.

Neben der Methode nach Hacker wurde im Jahre 1890 einmal nach der Methode von Hahn[5]) operiert. Der Patient starb an Peritonitis. Im Jahre 1891 und 92 wurde 3mal die Operation nach Witzel[6]) ausgeführt mit 1 Erfolge. Patient starb 8 Wochen nach der Operation an Carcinomatose. Die Ernährung durch das Drain ging bei diesem Patienten sehr gut von statten, und der Verschluss der Fistel war ein vollkommen exakter. Auffallend bei der Sektion war, dass der Verlauf der Fistel eine fast ganz gerade Richtung angenommen hatte. Das gute Funktionieren derselben lässt sich wohl nur aus dem weiteren Befunde erklären, dass durch den Uebergang der schiefen Verlaufsrichtung zur geraden eine Wulstung und nicht unbedeutende Verdickung der Magenwand, respektive ihrer Muscularis, zu einem förmlichen Sphincter zustande gekommen war. Von den übrigen nach Witzel operierten Fällen starb einer an Peritonitis, der andere am Tage der Operation an Perforation des Carcinoms in die Bronchien.

---

[1]) v. Hacker. Z. Cas. u. Stat. d. Magenresekt. u. Gastroent. Verhandlungen d. deutschen Ges. f. Chir. 1885.

[2]) Wölfler. Centralblatt f. Chir. 1881 Nr. 45 und Verhandl. d. deutsch. Ges. f. Chir. 1883.

[3]) v. Hacker, l. c.

[4]) v. Hacker. Ueb. d. Verwendung d. M. rect. abd. z. Verschl. d. künstl. Magenfistel. W. med. Woch. 1886.

— Ueb. d. Erfolge d. Gastrost. mit Sphincterbildung aus d. M. rect. abd. W. klin. Woch. 1890.

[5]) Eine neue Methode d. Gastrost. Centralblatt für Chir. 1890, 11.

[6]) Z. Technik d. Magenfistelanlegung. Centralblatt für Chir. 1891, 32.

Von den im ganzen Zeitraume ausgeführten Gastrostomien verliefen 11 mit operativem Erfolge, während 7 im Anschlusse an die Operation starben.

Von weiteren am Magen ausgeführten Operationen sind zu erwähnen: 3 Gastroraphien, der erste Fall wegen Ruptur des Magens nach reichlicher Mahlzeit (Tod an Collaps nach 4 Stunden); der zweite Fall wegen Schuss durch den Magen (Tod an Collaps und Peritonitis nach 28 Stunden)[1]); der dritte Fall, in letzter Zeit ausgeführt, betrifft eine wegen derber Schwiele in den Bauchdecken operierte Frau. Bei der Incision wurde der mit der Schwiele innigst verwachsene Magen eröffnet, wobei sich Mageninhalt in die Bauchhöhle ergoss. Naht der circa 10 cm langen Magenwunde, Ausschneidung der Schwiele, Heilung.

2 Gastrotomien; die erste im Jahre 1885 wegen eines verschluckten Gebisses im Magen, geheilt[2]). Die zweite vom 8. Oktober 1889 betraf eine 39jährige Frau, die wegen wiederholtem, oft blutigem Erbrechen, einem seit einem Jahre im Epigastrium fühlbaren Tumor und Dilatatio ventriculi zur Operation kam. Der stark aufgetriebene Magen wurde vorerst durch Punktion mit dem Spencer-Wells'schen Troicart seines Inhalts entleert und sorgfältig ausgespült. Der äusserlich fühlbare Tumor erwies sich als das stark verdickte und geschrumpfte Netz. Da durch das ebenfalls stark verdickte und geschrumpfte Ligamentum gastrocolicum und hepato-duodenale der Pylorusteil des Magens abgeknickt erschien, so wurden dieselben gelöst. Es wurde sodann von der Punktionsstelle aus der Magen incidiert, um sich von der Durchgängigkeit des Pylorus zu überzeugen, und dabei zugleich an der kleinen Curvatur ein Substanzverlust von 3 cm Durchmesser mit ausgedehnten, schwieligen Verdickungen in der Umgebung gefunden, in dessen Grund nach Entfernung einer schorfartigen Masse mehrere offene Gefässlumina entdeckt wurden. Da die Excision der Schwiele nicht möglich war, wurde der Magen mit Wölflerscher Naht und die Bauchdecken in 3 Etagen verschlossen. Die sehr herabgekommene Patientin starb nach $1^1/_2$ Stunden, und der Sektionsbefund (Prof. Paltauf) ergab einen Scirrhus in der Umgebung eines chronischen Magengeschwürs, desgleichen Scirrhus des Netzes und Peritoneums, hochgradige Anämie.

Im Anschlusse an die Operationen am Magen wollen wir noch einige Fälle von stenosierenden Narbensträngen am

---

[1]) v. Hacker l. c.

[2]) v. Hacker l. c.

Pylorus[1]) anführen, welche unter dem Bilde eines Pylorustumors auftretend zur Operation Veranlassung gaben.

Von diesen Fällen verdient gleich der erste am 18. Juli 1884 operierte besonders hervorgehoben zu werden, da hier von der Resektion des vermeintlichen Pylorustumors wegen ausgebreiteter Infiltration der umgebenden Drüsen Abstand genommen werden musste und man sich nur auf die Durchtrennung eines den Pylorus nach oben ziehenden Stranges beschränkte. Der Wundverlauf war ein ungestörter und im Juni 1886 stellte sich Patientin in wesentlich gebessertem Zustande vor.

Im zweiten Falle, 17. November 1885, waren die Stenosenerscheinungen durch Adhäsion und Verziehung des Pylorus gegen die mit Steinen gefüllte Gallenblase bedingt. Beim Lösen der Adhäsionen Einreissen der letzteren und Resektion eines grossen Teiles der Gallenblase, Entleerung der Steine und Vernähung des Blasenrestes in sich selbst. Patient starb am Tage nach der Operation an Collaps.

Im dritten Falle vom 23. Juli 1887 wurden in ähnlicher Weise Adhäsionen des Pylorus an die Leber durchtrennt, und Patient nach ungestörtem Wundverlaufe gebessert entlassen. Weitere Nachrichten über das Befinden desselben fehlen.

Der letzte hierher gehörende Fall vom 17. November 1889 betraf eine 45 Jahre alte Frau mit Stenosenerscheinungen und fühlbarer Resistenz im Epigastrium. Nach Eröffnung der Bauchhöhle zeigte sich eine breite Adhäsion zwischen Curvatura minor und Peritoneum parietale, welche mit der Schere durchtrennt werden musste. Man fand nun links neben der Gallenblase eine breite Adhäsion zwischen Lobus quadrangularis und kleiner Curvatur, bei deren Ablösung der Magen plötzlich einriss. Nach Tamponade des Risses mit Jodoformgaze wurde der Lobus quadrangularis nahe der Schwiele mit dem Paquelin durchtreunt. Durch eine Incision im Magen überzeugte man sich, dass der Pylorus vollkommen normal war, fand jedoch an der kleinen Curvatur entsprechend der Schwiele ein ausgedehntes, auch die hintere Magenwand, wie es scheint, an das Pancreas fixierendes Ulcus, weshalb von einer Resektion Abstand genommen wurde. Verschluss der Incisionswunde, Wiedervernähung der abgelösten Schwiele mit der Magenwand, Etagennaht der Bauchdecken. Nach 4 Tagen erfolgte der Tod an hypostatischer Pneumonie und Anämie.

[1]) v. Hacker, Ueb. Vereng. d. Mag. durch Knickung infolge Zuges von Adhäsionssträngen. Wien. med. Woch. 1887, 37 und 38.

Operationen am Darme.

Vorerst wollen wir kurz die an der Klinik geübten Methoden der Darmnaht erwähnen. Die erst geübte Methode bis inklusive 1880 war ausschliesslich die der Lembert'schen Nähte. Vom Jahre 1881 an kam die Czerny'sche doppelreihige Naht in Anwendung und noch im selben Jahre wurde die für Pylorusresektionen von Wölfler[1]) eingeführte Naht auch als Darmnaht verwendet. Dieselbe wurde später immer häufiger angewendet und ist jetzt sowohl bei Magen- als Darmoperationen an der Klinik die ausschliesslich geübte; sie besteht 1) in der die hintere Hälfte der Darmcircumferenz vereinigenden, inneren Seromuscularisnaht, 2) der inneren Mucosanaht (beide gegen das Darmlumen zu geknüpft), sodann 3) in der die vordere Hälfte der Darmcircumferenz vereinigenden äusseren Mucosa- und 4) der äusseren Seromuscularisnaht mit vom Darmlumen abgewendeten Knöpfen.

In erster Linie verzeichnen wir die Resektionen am Dünndarm. Solche wurden ausgeführt: 1) wegen Anus praeternaturalis, der jedesmal nach Gangränescenz der Darmschlinge bei incarcerierter Hernie zu stande gekommen war. Einigemale hatte dieser Anus praeternaturalis schon Jahre lang bestanden; meist waren erst einige Monate seit der Incarceration verflossen. Im ganzen wurden 13 mal Dünndarmresektionen aus diesem Grunde ausgeführt. Alle 13 Patienten wurden geheilt. Die erste an der Klinik ausgeführte Dünndarmresektion wurde am 6. November 1878 gemacht[2]). 2) Wegen Volvulus in 4 Fällen, welche alle bald nach der Operation an Collaps und schon vorhandener Peritonitis zu Grunde gingen. 3) Wegen Stenosierung einer Dünndarmschlinge durch einen Narbenstrang und Einreissen derselben bei Lösung des Stranges in einem Falle[3]), welcher geheilt wurde. 4) Wegen Tumor in zwei Fällen (Sarcom des Dünndarms und Fibrom des Mesenteriums); der erste wurde geheilt, der zweite starb an Sepsis. Im ganzen wurden somit 20 Dünndarmresektionen mit 15 Heilungen und 5 Todesfällen ausgeführt.

Aehnlich wie am Pylorus gaben auch am Dünndarm durch Narbenstränge herbeigeführte Stenosen Veranlassung zu Durchtrennung derselben und zwar in zwei Fällen, von denen der eine geheilt wurde[4]), der zweite an Collaps am Tage der Operation starb.

---

[1]) Wölfler, l. c.

[2]) Billroth. Ueber Enteroraphie. Wiener med. Woch. 1879 1.

[3]) v. Eiselsberg. Wiener klin. Woch. 1890. Nr. 12.

[4]) v. Eiselsberg. Wiener klin. Woch. 1890. Nr. 12.

Bei den Coecumresektionen können wir uns ganz kurz fassen, da die meisten derselben, nämlich 18, vor ganz kurzer Zeit von Salzer [1]) ausführlich publiziert wurden. 10 haben die Operation überstanden, 8 starben teils an Peritonitis, teils an Collaps. Hierzu kommen noch 4 Fälle von Coecumresektionen (wegen Lymphosarcom, tuberkulöser Schwiele, Carcinom und einfachen katarrhalischen Schwielen). Die beiden wegen Lymphosarcom und Carcinom Operierten verliefen tödlich durch Peritonitis, die beiden anderen wurden geheilt. Im ganzen haben wir somit 22 Coecumresektionen mit 10 Heilungen, 2 ungeheilten und 10 Todesfällen.

Daran reihen sich 10 zirkuläre Resektionen des Colon, alle wegen Tumoren, welche an den verschiedensten Stellen seines Verlaufes ihren Sitz hatten (Colon ascendens, Flexura coli dextra, Colon transversum, Flexura coli sinistra, Colon descendens und S. romanum). 5 derselben wurden geheilt, 5 starben teils an Collaps bald nach der Operation, teils an septischer Peritonitis.

Von Enteroanastomosen wurden nur solche zwischen Ileum und Colon ausgeführt. Es gehören hieher im ganzen sieben Fälle, in welchen sechsmal wegen Erkrankung des Coecum, einmal wegen Erkrankung des Colon descendens operiert wurde. Am 20. Dezember 1882 wurde wegen Kothfistel nach Perityphlitis die erste Implantation des Ileum in das Colon ausgeführt [2]). Patient starb an septischer Peritonitis. Am 6. August 1887 wurde wegen tuberkulöser Erkrankung des Coecum von v. Hacker [3]) die erste am Menschen gelungene Ileocolostomie durch seitliche Apposition vorgenommen. Dieser Fall ist auch dadurch noch besonders interessant, dass wegen einer gleichzeitig bestehenden Stenose des Dünndarms im selben Akte nach der Methode von Heinecke und Mikulicz für Pylorusstenose ebenfalls zum erstenmale die Stenose durch Längsincision und quere Vereinigung behoben wurde. Die Patientin verliess nach vier Wochen geheilt das Spital und konnte am 11. Dezember 1891 in vollkommenstem Wohlbefinden in der Gesellschaft der Aerzte in Wien vorgestellt werden. Bei den folgenden Ileocolostomien wurde stets die laterale Apposition ausgeführt, dreimal gab Carcinom, zweimal am Coecum, einmal am Colon descendens, die Veranlassung zur Operation, wobei die Apposition des Ileum einmal an das Colon ascen-

[1]) Beiträge zur Pathologie und chir. Therapie chron. Coecumerkrankungen. Langenb. Arch. Bd. XLIII 1.

[2]) Wölfler. Verhandl. d. deutsch. Ges. f Chir. 1883.
Hauer. Darmresekt. u. Enteroanast. Zeitschr. für Heilk. V.

[3]) Ueber die Bedeutung der Anastomosenbildung am Darme. W. klin. Woch. 1888 Nr. 17.

dens und einmal an das Colon transversum stattfand, beide mit operativem Erfolge. Im dritten Falle unternahm man die Vereinigung einer Dünndarmschlinge mit dem abführenden Schenkel des vorher ohne Erfolg angelegten Anus praeternaturalis. Patient starb bald nach der Operation an Collaps. Bei den letzten zwei wegen Perityphlitis und Lymphadenom des Coecum Operierten wurde im ersten Falle die Anastomose zwischen Ileum und Colon ascendens, im zweiten zwischen Ileum und Colon transversum angelegt. Beide starben, der eine an schon vorhandener, der andere an nach der Operation aufgetretener Peritonitis. Es ergeben sich somit bei den Enteroanastomosen im ganzen drei Heilungen und vier Todesfälle.

Zur Ausschaltung des Coecum, wie dieselbe von Salzer[1]) zum erstenmale angegeben und an Tieren experimentell studiert, später von Hochenegg[2]) in etwas modifizierter Weise zuerst beim Menschen mit Erfolg angewendet wurde, ergab sich bis jetzt an der Klinik noch keine Gelegenheit.

Als Operationen am Darme wären noch anzureihen die Enteroraphien. Vier derselben wurden ausgeführt wegen Coecumfisteln[3]), eine wegen eines Fremdkörpers (Malerpinsel) im Colon[4]), eine wegen eines Coprolythen im Coecum, eine wegen Fisteln am Colon transversum und eine wegen Fistel am Dünndarm, beide am Nabel durchgebrochen. Von allen acht wurden drei geheilt, während fünf starben, drei an Peritonitis, einer an Tuberculosis serosarum und einer an tuberkulösem Marasmus.

Schliesslich folgt noch die Anlegung des künstlichen Afters, welche in 17 Fällen von Ileus, mit wenigen Ausnahmen (ein Volvulus, eine narbige Obliteration des Colon, ein Carcinoma uteri, eine Schwiele am Coecum) durch Carcinoma recti oder flexurae sigmoideae bedingt, notwendig war und wobei immer der Dickdarm eröffnet wurde. Nur in den ersten Jahren kam dabei die Methode von Amussat zur Anwendung, später wurde ausschliesslich der Anus praeternaturalis nach Littré im linken Hypogastrium angelegt, ausgenommen zwei Fälle, wo zuerst die diagnostische Eröffnung der Bauchhöhle durch Medianschnitt gemacht und dann das Colon descendens in den unteren Wundwinkel eingenäht worden war, und ein Fall, wo wegen durch Schwielen am Coecum

---

[1]) Ein Vorschlag zur Modif. d. Enteroanast. durch völlige Ausschaltung des krank. Darmth. Verhandlungen d. deutsch. Ges. f. Chir. XX. Congress 1891.

[2]) Wien. klin. Wochenschrift, 1891 Nr. 53.

[3]) v. Wittelshöfer. Wiener med. Woch. 1881. 3. u. Fortsetzung.

[4]) Hauer l. c.

bedingtem Ileus der After hier angelegt wurde. Neun der 17 Operierten wurden geheilt, acht starben und zwar einer an Collaps, drei an konsekutiver Peritonitis, vier an bereits vor der Operation eingetretener Peritonitis.

Operationen an der Leber.

Unter den Eingriffen an der Leber stellt das Hauptkontingent der Echinococcus dar. Da über die Operation desselben gleichzeitig an anderer Stelle berichtet wird, beschränken wir uns auf die Anführung der Zahl der Operationen und der dabei geübten Methoden. Von diesen wurde nur ein Fall durch zweizeitige Incision behandelt und geheilt, von elf Fällen mit einzeitiger nach Lindemann wurden acht geheilt und starben drei. Dreimal wurde die Exstirpation respektive Enucleation der Blase vorgenommen mit einer Heilung und zwei Todesfällen. Nach der in letzter Zeit von Billroth geübten Methode bestehend in einzeitiger Incision und Entleerung des Sackes, Eingiessen von Jodoformglycerin, Vernähung und sofortiger Versenkung desselben wurde fünfmal operiert mit fünf Heilungen. Von sämtlichen 20 wegen Echinococcus Operierten sind 15 geheilt und 5 gestorben. Der Sitz des Echinococcus war in fast allen diesen Fällen entweder in der Leber allein oder neben derselben multipel in mehreren Bauchorganen (besonders der Milz).

Von per laparotomiam ausgeführten Operationen an der Leber haben wir noch einen Fall zu erwähnen, der auch deshalb besonderes Interesse verdient, weil er der erste seiner Art am Menschen ausgeführte war. Es handelte sich um einen Schnürlappen der Leber[1]), welcher durch Bäuschchennähte an der vorderen Bauchwand fixiert wurde, worauf die sämtlichen Beschwerden der Patientin verschwanden, ferner ein Fall von mit der Leber zusammenhängendem Abscess, welcher nach Annähung seiner Wandung an die vordere Bauchwand incidiert und drainiert und durch dieses Verfahren zur Heilung gebracht wurde.

Operationen am Pancreas.

Die am Pancreas ausgeführten Operationen, im ganzen 5, betrafen ausschliesslich Cysten. Beim ersten von Salzer[2]) publizierten Falle wurde die Exstirpation der Cyste ausgeführt. Derselbe endete tödlich durch Peritonitis purulenta. Der 2. Fall von Exstirpation endete ebenfalls tödlich, jedoch nicht unmittelbar infolge

[1]) v. Hacker. Wiener med. Woch. 1886.

[2]) Zur Diagnostik d. Pancreascyste, Zeitschr. f. Heilk. VII.

des Eingriffes, sondern wegen tödlicher Blutung aus einem Ulcus duodeni 12 Tage nach der Operation. Es handelte sich hier um eine retroperitoneale, so innig mit Pancreas, Milz und Magen verwachsene Dermoidcyste, dass Teile des Pancreas und die ganze Milz mitexstirpiert werden mussten, der Magen eröffnet wurde und die Cyste selbst nur partiell exstirpiert werden konnte. Bei den weiteren 3 Cysten des Pancreas wurde keine Exstirpation unternommen, sondern dieselben nach Incision und Annähung ihrer Wandung an die Bauchwand drainiert. In dem ersten dieser Fälle war noch vor der Operation Spontanruptur der Cyste eingetreten, derselbe ging an eiteriger Peritonitis zu Grunde. Die beiden letzten Fäile wurden bis auf eine noch secernierende Fistel geheilt.

Operationen an der Milz.

Neben den wenigen Echinococcen und der oben erwähnten Milzexstirpation sind von Operationen an der Milz noch 5 Exstirpationen derselben anzuführen. An die im Jahre 1877 ausgeführten 2 Splenectomien[1]) wegen Tumor leucaemicus reiht sich ein gleicher 3. Fall im Jahre 1883; alle 3 endigten tödlich, 2 an Collaps, 1 an Nachblutung aus den unterbundenen Milzgefässen. Der 4. Fall vom Jahre 1884 betraf eine schon längere Zeit mit der Diagnose »Wandermilz« mittels Bandagen behandelte Frau, bei welcher es schliesslich wegen Wachstum der Geschwulst und heftiger Schmerzen zur Operation kam, wobei die sarcomatös degenerierte Milz exstirpiert wurde. Der Fall ging in Heilung aus. Die letzte Milzexstirpation wurde wegen Vergrösserung der Milz nach Malaria am 6. März 1887 von Hofrat Billroth ausgeführt. Es ist dies der grösste Milztumor, der bis jetzt exstirpiert worden ist (Gewicht 5,5 kg). Die 25jährige Patientin war 6 Wochen nach der Operation vollkommen geheilt. Weitere Nachrichten fehlen. —

Operationen an der Niere.

Von den Operationen an der Niere sind nur diejenigen gewählt, bei welchen das Peritoneum eröffnet wurde. Es gehören hieher 16 Nephrectomien, welche teils per laparotomiam (9), teils mittels lumbalen Schnittes (7) ausgeführt wurden und zu denen in 5 Fällen Sarcom, in je 2 Carcinom, Lipom[2]), Pyo- und Hydronephrose und in je 1 Adenom, Wanderniere und Echinococcus Veranlassung gaben. 8 wurden geheilt, 8 starben (4 an septischer

---

[1]) Nedopil. Die Laparosplenotomie. Wiener med. Woch. 1879.

[2]) v. Eiselsberg. Fibrolip. der Nierenfettkapsel. Wiener klin. Woch. 1890 Nr. 23.

Peritonitis, 1 an Verblutung aus der Hohlvene[1]), 1 an carcinomatösen Metastasen, 1 an Urämie und 1 an Pneumonie). Hier wären noch anzureihen 2 Fälle von Pyonephrose, in welchen Laparotomie mit Incision, Anheftung des Cystensackes an die Bauchwand und Drainage ausgeführt wurde mit 1 günstigen und 1 letalen Ausgange (an Marasmus).

Ausser den Tumoren der Nieren wurden noch in 4 Fällen retroperitoneale Tumoren per laparotomiam exstirpiert und zwar 2 Myxolipome (darunter 1 von ganz enormer Grösse)[2]), 1 Rundzellensarcom und 1 Fibrom. Alle 4 Fälle verliefen tödlich und zwar 2 an Sepsis, 2 an Erschöpfung.

Incisionen.

Zum Schlusse liessen wir uns die Incisionen der Bauchhöhle, welche teils zu curativen, teils zu diagnostischen Zwecken vorgenommen wurden. Zu den ersteren gehören die Incisionen wegen tuberkulöser Peritonitis, 16 an der Zahl, von welchen nur der erste, im Jahre 1878 ausgeführte, an Sepsis starb, alle übrigen jedoch gebessert das Spital verliessen. Viele dieser stellten sich später von ihrer tuberkulösen Peritonitis vollständig geheilt vor. Ferner 2 Fälle von Perityphlitis, von welchen 1 mit Kotfistel geheilt wurde, während der andere, bei dem schon vor der Operation Perforationsperitonitis vorhanden war, bald nach dem Eingriffe starb. Zur 2. Kategorie gehören die Incisionen, welche ausgeführt wurden:

1. Wegen innerer Incarceration, 8 Fälle mit 2 Heilungen (Invagination und Coprostase) und 6 Todesfällen an Peritonitis, die in 4 Fällen schon bei der Operation konstatiert wurde, der 5. an consecutiver Peritonitis, der 6. an Collaps.

2. Wegen Carcinom des Peritoneums und inoperablen Unterleibsgeschwülsten im ganzen 66 mit 24 Todesfällen (vorwiegend an Collaps und Marasmus, einigen an Peritonitis) und 42 Ungeheilten.

3. Wegen Ascites, dessen Ursache nicht eruiert werden konnte (möglicherweise auch Tuberkulose) 3 Fälle, sämtliche geheilt.

Nachdem wir nun die verschiedenen, in den Rahmen unserer Arbeit fallenden chirurgischen Eingriffe gruppenweise besprochen

---

[1]) Dr. Brenner. Beitrag zur Cas. d. Nephrect. W. med. Woch. 1885.

[2]) Salzer. Myxoma lipomatodes caps. adip. renis. W. klin. Woch. 1888. Nr. 8, 9, 10.

haben, dürfte es noch von Wert sein, den Entwicklungsgang der Wundbehandlung, den dieselbe in den 25 Jahren genommen, etwas näher zu erörtern.

Die ersten 8 Jahre, von Herbst 1867 bis Ende 1875, fallen noch in den Bereich der vorantiseptischen Zeit und zwar in jene Periode derselben, in welcher Billroth bei allen anderen Operationen nach langen Bemühungen mit der offenen Wundbehandlung die günstigsten Erfolge erzielte. Hiedurch und durch das Beispiel ausländischer Chirurgen ermutigt, führte Billroth unter den ersten in Wien Laparotomien aus, und zwar mit relativ günstigem Erfolge, so dass er selbst damit zufrieden war. Von 46, fast ausschliesslich wegen Ovarialgeschwülsten Operierten, wurden 20 geheilt, freilich ein ziemlich hohes Sterblichkeitsprozent.

Erst Ende 1875 nahm Billroth Listers Methode der antiseptischen Wundbehandlung an, vor allem durch die Einführung des typischen Lister-Verbandes und des in Carbolöl desinfizierten Catgut. Alsbald ging er jedoch daran, den Listerverband zu vereinfachen und möglichst zu verbessern [1]).

Diese Zeit bis zur strengen Durchführung der Antisepsis in jeder Hinsicht, währte bis Ende 1877 und kann gewissermassen als Uebergangsperiode von der vorantiseptischen zur Zeit der genauen Einhaltung aller antiseptischen Cautelen betrachtet werden. Schon damals machte sich ein wesentlicher Fortschritt in den Heilungserfolgen geltend, indem wir unter 67 Operierten, welche nebst der überwiegenden Zahl von Ovarialtumoren eine Zunahme auch der anderen Fälle erkennen liessen, 39 Heilungen verzeichnet finden, was somit eine sehr wesentliche Besserung (um 14,7 %) im Vergleiche mit dem früheren Zeitraum bedeutet.

Wir kommen nun zu dem schon erwähnten Zeitabschnitt der streng nach Lister durchgeführten antiseptischen Wundbehandlung, wie sie vom Ende des Jahres 1877 an der Klinik gehandhabt wurde. Man begann wieder mit dem typischen Lister-Verbande, gebrauchte während der ganzen Operation den Karbolspray und führte auch sonst an der Klinik nach Beseitigung zahlreicher aus früherer Zeit überkommener Uebelstände im Sinne der neuen Lehre viele Besserungen durch. Nur das Catgut war schon im Jahre 1876 durch die von Czerny eingeführte antiseptische Seide verdrängt worden. Die Schwämme wurden nach dem von Prof. v. Frisch [2]) angegebenen Verfahren vor dem zweiten

[1]) Billroth, Chirurg. Kl.

[2]) Ueb. Desinf. v. Seide u. Schwämmen zu chirurg. Zwecken. Langenbecks Archiv für klin. Chir. XXIV pag. 749.

Gebrauche zuerst mehrere Tage in fliessendem Wasser ausgeschwemmt und erst, nachdem sie mindestens drei Tage in 5% Karbollösung gelegen waren, wieder verwendet. Auch diesmal blieb man jedoch bei dem streng Lister'schen Verfahren nicht lange stehen, da man bald wieder Gelegenheit hatte, schwere und schwerste Karbolintoxikationen zu beobachten, und daher vor allem bestrebt war, das Karbol loszubekommen. Hieher gehören die Versuche, die Karbolgaze durch die Billroth'sche Wallrath-Gaze, durch Bruns'sche Watte und verschiedene andere Verbandmaterialien zu ersetzen, ferner die Beschränkung im Gebrauche des Spray, die übrigens schon in der vorigen Periode angestrebt worden war, indem derselbe nunmehr bei offenem Peritoneum unterbrochen wurde, bis es endlich im Jahre 1880 auf Grund einer Reihe zum Teil aus Billroths Klinik hervorgegangener wissenschaftlicher Arbeiten[1]) vollständig weggelassen wurde. Erst die Einführung des Jodoforms (im Jahre 1881) bildete wieder eine wesentlichere Aenderung des Wundverfahrens, weshalb wir diesen Zeitraum von Ende 1877 bis Anfang 1881 als eine dritte Periode auffassen. Es fallen in dieselbe 138 Laparotomien, von welchen 83 in Heilung ausgingen, während die übrigen 55 tödlich endeten; wir sehen somit abermals einen nicht ganz unwesentlichen Fortschritt (um 2,1%) gegenüber der früheren Periode.

Der nächste Zeitabschnitt, den wir aufstellen, beginnt mit der Einführung des Jodoforms und endet Anfangs 1886 mit einem gerade für die Laparotomien sehr wichtigen Momente, nämlich dem Weglassen der Schwämme. Vom Jodoform wurde besonders anfangs sehr ausgedehnter Gebrauch gemacht, und dadurch eine nicht unwesentliche Aenderung der Verbandtechnik bedingt. Alle Wundflächen des Peritoneums, besonders die bei Lösung von Adhäsionen entstandenen, wurden mit Jodoform bestreut, als erste Schichte des Verbandes Jodoformgaze verwendet. Wichtiger ist die Anwendung der Jodoformgaze zur Tamponade und gleichzeitigen Drainage der Höhlenwunden. Nebst einer bedeutenden Zunahme der Zahl der Fälle im allgemeinen macht sich in diesem Zeitraume besonders der Aufschwung der Magen- und Darmchirurgie und der Myomotomien geltend, abermals unter fortdauernder Besserung der Resultate (um 1,2%). Die Zahl der zu behandelnden Fälle betrug 277 mit 171 Heilungen.

Es folgt nun die letzte Periode, in welcher noch die Antisepsis an der Klinik herrschend war, von Anfang

[1]) Mikulicz, Z. Sprayfrage. Langenbecks Arch. XXV. Nr. 30.

1886, dem Zeitpunkte des Ersatzes der Schwämme durch die sterilisierten und desinfizierten, hydrophile Gaze-Kompressen bis Anfang 1891, der Einführung des aseptischen und trockenen Verfahrens bei den Operationen. Wie zu erwarten, bewirkte der Gebrauch dieses absolut keimfreien Materials, wie es die feuchten Sublimatkompressen waren[1]), eine auffallende Besserung des Wundverlaufes und eine höchst erfreuliche Zunahme der Heilungen (um 8,1 %). Es fällt dies umsomehr in die Wagschale, als die Zahl der an und für sich eine ungünstigere Prognose gebenden Magen-, Darm- und Myomoperationen um bedeutendes zunahm, während sich die Ovariotomien nicht unbeträchtlich verminderten. Von 335 Operierten wurden 243 geheilt, 101 starben.

Wir wären so bei der aseptischen Wundbehandlung angelangt, welche Anfangs 1891 eingeführt wurde und seither an der Klinik geübt wird. In dieser Zeit kamen 106 Kranke zur Operation, 72 derselben wurden geheilt, 34 starben. Die Verschlechterung der Resultate dieser letzten Periode (um fast 2 %) gestattet jedoch noch keine endgültige Beurteilung des aseptischen Verfahrens an unserer Klinik, da gerade in letzter Zeit eine Reihe schwerer und ungünstiger, besonders mit schon vor der Operation eingetretener Peritonitis komplizierter Fälle zur Beobachtung kam. Von den letzteren wurde, wie wir uns bei der Durchsicht der Krankengeschichten aller 25 Jahre überzeugen konnten, bis jetzt noch kein einziger durch die Operation geheilt.

Der wesentliche Unterschied des jetzigen gegenüber dem früheren Verfahren besteht darin, dass die als Tupfer gekrüllte und in Form von viereckigen Kompressen genähte weisse Gaze nach vorhergegangener Sterilisation im Wasserdampf und im Trockensterilisationsapparate durch je eine Stunde trocken verwendet werden, ohne mit einem Antisepticum in Berührung gekommen zu sein. Ebenso wird auch sonst vermieden, reine Wunden mit Antisepticis, wie z. B. durch Irrigation oder überhaupt mit Feuchtigkeit in Kontakt zu bringen. Die Instrumente, sowie die Seide werden nur mehr in 1 % Sodalösung oder reinem Wasser gekocht, die Seide in 5 % Karbolsäure aufbewahrt und beide aus 1 % Karbolsodalösung gereicht.

Die Vorbereitungen der Kranken und das bei den Laparotomien geübte Verfahren sind demnach folgende: Der

---

[1]) v. Eiselsberg. Ueber den Keimgehalt von Seifen und Verbandmaterialien. W. med. Woch. 1887 19, 20, 21.

Kranke wird nach einem Vollbade, wenn möglich schon am Tage vor der Operation, am ganzen Abdomen möglichst gründlich und ausgedehnt mit Seife und Bürste gereinigt und rasiert, bekommt sodann einen Umschlag mit essigsaurer Thonerde, Magen und Darm werden durch leichte Kost, Fasten am Tage der Operation und Laxantien gründlich entleert. Bei den Frauen wird womöglich die mensesfreie Zeit zur Operation gewählt. Bei Operationen an den weiblichen Genitalien, insbesondere den Myomotomien wird noch eine besonders gründliche Reinigung und Tamponade der Vagina mit Jodoformgaze, sowie der Cathetrismus vorausgeschickt. Auf dem Operationstische besteht die Herrichtung des Operationsfeldes nach abermaliger Reinigung mit Bürste, Seife, Rasiermesser und sterilisierten, in Sublimat getauchten Kompressen in Abreibung der Haut mit Aether, dann mit Alkohol und endlich Sublimat ($1^0/_{00}$). Nabel und Schamgegend werden mit Jodoformäther (1 : 10) begossen. Um den Patienten vor zu starker Abkühlung während der Operation zu schützen, wird der Operationsraum immer sehr warm gehalten, und bekommen die Kranken nebst einer Flanelljacke grosse, bis an die Hüfte heraufreichende, frisch sterilisierte Flanellstrümpfe. Die Umgrenzung des Operationsfeldes geschieht mittels in Dampf oder Trockenhitze sterilisierter Leintücher. Von der Eröffnung des Peritoneums an werden die erwähnten genähten Kompressen als Tupfer und in entsprechender Grösse zur Bedeckung der prolabierten Gedärme verwendet. Ist der Verlauf der Operation ein vollkommen glatter, sodass die Bauchwunde ohne Besorgnis ganz geschlossen werden kann, so wird die Naht der Bauchhaut mit steriler gekrüllter Gaze bedeckt. Erweist sich jedoch eine Drainage, sei es in der Bauchhöhle selbst, sei es in den Bauchdecken, oder die Tamponade einer Höhlenwunde als notwendig, so werden zu diesem Behufe 5—10 Minuten in Wasser gekochte und in 5% Karbolsäure aufbewahrte Kautschukdrains und Jodoformgazestreifen verwendet. Die jetzt an der Klinik übliche Naht der Bauchdecken ist die dreifache Etagennaht, bei welcher das Peritoneum fortlaufend mit Catgut, die Fascien durch Seidenknopfnähte und die Haut durch fortlaufende Seidennaht vereinigt wird, und deren Vorteil hauptsächlich darin besteht, dass sie nahezu immer die Entstehung von Bauchdeckenhernien verhindert. Die Technik des Verschlusses der Bauchhöhle hat bis zur eben erwähnten, jetzt geübten Methode ebenfalls im Laufe der Jahre verschiedene Wandlungen durchgemacht. Die ursprüngliche Naht bestand in einer Reihe tiefer, das Peritoneum nicht mitfassender, und einer Zahl oberflächlicher Hanf- oder Seidenknopfsuturen.

Bei den Ovariotomien war vom Anfange an die Spencer-Wells'sche Naht mittels Bleiplatten und Silberdraht, welcher Haut, Muskulatur und Peritoneum fasste, und oberflächlichem Verschluss der Haut durch Seidennähte im Gebrauch. Diese wurde vom Jahre 1878 an die fast ausschliesslich geübte Bauchnaht. Nach derselben kamen jedoch nicht selten Ventralhernien zur Beobachtung. In einem solchen Falle nach Uterusexstirpation ereignete es sich sogar, dass fast 10 Jahre nach der Operation plötzlich bei der Arbeit die Narbe platzte und eine 20 cm lange Dünndarmschlinge prolabierte. Die Kranke packte den Darm in ihr Taschentuch und fuhr rasch im Wagen zur Klinik, woselbst der prolabierte Darm mit Sublimat gereinigt und reponiert, die Bauchdecken neuerdings vernäht wurden. Die Patientin wurde geheilt entlassen.

Der Verband bei Laparotomien besteht demnach, wie oben erwähnt, im Auflegen von gekrüllter Gaze, die meist mit Heftpflasterstreifen fixiert wird, worauf ein steriles Holzwollekissen folgt und das Ganze durch eine aus einem Handtuche hergestellte, mit Sicherheitsnadeln zusammengehaltene Leibbinde befestigt wird. Durch zwei sogenannte Schenkelbänder kann der Verband noch vor dem lästigen Hinaufgleiten gehindert werden.

Nach vollendeter Operation und Anlegung des Verbandes werden die Kranken in ein mit dem v. Hacker'schen Bettspanner versehenes Bett gebracht, mit warmen Leintüchern eingehüllt und bekommen, falls sie durch die Operation sehr erschöpft sind, sofort ein Weinklysma, welches nötigenfalls mehrmals wiederholt wird, per os etwas Cognac oder Wein. Uebelkeiten und Erbrechen als Nachwirkung der Narkose werden durch Applikation eines Eisbeutels in den Nacken sowie durch Schlucken von Eispillen zu erleichtern gesucht. Die Diät besteht am ersten und meist auch noch am zweiten Tage nur in klarer Suppe, etwas kaltem Thee, Wein oder Cognac. Hierauf wird zu weiterer, flüssiger Nahrung übergegangen, wie Milch, Chaudeau, eingekochte Suppe. Feste Nahrung, bestehend vorzüglich in Brat- oder Einmachhuhn, erhalten die Kranken erst vom fünften bis sechsten Tage, worauf dann allmählich zu anderer Nahrung übergegangen wird. Bei am Magen Operierten wird die Diät noch strenger gehandhabt. Dieselben erhalten in den ersten 24 Stunden ausser Eisstückchen zur Stillung des Durstes und etwas Cognac mit Wasser oder Sherry gar keine Nahrung, dagegen werden zur Aufrechterhaltung der Kräfte, in fast allen Fällen, mehrere Tage hindurch täglich 3—4 Wein- oder Milch-Peptonklysmen verabreicht. Der Uebergang zur flüssigen und festen Nahrung ist ein noch vorsichtigerer, so dass

erst am 10. bis 12. Tage nur ganz zartes Hühnerfleisch gestattet wird. Erfolgt bis zum 3. oder 4. Tage kein Stuhl, so wird ein Klysma mit Oleum ricini verabreicht, um zur Schonung der Bauchpresse eine leichte Entleerung zu erzielen.

Der erste Verbandwechsel mit Entfernung der oberflächlichen Nähte erfolgt bei reaktionslosem Verlaufe am 8. bis 10. Tage. Tritt jedoch schon früher Fieber auf, so wird vor allem nach lokalen Erscheinungen an der Wunde gesucht und, falls sich zu Massnahmen am Orte derselben keine Veranlassung findet, bei Fortdauer septischer und peritonitischer Symptone eine möglichst ausgiebige Ausscheidung der septischen Produkte durch energische Anregung der Transspiration (vorwiegend mit Hilfe von Lindenblütenthee) zu erreichen gesucht. In einigen wenigen Fällen bestand die Indikation, wegen peritonitischer Erscheinungen die Bauchhöhle nochmals zu eröffnen, und es gelang in denselben, durch Ausspülung mit Salicyl der beginnenden Peritonitis noch Herr zu werden.

Erst nach 3 Wochen dürfen die Patienten bei glattem Verlaufe zum ersten Male das Bett verlassen, damit die Bauchdeckennarbe nicht zu bald durch die Bauchpresse belastet werde. In früherer Zeit vor Einführung der Etagennaht gebrauchte man die Vorsicht, die Patienten nur mit einem von Bandagisten angefertigten Korsett aufstehen zu lassen, welches sie auch nach dem Verlassen des Spitals möglichst lange tragen mussten. Gegenwärtig wird dem Patienten weder beim ersten Aufstehen noch später beim Verlassen des Spitales irgend eine Bandage gegeben. Trotzdem kamen bisher nach der Etagennaht im ganzen nur einige wenige Fälle von Bauchwandhernien zur Beobachtung, es hatte dabei meist eine Bauchdeckeneiterung stattgefunden.

Die Konstatierung der Fortschritte der Resultate im allgemeinen und der Zahl der Operationen im gegebenen Zeitraume waren es hauptsächlich, auf welche wir uns mit Rücksicht auf das so reichhaltige und bunte Material beschränken mussten, zumal der grösste Teil des Wertvollen und Interessanten in zahlreichen, aus der Klinik hervorgegangenen Arbeiten eingehend behandelt worden ist.

Uebersichtstabelle:

	I. Periode der vorantiseptischen Zeit. Herbst 1867 bis Ende 1875.			II. Uebergangsperiode zur strengen Antisepsis. Ende 1875 bis Ende 1877.			III. Periode der streng. Antisepsis. Ende 1877 bis Anfang 1881.			IV. Periode der str. Antisepsis, Einführung des Jodoforms. Anf. 1881 bis Anf. 1886.			V. Periode der str. Antisepsis, Weglassen der Schwämme. Anf. 1886 bis Anf. 1891.			VI. Periode des aseptischen Verfahrens. Anf. 1891 bis Juli 1892.			Gesamtzahl der Operationen.		
	Geheilt.	Gestorb.	Zusamm.	Geheilt.	Gestorb.	Zusamm.	Geheilt.	Gestorb.	Zusamm.	Geheilt.	Gestorb.	Zusamm.	Geheilt	Gestorb.	Zusamm.	Geheilt.	Gestorb.	Zusamm.	Geheilt.	Gestorb.	Zusamm.
Ovariotomien	20	22	42	34	19	53	59	30	89	113	37	150	88	13	101	26	6	32	340	127	467
Myomotomien	0	2	2	3	5	8	9	11	20	22	27	49	40	18	58	9	2	11	83	65	148
Operationen am Magen				1	0	1	1	2	3	14	22	36	27	24	51	12	6	18	55	54	109
Operationen a. Darm							5	4	9	7	7	14	30	21	51	6	6	12	48	38	86
Operationen a. Leber, Milz u. Pancreas.				0	2	2	0	2	2	3	5	8	12	4	16	4	0	4	19	13	32
Operat. a. d. Nieren u. d. retroperitonealen Geschwülsten.				0	2	2				2	3	5	6	8	14	1	2	3	9	15	24
Incisionen				1	0	1	8	2	10	10	5	15	30	13	43	14	12	26	63	32	95
Varia	0	2	2				1	4	5				1	0	1				2	6	8
	20	26	46	39	28	67	83	55	138	171	106	277	234	101	335	72	34	106	619	350	969

Ueber die Komplikation von Schwangerschaft, Geburt und Wochenbett mit Ovarialtumoren

von

Dr. Otto von Weiss,

Assistent an Hofrat Prof. Dr. Gustav Braun's Klinik, Wien.

Wie auf manchen andern Gebieten hat die Einführung der antiseptischen Wundbehandlung und ihr Uebergang zur Aseptik auch in der Stellungnahme zu dieser so gefahrvollen Komplikation einen radikalen Umschwung herbeigeführt.

An und für sich selten, Fehling [1]) berechnet 20 Ovarialtumoren auf 17832 Geburten der Berliner Klinik, d. i. 1:891 — eine nach meiner Erfahrung als Durchschnittszahl viel zu hoch angesetzte Frequenz —, nimmt sie doch ziemlich viel Platz in der Fachlitteratur in Anspruch, da eben früher jeder einzelne Fall den Geburtshelfer vor die schwierigsten Probleme seiner Kunst stellte, und trotzdem eine grosse Zahl der Mütter und die weitaus grössere Zahl der Kinder ihr Leben einbüssten, während heute bei rechtzeitigem und richtigem Eingreifen nahezu jeder einzelne Fall einen sichern und nennenswerten Erfolg des Arztes bedeutet.

Die Thatsache, dass der Geburtshelfer früher den Gefahren der Schwangerschaft bei Eierstocksgeschwülsten ruhig zusehen und bei der Geburt sich dann den gegebenen misslichen Verhältnissen anpassen musste, macht es natürlich, dass Statistiken wie die hier gegebenen die Durchschnittserfolge ärztlichen Könnens repräsentierten [2]):

---

[1]) Ueber die Komplikation von Schwangerschaft und Geburt mit Tumoren der Beckenorgane. — Deutsche medic. Wochenschrift, 1888, Nr. 49.

[2]) Tabelle wiedergegeben von Lomer »Ueber Komplikation der Geburt durch Ovarialtumoren«. — Archiv für Gynäkologie. Bd. XIX, Heft II, 1882.

	Playfair				Jetter			
	Mütter		Kinder		Mütter		Kinder	
	leb.	†	leb.	†	leb.	†	leb.	†
Der Natur überlassen	7	6	5	5				
Spontane Ruptur	2	1	?	?	3	5	?	?
Uterus-Ruptur		2		2		3	?	?
Reposition	5		3	1	20	3	13	5
Punktion	9		6	3	11	5	4	11
Perforation	8	7		15	14	10		24
Zange	1	1	1	1	7	6	6	5
Wendung	1	4	1	4	7	8	1	11
Kaiserschnitt		1		1		3	1	2
Künstliche Frühgeburt		1		1	6	2	4	2
Unentbunden †						3		
Summe	33	23	16	33	68	48	29	60

Welcher Abstand gegen die heute erreichten Erfolge, die am besten dadurch illustriert werden, dass Olshausen[1]) 82 Ovariotomien an der Graviden (von verschiedenen Operateuren ausgeführt) mit 74 Genesenen verzeichnet, darunter 36 von Lawson-Tait, Olshausen, Spencer, Wells und Schröder ausgeführte mit nur einem Todesfall, endlich 1891 über 24[2]) eigene Ovariomien in Gravida ohne Todesfall berichten konnte, wobei in etwa 20% aller Fälle sich an den operativen Eingriff vorzeitige Unterbrechung der Schwangerschaft nach Tagen oder Wochen anschloss, in 80% dagegen die Frucht ausgetragen und später spontan und lebend geboren wurde.

Die Gefahren, welche die Schwangere bedrohen, sind in der ersten Zeit Raumbeschränkung im kleinen Becken, die zum Abortus führen kann, später bei grossen Tumoren Raumbeschränkung in der Bauchhöhle, die hochgradige Beschwerden, Frühgeburt,

[1]) »Krankheiten der Ovarien«. Deutsche Chirurgie, Stuttgart 1886. Kap. XVIII. Komplikation mit Schwangerschaft und Geburt.

[2]) Olshausen, »Die Laparotomien der Universitäts-Frauenklinik in Berlin während der drei Jahre 1. Mai 1887—90«. Zeitschrift für Geburtshilfe und Gynäkologie. Bd. XX.

Ruptur der Cyste im Gefolge haben kann, bei kleinen Tumoren vor allem die enorme Gefahr der Stieltorsion mit folgender Peritonitis, Nekrose des Tumors u. s. f.

Die Behandlung besteht durchwegs in Ausführung der Ovariotomie, und kommt Punktion heute nur ausnahmsweise und nur dann in Anwendung, wenn die durch die Raumbeschränkung in der Bauchhöhle hervorgerufenen Beschwerden eine sehr bedeutende Höhe erreicht haben, und äussere Umstände eine sofortige Laparotomie ausschliessen.

Dabei gilt Peritonitis, meist durch Stieltorsion bedingt, nicht als Contraindikation, sondern im Gegenteile als höchst dringende Indikation, da zahlreiche, wie auch unsere, Erfahrungen lehren, dass mit der Entfernung des Tumors als der Ursache meist auch die peritonitischen Erscheinungen rasch schwinden.

Ebensowenig gilt drohende Unterbrechung der Schwangerschaft als Hindernis der schleunigen Ausführung der Laparotomie, seitdem es A. Martin [1]) gelungen, durch beiderseitige Ovariosalpingotomie bei Cystovarium duplex den schon in Gang befindlichen Abortus aufzuhalten, worauf die Gravidität ohne weitere Störung ihr Ende erreichte.

Während für die erste Hälfte der Gravidität alle Autoren die Laparotomie bei Anwesenheit von Tumoren der Ovarien und Tuben als dringend indiciert bezeichnen, besteht eine Differenz in den Anschauungen insofern, als bei vorgeschrittener Gravidität und vollkommener Euphorie, sowie Hochstand des Tumors manche derselben den Eingriff bis in die spätere Zeit des Puerperium verschieben, oder doch im 6. und 7. Lunarmonat einen Aufschub der Operation bis zur Zeit der Lebensfähigkeit der Frucht verlangen.

Doch spricht der Umstand, dass sich an den Eingriff Unterbrechung der Schwangerschaft nur selten anschliesst, sowie die stets lauernde Gefahr der Stieltorsion und Berstung der Cyste gegen jeglichen Aufschub.

Olshausen [2]) berichtete 1886 über 82 Fälle von Ovariotomie in gravida (ausgeführt von 44 Operateuren) mit 74 Fällen von Genesung und Unterbrechung der Schwangerschaft in etwa 20% der Fälle.

In der mir zugänglichen Litteratur fand ich 50 weitere Ovariotomien an Graviden ausgeführt wegen Tumoren der Eierstöcke,

[1]) Gördes, »Schwangerschaft und Neubildung«. Zeitschrift für Geburtshilfe und Gynäkologie. Bd. XX, p. 100.

[2]) loco cit.

und zwar beschreiben Schulz[1]) 1, Stieglitz[2]) 2, Olshausen[3]) zählt 16, Staude[4]) 2, Ashton[5]) 1, Martin[6]) 3, Bantok[7]) 1, Wachenheimer[8]) 1, Mundé[9]) 2, Barsony[10]) 1, Heilbrunn[11]) 1, Engström[12]) 7, Riedinger[13]) 2, Terrilon und Valat[14]) 3, Polter[15]) 1, Runge[16]) 1, Ohage[17]) 1, Szutugin[18]) 3, Rosinsky[19]) 1 Fall, welchen sich die zwei hier mitzuteilenden Fälle Hofrat Prof. Gustav Brauns anschliessen — somit im ganzen 52 Fälle mit 2 Todesfällen (Wachenheimer und Szu-

[1]) »Ein Fall von gleichzeitigem Wachsen eines graviden Uterus und einer Parovarialcyste im kleinen Becken mit Einklemmungserscheinungen«. Inaugural-Dissert. Marburg 1889. ref. Frommel Jahr., 1889.

[2]) »Ueber Ovariotomie in der Schwangerschaft«. Inaug. Diss. Erlangen 1889. ref. Frommel Jahr. 1890.

[3]) l. cit.

[4]) Geburtshilfl. Gesellschaft in Hamburg, ref. Centralblatt für Gynäkologie 1888 Nr. 15.

[5]) »Ueber drei Fälle von Gravidität, kompliziert durch Ovarialkystome«. Münchener med. Wochenschrift, XXXV, Nr. 21, 1888.

[6]) Gördes l. cit.

[7]) »Dermoidcysten bei Gravidität«. Brit. Gynäk. Journal, XXI, Mai 1890. ref. Frommel Jahr. 1890.

[8]) »Ueber Ovariotomie in der Schwangerschaft«. Inaug. Diss., Strassburg 1890. ref. Frommel Jahr. 1890.

[9]) Drei Fälle von Schwangerschaft, komplizirt mit Ovarientumoren«. New-York, med. Journal 1887. ref. Frommel Jahr. 1887.

[10]) »Ovariotomie während der Schwangerschaft«. Centralblatt für Gynäk. 1887, Nr. 9.

[11]) »Cystoma ovarii sin., Peritonitis, Gravid. III. m. l., Laparotomie-Heilung«. Münchener med. Wochenschrift, 1887.

[12]) »Ueber Ovariotomie während der Schwangerschaft«. Finska Läkar. Handl. XXXI, ref. Frommel Jahr. 1889.

[13]) »Ueber einige seltene Vorkommnisse in der Mähr. Landesgebäranstalt Brünn während der Jahre 1887 bis inkl. 1891«. Prager med. Wochenschrift, 1891, Nr. 15—17.

[14]) »Verhaltungsmassregeln in Fällen von Komplikation der Schwangerschaft mit Ovarialcyste«. Archive d. Tocol. Paris 1888, Nr. 4., ref. Frommel Jahr. 1890.

[15]) »Double ovariotomy during pregnancy subsequ. delivery a term«. Trans. Amerik. Ass. Obst. and Gynäc. Philad. 1888, I. ref. Centralblatt für Gynäkol. 1889, p. 604.

[16]) »Gravida mit congenital verlagerter Niere und Ovarialtumor, Ovariotomie 5. m. l., k. Einleitung der Geburt im 10. Monat, glücklicher Ausgang für Mutter und Kind«. Archiv für Gynäk. 1. Bd. 14.

[17]) Ovariotomie während der Schwangerschaft«. Northwestern Lancet, 1890 Sept., ref. Centralblatt für Gynäk., 1890.

[18]) »55 in Moskau ausgeführte Laparotomien«. Wratsch 1891, ref. Centralblatt für Gynäk., 1892, Nr. 12.

[19]) »Zur Casuistik der Spontanperforation von Ovarialcysten in die Peritonealhöhle«. Dissert. Breslau 1891, ref. Centralblatt für Gynäk., 1891, Nr. 39.

tugin), oder im Vereine mit den 82 Fällen Olshausens, 134 Fälle mit 10 Todesfällen d. i. mit 7,4% Mortalität.

Diese Zusammenstellung darf ja sicher keinen Anspruch auf Vollständigkeit erheben, sicher sind manche Fälle nicht publiziert oder in Berichten zerstreut, sicher wurden auch manche misslungene Fälle nicht veröffentlicht, doch zeigt das starke Sinken der Mortalität von 9,6% der Olshausen'schen Zusammenstellung zu 3,8% dieser Nachtragsliste die mit der Verallgemeinerung der Laparotomie verbundene Verminderung der Misserfolge, und lässt dies für die Zukunft noch eine weitere Verbesserung erhoffen.

Die zwei von Hofrat Gustav Braun, dem ich für die gütige Ueberlassung der Fälle zur litterarischen Verwertung hier verbindlichst danke, an der Graviden ausgeführten Ovariotomien sind folgende:

1) Ch. P., 24 Jahre alt, früher stets gesund, seit dem 14. Lebensjahr stets regelmässig menstruiert, letzte Periode 7. Januar 92. Seit dieser Zeit etwa bemerkt Pat. eine kugelige Geschwulst in der linken Unterbauchgegend, die allmählich an Grösse zunahm. Zu den Zeiten, die den Menstruationen im Februar, März und April entsprochen hätten, war das Wachstum der Geschwulst ein rascheres, und traten jedesmal sehr heftige kolikartige Schmerzen auf. Besonders heftig waren diese Schmerzen am 16. April, und es wurde angeblich beobachtet, dass für diesen Tag der kindskopfgrosse Tumor in der rechten Unterbauchgegend liege, am nächsten Tage hatte er jedoch wieder seine Position in der linken Seite eingenommen.

St. präsens:

Anämisches Individuum, gracil gebaut, allgemeine Decke blass, Panniculus mässig entwickelt, Brustorgane normal, Collostrum in mammis, Drüsengewebe gut entwickelt, geringer Meteorismus, Uteruskontour einige Querfinger ober der Symphyse undeutlich tastbar, darüber nach links und oben tympanitischer Schall in handbreiter Zone, darüber bis zum Rippenbogen kindskopfgrosse, etwas prominente, bewegliche Geschwulst, ziemlich druckempfindlich, deutlich fluctuierend, darüber leerer Schall.

Bei der inneren Untersuchung alle objektiven Symptome einer intrauterinen ersten Gravidität vom 5. L.M. nachweisbar, Kindesbewegungen werden nicht gefühlt, fötale Herztöne nicht nachweisbar, Harn eiweissfrei, Temp. normal, Puls 80—90.

24. April 92. Laparotomie.

Peritoneum stark gerötet, Gefässe deutlich injiciert, leichter Hydrops. Ascites.

Uterus dem 5. m. l. entsprechend gravid, Fundus den oberen Symphysenrand drei Querfinger breit überragend, etwas nach rechts verdrängt, darüber Ileumschlingen, darüber nach links oben kindskopfgrosse eiförmige cystische Geschwulst, dem linken Ovarium entsprechend, an dem ziemlich lange ausgezogenen von links über die Rückseite nach rechts anderthalbmal torquierten, aus dem Ligam. latum sin. und der Tuba sin. gebildeten Stiel hängend. Keinerlei Adhäsionen. Im rechten, scheinbar normalen Ovarium Corpus luteum verum.

Partienweise Seidenligatur des Stieles, Abtragung mit dem Thermocauter,

Uebernähung des Tubendurchschnittes mit Serosa, Massenligatur um den Stumpf, Versenkung desselben, dreireihige Bauchnaht.

Die Geschwulst [1]) erweist sich am Durchschnitte als mehrkämmeriges kindskopfgrosses Ovarialkystom mit ganseigrossem Hämatom im oberen Pole.

Verlauf afebril, 15. Mai wurde Patientin mit per primam geheilter, vollkommen benarbter Wunde entlassen, nachdem keinerlei Wehenthätigkeit beobachtet worden war.

Pat. kehrte bald darauf in ihre Heimat nach Schlesien zurück. Fast unmittelbar nach dieser Reise traten, 1. Juni, Wehen auf und erfolgte ohne grössere Beschwerden spontan die Geburt einer männlichen lebenden Frucht von 28 cm Länge, Placentarperiode normal, Wochenbett normal, Laparotomienarbe fest, unnachgiebig.

Patientin befindet sich brieflichen Nachrichten entsprechend derzeit vollkommen wohl.

Die so spät nach dem operativen Eingriff, unmittelbar nach der langen Eisenbahnreise erfolgte Unterbrechung der Schwangerschaft dürfte zum Teil wenigstens in dieser letztern ihre Ursache haben, da während des Aufenthaltes der Patientin an der Klinik und bei ihrer Entlassung keine Spur von Wehenthätigkeit nachzuweisen war und später die Frucht zwar nicht lebensfähig aber gut entwickelt und lebend ausgestossen wurde.

2) R. L., 30jähr. Förstersfrau 1. p., früher stets gesund, l. Menses Ende November 1891.

Im Beginne der Gravidität vollkommenes Wohlbefinden, erst seit Monatsfrist zunehmende continuierliche Bauchschmerzen, verbunden mit stets steigender Druckempfindlichkeit, die Beschwerden steigerten sich in den letzten zwei Wochen ausserordentlich, so dass Pat. die Klinik aufsuchte und dann in einer Heilanstalt Aufnahme fand.

Status präsens:

Kräftige, gut genährte Person mit gesunden Brustorganen, Abdomen stark meteoristisch aufgetrieben, enorm und zwar besonders rechts in der Nabelhöhe druckempfindlich, Stand des gut tastbaren Uterus die Nabelhöhe einige Querfinger überragend, darin die Frucht in Schädellage nachweisbar, fötale Herztöne im Hypogastrium hörbar.

Der Stelle der grössten Druckempfindlichkeit entsprechend ist durch die Bauchdecken, dieselben etwas vorwölbend, eine über faustgrosse, sehr deutlich fluctuierende, etwas verschiebbare Geschwulst zu tasten. Bei Druck auf dieselbe und Verschiebung derselben excessive Schmerzen.

Innerer Untersuchungsbefund einer ersten Gravidität bei Schädellage entsprechend.

Diagnose: Graviditas mensis l. VII., Cystischer Tumor (des rehten Ovariums?), Peritonitis vermutlich in Folge von Stieltorsion.

10. Juni 1892 Laparotomie:

Schon bei Durchtrennung der Bauchdecken reichliche Blutung selbst aus den kleinsten Gefässen. Serosa hochgradig injiciert, im ganzen Umfange leicht

[1]) Das Präparat wurde in der Sitzung der geburtshilfl. gynäkologischen Gesellschaft zu Wien am 10. Mai 1892 von Hofr. Gustav Braun demonstriert.

verklebt mit dem Netze und den Intestinis, bei manueller Trennung dieser Verklebungen, Abfliessen von sanguinolenter Ascitesflüssigkeit; es präsentiert sich der hochrote gravide Uterus, bedeckt von Netz und Darmschlingen, die Intestinalserosa mattglänzend, aufgefilzt, tiefrot, teilweise von fibrinösen Auflagerungen bedeckt. Es gelingt nur mit Mühe unter dem rechten Schnittrande den über apfelgrossen, plattgedrückten, dickwandigen Tumor von blassroter Farbe mit stellenweise tiefblauer bis schwarzer Verfärbung von seiner flächenhaften Verlötung mit der vorderen Bauchwand zu lösen, nach doppelter Unterbindung und Abtragung einiger Netzadhäsionen ihn endlich frei zu machen und den kurzen um mehr als 360° von rechts nach links scharf torquierten aus dem Ligamentum latum d. scheinbar auch aus der Tube bestehenden Stiel aufzurollen, partienweise zu unterbinden und mit dem Thermocauter zu durchtrennen.

Wegen allseitiger Verlötung der Serosaflächen wird von jeder weiteren Durchforschung der Bauchhöhle abgestanden, nach vorsichtiger Toilette der Stiel versenkt und die Bauchdeckenwände durch drei Reihen von Seidenknopfnähten geschlossen.

Ueber dem Jodoformgazeverband wird ein Kühlapparat appliziert.

Verlauf vollkommen glatt, Schmerzen und Druckempfindlichkeit schwinden rasch und vollkommen, Heilung der Bauchwunde per primam intentionem, Wehenthätigkeit tritt nicht ein, 1. Juli 1892 wird Pat. gesund in gravidem Zustande mit Bauchbinde entlassen. Der entfernte Tumor[1]) ist eine Dermoidcyste des rechten Ovarium, reichlich Büschel verfilzter langer Haare und fettigen Brei als Inhalt aufweisend. Die mikroskopischen Präparate zeigen eine dicke dermoide Wandschichte mit Hautdrüsen, glatten Muskelfasern und Ovarialstroma. Weder bei nach Gram noch nach Löffler gefärbten Präparaten gelingt es, Mikroorganismen in denselben nachzuweisen.

Es erscheint hier besonders bemerkenswert, dass die deutliche und oberflächliche Fluktuation bei der äusseren Untersuchung nicht einen dermoiden dickwandigen Tumor, sondern eher eine dünnwandige Cyste erwarten liess, ferner dass die plastische, nicht infektiöse, Peritonitis so rasch zurückging, nach Entfernung des infolge der Stieltorsion nekrosierenden Tumors.

Der dritte hierhergehörige Fall repräsentiert, obschon ausgesprochene Wehenthätigkeit nicht nachzuweisen war, doch vollständig den Typus der Geburtsstörung durch im Cavum Douglasii incarcerierte Cysten, er ist folgender:

M. P., 21 Jahre, 1. p. bis dahin stets gesund, 11. 4. 92 als im 10. L.M. schwanger auf der Klinik aufgenommen, zeigt bei der äusseren Untersuchung den Befund einer normalen Schädellage 1. Stellung, fundus uteri steht knapp unter dem Schwertfortsatz, Frucht lebend auf 2800 gr. geschätzt, Schädel im Eingang, stehend.

Bei der inneren Untersuchung zeigt sich das hintere Scheidengewölbe durch eine prall gespannte, undeutlich fluktuierende etwa gänseeigrosse Geschwulst tief herabgedrängt, darüber steht fest im Eingang, der kindliche Schädel, die Vaginalportion ist ziemlich hoch und stark nach vorne verschoben, für den

[1]) Demonstriert in der Sitzung der geburtshilflich-gynäkologischen Gesellschaft zu Wien am 14. Juni 1892.

Finger bequem durchgängig, der durch den kurzen nach oben weiter werdenden Cervicalkanal auf die Eihäute und den knapp dahinter stehenden Schädel stösst.

18. 4. Nach ausgiebiger durch hochgehende Darmirrigation erzielter Darmentleerung Repositionsversuch in Seitenlage, dann Knieellbogenlage, zuerst von der Scheide, dann vom Mastdarm aus, ohne Erfolg, bei der Untersuchung vom Rectum aus imponiert der Tumor als etwa kindskopfgross, seine oberen Grenzen sind nicht genau abzugrenzen, Fluctuation ist, offenbar infolge der grossen Spannung, kaum nachzuweisen.

Diagnose: Graviditas 10. m. l., Partus unmittelbar bevorstehend, cystischer oder solider Tumor, wahrscheinlich einem Ovarium angehörig, im Douglas'schen Raum eingeklemmt.

19. 4. In Narkose wiederholter erfolgloser Repositionsversuch, von dem endlich abgestanden wird, da eine Forcierung des Versuches den Tumor an dem feststehenden Schädel vorbeizuschieben eventuell zur Berstung desselben geführt hätte.

Da Pat. auf den Vorschlag des Kaiserschnittes eingeht, wird mit Beiseitesetzung eines Punktions- oder Incisionsversuches zur Laparotomie geschritten.

Da auch nach Hervorwälzung des Uterus aus der Bauchwunde der Tumor nicht zugänglich ist, wird der konservative Kaiserschnitt in typischer Weise ausgeführt, ein frischer lebender Knabe von 2750 gr. Gewicht und 48 cm Länge entwickelt und nach vollkommenem Verschluss der Uteruswunde der Uterus in warme Kompressen eingehüllt nach vorne über die Symphyse geschlagen, und nun lässt sich unschwer aus dem Cavum Douglasii ein etwa kindskopfgrosses ziemlich dünnwandiges Kystom dem linken Ovarium entsprechend entwickeln. Partienweise Ligatur des Stieles (Ligam. latum u. Tube), Abtragung mit dem Thermocauter, Versenkung des Stieles, Corpus luteum verum im rechten normal aussehenden Ovarium. Schluss der Bauchwunde.

Verlauf: 2. Tag p. o. abends 38°, weiterhin vollkommen afebril, Heilung der Bauchwunde per primam. Pat. wird 11. Mai 92 geheilt entlassen.

Die Gefahren des Geburtsaktes bei Ovarialtumoren sind eben bei grossen über dem Uterus liegenden Geschwülsten geringer und beschränken sich hier auf die Steigerung der Beschwerden durch den Hochstand des Zwerchfelles und auf die allerdings sehr ernste Gefahr der Berstung des Tumors.

Die Behandlung besteht in möglichst rascher Erledigung der Geburt, durch Extraktion der Frucht nach Verstreichen des Muttermundes, eventuell könnte eine Punktion des Tumors von den Bauchdecken aus die hochgradigsten Beschwerden beseitigen, und wird der Tumor im Puerperium durch Laparotomie entfernt. Erscheinungen, die auf eine Berstung der Cyste schliessen liessen, würden allerdings sofortige Laparotomie erfordern.

Viel grösser sind aber die Gefahren, die kleinere im Cavum Douglasii adhärente oder eingeklemmte Tumoren verursachen, sie geben oft genug ein unüberwindliches Geburtshindernis ab. Die Therapie besteht in Repositionsversuchen in Narkose, ausgeführt besonders in Knieellbogenlage von der Scheide namentlich aber vom Mastdarme aus. Der Verlauf bei Gelingen der Reposition ist

meist sehr glatt. Wenn aber die Reposition misslingt, so bleibt, da der Versuch, mit der Zange oder durch forcierte Extraktion nach Wendung das Hindernis zu überwinden, mit Recht verpönt ist, nur die Punktion resp. Incision der Geschwulst bei flüssigem Inhalte, der Kaiserschnitt bei solider Konsistenz des Tumors übrig. Die Entscheidung in der ersten Richtung wird dadurch sehr erschwert, dass die grosse Spannung der Geschwulst oft die richtige Beurteilung der Konsistenz derselben unmöglich macht. Sehr oft schon wurde die Punktion erfolglos ausgeführt; versagt sie, so bleibt immer noch die breite Incision der Geschwulst und eventuelle digitale Ausräumung. Durch den Vorschlag von Fritsch[1]) wird dieses Verfahren in sehr rationeller Weise zur Methode erhoben, indem er unter Freilegung des hintern Scheidengewölbes mit Spekulis in der Medianlinie präparatorisch einschneidet, nach Eröffnung der Cyste sofort Umsäumungsnähte anlegt, stets unter kontinuierlicher Bespülung so ein Loch in die Cystenwand schneidet und mit dem Finger den Inhalt ausräumt. Die Naht hat das Vordringen von Cysteninhalt in die Bauchhöhle zu verhindern und stillt die Blutung; es folgt operative Erledigung der Geburt, dann neuerliche Untersuchung und Jodoformgazetamponade des Cystenraumes, handelt es sich um ein proliferierendes Cystom, so folgt nach etwa drei Wochen, nach Umschneidung der Fistel von der Scheide aus dessen Entfernung durch Laparotomie.

Dieses Verfahren, das auch von Lomer[2]), Olshausen[3]), Fehling[4]) warm empfohlen wird, dürfte in der poliklinischen Behandlung meist gewählt werden, doch haften ihm noch manche Mängel an:

Eine Verunreinigung des Bauchfelles mit Cysteninhalt wird auch bei geschickter Operationsführung nicht immer zu vermeiden sein, zum Teil schon deshalb, weil der unter dem Wehendruck nachrückende Schädel der Vollendung der Naht zuvorkommen kann. Weiter dürfte eine Mortifikation des Geschwulstgewebes nach digitaler Ausräumung des Inhaltes, eine eventuelle Vereiterung oder Verjauchung desselben unter Einfluss der Verunreinigung mit Lochialsekret nicht immer hintanzuhalten sein. Endlich hat das

---

[1]) »Klinik der geburtshilflichen Operationen«. Halle 1888. Pag. 219.

[2]) »Ueber die Komplikation der Geburt durch Ovarialtumoren«. Archiv für Gynäkol. Bd. XIX, Heft III, 1882, und »Geburtsbehinderung durch im kleinen Becken eingekeilte Ovarientumoren«. Deutsche med. Wochenschrift, 1890, Nr. 24.

[3]) loc. cit.

[4]) »Ueber die Komplikation von Schwangerschaft und Geburt mit Tumoren der Beckenorgane«. Deutsche med. Wochenschrift, 1888, Nr. 49.

Verfahren durchaus nicht in allen Fällen genügt, das Geburtshindernis zu beseitigen, schon Litzmann[1]) berichtete, dass viermal unter neun Fällen von Punktion oder Incision des Tumor noch Embryotomie derselben folgen musste, auch Toporsky[2]) führte nach Inzision, Umsäumung und Zangenversuch die Craniotomie aus, in einem zweiten Falle wurde die Frucht mit der Zange extrahiert, und trat im Verlaufe des fieberhaften Puerperium embolische Hemiplegie auf.

In einer wohlausgerüsteten Anstalt oder Klinik verdient, glaube ich, bei Misslingen des Repositionsversuches der Kaiserschnitt den Vorzug vor der Punktion und Inzision der Geschwulst, der doch später meist die Laparotomie folgen muss. Die zunehmend günstigen Resultate des Kaiserschnittes, die damit stets steigende Zahl neuerlicher Gravidität nach Sectio caesarea, die ja hier bei Fehlen des Geburtshindernisses auch ihre Schrecken verliert, berechtigen sicher dazu.

Natürlich sind die Chancen des konservativen Kaiserschnittes nur günstig bei Anwendung desselben im Beginne der Geburt, bevor es durch heftigen Druck zu stärkerer Quetschung der Weichteile gekommen, bevor andere Entbindungsversuche, den Repositionsversuch ausgeschlossen, ausgeführt wurden.

Allerdings wurde der Kaiserschnitt noch selten wegen die Geburt komplizierender Ovarialtumoren ausgeführt. Ausser den schon von Olshausen[3]) citierten Fällen von Hillas, Lambert, Byford und Wells, bei welchen der gravide Uterus irrtümlich für eine zweite Ovarialcyste gehalten und punktiert wurde (es wurde dann die Oeffnung durch Schnitt erweitert), der Uterus entleert, die Mütter genasen, und dem Falle von Lahs[4]), der lethal endete, berichtet Fleischmann[5]) über einen gleichfalls lethal verlaufenen Fall Breisky's (es handelte sich um eine rechtsseitige vereiterte und von einem Abscess teilweise umgebene adhärente einkämmerige Ovarialcyste), und beschreibt Staude[6]) einen eigenen Fall (irreponibler undeutlich fluktuierender Tumor, Schädellage,

[1]) »Klinische Mitteilungen, II. Eierstocksgeschwülste als Ursachen von Geburtsstörungen«. Deutsche Klinik, 1852, p. 473.

[2]) »Beiträge zur Casuistik der Beckengeschwülste«. Dissert. Breslau 1884. ref. Centralblatt für Gynäkol. 1885, Nr. 27.

[3]) loc. cit.

[4]) »Linksseitiger Ovarialtumor, kompliziert mit Gravidität im Anfange des 7. Monats, achttägige Geburtsarbeit, Kaiserschnitt.« Deutsche med. Wochenschrift, 1878, Nr. 5.

[5]) »Vier Kaiserschnitte«. Zeitschrift für Heilkunde VII., 5 u. 6.

[6]) Deutsche med. Wochenschrift, 1891, Nr. 41.

Sectio caesarea conservativa, Entfernung einer linksseitigen intraligamentären Cyste und des rechtsseitigen apfelgrossen Ovariums, wegen atonischer Blutung endlich Abtragung des Uterus nach Porro, glatte Heilung).

Auf die Gefahr der Berstung der Ovarialcysten intra partum zurückkommend, sei es mir gestattet, folgenden Fall kurz zu berichten:

B. B., 19 Jahre, 1. p. 4. 12. 91, gebärend auf die Klinik überbracht. Angeblich letzte Menses 15. März, Wehenthätigkeit seit 3. 12., 10 Uhr abends. Aeusserer Befund Beckenendlage 1. St., innerer Untersuchungsbefund Orificium nahe dem Verstreichen, Eiblase tief vorgebaucht, dahinter beide Füsse tastbar, nach einigen kräftigen Wehen wird die Eiblase in der Vulva sichtbar, beim Blasensprung rücken beide Füsse vor die Schamspalte. Pat. wird rasch auf den Operationstisch gehoben, und unter leichter Expression die ganz unschwierige Extraktion der Frucht ausgeführt, dabei Ruptura perinei superficialis, intrauterine Irrigation mit Kal. permangan., Schluss der Dammwunde durch 3 Suturen, Knabe lebend 2840 gr., 48 cm.

Schon während der Extraktion äusserte Pat. heftige Schmerzen in abdomine, unmittelbar darauf ohne nachweisbaren pathologischen Befund hochgradige Druckempfindlichkeit des Abdomens bei leichter Cyanose, Collaps, dabei heftiges Erbrechen, welches die Nacht hindurch anhält.

	morgens:	abends:
5. 12.	$36{,}9^{0}$	$37{,}4^{0}$ 120
	Puls klein und frequent. Meteorismus.	
6. 12.	$37{,}1^{0}$ 120	$37{,}4^{0}$ 124
7. 12.	$36{,}4$ 80	$36{,}4$ 88
8. 12.	$37{,}3$ 110	$36{,}5$.

Extremitäten kühl, Respiration sehr frequent. 9. 12. Exitus.

Die Obduktion, ausgeführt von Prof. Richard Paltauf, ergab folgenden Befund:

Körper gut mittelgross, kräftig gebaut, gut genährt. Allgemeine Decke leicht ikterisch, ausgebreitete Totenflecke auf der Rückseite, Thorax breit, gut gewölbt, Brustdrüsen gross, collostrumhaltig, Abdomen ausgedehnt und gespannt, die Haut etwas gerunzelt.

In der Bauchhöhle eine trübe, von Fettaugen untermengte, reichlichen Eiter haltende Flüssigkeit, die Serosa bedeckend. Die Därme sind untereinander verklebt, von eigelben fibrinösen, ziemlich derben Exsudatmembranen und mit Haaren untermengten Fettmassen bedeckt, die ganze Bröckel, auch Klumpen bilden, namentlich das grosse Netz von solchen ganz beschlagen, und finden sich unter der Leber am Magen reichliche etwas starre Fettbreimassen. Die Serosa allenthalben gerötet, die Därme mässig ausgedehnt. Der Uterus überragt drei Querfinger breit die Symphyse, erscheint ziemlich starr, rechterseits am Beckeneingang findet sich ein apfelgrosser, schlaffer, dickwandiger Sack, der eine kleinfingergrosse Lücke zeigt, die einen braungelben, nekrotischen dünnen unregelmässig fetzigen Rand hat.

Der Sack, dem rechten Ovarium entsprechend, von weissem perlmutterglänzendem dickem Epithel ausgekleidet, hat an sich eine dünne Wand, die durch die Reste des Ovariums an einem grossen Teile seiner Peripherie verdickt wird,

an der Lücke ist der Cystensack frei von einer Hülle. Die Fimbrien beider Tuben intensiv gerötet und geschwellt.

Das Zwerchfell hochgestellt, Brustorgane bis auf Atelectasen der hinteren unteren Lungenabschnitte normal. Das Herz schlaff, Leber leicht geschwellt, braungelb, Zeichnung etwas verwischt. Milz kaum vergrössert, schlaff, ihre Pulpa weicher, dunkel braunrot. Beide Nieren ziemlich gross, von glatter Oberfläche, das Gewebe gelbrötlich, die Rinde etwas undeutlich gezeichnet, verquollen.

Der Uterus 18 cm lang, postpuerperal, ziemlich starr, seine Serosa grösstenteils blass, an der hinteren Fläche gerötet, aber nicht mehr als andere Abschnitte der Serosa mit etwas fester haftenden Fibrinlamellen bedeckt. Die Schamlippen dunkel livid, mit graulichem Sekrete bedeckt, 2 cm langer durch Knopfnähte vereinigter oberflächlicher Dammriss, in dessen Tiefe etwas Eiter. Die Scheide weit, dunkelgraurot, glatt, Orificium etwa 2 cm weit, die Vaginal-Portion kurz, schlaff, dunkelrot, in der Uterushöhle dunkelschwarzrote Blutgerinnsel, die im Fundus fest anhaften. Die Uterushöhle 16 cm lang, wovon 5,3 cm auf den weiten aufgelockerten, blutig suffundierten Cervikalkanal entfallen. Das ziemlich deutlich ausgesprochene untere Uterinsegment von gelblicher, dünner Decidua bedeckt misst circa 1,7 cm. Unter den Coagulis im Fundus und zwischen denselben eine leicht grünliche Verfärbung. Die Uterussubstanz ziemlich derb, weiss und blassrötlich. Die Venen leer, am Ansatz des rechten Ligam. latum leichtes Oedem.

Peritonitis purulenta diffusa ex ruptura cystidis dermoides dextrae, Uterus post partum (a. dies IV).

Die mikroskopische Untersuchung des Präparates ergab, dass es sich um eine echte Dermoidcyste mit sämtlichen Gebilden der Haut: geschichtetem Pflasterepithel, Talgdrüsen und Haaren handle. Die Untersuchung der Rupturstelle zeigte das Gewebe an der Rissstelle durchsetzt von Fibrinnetzen und Eiterzellen, ebenso die ganze freie Oberfläche der Geschwulst bedeckt mit fibrinös-eiterigem Exsudate. In den nach Löffler wie nach Gram gefärbten Schnitten fanden sich an der Rissstelle im Gewebe, sonst nur in dem fibrinös-eitrigen, oberflächlichen Exsudate, Massen von Streptococcen.

Es handelte sich somit um eine Streptococcenperitonitis, deren Aetiologie nicht ganz klar ist, da doch der Verlauf und der Zustand der Sexualorgane die Annahme einer puerperalen Infektion auszuschliessen scheinen. Der Umstand, dass die excessiven Schmerzen während der ganz leichten Expression eintraten, und von diesem Augenblicke an die peritonitischen Symptome eintraten, die hohe Lage der Cyste am Beckeneingange, die hauptsächliche Verfilzung des Netzes und der Leberpforte mit Haaren und Fettbrei lassen annehmen, dass die Cyste versteckt und unbemerkt ziemlich hoch im Bauchraum sich befand, und die Berstung während der leichten Expression eintrat, wobei man eine besondere Fragilität des sonst doch derb- und dickwandigen Cystensackes und zwar an der nekrotischen Rissstelle annehmen müsste.

Dabei müsste man wieder eine hämatogene Infektion der

offenbar durch Druck in der Ernährung tief herabgesetzten und nekrotisierten Wandstelle und ein Verschleppen der Keime über das ganze Peritoneum gleich einer Aussaat im Augenblicke der Ruptur der Cyste annehmen.

Dies ist zwar sehr wahrscheinlich, doch wegen der nur sehr circumscripten auf die freien Rissränder beschränkten Nekrose nicht sicher zu beweisen, da diese ja auch sekundär sein könnte, und eine Einwanderung der Streptococcen auf das schon entzündete Peritoneum von Seite der Uterus- und Tubenschleimhaut nicht ganz auszuschliessen ist.

Uebrigens gehört das Platzen von Dermoidcysten bei Graviden resp. Gebärenden und Nichtgraviden zu den gefürchtetsten Ereignissen, so dass Olshausen[1]), die Berstung von Dermoiden bei Graviden betreffend, sagt: »Ganz regelmässig erfolgt der Tod, falls es eine Dermoidcyste war, welche in das Abdomen hinein barst.«

Auch Aronsohn[2]) schreibt den Dermoidcysten in dieser Richtung die schlechteste Prognose zu.

Während ein Platzen einkämmeriger Cysten mit serösem Inhalte ja selbst von Colloidcystomen nur geringe peritoneale Reizung verursacht, und es bald zur Resorption der Flüssigkeit kommt, wenn dieselbe nicht Infektionskeime enthält — so konnte Schauta[3]) bei einer Person die Ruptur einer Ovarialcyste in zwei aufeinanderfolgenden Geburten mit spontaner Ausstossung der Frucht und normalem Puerperium beobachten —, scheint das Platzen von Dermoiden im puerperalen und nicht puerperalen Zustande verhängnisvoll zu sein. Die schwer eliminierbaren Haare und Fettbreimoleküle üben einen heftigen Reiz auf die Serosa aus. Wird diese akute Peritonitis im nicht puerperalen Zustande überstanden, so kommt es noch häufig genug zur Ansiedlung der an der Serosa haftenden Partikel in Form von multiplen Metastasen; in puerperalem Zustande dagegen scheint die Peritonitis stets zum tödlichen Ausgang zu führen, indem auf dem Wege der Blutbahn oder von der Genitalschleimhaut aus unter den offenbar günstigsten Bedingungen Infektionskeime einwandern und der Entzündung des Bauchfells den deletären infektiösen Charakter verleihen.

Ist aber auch die Geburt bei geschützt hoch in der Bauchhöhle gelegenen Tumoren der Ovarien ohne Unfall verlaufen, so droht jetzt im Wochenbett infolge der rasch eintretenden Lage-

[1]) Handbuch für Frauenkrankheiten. Bd. II, p. 397.

[2]) »Zur Ruptur, Vereiterung und Axendrehung von Ovarialcysten.« Inaug.-Dissert. Zürich 1883.

[3]) Wiener med. Blätter, 1882, Nr. 29.

veränderung der Eingeweide die Gefahr der Stieltorsion und der dadurch bewirkten Ernährungsstörungen der Geschwulst, sowie der durch sie gesetzten Peritonitis.

Es ist daher bei post partum erst entdeckten Tumoren, oder falls aus irgend welchen Ursachen die Ovariotomie in der Schwangerschaft nicht ausgeführt wurde, im Puerperium stets die Indikation zur Laparotomie gegeben und zwar huldigt man dem Grundsatze, damit nicht lange zu zögern, da die Erfahrung beweist, wie ausserordentlich häufig die Stieltorsionen im Wochenbette vorkommen, weil sie ferner häufig ohne sehr stürmische Symptome zu einer adhäsiven Peritonitis führen, wobei mit jedem längeren Zuwarten die Lösung dieser Adhäsionen auf grössere Schwierigkeiten stösst. So in folgendem Falle:

R. S., 22 J., 1 p. wird gebärend auf die Klinik überbracht, 12. Dez. 1890.

Status präsens: Schwächlich gebaute magere Person, beiderseits über den Lungenspitzen vermind. Schall und bronchiales Atmen, über den unteren Lungenpartien vesiculäres Atmen, Perc. voll, nicht tympanitisch, Herztöne rein. Abdomen gross, besonders in querer Richtung stark ausgedehnt. Bei der Palpation zeigt die stärker ausgedehnte rechte Bauchhälfte eine elastische Konsistenz, dem ensprechend leerer Schall und deutliche Fluktuation nach rechts bis zur Axillarlinie, nach oben bis ins Epigastrium reichend, nach links die Medianlinie drei Querfinger breit überschreitend.

Nach links davon, durch eine deutliche Furche abgegrenzt, der in kurzen Pausen prall werdende Uterus, mit dem Grund bis an den Rippenbogen reichend, stark nach links verdrängt. Ueber beiden Lendengegenden und dem Epigastrium tympanitischer Schall. Im Uterus eine in Schädellage 1. Stellung, Schädel im Beckeneingang stehend, befindliche kleine Frucht nachweisbar, kindliche Herztöne undeutlich.

Innerer Untersuchungsbefund: Schädel im Eingang stehend, den Fornix herabwölbend, Portio 1½ cm lang, Orificium für zwei Finger passierbar, Blase etwas gespannt.

Letzte Periode angeblich 2. April, Wehen seit 9. Dezember, Schmerzensäusserungen nur während der Wehe, in der Wehenpause Uterus und Tumor stark druckempfindlich.

Angeblich bestand schon seit September ein dumpfer Schmerz in der rechten Bauchseite. Temp. und Puls normal.

Protrahierter Verlauf der Eröffnungsperiode, 13. Dezember, abends ½ 7 Uhr. Blasensprung bei verstrich. Orificium, 8 Uhr abends leichte spontane Geburt eines 2300 gr. schweren, 48 cm langen, lebenden Knaben (stirbt nach drei Tagen), Placentarperiode normal, Blutverlust intra partum und post partum gering.

Puerperium afebril, doch klagt Pat. sehr über Schmerzen in der rechten Bauchseite und ist das ganze Abdomen, besonders aber die Gegend des dem puerperalen Uterus rechts aufliegenden Tumors, der jetzt in Nierenform, die Convexität nach rechts, der Hilus nach links gelagert, über mannskopfgross ziemlich gut palpabel ist.

31. 12. Laparotomie.

Netz nicht sichtbar, Cyste mannskopfgross, nierenförmig, den Hilus gegen

links gerichtet, im Hilus liegen Ileumschlingen. Die ganze Vorderfläche der Cyste durch frische, stark vascularisierte, bei der unschweren manuellen Lösung sehr stark blutende, Adhäsionen an die vordere Bauchwand angeheftet. Wegen der reichlichen parenchymatösen Blutung wird von dem Versuch der Auslösung des Tumors vorderhand abgestanden und derselbe punktiert, es entleert sich durch den Trocar nichts und erst bei der Entfernung desselben fliesst der dicke, zähgelatinöse, schmutzig-gelbgraue Inhalt aus. Verschluss der Punktionsöffnung und unter vehementer, parenchymatöser Blutung rasche manuelle Auslösung der allseitig adhärenten Geschwulst, wobei ziemlich viel Cysteninhalt in die Bauchhöhle abfliesst, Blosslegung des daumendicken, frisch torquierten Stieles. Partienweise Ligatur desselben, Massenligatur, Abtragung mit dem Thermocauter. Exakte Toilette des Peritoneum. Uterus gut involviert. Der Tumor gehörte dem rechten Ovarium an, der Stiel bestand aus Lig. latum und Tube. Einlegen eines Jodoformdochtes in das Cavum Douglasii, Herausleiten desselben durch den unteren Wundwinkel, Bauchdeckennaht in drei Etagen, Jodoformgazeverband, Eisbeutel.

Verlauf afebril, Pat. mit per Primam geheilter Bauchwunde entlassen [1].

Die Geschwulst ist ein mannskopfgrosses, mehrkämmeriges Kystom des rechten Ovarium.

Nach der Entlassung Wohlbefinden, Menses regelmässig aber ziemlich profus, cessieren mit 15. Juli 1891, 19. März 1892 wird Patientin gebärend auf die Klinik überbracht. Weheneintritt 19. März, 9 Uhr vormittags, Schädellage II. Stell., Blasensprung 20. März 1/2 6 Uhr abends, eine Viertelstunde darauf leichte spontane Geburt eines lebenden Knaben von 3050 gr. Gewicht und 50 cm Körperlänge, Placentarperiode normal.

Pat. befand sich angeblich während der Gravidität sehr wohl.

Nach afebrilem Puerperium wird Pat. 29. März 92 gesund entlassen.

So klein die vorliegende Reihe von Fällen ist, dürfte ihre Mitteilung doch nicht nur vom Standpunkte einer Casuistik, sondern auch insoferne von Interesse sein, als sie ein ziemlich präzises Bild der Gefahren der Komplikation des puerperalen Zustandes mit Ovarialtumoren geben und auf die Laparotomie als den einzig richtigen Weg der Behandlung hinzuweisen scheinen. —

Die geringe Zahl der Fälle im Vergleiche zu der nahe an Zwanzigtausend betragenden Zahl der während dieser Frist auf der Klinik erledigten Geburten mag auch meine eingangs geäusserte Ansicht, dass die von Fehling berechnete Frequenz von 1 : 891 als Durchschnittszahl viel zu hoch gegriffen sei, rechtfertigen.

---

[1]) Pat. wurde von Hofr. G. Braun in der Sitzung der geburtshilfl. gynäkol. Gesellschaft vom 17. Februar 1891 vorgestellt.

Ein Beitrag zur Kenntnis der branchiogenen Geschwülste

von

Dr. Carl Gussenbauer, Professor der Chirurgie in Prag.

Mit Tafel III—VI.

Es giebt wenig interessantere Kapitel in der allgemeinen Pathologie, als die abnormen Bildungen, welche wir als branchiogene ansehen. Schon der Umstand, dass wir zur Erklärung derselben auf noch unbekannte Störungen in einer frühen embryonalen Entwickelungsperiode zurückgreifen müssen, sichert ihnen noch für lange Zeit das Interesse der wissenschaftlichen Forschung. Wenn wir auch die Vorstellung Aschersohns[1]), dass die angeborenen Halsfisteln nur als Residuen der embryonalen Kiemenspalten zu betrachten seien, als eine glückliche und zweifellos richtige anerkennen, mit Roser[2]) und Heusinger[3]) die Halscysten als regelwidrige Bildungen der Kiemengänge, im gleichen Sinne mit Virchow[4–6]) das auriculäre Dermoid und mit Schede[7]) die sogenannten tiefen Halsatherome erklären, so kann doch nicht übersehen werden, dass unser positives Wissen hierüber zur Zeit

---

[1]) Aschersohn, de fistulis colli congen. Berolini. 1832.

[2]) Roser, Allgemeine Chirurgie 1845 und später Handbuch der anat. Chirurgie. 8. Aufl. 1883. Siehe Kiemengang-Cysten. p. 153.

[3]) Heusinger, Hals-Kiemen-Fisteln von noch nicht beobachteter Form. Virchows Archiv. Bd. 29, p. 358.

[4]) Virchow, Ueber Missbildungen am Ohr und im Bereiche des ersten Kiemenbogens. Virchows Archiv. Bd. 30, p. 221.

[5]) Virchow, Ein neuer Fall von Hals-Kiemenfisteln, ibidem. Bd. 32, p. 518.

[6]) Virchow, Ein tiefes auriculäres Dermoid am Halse, ibidem Bd. 32, pag. 208.

[7]) Schede, Ueber die tiefen Atherome des Halses. v. Langenbecks Archiv. Bd. 14, p. 1.

noch ein durchaus unzureichendes ist, um alle die mannigfaltigen Variationen der bis jetzt bekannten Halsfisteln und Halscysten zu erklären.

Wir kennen nicht einmal die Störungen, welche zur Bildung der kompletten oder inkompletten äusseren oder inkompletten inneren Halsfisteln Veranlassung geben, oder zur Bildung der Appendices cutaneae am Halse führen, und doch liegen hier die Verhältnisse scheinbar so einfach, dass unserer Phantasie nur eine geringe Mühe übrig bleibt, um diese Bildungen histogenetisch zu verstehen.

Etwas verwickelter schon liegen die Verhältnisse, wenn wir die Genese der sogenannten tiefen Halscysten begreifen wollen. Einen Teil derselben, die angeborenen, können wir wohl ohne weiteres als Folgen einer fehlerhaften Anlage ansehen, auch diejenigen, welche im Verlaufe der Wachstumsperiode entstehen, können wir zwanglos nach Analogie anderer fissuraler Cysten auf ähnliche fehlerhafte Anlagen beziehen. Anders steht es jedoch, wenn die Halscysten nach Ablauf der Wachstumsperiode sich bilden, oder wenn sich in einem noch späteren Alter Carcinome entwickeln, welche wir in Ermangelung des Nachweises eines primären Carcinomherdes wegen ihrer Lokalisation und nach dem Vorgange von R. Volkmann[8]) als branchiogene ansehen und bezeichnen.

Um auch diese Bildungen ätiologisch wie histogenetisch zu verstehen, reicht unser in mancher Hinsicht noch rein schematisches Wissen nicht aus.

In den zahlreichen Mitteilungen über die Halskiemenfisteln[9]) und Halskiemencysten sind gewisse Variationen dieser branchiogenen Bildungen bereits nachgewiesen und erscheint es fraglich, ob immer Störungen einerlei Art hiefür verantwortlich gemacht werden können.

Schon die Halskiemenfisteln, welche in der Regel mit einem geschichteten Plattenepithel ento- oder ectodermalen Ursprungs ausgekleidet sind, zeigen in Ausnahmsfällen interessante Verschiedenheiten, wie dies die Untersuchungen von Rehn[9]), Roth[10]), Ribbert[11]), E. Neumann und P. Baumgarten[12]),

[8]) Volkmann, Centralblatt für Chirurgie, 1882, p. 49.

[9]) Rehn, Beitrag zur Anatomie der Halskiemenfisteln. Virchows Archiv, Bd. 62, p. 269.

[10]) M. Roth, Ein Fall von Halskiemenfistel, ibidem Bd. 72, p. 444.

[11]) Ribbert, Eine verzweigte Halskiemenfistel, ibidem Bd. 90, p. 536.

[12]) L. Neumann und P. Baumgarten, Zwei Fälle von fistula colli congenita cystica. v. Langenbecks Archiv, Bd. 20, p. 819.

Cusset[13]), Mobitz[14]), Lannelongue[15]), J. Schnitzler[16]), W. Sachs[17]) und neuestens von Lejars[18]) beweisen.

Die Appendices cutaneae, welche bald nur einseitig, bald doppelseitig und symmetrisch an den typischen Ausmündungsstellen der Halskiemenfisteln sich vorfinden, sind entweder nur cutane Auswüchse, welche nichts als die Gewebe der Cutis enthalten, oder aber in die Haut und das Unterhautgewebe eingelagerte Epithelzellenstränge, welche von Cutis umschlossen dadurch ihren branchiogenen Ursprung zweifellos bekunden. Es können sich daselbst aber auch congenitale Knorpelreste vorfinden, wie die älteren Beobachtungen von Heusinger[19]), Santesson, Duplay und die neueren von Buttersack[20]), Zahn[21]) und Grimm[22]) zeigen.

Von den Halskiemencysten sind ein Teil Dermoide. Sie unterscheiden sich nicht wesentlich von den Dermoiden anderer Regionen und besitzen einen relativ einfachen Bau, der sich histogenetisch mit Zugrundelegung der bekannten Schemen leicht verstehen lässt.

Anders verhält es sich jedoch mit einem anderen Teile der Halskiemencysten, welche in ihren Wandungen einen komplizierten Bau aufweisen. Diese haben bis jetzt in Bezug auf ihre Histogenese eine befriedigende Aufklärung nicht gefunden, obgleich es an hypothetischen Erklärungsversuchen nicht gefehlt hat.

---

[13]) Koslowsky, Ein Fall von einer angebornen Halsschlundkopffistel, Virchows Archiv, Bd. 115, p. 547.

[13]) Cusset, Étude sur l'appareil bronchial des vertebrès, Paris 1887, und Kystes et fistules branchiales. Congrès français de chirurgie, 1886, Revue de chirurgie, 1886, p. 926.

[14]) Mobitz, Eine einseitige vollständige Halskiemenfistel. St. Petersburger med. Wochenschrift, 1887.

[15]) Lannelongue et Achard. Traité des Kystes congénitaux. Paris 1886.

[16]) J. Schnitzler, Beiträge zur Casuistik der branchiogenen Fisteln und Cysten. Wien 1890.

[17]) W. Sachs, Ueber angeborene Halsfisteln und Geschwülste der Kiemenspalten in Th. Kochers Festschrift. Wiesbaden 1891.

[18]) Lejars, fistule branchiale à parois complexe, gaine musculaire striée, glandules et diverticules; deductions thérapeutiques Progrès medicale. 13 février 1892.

[19]) Hensinger, Zu den Halskiemenbogen-Resten. Virchows Archiv, Bd. 33, p. 178. Siehe daselbst auch den Fall von Manz.

[20]) Buttersack, Congenitale Knorpelreste am Halse, ibidem Bd. 106, p. 206. Siehe daselbst auch die Citate von Santesson und Duplay.

[21]) Zahn, Ueber congenitale Knorpelreste am Halse, ibidem Bd. 115, pag. 47.

[22]) Grimm, Eine seltene Geschwulstbildung am Halse etc. Prager med. Wochenschrift, 1892.

Lücke[23]) hatte seiner Zeit eine von B. Langenbeck exstirpierte Cyste, welche der Vena jugularis interna dicht auflagerte, mikroskopisch untersucht und nachgewiesen, dass diese Atheromcyste innerhalb einer Lymphdrüse sich entwickelt hatte. Lücke[24]) hatte ferner in einer zweiten Arbeit die von Volkmann erhobenen Einwände gegen die Deutung seiner Befunde entkräftet und einen weiteren Beitrag zu den eingebalgten Epithelialgeschwülsten geliefert und eine Entwickelung epithelialer Cysten innerhalb einer Lymphdrüse statuiert. Lücke's Angaben wurden später von Schede (l. c.) mit Bezug auf ihre Deutung abermals in Zweifel gezogen. Seitdem sind nun von vielen Beobachtern wie Dessauer[25]), Böckel[26]), Zahn[27]), Senn[28]), H. Richard[29]), Samter[30]), W. Sachs (l. c.) u. A. Kiemengangcysten mit kompliziertem Baue der Wandungen beschrieben worden, ohne dass die Histogenese dieser Art von Cysten vollständig aufgeklärt worden wäre.

Einige an der hiesigen Klinik und von mir privatim gemachten Beobachtungen scheinen mir für die Histogenese gewisser Kiemengangcysten von besonderem Interesse zu sein. Ich will daher im Nachfolgenden meine Erfahrungen mitteilen, welche ich im Laufe

---

[23]) Lücke, Ueber Atheromcysten der Lymphdrüsen. Langenbecks Archiv. Bd. I., p. 356.

[24]) Lücke, Beiträge zur Geschwulstlehre. Virchows Archiv. Bd. 28, pag. 378.

[25]) Dessauer, Anatomische Beschreibung von fünf cystischen Geschwülsten der Kiemenspalten. Inaug.-Dissert. Berlin 1879.

[26]) Böckel, Exstirpation des tumeurs profondes du cou. Bull. gen. de therapeutique, 1879.

[27]) Zahn, Beiträge zur Geschwulstlehre (4 Fälle von Kiemengangcysten, p. 399). Siehe Zeitschrift für Chirurgie, Bd. 22, p. 387.

[28]) Senn, On branchial Cyst. of the Neck. Journ. of the amer. med. Association 1884.

[29]) H. Richard, Ueber die Geschwülste der Kiemenspalten in Bruns Beiträgen zur klin. Chirurgie, Bd. 3, Heft 2, pag. 165.

[30]) Samter, Ein Beitrag zur Lehre von den Kiemenganggeschwülsten. Virchows Archiv, Bd. 112, p. 70.

[31]) Tullaut, Kyste dermoïde de la fossete sussternale. Gazette des Hôpitaux avril 1888.

[32]) Pilliet, Kyste dermolymphoide, Bulletin de la societé anatomique de Paris, 1889, p. 381.

[33]) v. Esmarch, Zur Behandlung der tiefen Atheromcysten des Halses. v. Langenbecks Archiv, Bd. 19. p. 224.

[34]) A. Bidder, Zur Casnistik und Behandlung der tiefen Atheromcysten des Halses, ibidem Bd. 20, p. 434.

[35]) Kostanecki und Mielecki. Die angeborenen Kiemenfisteln des Menschen etc. Virchows Archiv Bd. 120 p. 385 und Fortsetzung Bd. 121.

der Jahre über Halskiemenfisteln, Halskiemencysten und branchiogene Carcinome zu sammeln Gelegenheit hatte.

I. Halskiemenfisteln.

Wenn ich von den Halskiemenfisteln, welche ich während meiner Studienzeit und an der Schule Billroths zu sehen Gelegenheit hatte, absehe, so kann ich aus der hiesigen Klinik während des Zeitraums von 1878 bis jetzt nur über 4 Fälle berichten. Ich habe ausserdem hier in Prag privatim noch zwei Fälle von angeborenen Halsfisteln bei kleinen Kindern gesehen, die Fälle aber nicht weiter beobachten können. Wir haben ferner an der Klinik einen Fall von symmetrischen Hautauswüchsen gesehen und operiert. Endlich habe ich noch einen Fall von einer Fistula auris congenita privatim gesehen.

Von den an der Klinik behandelten Fällen ist bemerkenswert, dass in drei Fällen die Fisteln nicht bei der Geburt oder bald nachher, sondern erst lange Zeit hernach zum Vorschein kamen. Nur im vierten Falle bestand die Fistel seit Geburt.

I. Ein 10 Jahre alter sonst gesunder Knabe bekam in seinem 4. Lebensjahre, ohne bekannte Veranlassung, in seinem rechten oberen Halsdreiecke eine kleine Geschwulst, welche nach einiger Zeit von selbst durchbrach und eine geringe Menge einer eitrigen Flüssigkeit entleerte. Die nun bestehende Fistel secernierte nach Angabe des behandelnden Arztes eine speichelähnliche Flüssigkeit in geringer Menge. Eine Behandlung mit Jodsalbe blieb ohne allen Einfluss. Wir fanden bei dem Knaben im rechten oberen Halsdreiecke in der Höhe des oberen Randes der cartilago thyreoidea und vor dem medialen Rande des Sternomastoideus eine etwa einen halben Kreuzer grosse erhabene Stelle der Haut, in deren Mitte sich eine feine Fistel befindet. Aus dieser Fistel entleert sich bei Druck auf die Umgebung eine weissliche trübe Flüssigkeit. Die feinste Sonde dringt nur ein kurzes Stück in der Richtung nach vorne—unten ein. Bei der am 9. August 1886 in Narkose vorgenommenen Operation kann die Sonde nach Umschneidung und Incision der erhabenen Hautstelle in zwei entgegengesetzten Richtungen, nach aussen—oben und vorne—unten eingeführt werden. Nach Spaltung der Hohlgänge zeigt es sich, dass sie mit Epithel ausgekleidet sind. Nun werden diese samt dem umgebenden Gewebe excidiert, die Wände vereinigt und der Knabe am 14. 8. 1886 geheilt entlassen. — Die mikroskopische Untersuchung der excidierten Gewebspartien zeigt, dass die Hohlgänge mit einem mehrschichtigen Plattenepithel ausgekleidet sind und dass diese Hohlgänge im Bindegewebe blind endigen.

II. Der zweite Fall betraf ein 16 Jahre altes Mädchen (aufgenommen 20. Aug. 1889), welches erst vor zwei Jahren in der Gegend des oberen Schildknorpelrandes ein kleines Knötchen in der Haut bemerkte. Dieses soll sich allmählich strangförmig nach unten gesenkt haben. Vor einem Jahre incidierte ein Arzt, und entleerte eine eiterähnliche Flüssigkeit. Seitdem besteht eine geringe eitrige Sekretion. Man fand in der Medianlinie des Halses einen von dem unteren Rande des Ringknorpels bis zum Jugulum sterni reichenden, von der Unterlage verschieblichen, Strang, an dessen unterem Ende eine feine, jetzt

nicht secernierende Fistel besteht. Am 29. August wurde der Strang exstirpiert. Der Strang erwies sich als ein nach oben abgeschlossener, mit mehrschichtigem Plattenepithel ausgekleideter Hohlgang. Die vereinigte Wunde heilte prima intentione. Patientin wurde am 3. September entlassen.

III. Der dritte Fall war ein 9 Jahre alter Schüler, welcher am 6. Sept. 1889 aufgenommen wurde. In seinem 2. Lebensjahre bemerkten die Eltern des Kindes an seiner rechten Halsseite zum erstenmale aus einer feinen Oeffnung eine klare Flüssigkeit austreten. Von da an secernierte die Fistel eine geringe Menge derselben Flüssigkeit. In seinem 5. Lebensjahre entstand über der feinen Fistel eine kleine Anschwellung, welche sich allmählich vergrösserte, obwohl fortdauernd ein geringer Ausfluss einer blutig serösen Flüssigkeit bestand. Man fand bei ihm entsprechend der Mitte des rechten Kopfnickers am medialen Rande eine stecknadelkopfgrosse Oeffnung, aus welcher sich in kleinen Tropfen ein dünn-eitriges Sekret entleert. Die Operation bestand in Umschneidung der Fistel, Spaltung der Gewebsschichten am medialen Rande des Kopfnickers bis in das trigonum colli superius. Nun zeigte es sich, dass von der Fistel ein Strang hinaufzog, welcher sich über der Fistel ampullenartig auf Taubeneigrösse erweiterte. Der Strang wird ausgelöst, lässt sich bis gegen den Pharynx verfolgen unter den musc. biventer und nervus hypoglossus. Dort wurde der Gewebsstrang abgebunden und abgetragen. Die vernähte Wunde verheilte prima intentione. Am 12. September konnte der Knabe (bei reaktionslosem Verlaufe) entlassen werden. Der Gewebsstrang war für eine feine Sonde durchgängig und war von einem mehrschichtigen Plattenepithel ebenso wie die ampullenförmige Erweiterung ausgekleidet.

IV. Herr M. R., ein 36 Jahre alter verh. Fabriksdirektor, wurde am 27. Mai 1889 in die Klinik aufgenommen. Seit seiner Geburt bestand auf seiner rechten Halsseite etwas unterhalb der Mitte des Kopfnickers eine feine Oeffnung, aus welcher sich zeitweise eine klare, manchmal eine gelbliche Flüssigkeit entleerte. Ausserdem bemerkte man auch schon seit der Geburt von der Fistel nach oben gegen das seitliche Halsdreieck einen federkieldicken, rundlichen und derben Strang.

Nachdem die Fistel bis zum 30. Lebensjahre beständig, wenn auch nur gering secerniert hatte, schloss sich dieselbe, ohne dass eine Behandlung eingeleitet worden wäre. Bald darauf bildete sich eine Oeffnung im Rachen, was Patient dadurch wahrnahm, dass er eine klare gelbliche Flüssigkeit durch Räuspern per os von Zeit zu Zeit entleeren musste. Sechs Wochen vor seiner Aufnahme hörte die Sekretion im Rachen, nachdem sie vorher mehr weniger über 5 Jahre angedauert hatte, auf. Es bildete sich nun ziemlich rasch eine faustgrosse Geschwulst im rechten oberen Halsdreiecke. Patient fieberte dabei leicht. Nach zwei Tagen öffnete sich wieder die frühere Fistel am Halse, es entleerte sich jedoch nur eine geringe Menge einer gelblichen, trüben Flüssigkeit, ohne dass die Geschwulst im Halsdreieck ganz verschwand. Seitdem nahm die Anschwellung im Halsdreiecke öfters zu, um wieder abzunehmen. In diesem Zustande konsultierte mich Patient. Ich riet ihm die Exstirpation an. In seiner Familie (Ascendenz und Descendenz) sind ähnliche Bildungen nicht beobachtet worden.

In der Klinik fanden wir folgendes:

Im unteren Halsdrittel nahe dem medialen Rande des rechten Kopfnickers sieht man eine feine von normaler Epidermis eingesäumte Fistel, aus welcher kein Sekret ausfliesst, noch bei Druck entleert werden kann. Im rechten oberen

seitlichen Halsdreieck sieht man eine jetzt nur mehr über nussgrosse Geschwulst. Bei meiner ersten Untersuchung hatte die Geschwulst über Hühnereigrösse. Von der Fistel zur Geschwulst fühlt man einen federkieldicken Strang, welcher mit der Geschwulst zusammenhängt. Oberhalb der Geschwulst fühlt man wieder einen Strang, welcher sich unter dem Unterkieferwinkel verliert. Durch die Fistelöffnung am Halse kann man eine feine Sonde entlang dem Strange bis tief unter den Kieferwinkel einführen. Vom Munde aus tastet der Finger die eingeführte Sonde hinter dem rechten arcus palatopharyngeus in der seitlichen Rachenwand von Schleimhaut bedeckt. — Ueber der Geschwulst im Halsdreieck lassen sich die normale Haut und das Platysma leicht verschieben. Die Geschwulst ist bei Druck nicht schmerzhaft, weich, elastisch, fluctuirend. Am 28. Mai nahm ich die Exstirpation in der Chloroformnarkose vor. Nach Umschneidung und Unterbindung der äusseren Fistel legte eine schichtweise Incision am medialen Rande des musc. sternomastoideus das ganze Trigonum colli superius bloss. Nun konnte der Strang mit dem Messer herauspräpariert werden. Dabei zeigte es sich, dass er durch bindegewebige Adhäsionen mit der Umgebung fest verwachsen war. Die Cyste im Trigonum lag dicht auf der Scheide der vena jugularis interna auf. An einer Stelle war die Wand der vena jugularis selbst trichterförmig angezogen, doch gelang es bei vorsichtiger Präparation mit dem Messer ihre Continuität zu erhalten und die Cystenwand abzutrennen. Der Strang oberhalb der Cyste war mit der Umgebung weniger fest verwachsen. Er liess sich teilweise stumpf unter dem musc. biventer und nerv. hypoglossus am processus styloideus vorbei bis zur seitlichen Rachenwand auslösen. Dort schnitt ich ihn nach vorausgehender Ligatur mit Seide ab. Die desinficierte Wunde wurde vernäht und ein typischer Compressionsverband angelegt.

Der Verlauf nach der Operation war afebril, doch hatte Patient Schmerzen beim Schlingen, Rauhigkeit der Stimme und etwas Bronchialkatarrh. Die maximale Abendtemperatur am Tage nach der Operation war 37,8° C. Am 4. Tage nach der Operation wurde der Verband gewechselt, die Nähte entfernt. Die Wunde war reaktionslos verklebt. Mit einem Schutzverband verliess Patient am 1. Juni die Klinik. Als er sich wieder nach einer Woche vorstellte, war die Wunde schön vernarbt.

Erwähnen will ich noch, dass auch in diesem Falle, so wie bei anderen Halscysten, nach der Exstirpation an der Vena jugularis keine Lymphdrüsen aufgefunden werden konnten. Ich werde auf die Bedeutung dieser Thatsache, welche ich auch in anderen ähnlichen Fällen jedesmal konstatieren konnte, noch weiterhin zurückkommen.

Auch die Befunde der nachträglich vorgenommenen mikroskopischen Untersuchung werde ich, um Wiederholungen zu vermeiden, weiterhin im Zusammenhange mit dem Befunde in anderen Fällen mitteilen. Hier erwähne ich nur, dass der untere Fistelgang von der Hautoberfläche für eine Haarsonde durchgängig war, von der Cystenhöhle aus jedoch nicht aufzufinden war. In den oberen Fistelgang hingegen konnte die Haarsonde von der Cyste aus bis gegen sein abgebundenes Ende eindringen.

Bei der mikroskopischen Untersuchung sah man an Querschnitten der Fistelgänge feine, runde Kanäle, ausgekleidet von einem mehrschichtigen Plattenepithel, dessen Zellen gegen das Innere des Kanales am meisten abgeplattet erschienen, während sie nach aussen mehr cylindrische Gestalt annahmen und gegen das Bindegewebe sich in Form basaler, cylindrischer Zellen abgrenzten. In den aus fibrillären Binde-

geweben gebildeten Strängen der Fistelgänge erscheinen stellenweise dicht gedrängte Zellenanhäufungen.

Im obliterierten Anteil des distalen Fistelganges war ein Lumen nicht zu erkennen. Man sah daselbst am Querschnitt von fibrösen Bindegeweben eingeschlossen einen Epithelzellenstrang, welcher sich gegen das Bindegewebe durch einen Kranz basaler cylindrischer Zellen abgrenzte.

Der oben erwähnte Fall von symmetrischen Hautauswüchsen betraf ein 19jähriges Mädchen aus Bosnien, welches im Jahre 1879 in das Ambulatorium der Klinik kam. Man sah nahe dem medialen Rande und 3 cm über dem Sternoclaviculargelenke jederseits einen Auswuchs der Haut von 1½ cm Länge, drehrunder, gegen die Spitze etwas konisch zugespitzter, Gestalt, blassrötlicher Farbe, welche gegen die der umgebenden Haut deutlich absticht. Beide Auswüchse liessen sich mit der Haut von der Unterlage verschieben. Diese Auswüchse erinnerten mich sofort an jene, welche wir bei den Ziegen so häufig sehen. Wir konnten von dem Mädchen nur soviel in Erfahrung bringen, dass diese Auswüchse von jeher bestanden und allmählich gewachsen seien. Ich excidierte dieselben mit zwei halbmondförmigen Stücken der umgebenden Haut und vernähte die gesetzten Wunden, welche in vier Tagen geheilt waren.

Die gewonnenen Präparate zerlegte ich nach Konservierung und Härtung in Alkohol, eingebettet in Celluloidin, mit dem Mikrotom in Serienschnitte und zwar den einen Auswuchs im Querschnitte, den anderen im Längsschnitte. Die mikroskopische Untersuchung zeigte, dass beide Auswüchse ganz gleich zusammengesetzt waren. Nach aussen waren sie umkleidet von Haut, welche gegen die Basis der Auswüchse ein normales Aussehen hatte, gegen die Spitze derselben aber verschmälert erschien. An der Basis waren alle Schichten der Haut deutlich ausgebildet. In der Cutis fanden sich Haare, Talg und Schweissdrüsen, gegen die konischen Enden waren in dem schmalen Saum des Cutisgewebes weder Haare noch Drüsen nachzuweisen; ihre abgeflachten Papillen waren von einer dünneren Schicht Epidermis überkleidet. Nach innen von der Cutis bestanden die Auswüchse, von dieser durch ein lockeres Bindegewebe abgegrenzt, zunächst aus einer schmalen Schichte zellenreichen fibrilären Bindegewebes, von diesem scharf abgegrenzt aus einer Schichte grosser cylindrischer Zellen, welche in einem Kreise angeordnet gegen das Centrum eine mehrfache Lage von polyedrischen, kubischen und abgeplatteten Epithelzellen von dem Charakter der Schleimhautepithelien einschlossen. Das Gewebe an der Basis der Auswüchse, da wo es von dem subcutanen Bindegewebe abpräpariert wurde, bestand nur mehr aus lockerem Binde- und Fettgewebe.

Knorpelgewebe, welches in anderen Fällen (s. Grimm l. c.) analoger Bildungen gefunden wurde, war nicht vorhanden.

II. Halskiemencysten.

Zahlreicher sind unsere Beobachtungen über Halskiemencysten, welche ohne vorher bestehende Halskiemenfisteln, entweder schon bei der Geburt oder erst im Verlaufe der Wachstumsperiode oder endlich nach Ablauf derselben sich entwickelt hatten. Die betreffenden Fälle sind folgende:

I. Im November 1878 kam ein 21 Jahre alter Maurer F. W. in die Klinik, welcher seit 9 Jahren über dem Kehlkopf in der rechten Halsseite eine anfangs haselnussgrosse Geschwulst bemerkte, welche immer schmerzlos blieb, aber all-

mählich bis zur gegenwärtigen Grösse heranwuchs. Wir fanden bei seiner Aufnahme eine orangegrosse Geschwulst, welche im rechten oberen Halsdreiecke ihren Sitz hatte. Die normale Haut war darüber überall verschiebbar, die Geschwulst selbst vor der tiefen Halsfascie beweglich. Sie war weich elastisch, fluctuierend und schmerzlos. Am 12. November wurde die Cyste exstirpiert, sie liess sich, unter dem oberflächlichen Blatte der tiefen Halsfascie gelegen, nach Spaltung der Haut, des Platysma und der Fascie leicht auslösen. Ihr Inhalt war ein dicklicher, athermatöser Brei, der sich bei der mikroskopischen Untersuchung als aus verfetteten Plattenepithelien erwies. Die Wand des bindegewebigen Sackes war mit einer mehrschichtigen, der Epidermis gleichen Epithellage von verhornten Zellen, einem stratum granulosum und basalen Cylinderzellen über teils abgeplatteten, teils hohen Papillen ausgekleidet. Stellenweise fanden sich Haare mit Haarbälgen, Talgdrüsen und Schweissdrüsen eingebettet. Am 22. November war die vernähte Wunde prima intentione geheilt.

II. Am 30. März 1887 wurde die 24 Jahre alte S. H. wegen einer Geschwulst am Halse in die Klinik aufgenommen. Dieselbe war sonst gesund und nie erheblich krank gewesen. Sie war seit ihrem 16. Jahre normal menstruiert. In ihrer Familie waren ähnliche Geschwulstbildungen nicht beobachtet worden.

Vor zwei Jahren, also nach ihrem 22. Lebensjahre, bemerkte sie ohne bekannte Veranlassung im rechten oberen Halsdreieck eine etwa bohnengrosse Geschwulst, welche sich langsam vergrösserte und in ¾ Jahren Taubeneigrösse erreichte. Die Geschwulst war nicht schmerzhaft, hart anzufühlen und leicht beweglich.

Im Januar vorigen Jahres wurde die Geschwulst von einem Arzte punktiert. Es entleerte sich eine teils blutige, teils klare gelblich seröse Flüssigkeit. Die Geschwulst war jedoch nicht verschwunden, sondern wuchs nun in den nächsten drei Wochen sehr rasch und erreichte Kindskopfgrösse. Fünf Wochen nach der Punktion wurde sie von einem Arzte mittels eines 1 cm langen Schnittes incidiert. Es entleerte sich abermals eine seröse mit viel Blut untermischte Flüssigkeit. Die Geschwulst wuchs abermals rapid. Im Januar dieses Jahres wurde durch eine in der früheren Narbe geführte Incision abermals die Geschwulst entleert, doch mit demselben Erfolge. Die Geschwulst nahm wieder zu bis zu ihrer gegenwärtigen Grösse. Wir fanden im rechten oberen Halsdreiecke eine vom Unterkieferwinkel und Rand seines horizontalen Astes bis gegen die Mitte des Kopfnickers herab reichende Geschwulst von über Faustgrösse, welche bis auf die Narbe der früheren Incisionen von normaler Haut, dem Platysma und im lateralen hinteren Anteile vom musc. sternocleidomastoideus bedeckt war. Diese Gebilde liessen sich bis auf die Narbe leicht von der Geschwulstoberfläche verschieben, die Geschwulst als Ganzes war von dem tiefen Blatte der Halsfascie nur wenig verschiebbar.

Die Oberfläche der Geschwulst war glatt, ihre Konsistenz weich elastisch, deutlich fluctuierend. Dieselbe nicht diaphan. Nach ihrem Sitze und nach ihrer Beschaffenheit konnte ich die Geschwulst nur für eine branchiogene Cyste halten, da sie trotz der dreimaligen Eröffnung keine entzündlichen Erscheinungen aufwies. Ich beschloss in diesem Falle die ausgiebige Eröffnung der Cyste, Auswaschung derselben und Drainage anzuwenden. Am 1. April wurde diese Operation in der Chloroformnarkose ausgeführt. Nach Entleerung der Flüssigkeit wurde der Sack energisch mit 5% Karbollösung ausgewaschen und in den unteren Winkel ein bis an den oberen Pol der Cyste reichendes Drainagerohr eingenäht und ein komprimierender Mull-Watteverband angelegt. Am nächsten Morgen betrug die

Temp. 38,0°, abends 37,8° C. Am vierten Tage wurde das Drainagerohr entfernt. Am 7. April war auch das Drainageloch der Haut abgeschlossen und konnte die Patientin an diesem Tage entlassen werden. Die Geschwulst kehrte nun nach späteren Mitteilungen nicht wieder.

Die Untersuchung der Flüssigkeit ergab folgendes: Sie erscheint gelblich, serös, stark getrübt durch suspendierte zellige Elemente.

Bei der mikroskopischen Untersuchung fanden sich zahlreiche, teils isolierte teils in Gruppen zusammenhängende, Plattenepithelialzellen, ausserdem sehr viele Leukocysten und Cholestearinkrystalle.

III. Im Jahre 1884 operierte ich privatim einen Fall einer branchiogenen Halscyste, welchen ich bereits im Verlaufe des Jahres 1883 wiederholt zu beobachten Gelegenheit hatte. Dieser Fall ist in chirurgischer Hinsicht und wie die nachträgliche mikroskopische Untersuchung lehrte, insbesondere in histogenetischer Hinsicht interessant. Ich werde auf die Befunde noch später zurückkommen. Seine Krankengeschichte ist folgende: Der 57 Jahre alte verheiratete Herr bekam in seinem 27. Lebensjahr ohne bekannte Veranlassung in seiner linken Halsseite eine Geschwulst. Sie vergrösserte sich langsam und allmählich. Sie war nie schmerzhaft gewesen. In seinem 31. Lebensjahre, 26 Jahre bevor ich ihn sah, hatte er von Pitha konsultiert. Dieser incidierte die damals fast ganseigrosse Geschwulst, entleerte dabei eine breiartige Flüssigkeit und legte, um die Eiterung zu unterhalten, Charpiewicken ein. Die Geschwulst verkleinerte sich dabei im Verlaufe von vielen Wochen. Später besorgte sich Patient das Einführen der Charpiewicken selbst. Die dadurch offen erhaltene Fistel secernierte nur wenig. Noch später ersetzte er die Charpiewicken durch kleine Stäbchen, welche er sich aus Eichenholz anfertigte. Nach etwa zwei Jahren schloss sich die Fistel und er hatte nun zunächst keine Beschwerden mehr. Im Verlaufe der Jahre aber traten wiederholt Anschwellungen in dieser Gegend auf, welche er jedesmal durch kalte Umschläge behandelte und nach einigen Tagen zur Rückbildung brachte. Seit 3 Jahren sollen diese Anschwellungen häufiger aufgetreten sein und er dabei Fieber und Schlingbeschwerden bekommen haben. Als er mich Dezember 1882 zum erstenmale konsultierte, hatte er gerade wieder eine solche Anschwellung. Ich fand ihn fiebernd im Bette und im linken oberen Halsdreieck eine von geröteter Haut bedeckte schmerzhafte Geschwulst von Hühnereigrösse, welche in der Tiefe fluctuierte. Am unteren Ende der Geschwulst war eine kleine Narbe zu sehen. Ich dachte zunächst an einen Lymphdrüsenabscess. Erst als er mir seine vorhin skizzierte Krankheitsgeschichte erzählte, dachte ich daran, dass es sich hier um eine sogenannte tiefe Atheromcyste des Halses handeln könne. Ich empfahl ihm zunächst Ruhe und Umschläge von Burowscher Flüssigkeit. Nach einer Woche war die entzündliche Anschwellung wieder geschwunden und konnte ich nun in der Tiefe des linken oberen Halsdreiecks eine über eigrosse Geschwulst palpieren, welche von dem umgebenden Gewebe nur wenig verschiebbar war, an der Oberfläche ziemlich fest anzufühlen war, in der Tiefe jedoch noch Fluctuation erkennen liess. Nach diesem Befunde war ich in der Annahme, dass hier eine tiefe Halscyste vorliege, noch bestärkt. Ich riet daher die Exstirpation an. Er konnte sich jedoch zunächst nicht dazu entschliessen. Im Verlaufe des Jahres 1883 hatte er noch zweimal eine gleiche Anschwellung durchzumachen, welche jedoch beidemale bei gleicher Behandlung keine weiteren Folgen hatte. Erst im Januar 1884 stellte er sich mir wieder vor und war nun zur Operation entschlossen. Am 26. Januar nahm ich dieselbe in seiner Wohnung in Chloroformnarkose vor. Da in diesem Falle die Cyste innig mit

der Umgebung verwachsen war, so beschloss ich, sämtliche bedeckenden Schichten über der Geschwulst zu entfernen, um bei der Untersuchung alle Gewebsschichten überblicken und so den Zusammenhang der Cyste mit den Geweben studieren zu können. Ich umschnitt daher zunächst die bedeckende Haut mit zwei elliptischen Schnitten, drang in diesen, sämtliche Gewebe durchtrennend, bis auf die Cystenwand vor und entfernte die Geschwulst mit den darüber liegenden Gewebsschichten in toto, nachdem ich die Scheide der Vena jugularis mit entfernt hatte. Ihr oberer Pol hing fest mit dem processus styloideus zusammen. Die ganze Präparation konnte nirgends stumpf, sondern nur mit dem Messer gemacht werden.

Die Operation verlief ohne Störung, hatte aber wegen der nur mit Vorsicht auszuführenden Präparation über eine Stunde in Anspruch genommen.

Die mit Sublimat sorgfältig ausgewaschene Wunde wurde bis auf den unteren offen gelassenen Winkel durch die Kopfnaht vereinigt und ein Kompressivverband angelegt. Die Heilung erfolgte reaktionslos. Nur hatte Patient die ersten zwei Tage Schlingbeschwerden. Der erste Verbandwechsel erfolgte nach einer Woche und wurden dabei die Nähte entfernt. Am Ende der zweiten Woche war auch der offen gelassene untere Wundwinkel mit Epithel überzogen. Patient befand sich nun ganz wohl und blieb geheilt. Noch sechs Jahre nach der Operation sah ich ihn gesund.

Gross war unser Erstaunen, als wir nach der Operation die Geschwulst incidierten und nun mitten in der Geschwulst eingeschlossen, in einer mit krümeligen Massen und wenig getrübter Flüssigkeit erfüllten Höhle, ein 3 cm langes, ½ cm dickes vierkantiges Stück Holz fanden. Am nächsten Tage erst gab mir Patient über mein Befragen die oben angegebenen Aufklärungen über die Holzstäbchen an. Er wusste sich jedoch nicht zu besinnen, dass ihm ein Stück von seinen Eichenholzstäbchen in der Fistel stecken geblieben war. Nach den oben angegebenen Daten musste dieses Holzstück aber sicher über 24 Jahre lang eingeschlossen in der Cyste gelegen sein. Wahrscheinlich sind die wiederholten Anschwellungen und entzündlichen Erscheinungen mit durch den Fremdkörper verursacht worden. Es ist aber gewiss sehr selten, dass ein Holzstück nicht einmal Eiterungen erregt.

Ueber die Resultate der mikroskopischen Untersuchung werde ich weiterhin ausführlich berichten, da die Befunde in mehrfacher Hinsicht von dem bereits Bekannten abweichen, und wie ich glaube, für die Beurteilung der Histogenese gewisser branchiogenen Cysten von besonderem Interesse sind.

IV. Am 19. Februar 1887 wurde die 29 Jahre alte Dienstmagd F. M. wegen einer Geschwulst am Halse aufgenommen. Sie war vorher niemals krank gewesen. Vor einem Jahre bemerkte sie ohne bekannte Veranlassung im linken oberen Halsdreieck eine Geschwulst, welche allmählich aber fortwährend wuchs. Als dieselbe etwa faustgross geworden war, konsultierte sie einen Arzt. Dieser hielt die Geschwulst für einen Abscess und riet ihr Breiumschläge zu machen, bis ihr die Geschwulst Schmerz bereiten werde. Diesem Rate leistete Patientin zunächst Folge. Da aber die Geschwulst trotzdem nicht schmerzhaft wurde und im Verlaufe eines weiteren halben Jahres bis zum Ohrläppchen gewachsen war und die Bewegungen des Kopfes etwas behinderte, so konsultierte sie einen zweiten Arzt, welcher sie behufs Operation an die Klinik wies. —

Ihre Eltern und Geschwister sind gesund. Geschwulstbildungen sind in der Familie nicht vorgekommen. — Wir fanden entsprechend dem linken oberen Halsdreieck eine kleinkindskopfgrosse Geschwulst, welche das Ohrläppchen stark

emporhebt und die Form des Halsdreieckes deutlich imitiert. Ueber der Geschwulst sind die Haut, das Platysma und der musc. sternomastoid., welcher in seinem mittleren Anteile fächerförmig ausgebreitet erscheint, leicht verschiebbar, die Geschwulst selbst von dem tiefen Blatte der Halsfascie etwas beweglich. — Die Geschwulst ist prall elastisch, deutlich fluctuierend, diaphan. Am 28. Februar 1877 führte ich die Exstirpation in ruhig verlaufender Chloroformnarkose aus. — Die Ausschälung der Geschwulst gelingt leicht, ihre hintere Wand lag direkt auf der vena jugularis interna auf. Ich konstatierte und demonstrierte auch in diesem Falle, dass sämtliche glandulae cervicales profundae über der vena jugularis interna im Bereiche der Geschwulst fehlten, während gegen die Insertion des Kopfnickers am Sternum mehrere nicht vergrösserte Lymphdrüsen zu sehen waren. Die nach gründlicher Auswaschung mit Sublimat $^1/_{00}$ vollständig vernähte Wunde heilte prima intentione. — Ausser Erbrechen am Tage der Operation und Schmerzen beim Schlucken trat keine Reaktion auf. Am 6. März wurden die Nähte entfernt, am 11. August die Patientin entlassen. —

Die Untersuchung der Geschwulst hatte Herr Professor Chiari die Güte vorzunehmen. Er äusserte sich unter dem 9. März 1877 in einem Berichte an die Klinik über das Resultat seiner Untersuchung wie folgt: »Mikroskopisch die Wand der Cyste aus faserigem Bindegewebe bestehend, in welches zahlreiche lymphoïde Zellen und stellenweise deutliche Lymphfollikel eingelagert sind. — An der Innenfläche der Cystenwand ein geschichtetes Plattenepithel. Im Cysteninhalte Plattenepithelien, lymphoïde Zellen, Fetttröpfchen, Körnchenkugeln und Cholestearinkrystalle.«

V. Am 22. Juli 1887 wurde der 14 Jahre alte H. F. wegen einer Geschwulst der rechten Halsseite in die Klinik aufgenommen. Die Eltern hatten bei dem Knaben schon in seinem vierten Lebensjahre unter dem rechten Unterkieferwinkel eine kleine, weiche Geschwulst bemerkt, welche nun allmählich, ohne dem Patientem Beschwerde zu machen, bis zur jetzigen Grösse heranwuchs. Die Eltern und acht Geschwister sind gesund. An dem kräftig gebauten und gut genährten Knaben sah man auf der rechten Halsseite im oberen Dreieck vom Unterkieferwinkel nach unten eine Geschwulst von Hühnereiergrösse, welche von normaler Haut, dem Platysma, und nach hinten von einem Teil des Kopfnickers bedeckt, weich, elastisch, deutlich fluctnierend und durchscheinend ist. Von den Unterlagen lässt sich die Cyste etwas verschieben.

Bei der am 22. Juli vorgenommenen Operation wird die Cyste mittels eines 10 cm langen, am vorderen Rande des Kopfnickers verlaufenden, die Haut das Platysma und das oberflächliche Blatt der tiefen Halsfascie durchtrennenden Schnittes blossgelegt und hierauf ausgelöst. Die Lospräparierung gelingt wegen strafferer Verbindungen nur mit Messer und Schere. Dabei wird der dünne Cystensack wiederholt angeschnitten. Es entleert sich dabei eine trübe Flüssigkeit. Ueber der vena jugularis sind keine Lymphdrüsen zu sehen. Die mit Sublimat ausgewaschene Wunde wird in toto vereinigt und ein Kompressivverband angelegt. Es erfolgte reaktionslose Heilung per primam. Am 31. Juli wurde Patient nach dem ersten Verbandwechsel und Entfernung der Nähte geheilt entlassen. — Die Untersuchung der Cyste wurde von dem damaligen ersten Assistenten des pathologisch-anatomischen Institutes, Herrn Dr. Richter, vorgenommen. Er berichtete an die Klinik wie folgt:

»Die Cystenwand besteht in den inneren Schichten aus dicht- und feinfaserigem, mit spärlichen elastischen Fasern gemengten, in den äusseren Schichten aus grobfaserigem, welligem, zu Bündeln geordnetem Bindegewebe mit ziem-

lich reichlichen Kernen und Blutgefässen und trägt auf der Innenseite eine einschichtige, aus platten endothelartigen Zellen bestehende Zellenauskleidung (Lymphcyste).«

VI. Am 29. August 1887 wurde die 25 Jahre alte Taglöhnersfrau H. A. wegen einer linksseitigen Halsgeschwulst in die Klinik aufgenommen. Sie gab an, dass sie vor 1½ Jahren einen bläschenförmigen Ausschlag der linken Gesichtshälfte bekam und bald darauf eine kleine Geschwulst in der linken Unterkiefergegend bemerkte, welche sich allmählich vergrösserte, nicht schmerzhaft war und seit Ostern dieses Jahres dreimal vom Arzte incidiert wurde, aber jedesmal zu ihrer früheren Grösse rasch heranwuchs. — An der Klinik fand man an der linken Halsseite eine zweifaustgrosse Geschwulst, welche vom Unterkieferwinkel nach vorne bis gegen den Kehlkopf, nach hinten bis an den Rand des Cucullaris die Haut emporhebt. Die Haut ist etwas entzündlich geschwollen, namentlich um zwei 1 cm lange weisse Incisionsnarben an der hinteren Seite der Geschwulst. Der Sternocleidomastoideus scheint sich fächerförmig über der Geschwulst zu verbreiten. Die Geschwulst ist weich, elastisch fluctuierend, durchscheinend und lässt sich von der Unterlage verschieben. Die Schluckbewegungen macht sie nicht mit. —

Am 2. September wird in Chloroformnarkose die Exstirpation vorgenommen. Ein Schnitt am vorderen Rande des Kopfnickers vom Unterkieferwinkel bis zur artic. stern. clavic. die Haut, das Platysma und die Fascie durchtrennend, legt die Oberfläche der Geschwulst bloss. Der Sternocleidomastoideus ist fächerförmig geteilt und mit der Cystenwand bindegewebig verwachsen. Die Cyste wird zuerst an der Innenseite, dann von unten aus präparando abgelöst und der ganze Balg exstirpiert. Dabei zeigt sich die Geschwulst an der Innenseite bis an die grossen Gefässe reichend und hier mit der Gefässscheide verwachsen. Sublimatauswaschung und Naht der Wunde, Kompressivverband. — Reaktionsloser Verlauf. Am 7. wird der erste Verband gewechselt, die Nähte entfernt. Am 10. wird der Verband behufs Entlassung erneuert, dabei zeigte sich eine kleine Dehiscenz an einer Stelle der Wundränder. Patientin wird daher bis zum 15. September an der Klinik behalten und an diesem Tage geheilt entlassen. Diese Beobachtung wurde während der Ferien gemacht. Eine Bemerkung über die Untersuchung der Geschwulst findet sich in dem Krankenjournal nicht vor. Ich bin daher nicht in der Lage, darüber Aufschluss zu geben. Doch scheint mir die Cyste nach ihrer Lokalisation, nach ihrem Wachstum und insbesondere mit Rücksicht auf ihre Beziehungen zur Scheide der grossen Halsgefässe den anderen genau untersuchten Fällen analog zu sein. —

VII. Am 21. November 1887 wurde die drei Jahre alte H. R. wegen einer linkseitigen Halsgeschwulst aufgenommen. Nach der Geburt schon bemerkte man an dem sehr kräftigen, sonst normal entwickelten Kinde im linken oberen Halsdreiecke, unterhalb des processus mastoideus eine taubeneigrosse, von normaler Haut bedeckte weiche Geschwulst. Dieselbe blieb bis zum ersten Jahre ziemlich gleich; hierauf wuchs der jetzt sichtbare mediale Anteil und im dritten Jahre der vorderste und zwar im Anfange langsam, in letzter Zeit rasch zur gegenwärtigen Grösse heran. Seit drei Monaten bekommt das Kind öfters einige Minuten dauernde Hustenanfälle, wobei während der erschwerten Inspiration ein eigentümliches Geräusch hörbar ist. Die Eltern und fünf Geschwister sind gesund. —

Bei der Aufnahme sahen wir an dem für sein Alter grossen, gut entwickelten und genährten Kinde die ganze linke Halsseite vom vorderen Rand

des Cucullaris angefangen bis fast zur vorderen Mittellinie des Halses eingenommen von einem dreifach segmentierten, 6 cm im Vergleiche zur andern Seite vorspringenden Tumor, über welchem die Haut nicht verändert erscheint. Haut und Platysma lassen sich über den ganzen Tumor verschieben; zwischen mittlerem und hinterem Segment zieht der etwas verbreiterte Sternocleidomastoideus darüber verschieblich hinweg. Der Tumor als Ganzes ist nur zum Teile von der Unterlage beweglich, er ist weich, elastisch fluctuierend und in geringem Grade durchscheinend. —

Am 22. November exstirpierte ich in der Chloroformnarkose die Geschwulst mittels eines am vorderen Rande des Kopfnickers vom processus mastoideus bis nahe an das Sternoclaviculargelenk reichenden Schnittes durch Haut, Platysma und das oberflächliche Blatt der tiefen Halsfascie.

Der Kopfnicker musste mit dem Messer von dem Cystensack getrennt werden. Auch die Präparation des hinteren Anteiles der Cyste aus der grossen Tasche zwischen Kopfnicker und Cucullaris gelingt nur mit dem Messer. In der Höhe des Atlas lag die Cystenwand ziemlich dicht dem Querfortsatz desselben an. Auch von der Scheide der Vena jugularis musste die Abtrennung grösstenteils mit dem Messer vorgenommen werden. Mehrmals wurde die Cystenwand verletzt, doch gelang es, den Austritt des Inhaltes durch sofortige Kompression und Naht der Oeffnungen zu vermeiden. Nach Entfernung des Tumors konnte ich auch hier wieder konstatieren, dass über der Vena jugularis im Bereiche der Geschwulst Lymphdrüsen nicht vorhanden waren. Wegen der sehr grossen Wundhöhle und insbesondere wegen der Taschenbildung hinter dem Kopfnicker incidierte ich diese am vorderen Rande der Cucullaris, drainierte und vernähte den vorderen Schnitt in seiner ganzen Ausdehnung. Ein typischer Kompressionsverband schloss Hals und Kopf ab. In diesem Fall bestanden nach der Operation Temperatursteigerungen am Abend bis 38° bei normalen Morgentemperaturen bis zum fünften Tage. An diesem Tage stieg auch die Morgentemperatur bei sonstigem Wohlbefinden auf 39,8° C. Es wurde der erste Verband gewechselt, das Drainagerohr entfernt. Man fand die Wunde reaktionslos. Mit der Entfernung des Gummirohrs sank die Temperatur noch am Abend desselben Tages auf 37,6° und blieb fortan normal. Am 7. Tage wurden die Nähte entfernt. Am 5. Dezember wurde Patient mit ganz geschlossener Wunde entlassen.

Die Untersuchung ergab folgendes: Der Inhalt bestand aus einer weisslichen getrübten Flüssigkeit, in welcher zahlreiche lymphoïde Zellen, vereinzelt und in Gruppen zusammenhängende Plattenepithelien und Cholestearinkrystalle vorhanden sind. Das Cystencavum erscheint durch vorspringende Leisten in der Wand in drei untereinander communicierende Räume geteilt. Die Innenfläche erscheint bei schräger Beleuchtung glänzend, an einzelnen Stellen sieht man kleine warzige Erhabenheiten. An Serienschnitten durch die ganze Dicke der Wand sieht man, dass die Innenfläche überkleidet ist von einem mehrschichtigen Plattenepithel, welches stellenweise das an lymphoïden Zellen reiche faserige Bindegewebe bedeckt, stellenweise aber Papillen überkleidet und daselbst basale Cylinderzellen mit einem stratum granulosum und ganz abgeplatteten Epithelien erkennen lässt. In der bindegewebigen Kapsel finden sich zerstreut Lymphfollikel, Gruppen von lymphoïden Zellen und zahlreiche in den perivasculären Spalten reichlich lymphoïde Zellen führende Blutgefässe.

VIII. Am 1. Juni 1890 wurde die 27 Jahre alte ledige Kl. A. wegen einer Geschwulst der linken Halsseite in die Klinik aufgenommen. Ihr Vater starb vor 15 Jahren an unbekannter Krankheit, ihre Mutter ist gesund. Patientin

war nie ernstlich krank gewesen. Vor zwei Jahren bemerkte sie ohne bekannte Veranlassung das Entstehen eines etwa haselnussgrossen, weichen und beweglichen Geschwülstchens unter dem linken Unterkieferwinkel. Dasselbe wuchs anfangs nur langsam, verursachte ihr niemals Beschwerden. Im letzten Winter wuchs die Geschwulst schneller, weshalb sie in diesem Frühjahr einen Arzt konsultierte. Dieser verordnete ihr zunächst eine Jodeinpinselung und eine Jodsalbe und riet ihr, da diese Behandlung das raschere Wachstum der Geschwulst nicht beeinflusste, die Exstirpation an unserer Klinik vornehmen zu lassen. Patientin ist sonst gesund, seit ihrem 15. Lebensjahre regelmässig menstruiert, vierwöchentlich von 4—5tägiger Dauer, schmerzlos, reichlich.

An der mittelgrossen, mässig genährten Patientin von gracilem Knochenbau sieht man an der linken Halsseite vom processus mastoïdeus bis an das untere Drittel des Sternomastoïdeus reichend eine über gänseeigrosse Geschwulst, über welche die gespannte Haut, das Platysma und der Kopfnicker von ihr verschieblich hinwegziehen. Von der tiefen Halsfascie ist sie etwas verschieblich. Sie ist gespannt, elastisch, fluctuierend und durchscheinend. Am 10. Juni wurde die Geschwulst in ruhiger Chloroformnarkose in typischer Weise exstirpiert. Die Ausschälung der Geschwulst gelang leicht. Am oberen Pole der Geschwulst wurde eine haselnussgrosse Lymphdrüse von normalem Aussehen mit entfernt. Im Bereiche der Geschwulst wurden über der Vena jugularis andere Lymphdrüsen nicht vorgefunden. Die Wunde wurde nach Sublimatauswaschung in toto genäht und ein typischer Kompressionsverband angelegt. Da am nächsten Tage die Temperatur am Abend auf 38,8° C. anstieg und Schmerzen bestanden so wurde der Verband gewechselt. Es zeigte sich, dass im unteren Anteile der Wunde etwas Flüssigkeit angesammelt war. Nach Lüftung des unteren Wundwinkels floss eine blutig tingierte Flüssigkeit aus. Nun war der Verlauf ungestört. Am 18. Juni konnte Patientin mit ganz geschlossener Wunde entlassen werden. Die Untersuchung der Cyste ergab: Der Inhalt der Cyste bestand aus einer Flüssigkeit, in welcher sehr viele lymphoïde Zellen, Plattenepithelien und Cholestearinkrystalle enthalten waren. Die innere Fläche der Cyste ist mit einem mehrschichtigen Plattenepithel ausgekleidet. Um den epithelialen Saum findet sich eine Zone lymphatischen Gewebes, welches bald in deutlich ausgebildeten Lymphfollikeln, bald nur in Ansammlungen lymphoïder Zellen innerhalb eines feineren Reticulum besteht. In der fibrösen, stellenweise reichlich mit lymphoïden Zellen durchsetzten Wand finden sich ausserdem mehrere rundliche und abgeplattete Lymphdrüsen, vom Fettgewebe und einer Kapsel umschlossen, mit peripheren Lymphsinusen und Follikeln, Trabekeln und Markschläuchen.

IX. In dem folgenden Falle handelt es sich um eine Dermoïdcyste, welche nicht in dem seitlichen Halsdreiecke ihre Entwicklung nahm, sondern in der linken Submaxillargegend und am Boden der Mundhöhle. Ich führe den Fall seiner Zeitfolge nach hier an.

Am 25. April 1890 kam der 24 Jahre alte ledige Taglöhner W. Th. wegen einer Geschwulst der linken Halsseite in die Klinik. Er war vor diesem Leiden stets gesund gewesen. In seiner Familie sind Geschwulstbildungen nicht beobachtet worden. Im Frühjahr 1884, in seinem 18. Lebensjahr, bemerkte er zum erstenmale links unter der Zunge ein erbsengrosses Knötchen. Dieses wuchs bis Dezember 1889 sehr langsam bis zum vierten Teile seiner jetzigen Grösse heran, ohne ihm irgend welche Beschwerden zu machen. Da er Soldat war, zeigte er die Geschwulst seinem Regimentsarzte. Dieser zog von der Mundhöhle aus einen Faden durch die Geschwulst, liess ihn 14 Tage liegen, zog ihn

dann heraus. Eine Aenderung in der Geschwulst war dadurch nicht bewirkt worden. Ende Januar dieses Jahres incidierte ein zweiter Regimentsarzt von der Mundhöhle aus entlang der linken unteren Zahnreihe in einer Länge von 3 cm. Es entleerte sich eine ziemliche Menge Blutes. Die Wunde heilte unter Anwendung eines Jodoformgazetampon in wenigen Tagen. Nun wuchs aber die Geschwulst viel rascher und wurde der Mann seiner Militärdienstpflicht deshalb enthoben. Mit dem rascheren Wachstum der Geschwulst stellten sich nun auch Beschwerden beim Sprechen und Kauen ein. Das Kauen in der linken Hälfte der Mundhöhle wurde ihm schliesslich unmöglich.

Bei der Untersuchung des schwächlich gebauten Mannes fiel zunächst eine 8 cm im queren und 7 cm im sagittalen Durchmesser betragende Abplattung über dem linken Scheitelbeine auf. In der regio submentalis und submaxillaris sin. sieht man eine spindelförmige Geschwulst, welche von der Medianebene bis zum vorderen Rand des Kopfnickers und nach unten bis zu seiner Mitte reicht. Bei der Inspektion der Mundhöhle sieht man die ganze linke Hälfte der Mundhöhle und über die Medianlinie nach rechts bis zum I. praemolaris reichend eine von Schleimhaut überkleidete Geschwulst, welche die Zunge nach rechts und hinten verdrängt. Nach hinten reicht die Geschwulst linkerseits bis zum arcus palatoglossus. Bei der Palpation überzeugt man sich leicht, dass die Geschwulst in der Mundhöhle und jene unterhalb des Unterkiefers ein Ganzes bildet. Innen ist sie bedeckt von der über der Geschwulst beweglichen Mundbodenschleimhaut, welche in der Gegend des abgeflachten frenulum linguae verdünnt und weisslich verfärbt erscheint. Unter dem Unterkiefer ist die Geschwulst bedeckt von der etwas gespannten Haut, dem Platysma, welche darüber beweglich sind, und den ausgedehnten Muskeln des Bodens der Mundhöhle. Auch diese scheinen etwas über der Geschwulstoberfläche beweglich zu sein. Bei Schluckbewegungen macht die Geschwulst deutlich die Bewegungen des Zungenbeines mit. Die Geschwulst ist weich, wenig elastisch, etwas teigig. Bei alternativer Pression kann man den Inhalt der äusseren Geschwulst gegen die Mundhöhle und vice versa teilweise verdrängen. Nach diesen Erscheinungen stellte ich die Diagnose auf eine Dermoïdcyste, welche wahrscheinlich aus einer medianen fötalen Inclusion entstand und von da nach der regio submentalis und submaxillaris sich entwickelt hatte. Am 28. April nahm ich die Exstirpation von einer medianen Incision, welche vom Kinn bis gegen den Kehlkopf reichte und die Haut, das Platysma durchtrennte und zwischen den Muskeln auf den Cystensack eindrang.

Nun konnte ich den Cystensack, welcher nur durch lockeres Bindegewebe mit der Umgebung in Verbindung stand, fast ganz stumpf mit Leichtigkeit auslösen und auch die Mundbodenschleimhaut ohne Verletzung ablösen. —

Die ausgewaschene grosse Mundhöhle collabierte zum Teile. Die Muskeln wurden bis auf den unteren Winkel mit Catgut, Platysma und Haut zusammen mit Seide bis auf den unteren Winkel vernäht. — Am Tage der Operation stieg die Temperatur auf 38, am zweiten Tage abends auf 38,2° C., sonst blieb sie normal. Es erfolgte Heilung prima intentione. Am 5. Mai konnte Patient mit vollkommen geschlossener Wunde und normaler Gestaltung der Mundhöhle geheilt entlassen werden. —

Herr Professor Chiari, welcher die Güte hatte, die Geschwulst zu untersuchen, gab folgenden Bericht an die Klinik ab: »Die Wand der Cyste durchschnittlich cirka 1 mm dick; in ihr stellenweise Haarbälge mit Haaren, Talgdrüsen und Schweissdrüsen. An ihrer Innenfläche eine typisch geschichtete Epidermis mit basalen Cylinderzellen und deutlichem Stratum granulosum.« Ich

bemerke noch dazu, dass wir an der Klinik den Cystensack untersuchten, in demselben jedoch eine Narbe nicht vorfanden und deshalb annehmen mussten, dass sowohl der eingeführte Faden wie die Incision die Cystenwand nicht trafen. In der entleerten breiartigen Flüssigkeit fanden wir Haare, verhornte und fettig degenerierte Plattenepithelien nebst körnigem Detritus.

X. Am 24. Juli 1891 wurde die 23 Jahre alte ledige Magd Sch. M. wegen einer rechtsseitigen Halsgeschwulst in die Klinik aufgenommen. Ihr Vater starb an Schlaganfall, ihre Mutter an Lungenentzündung. Patientin war früher stets gesund. Vor zwei Jahren entstand ohne bekannte Veranlassung in ihrem rechten oberen Halsdreieck eine kleine Geschwulst, welche langsam wuchs, ohne ihr Beschwerden zu verursachen. Patientin ist mittelgross, kräftig gebaut, gut genährt. Im rechten oberen seitlichen Halsdreieck sieht man eine über faustgrosse Geschwulst, welche vom Ohrläppchen, dasselbe etwas emporhebend, längs des vorderen Randes des Kopfnickers bis gegen zwei Querfinger über dem Schlüsselbein sich erstreckt, am hinteren Rande den Kopfnicker, das Platysma und die Haut emporhebt, nach vorne nur von dem darüber beweglichen Platysma und der Haut bedeckt ist. Die Geschwulst ist von der Unterlage beweglich, weich, elastisch fluctuierend, durchscheinend. —

In gut verlaufender Chloroformnarkose wird am 29. Juli in typischer Weise die Exstirpation der Geschwulst vorgenommen. Die Ausschälung gelang leicht. Die Wunde wurde in toto vernacht und ein Kompressivverband angelegt. Es erfolgte reaktionslose Heilung per primam intentionem. Am 5. August konnte Patientin nach Entfernung der Nähte mit Schutzverband entlassen werden. —

Die von Herrn Prof. Chiari vorgenommene Untersuchung ergab den nun schon oft mitgeteilten Befund. Unter dem 15. November 1891 berichtete Herr Professor Chiari wie folgt: »Die Wand der Cyste besteht aus faserigem Bindegewebe, welches in seinen inneren Lagen von reichlichem lymphatischem Gewebe durchsetzt ist, sodass dadurch förmliche Lymphfollikel gebildet erscheinen. An der Innenfläche der Cyste geschichtetes Pflasterepithel mit basaler Cylinderzellenschichte.«

XI. Am 9. Mai 1892 wurde der 28 Jahre alte Ober-Lampenanzünder wegen einer linksseitigen Halsgeschwulst in die Klinik aufgenommen. Sein Vater starb an unbekannter Krankheit, seine Mutter an einem Brustleiden. Er war früher nie krank gewesen. Vor fünf Jahren bemerkte Patient in dem linken oberen Halsdreieck vor dem Kieferwinkel eine kleine, weiche, schmerzlose Geschwulst, welche in vier Jahren Walnussgrösse erreichte. Erst im letzten Jahre wuchs sie rascher bis zur jetzigen Grösse heran, ohne ihm Beschwerden zu verursachen. Man sah bei dem sonst gesund aussehenden Manne in der linken seitlichen Halsgegend eine faustgrosse, von Haut, Platysma und dem Sternomastoïdeus bedeckte Geschwulst, welche vom Ohrläppchen bis zur Cartilago thyreoidea, nach hinten bis an den Rand des Cucullaris reicht. Die bedeckenden Weichteile sind so wie die Geschwulst von der Unterlage verschieblich. Die Geschwulst ist weich, elastisch, fluctuierend, durchscheinend. Am 13. Mai wird die Geschwulst in ruhiger Chloroformnarkose exstirpiert. Die Ausschälung der Cyste geschieht ziemlich leicht, ohne dass die vena jug. int., über welcher die Geschwulst auflagerte, mit einbezogen worden wäre. Nach der Exstirpation konstatiere ich, dass im Bereiche der Geschwulst über der Vena jugularis Lymphdrüsen nicht vorhanden sind. Nur am oberen Pole, dicht der Parotis anliegend finden sich zwei nicht vergrösserte Lymphdrüschen. —

Die vollständig vernähte Wunde heilte prima intentione ohne Reaktion. Am 19. Mai konnte Patient nach Entfernung der Nähte geheilt entlassen werden.

Der Cysteninhalt bestand aus einer weisslich gelben getrübten Flüssigkeit, in welcher zahlreiche lymphoïde Zellen, Plattenepithelien u. Cholesterinkrystalle enthalten waren.

Die Cystenwand erscheint an der inneren Oberfläche glänzend, stellenweise mit kleinen warzigen Erhabenheiten. Die mikroskopische Untersuchung ergiebt: Die Innenfläche ausgekleidet mit einem mehrschichtigen Plattenepithel, welches bald nur gestreckt über das von lymphoïden Zellen durchsetzte fibröse Bindegewebe der Cystenwand dahinzieht, bald jedoch papilläre Excrescenzen desselben, in welchen Lymphfollikel und Anhäufungen lymphatischen Gewebes eingestreut sind, mit basalen Cylinderzellen, cubischen und abgeplatteten Zellen überkleidet. In der 1/2 cm und mehr betragenden bindegewebigen Kapsel finden sich an mehreren Stellen bis bohnengrosse Lymphdrüsen mit peripheren Follikeln, Lymphsinusen, Trabekeln und Markschläuchen.

Von den elf mitgeteilten Fällen von Halscysten sind zwei (Fall I und IX) Dermoidcysten und die übrigen solche, welche zwar eine epitheliale Auskleidung des Cystenraumes besitzen, in der bindegewebigen Wand aber durch das Vorhandensein von lymphatischem Gewebe, Lymphfollikeln oder auch Lymphdrüsen sich auszeichnen. Unser zweiter Fall gehört wohl zu dieser letzteren Gruppe, da in dem Inhalte ausser Plattenepithelien noch zahlreiche lymphoïde und Leukocyten ähnliche Zellen sich vorfanden, ein Befund, der, was den Inhalt anlangt, für diese Art von Cysten charakteristisch ist. Da aber in diesem Falle die Cyste nicht exstirpiert wurde, so entzieht sich dieser Fall einer weiteren Beurteilung in Bezug auf die Struktur der Cystenwand. Von dem Fall VI besitze ich keine Angaben, weder in Bezug auf den Inhalt, noch in Bezug auf die Struktur der Cystenwand; ich kann ihn daher, obwohl er klinisch nach seinen Erscheinungen gewiss hieher zu zählen ist, nicht weiter berücksichtigen. Von den übrigen habe ich ausser dem IV. Falle einer Halskiemenfistel, welcher eigentlich eine fistula colli congenita cystica completa vorstellt, noch die Fälle III, VII, VIII und XI genau untersucht, während mir über die Fälle IV, X nur die Ergebnisse der Untersuchung durch Herrn Professor Chiari und im Falle V durch seinen Assistenten Herrn Dr. Richter bekannt wurden.

Die weiteren Mitteilungen beziehen sich in Betreff der mikroskopischen Befunde lediglich auf die von mir selbst untersuchten Fälle. Klinisch zeichnen sie sich gegenüber den als Dermoïden (Lebert) oder nach Heschl[1]) als Epidermoiden aufzufassenden sogenannten tiefen Atheromcysten, abgesehen von der Konsistenz durch ihre Transparenz aus. Auch der Umstand verdient besonders beachtet zu werden, dass sich ihre Entstehung nicht an die Zeit des Körperwachstums bindet. In mehreren

[1]) Heschl, Ueber die Dermoid-Cysten. Prager Viertel-Jahrsschrift für pr. Heilkunde, 1860. 68. Bd. der ganzen Folge, p. 36.

unserer Fälle, sowie auch in solchen anderer Beobachter, sind die Cysten erst nach Ablauf des 24. Lebensjahres entstanden. Danach möchte es den Anschein haben, als wenn die Entwickelung dieser Cysten mit dem normalen Wachstum der Gewebe nicht in Zusammenhang zu bringen wäre. Doch könnte ein solcher Schluss leicht voreilig sein, da es wohl möglich wäre, dass in den Geweben auch nach scheinbar abgelaufenem Wachstum des Körpers, als Ganzem, noch Veränderungen vor sich gehen, welche streng genommen nicht die Idee der Neubildung involvieren, sondern eine kontinuierliche und successive Weiterentwickelung bedeuten können. Ich habe hier ferner noch die Thatsache ganz besonders hervorzuheben, dass nach den Exstirpationen dieser Cysten über der Gefässscheide der vena jugularis interna Lymphdrüsen nicht vorhanden sind. Ich habe nicht finden können, dass irgend ein Beobachter auf diese Thatsache aufmerksam gemacht hätte. Ich habe sie nun aber schon so oft konstatieren und demonstrieren können, dass ich überzeugt bin, ihrer Konstanz in jedem neuen Falle zu begegnen. In Bezug auf die mikroskopische Untersuchung dieser Art von Cysten habe ich folgendes mitzuteilen. —

Den ersten Fall dieser Art habe ich noch als Assistent meines Lehrers Billroth an seiner Klinik im Jahre 1873 zu untersuchen Gelegenheit gehabt. Es war ein Fall einer tiefen Halscyste, welche von Billroth exstirpiert worden war. Der Inhalt der eröffneten Cyste bestand aus einer trüben weisslichen Flüssigkeit, in welcher Plattenepithelien, viele den weissen Blutkörperchen ähnliche Zellen (meine damalige Notiz) und Cholestearinkrystalle nebst Fetttröpfchen enthalten waren. Die Wand war ungleich dick. Stellenweise war sie nicht dicker als 3 mm. An der dicksten Stelle hatte sie aber fast $1^1/_2$ cm. Das Präparat wurde in Müller'scher Flüssigkeit gehärtet. An Durchschnitten der Wand von verschiedenen Stellen sah ich die innere Auskleidung der Cyste bestehend aus einem mehrschichtigen Plattenepithel, stellenweise papillare Erhabenheiten mit mehrschichtigem aus cubischen und abgeplatteten Zellen bestehendem Epithel überzogen. In der bindegewebigen Wand der Cyste fand ich an den untersuchten Stellen allenthalben lymphadenoïdes Gewebe, welches bis dicht an das Epithellager heranreichte. An der dicksten Stelle der Cysten fand sich Lymphdrüsengewebe, welches mit einer nach aussen von Fettgewebe durchsetzten bindegewebigen Kapsel abgegrenzt war. Von der bindegewebigen Kapsel durch Lymphsinuse getrennt, lagerten periphere Follikel, von denen mehrere

vergrössert erschienen. In diesen waren die Zellen grösser und konzentrisch geschichtet, die Trabekel waren stellenweise von lymphoïden Zellen durchsetzt. Um die Markschläuche fand sich allenthalben eine dichte Ansammlung lymphoïder Zellen. Die Zellen des Reticulum erschienen vielfach angeschwollen, ihre Kerne vergrössert. — Durch diese Befunde wurde ich damals an die Angaben Lücke's (l. c.) erinnert. Seitdem sind nun wiederholt Cysten mit Lymphfollikeln in den Wandungen beschrieben worden, am besten von Zahn (l. c.), welcher seine Beschreibung durch instruktive Abbildungen illustriert. — Am lehrreichsten für das Studium der Histogenese erwies sich der Fall III, weil er sich durch die Entwickelung von multiplen Cysten auszeichnete, und weil ich in diesem Falle, wie oben bereits erwähnt, sämtliche die Cystenwand bedeckenden Weichteile mit excidiert hatte und demnach in die Lage versetzt war, die Cystenwand in ihren Beziehungen zu den umliegenden Geweben bis auf die Hautoberfläche zu untersuchen. Mein damaliger (1884) Operationszögling, Herr Doktor Patzelt, hatte den Tumor nach Konservierung mit dem Mikrotom von verschiedenen Stellen in Serienschnitte zerlegt. Diese ausgezeichneten Präparate dienen mir für die Beschreibung.

Man sieht an einem Schnitt von der Hautoberfläche bis in die Cystenhöhle (Taf. I, Fig. 1), dass sich ausser der grossen mit Epithel ausgekleideten Cyste im Bindegewebe mehrere kleinere und grössere ebenfalls mit Epithel ausgekleidete Cysten befinden. Diese letzteren sind von lymphadenoïdem Gewebe umgeben. Verfolgt man diese Cystenräume in aufeinanderfolgenden Serienschnitten, so erkennt man, dass sie an der Peripherie überall von lymphatischem Gewebe umgeben sind, nirgends mit dem grossen Cystenraum zusammenhängen. Daraus geht hervor, dass sich diese Cystenräume innerhalb vom Lymphdrüsengewebe, welches an vielen Stellen im Gewebe sich befindet, gebildet haben. Untersucht man nun weiter die zerstreuten Ansammlungen von lymphadenoïdem Gewebe, die deutlichen Follikeln und wohlausgebildeten Lymphdrüsen, so sieht man, dass wie dies die Fig. 2, 3, 4, 5, Taf. I veranschaulichen, mitten in den Lymphfollikeln der Lymphdrüsen sowohl, wie in dem lymphadenoïden Gewebe, welches mehr weniger deutlich abgegrenzt im Bindegewebe zerstreut ist, epithelоïde, konzentrisch geschichtete Zellen, welche sich durch Tinction und Habitus von den umgebenden unterscheiden, aber ohne Grenzen in diese übergehen. — Stellenweise sind diese Zellen Epithelzellen ganz gleich (Fig. 3).

Es liess sich ferner nachweisen (Fig. 6), dass in Lymphdrüsen,

welche mit ihren wohlausgebildeten Kapseln von zellenreichem Fettgewebe umgeben, aneinander lagern, ganz ähnliche Veränderungen in den peripheren Follikeln vorhanden sind, wie die erwähnten.

Dieselben Vorgänge lassen sich auch in dem lymphadenoïden Gewebe, welches dem Epithellager der grossen Cyste dicht anliegt (Taf. II, Fig. 7), nachweisen. Auch in diesen entstehen mitten in Follikeln Nester von epitheloïden und Epithelzellen, deren Formen ineinander übergehen. Aus den isolierten und in Lymphdrüschen vorhandenen Follikeln entstehen die Cystchen dadurch, dass sich die aus den epitheloïden Zellen hervorgehenden Epithelien mehr und mehr scharf von den an der Peripherie konzentrisch und dichter gelagerten und vergrösserten Lymphzellen abheben und schliesslich als ein zusammenhängendes Lager von grossen cubischen und abgeplatteten Epithelien entweder frei oder noch im Zusammenhange mit dem lymphadenoïden Gewebe den Cystenraum erfüllen. An kleinen Cystchen besteht die Auskleidung der Innenfläche entweder nur aus einer einfachen Lage abgeplatteter Zellen, an grösseren Cystchen ist dieses Epithellager mehrschichtig und finden sich an diesen schon papillenartige Erhebungen mit einem geschichteten Plattenepithel und basalen cylindrischen Zellen.

Am lehrreichsten sind solche Cystchen, welche entweder durch einen schmalen zellenreichen Saum fibrillären Bindegewebes oder durch lymphadenoïdes Gewebe getrennt aneinander lagern. An diesen sieht man einen Saum lymphadenoïden Gewebes, in welchem die vergrösserten Zellen nach beiden Seiten gegen die Cystenräume allmählich in epitheloïde und Epithelzellen übergehen (Taf. I, Fig. 15), ohne dass eine scharfe Abgrenzung vorhanden wäre.

In dem grossen Cystenraume, sowie in den kleineren und kleinsten finden sich zwischen den abgestossenen Plattenepithelien und in denselben eine grosse Menge lymphoïder Zellen. —

Endlich fanden sich in dem Falle VI in den Spalträumen und Saftlücken des Bindegewebes der Cystenwand sowohl, als wie im subcutanen Bindegewebe netzförmig ausgebreitete Zellenanhäufungen (Taf. II, Fig. 13). Die Zellen, deren Habitus und Anordnung Fig. 14 veranschaulicht, sind allem Anschein nach aus Wucherungen der Endothelien hervorgegangen.

Die Untersuchung der anderen Cysten ergab ganz gleiche Befunde, nur mit dem Unterschiede, dass sich in dem Falle IV der Halskiemenfistel und XI, von welchem mir Herr Doktor Fr. Schwertasseck an der Klinik die Serienschnitte anfertigte, eben-

falls mehrere kleinere Cystchen in Lymphdrüschen und Lymphfollikeln vorfanden, in den Fällen VII und VIII hingegen nicht.

Es mag sein, dass der Fall III, in welchem ein Fremdkörper durch lange Zeit in der Cyste eingeschlossen lag, infolge der Reizung die am weitest fortgeschrittenen Entwickelungsstadien aufweist. Gewiss wird man aber nicht die Reizung beschuldigen können, die Bildung von Lymphdrüsen, Follikeln und lymphatischem Gewebe mit ihren weiteren Veränderungen veranlasst zu haben. Es hat schon Zahn die Interpretationen Schedes gegenüber Lücke als nicht zutreffend gekennzeichnet. In meinem Falle III fehlten übrigens die Reizungserscheinungen merkwürdigerweise fast ganz, da sich keine diffusen Leukocytenanhäufungen oder perivasculäre Zelleninfiltrationen nachweisen liessen. Es scheint, dass das mächtige Epithellager der grossen Cyste die umgebenden Gewebe schützte, so dass nicht einmal Eiterung eingetreten war.

Wenn ich das Resultat meiner Untersuchungen zusammenfasse, so kann ich aussagen, dass die mit Epithel ausgekleideten Cysten innerhalb von lymphatischem Gewebe, und zwar in Lymphfollikeln und in Lymphdrüsen sich entwickeln, und dass die Entwickelung derselben aus dem lymphadenoïden Gewebe selbst hervorgeht. Ich muss es dahingestellt sein lassen, ob dieses lymphatische Gewebe den normalerweise über der vena jugularis interna gelagerten Lymphdrüsen angehört oder nicht. Die Thatsache, dass nach den Exstirpationen über der vena jug. int. Lymphdrüsen nicht mehr vorhanden sind, sowie der Befund von ganzen Lymphdrüsen in den Cystenwandungen möchte dafür sprechen. —

Ich halte es aber auch für möglich, dass es sich in den vorliegenden Fällen um abnorme Anlagen handelt. Viele von den Lymphfollikeln und den kleinen Lymphdrüschen gleichen embryonalen Anlagen des lymphatischen Gewebes. Manche der peripheren Follikel in Lymphdrüsen, in welchen die Zellen im Centrum den Habitus von Epithelien haben, erinnern an die Thymusdrüse, und man könnte sie bei isolierter Betrachtung für Teile einer Drüse halten, wenn sie nicht Follikel wohlcharakterisierter Lymphdrüsen wären.

Da in dem Falle IV (Fistula colli congenita cystica) seit der Geburt eine Fistel bestand, die Geschwulst sich erst nach dem 30. Lebensjahre entwickelte, nachdem sich die Rachenmündung geschlossen hatte und bei der Untersuchung der proximale Fistelgang von der Cyste aus bis an sein blindes Ende durchgängig war,

so ist der branchiogene Ursprung auch dieser Cysten wohl über jeden Zweifel erhaben. Nur darf man sich nicht vorstellen, dass es sich bei der Cystenbildung einfach um eine Erweiterung des bestehenden Kanales nach seiner Abschliessung infolge von fortdauernder Epithelproduktion handle. Ueber den Ursprung des grossen Cystenraumes in diesem Falle kann ich eine bestimmte Aussage nicht machen, sondern nur darauf hinweisen, dass auch in diesem Falle in der Cystenwand dicht bis an das Epithellager lymphadenoides Gewebe stellenweise ohne scharfe Abgrenzung heranreichte, die kleineren Cystchen aber im Lymphdrüsengewebe ohne Zusammenhang mit der grossen entstanden waren, und dass in den Lymphfollikeln central epitheloide und Epithelzellen in Nestern sich vorfanden.

Ich weiss sehr wohl, dass ich mit meinen Angaben von der Entwickelung des Epithels im Lymphdrüsengewebe und der Entstehung der mit Epithel ausgekleideten Cystchen im Lymphdrüsengewebe mit den gangbaren Anschauungen nicht übereinstimme. Soweit ich mich in der Entwickelungsgeschichte der Kiemenspalten und ihren Derivaten durch das Studium der einschlägigen und mir zugänglichen Litteratur[1]) informieren konnte, habe ich keine Anhaltspunkte auffinden können, welche einer Abstammung des lymphadenoiden Gewebes vom Entoderm günstig wären. Es kann mir nicht beifallen, auf einem Gebiete, auf welchem selbst die erfahrensten Embryologen in Bezug auf die ersten Anlagen der glandula Thymus, gl. thyreoidea, gland. carotica nicht einig sind, irgend etwas aussagen zu wollen.

Aber es scheint mir nicht überflüssig, die Frage aufzuwerfen, ob nicht das lymphadenoide Gewebe entodermalen Ursprungs ist? Die Epithelien, welche die Cysten dieser Art auskleiden, gleichen den aus dem Entoderm hervorgehenden vollständig. Die Annahme einer multiplen und disseminierten Einlagerung von Epithelkeimen in das Gewebe, um welche sich dann im Verlaufe der Entwickelung lymphadenoides Gewebe erst gebildet hätte, scheint mir aber wegen der disseminierten Multiplicität der Epithellager nicht zulässig.

Litteratur.

[1] Kölliker. Entwickelungsgeschichte. Leipzig, 1876.

[2] O. Hertwig. Lehrbuch der Entwickelungsgeschichte, I. Abteilung 1886, II. Abteilung 1888. Jena.

[3] L. Stieda. Untersuchungen über die Entwickelung der gl. Thymus, gl. thyreoidea und glandula carotica. Leipzig, 1881.

[4] Wölfler. Ueber die Entwickelung und den Bau der Schilddrüse. Berlin, 1881.

[5] S. Born. Ueber die Derivate der embryonalen Schlundbögen und Schlundspalten bei Säugetieren. Arch. f. microsc. Anatomie, Bd. 22 p. 271.

[6] Ph. Fischelis. Beiträge zur Kenntnis und Entwickelungsgeschichte der gl. Thyreoidea und gl. Thymus, ibidem, Bd. 25 p. 405.

[7] N. Katschenko. Das Schicksal der embryonalen Schlundspalten bei Säugetieren, ibidem, Bd. 30 p. 1.

[8] W. Hiss. Anatomie menschlicher Embryonen. Leipzig 1880 I. und 1882 II.

[9] W. Hiss. Ueber den Sinus praecervicalis und über Thymusanlage Arch. f. Anatomie u. Physiologie. Separatabdruck.

[10] W. Hiss. Schlundspalten und Thymusanlage, Arch. f. Anat. u. Physiologie Separatabzug.

[11] P. de. Menron. Recherches sur le développement du Thymus et de la glande Thyroïde. Genève 1886.

[12] C. Rabl. Zur Bildungsgeschichte des Huhns. Prager medic. Wochenschrift 1886 Nr. 52 und 1887 Nr. 1.

[13] C. Rabl. Ueber die Prinzipien der Histologie. Verhandlungen der anatomischen Gesellschaft, 1889. Sonderabdruck.

[14] Liessner. Ein Beitrag zur Kenntnis der Kiemenspalten und ihrer Anlagen. Inaug.-Dissert. Dorpat 1889.

[15] F. Marchand. Beiträge zur Kenntnis der normalen und pathologischen Anatomie der glandula carotica und der Nebennieren in Internationale Beiträge zur wissenschaftlichen Medizin, Bd. I pag. 537. Berlin 1891.

[16] R. Paltauf. Ueber Geschwülste der glandula carotica nebst einem Beitrage zur Histologie und Entwickelungsgeschichte derselben. Beiträge zur pathol. Anatomie und allgem. Pathologie. Bd. XI. p. 260.

III. Branchiogene Carcinome.

Wenn wir im oberen Halsdreieck eine Geschwulst finden, welche von der Haut, dem Platysma und dem oberflächlichen Blatte der tiefen Halsfascie bedeckt den grossen Halsgefässen aufliegt und nach ihren Wachstumserscheinungen sowie den objektiven Symptomen vom klinischen Standpunkte aus als ein Carcinom betrachtet werden muss, so erhebt sich jedesmal die Frage, ob es sich nicht um ein sekundäres Lymphdrüsencarcinom handelt. Wenn dann die Untersuchung nach einem primären Carcinom in der Haut, Schleimhaut oder einer Drüse negativ ausfällt, insbesondere auch im Bereiche des Ohres, des Pharynx, Oesophagus und des Kehlkopfes ein primäres Carcinom nicht gefunden werden kann, dann erst ist man berechtigt, die Diagnose auf ein sogenanntes branchiogenes Carcinom im Sinne Volkmanns zu stellen.

Die Diagnose der sogenannten branchiogenen Carcinome stützt sich also im Wesentlichen auf die Unmöglichkeit, ein primäres Carcinom nachzuweisen.

Und selbst, wenn man trotz genauer Untersuchung nicht in

der Lage ist, ein primäres Carcinom aufzufinden, und demnach gezwungen ist, ein sog. branchiogenes Carcinom anzunehmen, so kann man doch der Täuschung anheimfallen, wie ich selbst erst jüngst erfahren habe und von andern schon wiederholt betont worden ist.

Es haben daher die sog. branchiogenen Carcinome für den Kliniker ein ganz besonderes Interesse, abgesehen davon, dass ihre Genese noch zu den dunkelsten Punkten der Pathologie gehört. Für den Chirurgen sind sie aber noch überdies von grosser Wichtigkeit, weil diese Carcinome schon frühzeitig sich mit den grossen Halsgefässen, dem Nervus vagus in Verbindung setzen und ihre Entfernung dann zu den schwierigsten Aufgaben des operierenden Chirurgen gehört.

Im Nachfolgenden will ich einen kleinen Beitrag zur Casuistik der sog. branchiogenen Carcinome liefern.

I. Herr Br. J. 60 Jahre alt, chem. Statthaltereibeamter, liess sich am 10. Oktober 1884 wegen einer Halsgeschwulst in die Klinik aufnehmen. Seine Eltern starben im hohen Alter, ebenso sein Bruder. Er hatte im 35. Lebensjahre die Blattern überstanden, sonst war er nie erheblich krank gewesen.

Vor $^3/_4$ Jahren bemerkte er am vorderen Rande des Sternocleidomastoideus am Uebergange seines oberen in das mittlere Drittel eine schmerzlose, kirschengrosse Geschwulst. Dieses Geschwülstchen vergrösserte sich anfangs langsam, aber stetig, erst in den letzten 3—4 Wochen wuchs die Geschwulst rascher und erstreckte sich mehr in die Tiefe und nach hinten. Seit einem Monate nahm er eine Erweiterung der oberflächlichen Halsvenen wahr. Seit 14 Tagen bemerkte er über der ursprünglichen Geschwulst mehrere knotige und harte Anschwellungen. Seit 3 Wochen leidet er an Atembeschwerden. In den letzten Wochen traten bei ihm zeitweise gegen das Hinterhaupt ausstrahlende Schmerzen auf. Heiserkeit oder Schlingbeschwerden oder eine Ohrerkrankung waren niemals, Husten nur bei Katarrhen vorhanden.

Bei der Untersuchung fanden wir an dem für sein Alter robustem und gut genährtem Manne eine mässige Vergrösserung der Schilddrüse und Dilatation der Venen am Halse. Im rechten oberen Halsdreiecke sah man am vorderen Rande des oberen Drittels des Kopfnickers eine über taubeneigrosse Geschwulst, über welche Haut und Platysma leicht, der musc. sternomastoidens nur wenig verschiebbar ist. Die Geschwulst ist von der Unterlage verschiebbar. Am oberen Pole der Geschwulst erstreckt sich ein strangförmiger, verschiebbarer Fortsatz in der Richtung gegen die Parotis. Die Geschwulst ist hart anzufühlen. Ich bemerke ausdrücklich, dass weder in der Haut, noch in der Schleimhaut der Mund- und Nasenrachenhöhle, der Zunge, noch im Oesophagus, noch im Kehlkopf, noch in der Parotis, glandula submaxillaris, oder in der glandula thyreoïdea ein Carcinom aufzufinden war. Die mässige Schilddrüsenvergrösserung war eine gleichmässige und entsprach einer Struma parenchymatosa mit Colloiddegeneration. Nirgends war eine harte Stelle zu fühlen. Hörstörung bestand nicht, die Untersuchung des äusseren Gehörganges negativ. — Gleichwohl war die Geschwulst wegen ihrer Härte, ihrem peripheren auf Nachbargewebe übergreifendem Wachstum, sowie der Vergrösserung mehrerer Lymphdrüsen als Carcinom zu betrachten, und demnach als ein sog. branchiogenes aufzufassen. Die Untersuchung

der Thoraxorgane ergab am Herzen nichts Abnormes. Ueber beiden Lungen an der Rückenseite des Thorax hört man etwas Schnurren. Im Harn keine abnormen Bestandteile.

Am 14. Oktober machte ich die Exstirpation. Mittels eines vom proc. mastoïdeus beginnenden, am vorderen Rande des Kopfnickers bis zwei Querfinger über dem Sternoclaviculargelenk reichenden Schnitte, welcher Haut, Platysma und das oberflächliche Blatt der fascia colli profunda durchtrennte, legte ich zunächst den Tumor und nach unten die grossen Halsgefässe frei behufs Exstirpation der gl. lymph. cervic. profundae. Eine Schichte des über dem Tumor aufliegenden Anteiles des Sternomastoïdeus musste wegen Verwachsung mit demselben präparando entfernt werden. — Der Tumor selbst war mit der Scheide der Vena jugularis innig verwachsen und konnte nur mit dieser entfernt werden. Dabei wurde ein Venenast dicht an der Vena jugularis interna durchschnitten und eine Wandligatur dieser angelegt. Der Tumor zeigte nun zwei Fortsätze, einen nach hinten und oben, einen zweiten in der Richtung gegen das Zungenbein zum Grunde des oberen Halsdreieckes unter dem musc. biventer. Beide Fortsätze werden exstirpiert und erweisen sich als harte Bindegewebsstränge, in welchen vergrösserte und verhärtete Lymphdrüsen liegen. Bei der Exstirpation waren viele Venenligaturen notwendig. Mit der Parotis hing der obere Gewebsstrang nicht zusammen. Nachdem auch noch die unter der Kreuzung mit dem Omohyoïdeus liegenden Lymphdrüschen entfernt waren, sieht man im Grunde der Wunde das tiefe Blatt der Fascia colli profunda und die Vena jugularis interna in ihrer ganzen Länge frei präpariert. — Parotis und Nervus vagus waren frei, mit der Geschwulst nicht verwachsen. Nach gründlicher Sublimatauswaschung wird die Wunde vernäht, am tiefsten Punkte drainiert. —

Der Verlauf war bis auf eine einmalige Temperatursteigerung am Tage nach der Operation auf 38° C., etwas Bronchitis, Schmerzen bei Schlingbewegungen und eine geringe Salivation an der Wunde reaktionslos. Am Tage nach der Operation wurde das Drainagerohr entfernt. Die Salivation war am vierten Tage nach der Operation bei Anwendung eines Mundwassers aus Kali chloricum geschwunden, die Bronchitis unter Anwendung eines Infusum Ipecacuanhae gebessert. Am 18. Oktober wurden die Nähte entfernt. Am 26. Oktober war auch die Drainageöffnung geschlossen. Am 28. Oktober verliess er mit vollständig geheilter Wunde die Klinik.

Die Heilung dauerte indessen nur sehr kurze Zeit. Am 30. Dezember 1884 liess sich Patient wieder in die Klinik aufnehmen. Nachdem er die Klinik verlassen hatte, befand er sich durch 4 Wochen wohl. Um diese Zeit trat eine neue Anschwellung auf am oberen Ende der Operationsnarbe, welche sich in wenigen Tagen nach unten verbreitete. Innerhalb 10 Tagen entstand, ohne dass er Fieber gehabt hätte, eine weiche Geschwulst, welche dann aufbrach und eine reichliche Menge eines breiigen Eiters entleerte. Er stand in ärztlicher Behandlung. Unter wiederholten Verbänden schloss sich die Perforationsöffnung. Es entstand aber wieder eine Anschwellung, welche innerhalb von 2 Wochen sich zur gegenwärtigen Grösse heranbildete. In den letzten Tagen, insbesondere in der Nacht vom 29. auf den 30. Dezember bekam er grosse Atemnot, und traten zeitweise Erstickungsanfälle auf. Schlingbeschwerden waren nicht vorhanden. Ausserdem beobachtete Patient vor 10 Tagen in der rechten Leistengegend eine haselnussgrosse Geschwulst, welche innerhalb dieser Zeit bis auf Hühnereigrösse heranwuchs, ohne schmerzhaft zu sein.

Wir fanden nun den Mann sehr herabgekommen, der Paniculus stark

geschwunden, Muskulatur schlaff, blasse, graulich weisse Hautfarbe mit einem leichten Stiche ins Gelbe. Sein Puls 120—130 p. M., arythmisch bei einer Körpertemperatur zur Zeit der Aufnahme von 36,7 (am 29. Dezember abends), 36,2 am 30. Dezember morgens. Die Respiration ist mühsam, dabei frequent bis 60 p. M. Anfallsweise kommt es, namentlich zu gewissen Stunden der Nacht (Patient war am 29. abends eingetreten) zur hochgradigen Dyspnoë. An der rechten Halsseite sieht man in der Mitte der Operationsnarbe einen länglichen, die ganze rechte Halsseite stark hervorwölbenden harten Tumor, welcher mit der Operationsnarbe verwachsen ist. Ueber die Vorderfläche und die seitlichen Partien des Halses verlaufen bis auf Fingerdicke dilatierte Venen. Auch die glandula thyreoidea erscheint angeschwollen. Sie reicht jetzt bis an das Sternum. Eine Dämpfungszone über dem Sternum ist jedoch nicht vorhanden. Ausserdem fühlt man nun die Halslymphdrüsen und zwar rechts die glandulae supraclaviculares, links die gland. cerv. profondae et supraclaviculares soweit man sie durch die intumescierten Weichteile nur abtasten kann auf Erbsen-, Bohnen- und Haselnussgrösse angeschwollen und härter. In der rechten Inguinalgegend ein kleinfaustgrosses Lymphdrüsenpaket von harter Konsistenz, ein kleineres auch links zu tasten. Bei der Auscultation des Thorax lässt sich ein fortgepflanztes Kompressionsgeräusch namentlich im Oberlappen der linken Lunge wahrnehmen (Herr Kollege Professor Knoll, welcher den Patienten sah, stellte die Diagnose auf Compression des linken Bronchus). Ausserdem hörte man über beiden Lungen, vorne wie hinten, Schnurren und etwas Rasseln.

Wegen hochgradiger Dispnoë, welche sich im Verlaufe des Tages vom 30. Dezember steigerte, wird abends um 10 Uhr die Tracheotomia superior ausgeführt. Bei der Operation mussten die beiden seitlichen stark intumescierten aber nicht verhärteten Schilddrüsenlappen auseinandergedrängt werden. Eine erhebliche venöse Blutung erforderte mehrfache Ligaturen. Die Trachea fand sich nach links und hinten verlagert. Nach Austamponierung der relativ grossen Incision mit Jodoformgaze wird die Trachea eröffnet, worauf die Atmung sofort erleichtert ist. Es wird eine dicke Canüle eingelegt, ein Infusum digitalis 0,2 auf 200 verordnet und behufs Exspectoration kontinuierlicher Dampfspray mit Kochsalz in Anwendung gezogen und ein Infusum von Ipecac. verabreicht.

Am nächsten Morgen war die Respiration und Puls ruhiger und regelmässiger. Es bestand reichliche Schleimsekretion aus der Trachea. Die Temperatur war von 36,8 am Abend vorher auf 37,5 am Morgen, auf 38,3 am Abend gestiegen. Es wurde deshalb der Verband gewechselt. Nun sah man am unteren Wundwinkel Schleim und Trachealsekret, die Haut um die Wunde gerötet, geschwollen. Es wird die Wunde mit Sublimatbäuschchen desinfiziert und ein feuchter Verband von Burow'scher Flüssigkeit angelegt. Trotzdem schritt die entzündliche Anschwellung in der Nacht noch weiter, die Temperatur stieg auf 39,2 ° C. Wegen erschwerter Respiration musste am 2. Januar eine längere Canüle eingelegt werden. Die Respiration wurde dadurch nur vorübergehend erleichtert. Man hörte nun über beiden Lungen starkes grosses und kleinblasiges Rasseln, die Exspectoration nahm trotz Verabreichung von Exspectorantien und Inhalation immer mehr ab. Um 9 Uhr abends trat Somnolenz und um 12 Uhr Nachts des 2. Januar unter den Erscheinungen des Lungenödems der Tod ein.

Die Vornahme der Obduktion wurde von der Familie nicht gestattet.

Die mikroskopische Untersuchung des exstirpierten Tumors ergab den Befund eines Plattenepithelialkrebses mit grossen Zellensträngen und Nestern zum Teil verhornter Zellen. Derselbe Befund liess sich in den Lymphdrüsen

nachweisen. Der Fall scheint mir, obwohl wir eine anatomische Untersuchung post mortem vorzunehmen nicht in der Lage waren, ziemlich klar zu sein. Es trat nach der Operation kontinuierliche Recidive in der Wunde und Umgebung, Erweichung des Carcinoms und spontane Perforation, rasche Verbreitung des Carcinoms in den Lymphdrüsen am Halse und des Mediastinum, ausserdem aber Metastasen auf dem Wege der Blutbahn wahrscheinlich von den Halsvenen des Operationsgebietes auf. Die Tracheotomiewunde wurde durch das Trachealsekret infiziert und dadurch entstand Entzündung der Wunde und der Umgebung, welche das Fieber der letzten zwei Tage bewirkte.

II. Am 22. April 1886 wird der 44 Jahre alte, vhr. Gerichtsdiener E. I. in die Klinik wegen einer Geschwulst der rechten Halsseite aufgenommen. Der Mann war nie erheblich krank gewesen. Im Herbste des Jahres 1885 bemerkte er im rechten oberen Halsdreiecke eine etwa haselnussgrosse Geschwulst, welche er bis dahin nicht wahrgenommen hatte. Beschwerden hatte er keine. Consultierte Aerzte verordneten ihm Jodeinpinselungen. Trotzdem wuchs die Geschwulst stetig, zuerst langsam, seit Februar dieses Jahres rascher. Nun rieten ihm die consultierten Aerzte die Excision. Wir sahen an dem sonst kräftigen gut genährten Mann im rechten oberen Halsdreieck zwei Ctm. vom Kieferwinkel entfernt eine eigrosse, prominierende Geschwulst, welche von normaler beweglicher Haut und dem ebenfalls verschiebbaren Platysma bedeckt ist. Der Sternomastoideus, welcher den hinteren Abschnitt der Geschwulst bedeckt, ist mit ihr verwachsen. Von dem unteren medianen Segment des Tumors lässt sich in der Tiefe ein Strang in der Richtung nach unten und vorne gegen den Kehlkopf tasten. Die Geschwulst ist höckerig, hart, von der Unterlage beweglich.

Die Geschwulst konnte man ihrer Beschaffenheit nach nur für ein Carcinom halten, und da die Untersuchung auf ein primäres Carcinom ganz negativ ausfiel, für ein branchiogenes. Am 23. April führte ich in Chloroformnarkose die Exstirpation aus. Die Exstirpation verlief anfangs ruhig, wurde aber im Verlaufe der Operation durch Vagusreizung wiederholt gestört.

Bei der Exstirpation musste der verwachsene Anteil des Kopfnickers nach Durchschneidung mit entfernt werden. Wegen Verwachsung der Geschwulst mit der Wand der Vena jugularis interna musste diese im Bereiche der Geschwulst resseciert werden. Die vordere Wand der Scheide der Carotis musste gleichfalls mit entfernt werden. Das Neurilem des nervus vagus ist von der Geschwulst angezogen und wird deshalb mit dem Messer abpräpariert. Bei diesem Operationsakte traten wiederholt unregelmässiger Puls mit Verlangsamung und darauffolgender Frequenzsteigerung ein, wobei auch die Atmung unregelmässig wurde. Nach Vollendung der Operation wurde Puls und Atmung wieder regelmässig. — Mit dem Tumor wurden mehrere Lymphdrüsen am oberen und unteren Pole derselben und der gegen den Kehlkopf ziehende Strang entfernt. Desinfektion der Wunde, Vernähung. Der Verlauf war reaktionslos.

Das Ergebnis der von Herrn Prof. Chiari vorgenommenen mikroskopischen Untersuchung der Geschwulst lautet: »Plattenepithelkrebs mit Perlkugeln von dem Aussehen eines Epidermoidalkrebses.« —

III. Am 23. April 1888 wird der 50 Jahre alte, verheiratete Uhrmacher Kr. A. wegen einer linksseitigen Halsgeschwulst aufgenommen. Seit mehreren Jahren litt er an einem chronischen Gelenksrheumatismus. Er gebrauchte dagegen wiederholt die Kur in Teplitz. Seit 20 Jahren hat er Schmerzen im linken Ohre und Ausfluss aus demselben. Vor 12 Wochen sistierte der Ausfluss und er bekam Schmerzen im Ohre und in der Umgebung. Gleichzeitig bemerkte er

unter dem linken Kieferwinkel eine Geschwulst, welche sich ziemlich rasch vergrösserte. Es traten gegen das Hinterhaupt ausstrahlende Schmerzen hinzu, welche ihm die Nachtruhe raubten. — Er wurde mit Jodpräparaten erfolglos behandelt. In der Familie des Patienten kommen Geschwulstbildungen nicht vor.

An dem grossen, kräftig gebauten Manne von gelblichgrauer Hautfarbe bemerkte man bei der Inspektion der Mundhöhle, dass die im Volumen etwas kleinere linke Zungenhälfte beim Ausstrecken der Zunge zurückbleibt, während die rechte Hälfte hervorgestreckt wird. Dadurch krümmt sich die Zunge etwas nach links. —

In der Mitte der linken Halsseite, von der Höhe der Cartilago cricoidea bis zwei Querfinger über dem Jugulum ist eine apfelgrosse Geschwulst sichtbar, welche die Schlingbewegungen deutlich mitmacht. Bei der Palpation konstatiert man eine aus mehreren, sehr harten, rundlichen Knollen zusammengesetzte, bis gegen die Trachea nach vorne, nach oben bis in das Halsdreieck, nach hinten bis zum Cucullarisrande, nach unten bis an die Insertion des Sternocleidomastoïdeus sich erstreckende, fast knorpelhafte Geschwulst, über welcher der Sternomastoïdeus vorläuft und mit ihr verwachsen ist. An der hinteren Peripherie sind einige der Geschwulst auflagernde vergrösserte Lymphdrüsen nachweisbar. Die Stimme des Kranken ist etwas belegt, im Kehlkopf jedoch nichts Abnormes nachweisbar. Der Schlingakt nicht gestört. Die otoskopische Untersuchung konstatierte ein fast vollkommenes Fehlen des linken Trommelfells bis auf eine dem hinteren unteren Segmente entsprechende Leiste, in deren Mitte ein Granulationspfropf aufsitzt. Fast vollkommener Defekt der Gehörknöchelchen. In der Paukenhöhle reichliches cholestearinhaltiges Sekret.

Bei der craniotympanischen Schallleitung prävaliert die Gehörsempfindung auf der linken Seite. Die Schilddrüse ist nicht vergrössert, ihr linker Lappen lässt sich von der Geschwulst abgrenzen. — Die Untersuchung der Brust- und Bauchorgane lässt nichts Abnormes nachweisen. Im Harn Spuren von Eiweiss, kein Zucker. —

Die Diagnose in diesem Falle schien mir besonders schwierig zu stellen. Ich dachte zunächst an ein sekundäres Lymphdrüsencarcinom, nach einem Carcinom des inneren Ohres. Da aber die Untersuchung keinen Anhaltspunkt ergab, so musste ich diese Meinung wieder aufgeben. Ich dachte ferner an ein Carcinom in einem aberrierten Schilddrüsengewebe und endlich an ein branchiogenes Carcinom.

Da mir die Geschwulst, wenn auch voraussichtlich mit Schwierigkeit, als operabel erschien, so schritt ich am 25. April zur Operation. Ruhig verlaufende Chloroformnarkose, 240 Gramm während der $1^1/_4$ Stunden dauernden Operation. Ein Schnitt längs des vorderen Randes des Kopfnickers vom proc. mastoïdeus bis zur artic. stern. clavic. durch die Haut und Platysma legt zunächst die Tumoroberfläche bloss. Die mit dem Tumor verwachsene Partie des Kopfnickers wird durch eine Längsincision im Muskel am Tumor haftend umschnitten. Hierauf erfolgt die Lostrennung des hinteren Tumorabschnittes bis an den Rand des Cucullaris; dabei zeigt sich, dass auch die lamina profunda der tiefen Halsfascia mit an die Geschwulst herangezogen ist, sie wird abpräpariert, sodass die Muskulatur an der Wirbelsäule freiliegt. Nach Durchtrennung des sterno-hyoïdeus et sterno-thyreoïdeus sin. lässt sich die Geschwulst von der glandula thyreoïdea, deren Kapsel nicht verändert erscheint, und von der Trachea und dem Larynx ohne Schwierigkeit abtrennen. Der obere Abschnitt des Tumors kann erst nach Durchtrennung des musculus biventer, Ligatur der art. et ven. thyreoïdeae super.,

der art. lingualis und Durchschneidung des nerv. hypoglossus herauspräpariert werden. Nun erst begann ich die Exstirpation von unten her. Dabei zeigt sich, dass die Ven. jug. int. in dem Tumor bereits aufgegangen ist. Sie wird dicht über dem Schlüsselbein doppelt unterbunden durchschnitten. Nun zeigt sich weiter, dass nicht nur die Scheide der Carotis communis, sondern auch ihre Wand an einer kreuzergrossen Stelle mit der Geschwulst verwachsen war. Sie wird daher ebenfalls doppelt unterbunden durchschnitten. Weiterhin zeigt sich, dass auch der nervus vagus und sympathicus der Geschwulst adhärieren. Ich durchtrennte nun zunächst das Neurilem des Vagus, präparierte die Geschwulst nun frei bis in das obere Halsdreieck über den Unterkieferwinkel hinauf, ligierte in dieser Höhe: vena jug. int., carotis externa und interna, und konnte nun die ganze Geschwulst entfernen. Vena jug. int. und Carotis wurden in einer Länge von 8 cm reseciert. — Da am nervus vagus, wie die Untersuchung zeigte, noch Geschwulstreste haften blieben, so nahm ich nachträglich nach Entfernung der ganzen Scheide noch eine Längsexcision im Nerven vor, ohne seine Continuität zu durchtrennen. Weder am Puls noch in der Respiration waren irgend welche bemerkbare Erscheinungen während dieses Operationsaktes aufgetreten. Endlich exstirpierte ich mittels eines am vorderen Rande des Cucullaris geführten Auxiliarschnittes, welcher die Forsa supraclavicularis blosslegte, die daselbst vorhandenen Lymphdrüsen samt dem Fettgewebe, sodass der plexus brachialis frei dalag. —

Die ausgewaschene Wunde wurde bis auf den unteren Mundwinkel vernäht, diese durch Jodoformgazestreifen drainiert nnd ein Kompressivverband angelegt.

Ueber den weiteren Verlauf berichte ich in Kürze folgendes:

Nach dem Erwachen aus der Narkose ist der Kranke im stande zu sprechen, sein Bewusstsein ist ungetrübt, keine Lähmungen nachweisbar. Vier Stunden nach dem Erwachen, etwa fünf Stunden nach Vollendung der Operation, traten folgende Erscheinungen auf: Protrusion des rechten Bulbus, rechtseitige Abducenslähmung, bedeutende Verengerung der linken Pupille gegenüber der rechten, Tiefstand des rechten Mundwinkels, leichte Benommenheit des Sensoriums, Aphasie; der Kranke vermag nur undeutliche Sprachbewegungen auszuführen, ohne Artikulation, Hemiplegie der rechten Körperhälfte. Blasenlähmung. Abends Puls 120, Respiration 28 p. M. Temp. 36,8° C. Entleerung des Harnes mit Catheter. Am nächsten Tage bestanden dieselben Erscheinungen fort, nur die Pupillendifferenz hatte sich ausgeglichen. Es trat zweimaliges Erbrechen auf, die Expectoration ist mangelhaft. Es wird ihm dreimal im Tage mit dem Schlundrohr Nahrung gereicht und ein Infus. Ipecac. verabreicht. Am Nachmittag frequentere Atmung. Die Temperatur, welche am Morgen noch 36,8° C. betragen hatte, stieg auf 37,5° C. Am 27. April war am Morgen nach einer unruhigen Nacht ad basim der rechten Lunge-Dämpfung, bronchiales In- und Exspirium nachweisbar. Es trat bei gesteigerter Atemfrequenz zunehmende Dispnoë auf und am Nachmittag um ein Uhr unter den Erscheinungen des Lungenoedems der Tod ein. Die Temperatur hatte am Morgen 38,0° C. betragen. Aus dem am 28. April von Herrn Professor Chiari erhobenen Obduktionsbefunde teile ich die pathologisch-anatomische Diagnose mit, da sie alles Wesentliche enthält.

„Thrombosis arteriae carotidis internae sinistrae et arteriae fossae Sylvii sinistrae nec non arteriae corporis callosi sinistrae subsequente emollitione hemisphaerae cerebri sin. post ligaturam art. carotidis communis sin. inter exstirpationem carcinomatis branchiogenis colli lat. sin. Carcinoma secundarium pul-

monis dextr., Oedema glottidis, Pneumonia lobularis bilateralis, Obesitas universalis, Morb. Brightii chron.« (Alcoholismus chronicus.)

Ueber die Untersuchung der Geschwulst berichtete Herr Professor Chiari an die Klinik: »Sehr derber Drüsenkrebs mit ziemlich hochgradiger Nekrose.« Herr Professor Chiari hatte überdies noch die Güte, das linke innere Ohr zu untersuchen und mir darüber folgendes zu berichten: »Die Präparation des linken Gehörorganes ergab den Befund einer alten Otitis media mit Perforation des Trommelfelles, Hineinwachsen der Epidermis in das Carum tympani, Verdickung der Schleimhaut des Mittelohres und Sclerose des Warzenteiles des Schläfenbeines. Carcinom fand sich im Ohre nirgends.«

Ich bemerke noch, dass die Wunde reaktionslos verklebt war. —

IV. Am 18. Februar 1889 wird der 47 Jahre alte, vhr. Oekonom Ku. J. wegen eines linksseitigen Halstumors in die Klinik aufgenommen. Sein Vater starb infolge einer Verletzung, seine Mutter an unbekannter Krankheit, seine Geschwister sind gesund. Er war bisher stets gesund gewesen.

Am 1. November 1888 bemerkte er ein erbsengrosses, hartes, bewegliches Knötchen hinter dem linken Unterkieferwinkel. Dieses wuchs stetig, anfangs langsam trotz Jodbehandlung, in den letzten Wochen ausserordentlich rasch »von Tag zu Tag sichtbar«. Ausser einem Gefühle von Spannung, heftigen Kopfschmerzen besonders in der Nacht, hatte er keine Beschwerden davon. Er war nie inficiert. Patient ist gross, kräftig gebaut, gut genährt. Paniculus adiposus reichlich entwickelt. Die Untersuchung der Brust und Bauchorgane ergiebt normale Verhältnisse, mit Ausnahme, dass die Herzdämpfung etwas lateral vergrössert erscheint. Der erste Ton an der pulmonalis accentuiert. Puls voll, rythmisch 72 p. M. An der linken Halsseite ein vom Ohrläppchen und dem Cucullarisrande bis 2 Querfinger über dem Brust-Schlüsselbeingelenke, nach vorne bis fast zur Kinngegend reichender kindskopfgrosser Tumor, welcher sich von der Parotis und dem Unterkiefer deutlich abgrenzen lässt. Der Sternomastoideus zieht verbreitert über der Geschwulst und ist mit ihr straff verwachsen. Die Geschwulst ist als Ganzes nur ein geringes seitlich von der Unterlage verschiebbar. Der Tumor ist an der Oberfläche hart anzufühlen, in der Tiefe scheint am hinteren Abschnitte desselben ein weicherer fast fluctuierender Anteil zu bestehen. Die Untersuchung der Mund- und Nasen-Höhle, des Oesophagus, Larynx und des Ohres, der Parotis submaxillaris et glandula thyreoidea negativ.

Der Tumor konnte nach seiner Beschaffenheit nur als ein Carcinom betrachtet werden und mit Bezug auf seine Entstehung im oberen Halsdreieck und seine Beziehungen zu den umgebenden Geweben ein branchiogener sein.

Obwohl die Geschwulst nur wenig beweglich war, so hielt ich die Operation doch noch für möglich und führte dieselbe am 21. Februar in ruhig verlaufender Chloroformnarkose aus.

Da in diesem Falle der obere Anteil des Sternomastoideus entfernt werden musste, der Tumor fast bis in die Kinngegend reichte, so legte ich die Geschwulst mit dem von mir seit 1879 oft gebrauchten Flügelschnitt [1]) bloss. Der erste Schnitt verläuft

[1]) Bei H. Richard: Ueber die Geschwülste der Kiemenspalten (l. c.) finde ich, dass auch von Bruns in dem zehnten Falle (pag. 204) einen dreieckigen Lappen bildete. Nur verlief bei ihm der zweite Schnitt gegen die Halsmittellinie und nicht bis zur Kinnmitte.

längs des vorderen Randes des Sternomastoideus seiner ganzen Länge nach, auf diesen schräg oder im Bogen ein zweiter von der Mitte des Kinnes bis zur Mitte des Sternomastoideus. Dadurch wird ein Hautlappen umschrieben, dessen Basis dem ganzen Unterkieferrande entspricht. Wird dieser Hautlappen in Verbindung mit dem Platysma abpräpariert und hinaufgeschlagen, so legt man damit die Submental-, Submaxillar- und Parotisgegend bloss und kann nun übersichtlich und rein die notwendigen Exstirpationen ausführen. Handelt es sich um sehr ausgedehnte Geschwulstexstirpationen und um die Entfernung sämtlicher Halslymphdrüsen einer Seite, so ist es zweckmässig, diesen Flügelschnitt in einen Kreuzschnitt zu verwandeln oder gleich von vornherein so anzulegen. In diesem Falle verläuft der zweite Schnitt von der Mitte des Kinnes geradlinig oder bogenförmig bis zum acromialen Ende der clavicula und durchtrennt Haut, Platysma und den Sternomastoideus ungefähr in seiner Mitte, wenn man ihn erhalten kann. Dadurch werden vier Lappen gebildet, welche abpräpariert nach oben, nach vorne, nach unten und nach hinten gelegt werden. Auf diese Weise ist es möglich, die ganze seitliche Halsgegend mit einem Male zu überblicken und anatomische Präparationen bei Geschwulstexstirpationen auszuführen. Kann man den Sternomastoideus erhalten, so wird er nachträglich mittels Catgutnaht vereinigt. Ich habe diese Operationen bei sekundären Lymphdrüsencarcinomen, bei Lymphdrüsensarcomen und auch bei sehr ausgedehnten tuberkulösen Lymphdrüsen nun schon sehr oft ausgeführt. In einigen Fällen habe ich diese Operation in einer Sitzung auf beiden Halsseiten ausgeführt. Ich kann sagen, dass sich mit dieser Methode zu operieren keine andere Art der Schnittführung in Bezug auf eine möglichst gründliche Exstirpation vergleichen kann. Als einzigen Nachteil habe ich einige Male am Musculus sternomastoideus ein kleines Stück nekrotisch werden sehen, ohne weitere Folge. Ich erwähne hier dieser Operationsmethode gelegentlich, um Kollegen, welche vielleicht noch nicht selbst darauf verfallen sind, die Operation ausgedehnter Halsgeschwülste, insbesondere aber die Exstirpation verwachsener Halslymphdrüsengeschwülste dadurch zu erleichtern.

Näht man eine solche Wunde vollständig oder mit Drainirung der unteren Wundwinkel, so ist der grösste Teil der Narbe durch die Kleider gedeckt, der vordere Schnitt beim Manne durch den Bart, und es bleibt nur der obere Anteil des Schnittes am M. Sternomastoideus sichtbar. In Fällen, wo der Sternomastoideus wegen Verwachsung und Miterkrankung entweder in toto oder partiell

mit entfernt werden muss, habe ich störende Kontrakturen nicht gesehen, am wenigsten bei seiner Totalexstirpation, in geringem Grade bei partiellen Excisionen aus seiner Mitte.

In Bezug auf den vorliegenden Fall bemerke ich, dass bei der Präparation des oberen Lappens an einer Stelle die Haut bereits mit dem Tumor verwachsen war, ich musste ein 4 cm langes, 3 cm breites Stück der Haut in schräger dem Unterkieferrand parallel verlaufender Richtung excidiren. Den Flügelschnitt musste ich in einen Kreuzschnitt verwandeln, da der hintere erweichte Anteil leicht zerreisslich war und eine Präparation im völlig gesunden Gewebe nur mit einer ganz freien Blosslegung der Region möglich erschien. Die Vena jug. int. musste über der Clavicula reseciert werden. Von der Carotis communis liess sich der Tumor nur mit ihrer Scheide ablösen. Der nervus vagus war in die Geschwulst einbezogen und musste in einer Ausdehnung von 6 cm reseciert werden. Dabei traten keine Vaguserscheinungen auf.

Nunmehr konnte der Tumor mit sämtlichen Lymphdrüsen und dem Fettgewebe der fossa supraclavicularis nach oben geschlagen werden. Nach Unterbindung der Aeste der Carotis externa zeigt es sich, dass diese selbst an die Geschwulst eingezogen ist. Sie wird daher über der Teilungsstelle ligiert und durchschnitten. Nun wird die Vena jugularis bis zum Foramen jugulare frei präpariert und daselbst abgebunden. Nun zeigt sich noch ein Strang nach Innen und Vorne von der Jugularis interna, welcher neben der Carotis interna gegen die hintere Rachenwand zieht. Auch dieser wird bis an sein Ende an der Schädelbasis verfolgt und dort mit der Hohlschere abgeschnitten, ohne dass eine Blutung erfolgte. Nun wird die ganze Wunde mit Sublimat ausgewaschen, bis auf die unteren, mit Jodoformgazestreifen drainierten Winkel vernäht und ein Kompressivverband angelegt. Die ganze Operation hatte $^5/_4$ Stunden in Anspruch genommen. Bis auf Schmerzen beim Schlingen, geringe Heiserkeit die ersten zwei Tage, vermehrte Schleimsekretion aus den Bronchien, war der Verlauf reaktionslos. Am 27. Februar wurden die Jodoformgazestreifen und die Nähte entfernt. Der genähte Teil der Wunde war prima intentione geschlossen. Am 18. März wurde Patient nach weiterem reaktionslosem Verlauf geheilt entlassen. Ueber das Resultat der mikroskopischen Untersuchung berichtete Herr Professor Chiari: »Mit reichlichem, derbem Struma versehenes Carcinom mit polymorphen Epithelzellen.«

V. Am 4. Juli 1891 wird der 55 Jahre alte, vhr. Beamte Pf. A. wegen

einer linksseitigen Halsgeschwulst aufgenommen. Sein Vater starb an Schlagfluss, seine Mutter an Cholera, sein Bruder leidet an Hermiplegie, zwei Schwestern sind gesund. Patient machte vor ungefähr 20 Jahren eine Bauchfellentzündung, später Gelenksrheumatismus durch. Im Jahre 1849 überstand er die Cholera. Im vorigen Jahre erkrankte er an Influenza verbunden mit Rippenfellentzündung. Im Winter dieses Jahres bemerkte Patient ein haselnussgrosses Knötchen unter der Haut der linken Nackengegend. Bald traten heftige Schmerzen lokal und ausstrahlend in dem linken Arm auf. Nach einiger Zeit traten in der Umgebung andere Knötchen auf, welche confluierten und ein rasches Wachstum zeigten. Es wurden dem Patienten Salben und innerlich Arsen verordnet. In der letzten Zeit ist Patient sehr herabgekommen, er leidet an heftigen Kopfschmerzen, welche ihm die Nachtruhe rauben.

Wir fanden an dem mittelgrossen Manne von starkem Knochenbau, gut entwickelter Muskulatur, schmutzig grauer Hautfarbe, welche deutlich so wie die Conjunctiva einen Stich ins gelbe zeigt, im linken oberen Halsdreieck, vom Processus mastoideus bis vier Querfinger über der Clavicula herabreichend, einen Tumor, welcher von Haut, Platysma und dem Sternomastoideus bedeckt ist. Der Muskel sowohl wie die Haut mit dem Tumor fest verwachsen, die letztere in der Mitte des Tumors bläulich-rötlich verfärbt. Der Tumor von der Unterlage nicht im geringsten verschieblich. Der Tumor ist an seiner Oberfläche höckerig, in der Haut darüber und im Kopfnicker kleine Knötchen von Hanf- und Erbsen-Grösse zu fühlen. Die supraclavicularen Lymphdrüsen etwas vergrössert und so wie der ganze Tumor hart anzufühlen. Dieser Tumor konnte seiner Beschaffenheit nach nur für ein Carcinom gehalten werden, und da die Untersuchung auf ein primäres Carcinom ganz negativ ausfiel, wieder nur für ein sog. branchiogenes. Die Untersuchung der inneren Organe ergab nichts Abnormes. Temperatur normal. Mit Rücksicht auf die feste Verwachsung des Tumors an der Wirbelsäule schien mir die Operation nicht mehr ausführbar. Ich entliess daher den Patienten mit dem Rate, Arsen weiter zu nehmen.

Ich führe den Fall, obwohl ich nicht einmal den Beweis erbracht habe, dass der Tumor ein Carcinom war, trotzdem hier an, weil ich nicht den geringsten Zweifel darüber hege, dass dieser Tumor etwas anderes sein könnte. Die Erscheinungen für ein Carcinom waren zu prägnante.

VI. Am 19. Dezember 1891 wird der 65 Jahre alte verheiratete Fabrikarbeiter D. W. wegen eines rechtseitigen Halstumors in die Klinik aufgenommen. Sein Vater starb an Altersschwäche, seine Mutter in ihrem 47. Lebensjahre an einer Lungenentzündung. Patient hat drei gesunde Kinder und erinnert sich nicht, jemals erheblich krank gewesen zu sein. In seiner Familie sind Geschwulstbildungen nicht beobachtet worden. Vor einem Vierteljahr bemerkte er eines Tages beim Waschen im rechten oberen Halsdreiecke eine etwa nussgrosse Geschwulst, welche rasch bis zu ihrer jetzigen Grösse heranwuchs. Seit 4—5 Wochen hat er Schmerzen, welche gegen das rechte Ohr und in den Hinterkopf ausstrahlen, häufig bei der Nacht exacerbieren, so dass er nicht schlafen kann. Schlingbeschwerden hat er nicht. In der letzteren Zeit ist er etwas abgemagert.

Man sieht an dem mittelgrossen, kräftig gebauten, aber mageren Manne von schmutziggrauer Hautfarbe im rechten oberen Halsdreiecke und insbesondere in der Mitte des Sternomastoïdeus am meisten hervorspringend einen gänseeigrossen Tumor. Die Haut ist über dem Tumor unverändert und lässt sich abheben, der Sternomastoïdeus in seiner Mitte mit dem Tumor fest verwachsen. Der Tumor macht die Schluckbewegungen nicht mit und erscheint von der Unterlage

frei verschieblich. Die Venen der Fossa supraclavicularis und axillaris erscheinen dilatiert. In der Fossa supraclavicularis mehrere harte Lymphdrüschen zu fühlen. Der Tumor selbst ist hart, höckerig, im medialen Anteile eine weichere elastische Stelle zu fühlen. Die Untersuchung nach einem primären Carcinom fällt negativ aus. Die Untersuchung der Thorax- und Unterleibsorgane ergiebt normale Verhältnisse.

Da in diesem Falle die Hauptmasse des Tumors hinter dem Sternomastoïdeus in der Tasche gegen den Cucullaris gelagert war, der Sternomastoïdeus voraussichtlich zum grössten Teil mit entfernt werden musste, so verfuhr ich bei der am 22. Dezember in ruhiger Chloroformnarkose vorgenommenen Operation wie folgt. Ein Schnitt vom processus mastoïdeus bis zum Sternum am vorderen Rande des Kopfnickers und ein von da längs der clavicula bis zum acromion geführter Schnitt umschreiben einen Lappen, welcher Haut, Platysma resp. Fascie enthält und abpräpariert bis zum vorderen Rande des Cucullaris und nach hinten umgelegt, die ganze Region blosslegt. Der Sternomastoideus wird an der unteren Insertion durchtrennt und in toto mit der Geschwulst in Kontinuität bis zu seiner oberen Insertion reseciert. Die Vena jugularis int. wird in einer Länge von 10 cm reseciert, aus dem nervus vagus wird in einer Länge von 2 cm die Hälfte seiner Fasern samt der Scheide derselben recesiert, da sowohl diese wie der Nerv in seiner Substanz von Geschwulstmasse durchsetzt ist. Diese Nervenresektion hatte inter operationem keine Vaguserscheinungen zur Folge. Die Scheide der Carotis ist an den Tumor herangezogen, doch nicht durchwachsen, sie wird abpräpariert. Bei dieser Präparation über der Clavicula kommt es zu einer arteriellen Blutung, welche durch Kompression mit einem Jodoformgazetampon provisorisch gestillt wird, bis nach Vollendung der Operation.

Die ausgewaschene Wunde wird bis auf den inneren unteren und äusseren unteren Wundwinkel vernäht. In die Wundwinkel werden Jodoformgazetampons eingelegt und verbunden.

Der Verlauf war bis auf geringe Temperatursteigerungen auf 38° C. am Abend des zweiten Tages und 38,2° C. am Abend des vierten Tages reaktionslos. Am 29. Dezember wurde der Verband gewechselt, die Tampons und Nähte entfernt. Die vernähte Wunde war prima intentione vereinigt. Die drainierten Wundwinkel granulierten rein. Von da an sank die Temperatur zur Norm.

Am 9. Januar 1892 konnte Patient mit einem kleinen Granulationsstreifen entsprechend dem äusseren unteren Wundwinkel in Wohlbefinden entlassen werden. Ueber das Resultat der mikroskopischen Untersuchung äusserte sich Herr Professor Chiari wie folgt: »Plattenepithelcarcinom mit Perlkugeln. Vielfach Nekrose der Krebsmasse.«

Ausser diesen Fällen sind an der Klinik noch zwei Fälle von Halscarcinom beobachtet worden, welche von den geschilderten typischen Fällen verschieden waren, welche aber bei der nachträglichen Untersuchung sich als wahrscheinlich branchiogene erwiesen.

VII. Am 14. Juni 1891 48 Jahre alter Mann aufgenommen. In der linken Submaxillargegend ein fast gänseeigrosser Tumor von Haut und Platysma bedeckt, von der glandula submaxillaris zum Teile gut abgrenzbar, ihr aber dicht anliegend, den vorderen Rand des Sternomastoïdeus nicht erreichend, von glatter Oberfläche, hart anzufühlen, von der Unterlage verschiebbar. Diese Geschwulst hatte sich bei dem sonst gesunden Manne ohne bekannte Veranlassung seit einem halben Jahre entwickelt, war anfangs langsam, erst in der letzten Zeit

rascher gewachsen, ohne ihm besondere Beschwerden zu verursachen. Ich schwankte in der Diagnose. Zunächst dachte ich an ein sekundäres Lymphdrüsencarcinom nach einem Carcinom der glandula submaxillaris. Da aber diese Drüse von der Geschwulst trotz ihrer Grösse noch gut abgrenzbar war und auch sonst nirgends ein primäres Carcinom aufzufinden war, so musste ich diese Meinung aufgeben. Für ein branchiogenes war die Geschwulst, nach dem was ich gesehen hatte, viel zu weit nach vorne gelagert. Ich sprach daher die Meinung aus, es könnte sich um tuberkulöse submaxillare Lymphdrüsen handeln mit fibröser Induration der Kapsel. Bei der am 16. Juni vorgenommenen Exstirpation zeigte es sich indessen, dass der Tumor, welcher mit einem bogenförmigen Schnitt blossgelegt wurde, mit der glandula submaxillaris und dem musc. biventer zusammenhing. Ich entfernte daher auch diese Gebilde im Zusammenhange mit der Geschwulst bis auf das tiefe Blatt der Fascia colli profonda. Die vernähte Wunde heilte prima intentione. Am 24. Juni wurde Patient geheilt entlassen.

Herr Professor Chiari hatte die Güte, mir über das Resultat seiner Untersuchung folgenden Bericht zur Verfügung zu stellen:

»Ein fast gänseeigrosser Tumor, mit welchem die umgebenden Muskeln und die Submaxillardrüse mit entfernt worden war. Auf dem Durchschnitte erscheint derselbe wie eine Neubildung. Mikroskopisch erwies sich der Tumor als ein Plattenepithelkrebs, der mit reichlichen Perlkugeln versehen war und in die angrenzenden Partien der gl. submaxillaris hineingewachsen war. Ich meine, dass das ein branchiogenes Carcinom gewesen ist.«

VIII. Am 4. Januar 1892 wird ein 53 Jahre alter, vhr. Lokomotivführer in die Klinik wegen rechtsseitiger Halsgeschwulst aufgenommen. Er stammt aus gesunder Familie, überstand vor 13 Jahren einen acuten Gelenksrheumatismus und war damals 6 Monate bettlägerig. Sonst war er gesund. Im August 1891 bekam er unterhalb des rechten Unterkieferwinkels eine nussgrosse, bei Berührung schmerzhafte Geschwulst, welche sich langsam vergrösserte, seit dem 1. Januar sich aber um das doppelte ihres früheren Volumens vergrösserte trotz vieler Salben und Medikamente, welche ihm verordnet worden waren. Vor 14 Tagen hatte er durch mehrere Tage Fieber mit Frösteln. Seitdem hatte er keinen Appetit und will abgemagert sein.

Wir fanden an dem grossen, gut genährten, mit starkem Paniculus adiposus versehenen Manne mit geröteter Hautfarbe im Gesichte die Gegend des rechten Unterkieferwinkels und des Halses diffus angeschwollen bis zur Grösse einer Faust. Die Haut über der Geschwulst nicht wesentlich verändert, verschiebbar. Das Ohrläppchen erscheint etwas abgehoben. Die Geschwulst als Ganzes vom Unterkiefer wenig, von dem unteren Rande der Parotis verschiebbar. Die Geschwulst ist weich, stellenweise teigig, in den unteren Partien fast fluctuierend. Die ganze Geschwulst ist schon bei leisem Drucke schmerzhaft. Ueber den Lungen hört man überall vesiculares Atmen. Bei der Auscultation des Herzens, dessen Dämpfung etwas verbreitert ist, hört man im ersten Moment ein langgezogenes schabendes Geräusch, im zweiten einen dumpfen Ton. Im Harn weder Eiweiss noch Zucker. Während einer viertägigen Beobachtung keine Temperatursteigerung.

In Bezug auf die Diagnose war ich in diesem Falle sehr zweifelhaft. Es konnte sich nach dem Befunde um eine chronische Lymphadenitis oder um ein erweichtes Carcinom handeln. Da die Parotis in ihrem ganzen oberen und vorderen Abschnitte von dem Tumor gut abgrenzbar war, keine Facialisparese

bestand, so schien ein Parotiscarcinom nicht wahrscheinlich. Für ein branchiogenes schien der Sitz gleichfalls nicht zu entsprechen. Andererseits waren die Schmerzen, die weiche, stellenweise teigige Konsistenz mit einer Lymphadenitis vereinbar.

Bei der am 8. Januar zunächst in Chloroform, später wegen Unregelmässigkeit im Puls in Aethernarkose ausgeführten Operation zeigte es sich jedoch bald, dass ein erweichtes Carcinom vorlag. Mittels eines 6 cm langen, am vorderen Rande des Sternomastoideus verlaufenden Schnittes wurde die Geschwulst blossgelegt. Zuerst präsentierte sich eine angeschwollene Lymphdrüse, welche entfernt wurde. Nach unten und gegen den Kiefer bestanden zwei mit trüber Flüssigkeit erfüllte Höhlen mitten im erweichten Geschwulstgewebe. Ich musste nun mittels eines zweiten auf den ersten schräg gerichteten Schnittes die ganze Gegend frei legen, um dann die unterhalb der Parotis liegende Geschwulst entfernen zu können. Der untere Winkel der Wunde blieb offen. Der Verlauf war reaktionslos. Nach der Operation war das Ohrläppchen und die rechte Wange unempfindlich. In der Wange kehrte die Empfindlichkeit zurück. Am 20. Februar wird er mit geheilter Wunde entlassen.

Die mikroskopische Untersuchung durch Herrn Professor Chiari ergab: »Fibröses Plattenepithelcarcinom.«

Die Heilung war nur eine scheinbare. Schon nach einem Monate kam er wieder in das Ambulatorium der Klinik mit einem manifesten, ausgedehnten Recidiv, welches sich über den Hals erstreckte, sämtliche Lymphdrüsen, den Kopfnicker und die Haut ergriffen hatte und weil es fest am Halse aufsass, nicht mehr operiert werden konnte. Er stellte sich noch öfters vor, wurde anämisch, hatte ein chachectisches Aussehen und verfiel sichtlich. Ende März starb der Mann in seiner Wohnung, nachdem er noch Schlingbeschwerden bekommen hatte, im Zustande äusserster Anämie und Schwäche.

Diese mitgeteilten Fälle von branchiogenen Carcinomen sind klinisch besonders deshalb interessant, weil sie zeigen, dass diese Carcinome verhältnismässig sehr früh mit den grossen Halsgefässen und mit dem Nervus vagus in Verbindung treten. Merkwürdig ist, dass die Excision von carcinomatös erkrankten Vagusstücken nicht notwendig Vaguserscheinungen zur Folge hat. Ich habe diese Erfahrung auch bei der Exstirpation sekundärer Lymphdrüsencarcinome und anderen Tumoren des Halses gemacht. Es scheint, dass durch die Erkrankung des Nervus vagus in seiner ganzen Dicke sowohl, wie eines Teiles desselben eine allmähliche Gewöhnung an den Ausfall der regulierenden Funktion dieses Nerven stattfindet.

Meine histologischen Untersuchungen dieser Carcinome habe ich bis jetzt nicht zum Abschlusse bringen können, und muss ich dermalen darauf verzichten, darüber zu berichten.

Beiträge zur Lehre vom Schilddrüsenkrebs

von

Dr. Hermann Hinterstoisser,

Primararzt in Teschen, Schlesien.

„Nulla autem est alia pro certo noscendi via, nisi quamplurimas et morborum et dissectionum historias, tum aliorum tum proprias collectas habere, et inter se comparare."

Morgagni: De Sed. et caus. morb. lib. IV Prooemium.

Eine Reihe kasuistischer Mitteilungen, wie auch monographischer Arbeiten der letzten Jahre haben erwiesen, dass der Krebs der Schilddrüse keineswegs so selten vorkomme, als man vor kaum einem Dezennium anzunehmen pflegte. Dennoch erscheint es angezeigt, neues Material zusammenzutragen, um die anatomische Kenntnis dieser Krankheitsform der Schilddrüse zu erweitern[1]). Die bisherige Erfahrung lehrt, dass die maligne Neubildung am häufigsten in präexistierendem Strumagewebe, aber ebensowohl, wenngleich viel seltener, in vorher unveränderten Schilddrüsen sich entwickle. Man thut daher besser, nach Analogie mit den anderen Organen für alle Fälle von einem Krebs der Schilddrüse und nicht von einem Kropfkrebs zu sprechen, entgegen dem Gebrauche der meisten Autoren, welche mit dem Ausdrucke Struma carcinomatosa eine besondere Kropfart bezeichnen wollen.

Auf die freundliche Anregung meines hochverehrten Lehrers Professor Dr. Hanns Kundrat unternahm ich es, sämtliche Fälle

[1]) Die folgende Skizze macht keineswegs den Anspruch, das Kapitel des Schilddrüsenkrebses in umfassender kritischer Darstellung mit erschöpfender Benützung der vorhandenen kasuistischen Litteratur zu behandeln; ich sah mich im Gegenteil sogar mit Rücksicht auf unbeeinflusste Einheit der Darstellung veranlasst, von der Benutzung kasuistischen Materials ganz abzusehen.

von Schilddrüsenkrebs, welche in den verflossenen 10 Jahren im Wiener pathologischen Institute zur Obduktion gekommen, zusammenzustellen. Es sind dies im ganzen 50 Fälle, bei einer Summe von 1869 Carcinomen unter 18147 Sektionen, während des genannten Zeitraumes von 1882—1891. Eine Uebersicht des gesamten Carcinommaterials, welche sich bei Durchsicht der Protokolle ergab, füge ich in der folgenden Tabelle bei. (S. S. 291.)

Die primären Carcinome der einzelnen Organe sind hier nach ihrer ziffermässigen Frequenz aneinandergereiht. Es beansprucht diese Tafel weniger ein allgemein statistisches als vielmehr ein rein lokales Interesse, indem sie beredte Streiflichter auf die reiche Fülle des Materiales unseres pathologischen Institutes wirft. Der Umstand, dass namentlich an Kliniken nur auserlesene Fälle zur Aufnahme gelangen, und inoperable nur unter besonders berücksichtigungswerten Verhältnissen usque ad exitum in Behandlung bleiben, erklärt die im Gegensatz zur klinischen Statistik unverhältnismässig niedrige Ziffer gewisser sehr häufiger Carcinome z. B. der Haut, der Mamma etc. Hingegen dürften diejenigen Carcinome, welche erfahrungsgemäss, den Krankheitserscheinungen und dem Verlaufe nach, den Ruf besonderer Bösartigkeit rechtfertigen, der Ziffer und dem Perzentsatz nach sehr wohl mit den klinischen Statistiken übereinstimmen. — Aus den jährlichen Durchschnitten ergiebt sich, dass unser Carcinommaterial circa ein Zehntel sämtlicher Obduktionen ausmacht, eine Ziffer, welche in Bezug auf die übrigen letalen Krankheitsprozesse gewiss als auffällig gross bezeichnet werden muss. Desgleichen ist in dem zehnjährigen Zeitraum eine stetige Zunahme der Frequenz[1]) zu verzeichnen. Es ist vielleicht nicht zu weit gegangen, diese Zunahme mit einer anderwärts, namentlich in England statistisch erwiesenen Zunahme der Häufigkeit der Krebskrankheit in Einklang zu bringen.

Ich wende mich nun zur näheren Besprechung der Fälle von Schilddrüsenkrebs. Er nimmt die zwölfte Stelle der Frequenztabelle ein. Nur noch die Carcinome des Pancreas, der Leber und der Luftwege reihen sich ihm mit niedrigeren Ziffern an. In Bezug auf sämtliche beobachtete Carcinome ergiebt sich für den Schilddrüsenkrebs die Ziffer von 2,6%, in Bezug auf die Gesamt-

[1]) Es fällt mir selbstverständlich ganz und gar nicht bei, die Carcinomfrequenzzahlen etwa in Vergleich zu bringen mit den unter der Bevölkerung Wiens herrschenden Krankheiten, zumal ja der allergeringste Teil der Fälle zu den Bewohnern Wiens gehört. Aus demselben Grund ist auch aus der Frequenz der Schilddrüsencarcinome keinerlei Rückschluss erlaubt, wo doch Wien erwiesenermassen keine Kropfgegend ist.

Carcinome.	1882	1883	1884	1885	1886	1887	1888	1889	1890	1891	Summe	Percent.
I. Magen.	48	27	62	53	46	45	60	61	50	51	503	26,9
II. Uterus.	25	14	27	30	23	32	28	39	32	33	283	15,1
III. Oesophagus.	12	12	16	17	9	27	16	18	19	20	166	8,8
IV. Gallenwege.	11	12	12	8	7	12	15	3	13	19	112	5,9
V. Mund, Rachen, Zunge, Kehlkopf, Speicheldrüsen.	7	14	6	9	6	7	16	11	13	21	110	5,8
VI. Rectum.	4	10	8	8	12	8	9	19	14	16	108	5,7
VII. Uebriger Darmtract (Dickdarm).	10	9	8	8	8	9	5	11	14	19	101	5,4
VIII. Urogenitaltract.	9	15	6	5	8	15	9	11	13	5	96	5,1
IX. Ovarium.	4	9	11	8	6	7	11	12	14	14	96	5,1
X. Mamma.	5	12	10	8	10	10	7	7	12	8	89	4,7
XI. Hautdecke.	1	9	7	12	4	5	9	9	5	6	67	3,5
XII. Schilddrüse.	5	2	3	2	6	8	9	4	7	4	50	2,6
XIII. Pancreas.	4	2	6	4	4	5	2	5	3	2	37	1,9
XIV. Leber.	2	4	3	5	3	3	1	6	3	—	30	1,6
XV. Luftwege. (Lunge, Bronchien)	1	1	—	—	3	2	2	3	3	6	21	1,1
Summe	148	152	185	177	155	195	199	219	215	224	1869	100
Summe aller Obduktionen.	1784	1802	1768	1782	1618	1750	1920	2040	1873	1810	18147	
Carcinome jährliches Percent.	8,3	8,4	10,5	9,9	9,5	11,2	10,3	10,7	11,4	12,3	10,2	

summe der Sektionen die Ziffer von 2‰. Unter den 50 Fällen befinden sich 28 Männer und 22 Weiber. Bezüglich des Alters betreffen das

III.	Dezennium	1	Fall	. . 1	Mann	von 29	Jahren,
IV.	„	9	Fälle	. . 6	Männer,	3	Frauen,
V.	„	13	„	. . 7	„	6	„
VI.	„	16	„	. . 9	„	7	„
VII.	„	8	„	. . 5	„	3	„
VIII.	„	3	„	. .—	„	3	„
	Summe:	50	Fälle	. . 28	Männer	22	Frauen.

Die grösste Frequenz fällt also auf das V. und VI. Dezennium (40.—60. Lebensjahr). Als Altersgrenzen finden sich beim Manne das 29ste und das 65ste, beim Weibe das 34ste und das 77ste Lebensjahr.

In der grossen Mehrzahl unserer Fälle handelte es sich um hochgradig abgemagerte Individuen, die den ausgesprochensten Charakter der Krebskachexie trugen. Die Grösse der Schilddrüsengeschwülste selber aber variierte zwischen sehr verschiedenen Grenzen. Zumeist allerdings findet sich wie bei gutartigen Kröpfen der Hals mehr oder minder monströs verdickt; in selteneren Fällen ist die Vergrösserung der Schilddrüse eine ganz unauffällige, sodass die Krebserkrankung intra vitam latent geblieben ist. 14mal war der linke, 18mal der rechte Schilddrüsenlappen hauptsächlichster Sitz der Neubildung. In 17 Fällen war die Drüse mehr oder minder gleichmässig betroffen; einmal war der Isthmus ausschliesslich erkrankt. Es ist schon erwähnt worden, dass es sich zumeist um sehr umfangreiche Tumoren handelte, von Gansei- bis Mannskopfgrösse; ihre Oberfläche ist durch zahlreiche knotenförmige Vorsprünge knollighöckerig, oder es finden sich solitäre Geschwülste von glatter kugeliger Oberflächengestaltung. Der freie Lappen ist relativ selten von normalem Umfang, sondern zeigt sich meist vergrössert durch eingelagerte solitäre Adenomknoten, oder durch diffuse Colloidkropfbildung. In einigen Fällen wurde eine kleine Schilddrüse angetroffen, an welcher an einer ganz unbedeutenden, leicht übersehbaren Partie die krebsige Neubildung nachzuweisen war. Derlei unscheinbare primäre Herde stehen in gar keinem Verhältnisse zu der Entwicklung von oft sehr beträchtlichen metastatischen Geschwülsten in entfernten Organen und zu den Geschwülsten der regionär inficierten Lymphdrüsen am Halse oder im Mediastinum etc. Ein derartiger Fall — primärer Herd im Isthmus — sei im Folgenden angeführt.

Bahner Anna, 34 Jahre alt, verh. Die Patientin wurde im August 1889 an die Klinik Nothnagel aufgenommen. Aus der Krankengeschichte sind folgende Daten bemerkenswert. Seit circa fünf Monaten bestehen konstante heftige Kopfschmerzen und Schwindelgefühl sowohl in aufrechter Stellung als in der Ruhelage, zunehmende Gedächtnisschwäche, Verschlechterung des Sehvermögens an beiden Augen. St. praes. Sprache mühevoll, Silbenstolpern; Sensorium getrübt. Linksseitige Facialisparese, bilaterale Stauungspapille, Sehschwäche bis zur totalen Amaurose. Die motorische Kraft namentlich auf der linken Körperhälfte stark herabgesetzt. Muskellähmungen beider Bulbi. — Unter stetiger Zunahme sämtlicher Störungen tritt nach dreimonatlichem Krankenlager der Exitus ein. Die klinische Diagnose wurde auf »Tumor in reg. corpor. quadrigem. et thalami optici dext.« gestellt.

Die Sektion ergab folgenden Befund: (Obducent Prof. Kundrat) Prot. Nr. 1797 vom 28. Nov. 1889.

Anat. Diagn.: Carcinoma fibrosum glaud. thyreoideae (ad isthmum) subsequ. carcinomate cerebri multiplice cum usura cranii.

Körper mittelgross, von gracilem Knochenbau, hochgradig abgemagert, blass, welk, trocken, dunkel pigmentiert. Thorax breit, gewölbt, Mammae flach, schlaff; Unterleib kahnförmig eingezogen. In der Kreuzgegend und am rechten Trochanter oberflächlicher Decubitus. Schädeldecken sehr blass, Schädeldach sehr geräumig, lang, von gewöhnlicher Dicke, compakt, an der inneren Fläche allenthalben sehr tief usuriert. Harte Hirnhaut sehr stark gespannt; die inneren Hirnhäute zart. Hirnwindungen stark abgeplattet. Am Uebergang des l. Schläfenlappens in den Hinterhauptlappen eine haselnussgrosse grubige Vertiefung und ein ebensogrosser der Dura fest ansitzender Tumor von griesig-körnigem Bau, weissrötlicher Farbe. Das Gehirn ziemlich blutreich; in demselben zerstreut mehrere erbsen- bis haselnussgrosse Knoten einer ähnlichen Aftermasse, wie der Tumor an der Dura sie zeigt, nur reicher an medullarem Saft und in den centralen Partien stärker verfettet. Grössere solide Tumoren finden sich in der zweiten Stirnwindung linkerseits und ein etwa nussgrosser in der Marksubstanz der linken vorderen Centralwindung, während alle übrigen Knoten ganz oberflächlich sitzen. Ausserdem findet sich im Vierhügel, dessen rechte Hälfte besonders im vorderen Anteil stark vorgewölbt erscheint, ein nussgrosser solider Knoten, nur von einer bis 3 mm dicken Schichte der Vierhügelmasse überdeckt, und überdies ist am l. Plexus chorioideus eine etwa halbbohnengrosse, wurstförmige, weisslich-griesige Masse anzutreffen. — Die Ventrikel etwas erweitert. Schädelbasis ausserordentlich stark usurirt.

Die Schilddrüse etwas vergrössert, grobkörnig, colloid, in ihrer Commissur an einer nicht über haselnussgrossen Stelle ohne scharfe Abgrenzung substituiert durch eine weisse, im Centrum sehr dichte, von Fettreticulis gesprenkelten, milchigen Saft gebenden Aftermasse, die auch oberflächlich fest mit der Trachea verwachsen ist.

Histologisch: C. scirrhosum des Isthmus der Schilddrüse.

Die metast. Knoten im Hirn zeigten auffälligerweise die schönste Ausbildung des Cylinderzellenkrebses mit Entwicklung von sehr hohen Epithelzellen; Infiltration der perivasculären Lymphwege. (Die Gefässe mit wohlerhaltenen Wandungen sind umwuchert von einem mehrschichtigen Kranz der schönsten Cylinderzellen.)

Von ganz besonderer Wichtigkeit für die Frage der oft eigentümlichen metastatischen Ausbreitung der Neubildung erscheint

das Verhalten der Schilddrüsenkapsel zu sein. Sehr gewöhnlich, selbst bei umfangreichen Geschwülsten, findet sich die Bindegewebskapsel in ihrem ganzen Umkreise völlig intakt, nirgends von der Neubildung durchwachsen; dieselbe kann zwar durch chronisch entzündliche Prozesse beträchtlich verdickt sein, lässt sich aber von dem Zellgewebe der Nachbarschaft allseits isolieren. Dieses Verhalten wurde in nicht ganz der Hälfte unserer Fälle angetroffen. Dieser eigentümlichen Beschaffenheit, der Resistenz der Kapsel gegenüber der intracapsulär wuchernden Neubildung soll weiter unten noch gedacht werden. — In vielen anderen Fällen allerdings hat die Kapsel der andrängenden Zellenwucherung nicht standgehalten, findet sich von der Neubildung durchwachsen und in untrennbarem Zusammenhang mit Nachbargebilden.

Die Durchschnittsfläche der Krebsgeschwülste zeigt ein sehr mannigfaches Aussehen, nicht selten einen exquisit lappigen Bau. Bald finden sich knotenförmige, in die Drüse eingebettete Herde aus markigen, seltener fibrösen Neubildungsmassen bestehend, bald auch sind ganze Lappen, oder selbst die ganze Drüse mehr minder gleichmässig von Neubildungsgewebe infiltriert und bis auf wenige corticale Reste substituiert. Das Stroma der Neubildung stellt zuweilen ein mehr minder dickbalkiges Netzwerk fibrösen Bindegewebes dar, dessen Lücken die weissrötlichen, weichen Neubildungsmassen erfüllen; doch ist ein feines, zartes Stroma vorherrschend. Oft grenzt sich die Neubildung gegen das Schilddrüsenparenchym durch eine breite Lage faserigen, derben Bindegewebes ab; zumeist fehlt wohl eine solche scharfe Grenze. Die Neubildungsmasse selbst ist oft sehr reich vascularisiert, von Hämorrhagien durchsetzt, von gelbrötlicher Farbe; in centralen Partien teils verfettet, teils anämisch-necrotisch; sie birgt nicht selten grössere oder kleinere, mit zerfliessendem Detritus und zerbröckelndem Inhalt erfüllte Hohlräume. In anderen Fällen zeigen die grösseren Knoten eine deutliche, charakteristisch radiäre Streifung des markigen, grauweissen Gewebes. Auf die verschiedenen regressiven Veränderungen kann hier nicht weiter eingegangen werden.

Von besonderer Wichtigkeit sind ferners die mannigfachen Beziehungen des Schilddrüsentumors zu den Nachbarorganen. Anatomisch ist zu unterscheiden das Verhältnis des eigentlichen primären Schilddrüsentumors und das der sekundären Geschwülste zu den Nachbarorganen am Halse, Unterschiede, welche klinisch häufig nicht auseinander zu halten sind.

Annähernd in demselben Verhältnisse wie beim gutartigen Kropfe ist auch beim Krebs der Schilddrüse die Luftröhre zu

allermeist schwer in Mitleidenschaft gezogen. Ganz gewöhnlich finden sich innige Verwachsungen der Geschwulst oder ihrer Kapsel mit der Luftröhrenwand durch derbe, fibröse, schwielige Bindegewebsmassen, mehr minder ausgedehnte seitliche Verdrängungen, und die verschiedenen Formen der bald einseitigen, bald bilateralen oder allseitigen Druckwirkung: wie seitliche Abplattung; bilaterale, sagittale Kompression (Säbelscheidentrachea, Demme), frontale Abplattung, welche Kocher besonders den malignen Neubildungen zuschreibt; auch circuläre Kompression der allseitig von der Geschwulst umscheideten Trachea wurde mitunter angetroffen. Die krebsige Infiltration und die Perforation der Luftröhre durch proliferierendes Neubildungsgewebe ist hingegen ein verhältnismässig sehr seltener Befund beim Schilddrüsenkrebs, jedenfalls viel seltener als beim Sarcom der Schilddrüse. Dies muss schon deshalb besonders hervorgehoben werden, weil gerade die Handbücher der pathologischen Anatomie einen häufigen Durchbruch des Schilddrüsenkrebses in die Luftröhre anzuführen pflegen. Es sei daher hier nochmals konstatiert, dass gerade das umgekehrte Verhältnis besteht, indem eben die Carcinome selten, die Sarcome ganz gewöhnlich die Luftröhre durchwachsen. In den wenigen Fällen von Durchwachsung der Trachealwand handelte es sich entweder um diffuse krebsige Infiltration der Schleimhaut von oft sehr weiter Ausdehnung, oder um Bildung dissemierter medullarer Knötchen. Die Bildung von grösseren, endotrachealen Tumoren wurde in unseren Fällen nur einmal angetroffen.

Im Falle 25 (Carc. cylindrocellulare) ragte von der l. seitlichen Wand der Trachea eine etwa haselnussgrosse, zapfenförmige, intensiv rote, feinhöckerige, wie facettierte Geschwulst von breiter Basis ausgehend in das Lumen, die mit der aussen am Halse befindlichen in direktem Zusammenhang stand. Infiltration und Perforation der Luftröhrenwandung finden sich in sechs Fällen verzeichnet, darunter war auch dreimal die Schleimhaut der Hinterwand des unteren Kehlkopfabschnittes mit betroffen. Einmal reichte die krebsige Schleimhautinfiltration bis an die Stimmbänder hinauf, und einmal zeigte sich die Luftröhren- und Kehlkopfschleimhaut bis an die Epiglottis hinauf mit zahlreichen medullaren Knötchen bedeckt; die Knorpelringe der Luftröhre fanden sich in unseren Fällen stets frei von der Neubildung.

An den Lageveränderungen nimmt wohl gewöhnlich auch die Speiseröhre Anteil; fünfmal findet sich eine hochgradige Verengerung der Speiseröhre angegeben; in dem einen Falle fanden sich die Muskelwände des Pharynx und des Oesophagus auf eine

grosse Strecke hin von Neubildungsmasse durchwachsen und war ihre Lichtung bis zur totalen Undurchgängigkeit derart verengt, dass zur Gastrotomie geschritten werden musste.

In einem weiteren Falle war die Neubildung in Oesophagus und Pharynx durchgebrochen und wurde anlässlich einer irrigen Diagnose auf Carcinoma oesophagi 4 Monate ante exitum die Resektion des carcinomatös erkrankten Oesophagus vorgenommen.

Regelmässig werden die grossen Hals-, Nerven- und Gefässpakete aus ihrer topographischen Lage verdrängt. In eine mehr minder starke Kompression derselben teilen sich wieder der primäre Tumor und die sekundären Drüsengeschwülste. Bald haben wir es mit einer einfachen Verdrängung und teilweisen Kompression des Nervengefässpaketes zu thun, bald mit völliger Umwachsung desselben, wobei vorzugsweise die Lichtung der Jugularis oft bis zur Undurchgängigkeit verschlossen werden kann. Der Effekt der Kompression der Vene ist häufig nicht sehr in die Augen springend, da collaterale Abflussbahnen das statische Gleichgewicht aufrecht zu halten pflegen. Doch sind Venectasien der Haut, oft auf weite Bezirke, auf Brust und Schädel verbreitet, nicht ungewöhnliche Folgeerscheinungen der Druckwirkung. Ja, die Ausdehnung der collateralen Bahnen in der Haut der Nachbarschaft sind oft so auffällig, dass einige Beobachter diesem Befunde eine diagnostische Bedeutung zugeschrieben haben. Jedoch sind solch ausgebreitete Venectasien am Halse und auf der Brust auch ganz häufig bei gutartigem Kropfe anzutreffen. Ja die Venenerweiterung steht, wie Wölfler bemerkt, oft in gar keinem graduellen Verhältnis zur Grösse des Kropfes; so findet sich oft bei recht grossen Kröpfen keinerlei beträchtliche Venenerweiterung. Nicht eben häufig führt die durch Kompression bewirkte Absperrung der venösen Blutbahn zu Venenthrombosen, welche sich unter Umständen weit hinab in die Hauptstämme erstrecken können. An dieser Stelle soll auch schon auf das Vordringen von Geschwulstelementen in die Venenlichtung selbst, sei es in die Aeste der Schilddrüsenvenen und durch diese in die Jugularis, sei es direkt in die letztere, hingewiesen werden.

Direktes Eindringen von Geschwulstelementen in die Jugularis fand sich in fünf Fällen.

Auf die Thrombose der Venen durch Geschwulstgewebe werde ich weiter unten noch ausführlicher zurückkommen.

Während der Nervus vagus sehr selten durch Druckwirkung afficiert gefunden wurde, ist der Nervus laryngeus inferior relativ häufig in Mitleidenschaft gezogen, sei es nun, dass er in seinem

Verlaufe gänzlich in dem Neubildungsgewebe untergeht, sei es auch, dass er in den schwieligen Massen der nächsten Umgebung des Tumors atrophiert und in seinem weiteren Zug nicht mehr aufzufinden ist. Mit der fortdauernden und wachsenden Druckwirkung des Tumors und der chronisch entzündlichen Schwielenbildung steht die so häufige, ja regelmässige Stimmbandlähmung in Zusammenhang, welches Symptom gerne zur Feststellung der Diagnose einer malignen Struma herbeigezogen wird (Albert u. a.). Doch ist gerade dieses Symptom für die Diagnose der bösartigen Neubildung ganz irrelevant, da es ebenso oft beim gutartigen Kropfe gefunden wird. Wölfler, Meyer-Hüni u. a. trafen in 10% aller laryngoskopisch untersuchten Kropfkranken Paresen und Lähmungen der Stimmbänder (meist eines Stimmbandes) und bei 23 Kropfkranken, bei welchen Mikulicz die Kropfresektion machte, wurden sogar neunmal Stimmbandlähmungen getroffen. (39%)!

Verwachsung der Geschwulstoberfläche mit den sie deckenden Muskeln der unteren Zungenbeingruppe, wie mit den Kopfnickern, sekundäre Veränderungen derselben, waren ganz gewöhnlich anzutreffen. Seltener wohl fand sich krebsige Infiltration des Muskelgewebes. Dass diese der klinischen Erkenntnis unschwer zugänglichen Momente sehr wichtige diagnostische Merkmale für die maligne Struma abgeben, ist an sich verständlich.

Im Gegensatze zum Sarcom ist die Verwachsung der carcinomatösen Schilddrüse mit der Haut relativ sehr selten. Dasselbe gilt in noch höherem Masse für die Exulceration der Geschwulst. Mit Recht schuldet Rose für letztere die sogenannte »diagnostische« Punktion an, welche, namentlich von C. Kauffmann vorgeschlagen, schon aus dem Grunde verwerflich erscheint, weil es durch sie kaum je gelingt, ein diagnostisch verwertbares Material zu gewinnen. Die Fixierung und Infiltration der Haut ist allerdings, sofern sie nicht auf Narbenbildung nach vorausgegangenen Punktionen oder Spaltungen von Cysten zu beziehen ist, ein untrügliches Zeichen der bösartigen Neubildung.

Bevor wir im Speziellen auf die Metastasen des Schilddrüsencarcinoms übergehen, müssen wir in Kürze die Art der Weiterverbreitung von Geschwulstkeimen näher betrachten. Während bei den Carcinomen anderer Organe die regionäre Infektion auf dem Wege der Lymphbahnen die Regel ist, tritt beim Schilddrüsenkrebs neben der ersteren die vorwaltend für Sarcome konstante metastatische Verbreitung auf dem Wege der Blutbahnen in den Vordergrund. Ja, die Generalisierung der Geschwulstelemente, die embolischen Metastasen können sogar für den Schilddrüsenkrebs

als besonders charakteristisch bezeichnet werden. Wie kaum ein anderes Organ bietet gerade die Schilddrüse hiefür die günstigsten Bedingungen. Wie der anatomische Bau, der überaus grosse Reichtum von Blutadernetzen des Organes, so ist es nicht minder auch die eigentümliche starke Widerstandskraft der Schilddrüsenkapsel, welche die Generalisierung des Carcinoms geradezu begünstigt. Sehr frühe, oft noch ehe es zu regionären Infektionen der Lymphdrüsen gekommen, trifft man disseminierte Metastasen in den Lungen und anderen entlegeneren Organen, wie namentlich in den Knochen. Der Gefässreichtum des Schilddrüsenparenchyms giebt an sich den proliferierenden Epithelzellen einen bestimmten Weg, den sie nun mit grosser Vorliebe einschlagen. Erst wird eine Venenwand durchbrochen und in dem offenen Strombett geht das Wachstum weiter; einzelne hervorragende Geschwulstpartikel werden von dem Blutstrom abgerissen und mitgeführt, bis sie in den Arteriolen oder Capillaren der Pulmonalarterien stecken bleiben. Aus solchen Embolis entstehen wohl zumeist die metastatischen Geschwülste der Lungen.

Es ist nun wohl auch denkbar, dass feinste Geschwulstelemente — und lebenskräftig scheinen ja auch Fragmente der Krebszelle zu sein — das Capillarsystem der Lunge passieren und in den grossen Kreislauf gelangen, um in gewissen Endstationen der Körperarterien abgelagert zu werden, zu neuem Wachstum. Doch die Geschwulstelemente können unter Umständen auch einen anderen Weg nehmen. Sie können durch ein ganz oder teilweise offenes foramen ovale der Vorhofsscheidewand in den grossen Kreislauf gelangen und derart an weit entfernten Stellen zu Metastasen führen. Es kann aber auch — und dies ist direkt nachzuweisen — das proliferierende Geschwulstgewebe eines metastatischen Knotens der Lunge in das Quellgebiet der Lungenvenen durchbrechen und dermassen die Generalisierung herbeigeführt werden.

Das Hineinwachsen und die Obturation grösserer Venenstämme durch Geschwulstmasse wurde in 11 Fällen bei der Obduktion konstatiert und weiter verfolgt. Gleichwohl ist die Zahl der Geschwulstthrombosen in unserer Kasuistik viel höher anzuschlagen, da die vielbeschäftigten Obducenten sich nicht in allen Fällen auf feinere zeitraubende Untersuchungen des Gefässsystems der Schilddrüsengeschwulst einlassen konnten, sondern sich auf grob anatomische Befunde beschränken mussten. Die Thrombose mit Geschwulstmassen betraf einmal die Vena jugularis dextra, zweimal die V. jugularis, Subclavia und Anonyma sinistra, einmal

die V. anonyma dextra, einmal die Vena anonyma sinistra, obturiert von der Einmündungsstelle einer Thyreoidea ima an (zahlreiche grosse Aeste der Pulmonalarterie von denselben Gewebsthrombenmassen verschlossen), einmal die Vena transversa scapulae dextra (bis in den Confluxus mit der Subclavia), einmal die Cava superior (Lungen frei von Metastasen), einmal die V. thyreoidea inferior und jugularis interna sinistra (multiple Metastasen im Knochensystem), einmal die Vena thyreoidea, Jugularis, Anonyma dextra, Cava superior, mit rückläufigen Metastasen in den Venenplexus des Clivus und in den Sinus cavernosus, einmal die V. thyreoidea inferior sinistra (Tumoren der Schädelbasis).

Die krebsige Thrombose grosser Venenstämme wie der Jugularis, der Cava etc. entsteht ebensowohl durch direkte Durchwachsung der Gefässwände seitens der sie umschliessenden Neubildungsmasse, als auch namentlich fortgesetzt von den Thromben kleinerer und kleinster Schilddrüsenvenen. Ebenso ist eine rückläufige Verschleppung von Krebsthromben möglich (Thrombose der Jugularis interna, Krebsthrombus der Clivusvenen und des Sinus cavernosus). C. Kauffmann fand z. B. in allen Fällen von Thrombose der Jugularis interna nebstdem Thromben im Quellgebiete der unteren Schilddrüsenvenen.

Aus dem Gesagten folgt, dass das Schildrüsencarcinom in Bezug auf die metastatische Verbreitung eine Ausnahmestelle gegenüber den primären Carcinomen anderer Organe einnimmt, indem in einer grossen Zahl der Fälle gleichwie bei den Sarcomen es frühzeitig zur Infektion der Blutbahn kommt.

Regionäre Drüsengeschwülste.

In 35 Fällen fanden sich sekundäre Carcinome der Lymphdrüsen; fast durchwegs werden die regionären Lymphbahnen der Reihe nach inficiert angetroffen, die Halsdrüsen und die der Schlüsselbeingruben (29 mal); die substernalen, mediastinalen und bronchialen Drüsen (23 mal, darunter zweimal solitäre mediastinale Tumoren); nur zweimal waren die retroperitonealen Lymphdrüsen krebsig infiltriert und in umfängliche Geschwülste umgewandelt, einmal neben Drüsenkrebs anderer Regionen, einmal solitär. Sekundärer Krebs der Achseldrüsen fand sich nur einmal neben Infiltration der Halsdrüsen. Die Grösse der Drüsengeschwülste ist sehr wechselnd; oft sind sie von derart umfangreichen Dimensionen, dass die primäre Schilddrüsengeschwulst ihnen gegenüber ganz in den Hintergrund tritt und die strumöse Halsverdickung ganz auf ihre Kosten zu stande kommt. Auf die mannigfachen

Beziehungen der Drüsentumoren zu den benachbarten Organen, zur Trachea, Oesophagus, zu den Halsmuskeln und Gefässen, zu den mediastinalen Organen etc. braucht hier nicht mehr ausführlich hingewiesen zu werden; es gilt dasselbe was schon für die Schilddrüsengeschwülste selbst erwähnt worden ist. Bei den Drüsentumoren finden sich alle Abstufungen der Entwicklung wie der Entartung des Neubildungsgewebes; der markige Charakter desselben, die Erweichung, scheint gleichwohl am vorherrschendsten, zumalen hier das Gewebe unter weit ungünstigeren Ernährungsbedingungen steht, wie der primäre Tumor. Gar nicht selten sieht man auch in den Lymphdrüsengeschwülsten Nachahmungen typischen Schilddrüsengewebes. Die Struktur der Lymphdrüsen selbst ist gewöhnlich gänzlich verschwunden, das lymphatische Gewebe meist gänzlich von der Neubildung substituiert; als letzten Ueberrest trifft man pigmentreiche Bindegewebsgerüste, wodurch die Durchschnittsflächen namentlich mediastinaler und bronchialer Tumoren ein schönes, schwarzgrau gesprenkeltes Aussehen erhalten.

Es mag hier noch erwähnt werden, dass sich in einigen Fällen auch ausgedehnte krebsige Infiltrationen des Zellgewebes am Halse und im Mediastinum vorfanden, teils in direktem Zusammenhang mit infiltrierten Drüsen, teils durch die Wucherung des Neubildungsgewebes in den Lymphgefässen und Saftkanälen hervorgebracht.

Metastatische Geschwülste.

Im Anschlusse an das eben Gesagte können wir uns bezüglich der Metastasen kurz fassen.

Unter den 50 Fällen fanden sich 29mal metastatische Tumoren in den Lungen. Es handelt sich teils um ungemein zahlreiche kleinere, erbsen- bis haselnussgrosse Geschwülste, welche allenthalben im Parenchym der Lunge disseminiert sind, häufig dicht unter der Lungenpleura sitzen oder sich in flachen beetartigen, gedellten Protuberanzen über das Pleuraniveau erheben, teils um einige wenige grössere Geschwülste von den Dimensionen eines Taubeneies bis zu Faustgrösse, welche solitär und meist central in einem Lappen sitzen; mehrmals fanden sich auch peribronchiale krebsige Infiltration auf mehr oder minder grosse Lungenbezirke ausgebreitet. Gelegentlich auch sah man die Neubildungsmassen in die Bronchiallichtungen hineinwuchern, und unter Bildung von Geschwülsten dieselben obturieren.

Die makroskopische Beschaffenheit der Lungentumoren entspricht häufig dem primären Carcinom; immerhin zeigten aber

auch nicht wenige Fälle histologisch den ausgeprägten Charakter des Schilddrüsengewebes oder mindestens des einfachen Adenoms, während der Primärtumor selbst ein exquisit medullares Carcinom darstellte (Eberths bekannte »Umkehr zum Bessern«). Ein gleiches Verhalten zeigten auch namentlich die Metastasen im Knochen, worauf wir später noch zurückkommen wollen. Dieser Umstand, sowie aber namentlich das Vorkommen von Metastasen bei Vorhandensein eines scheinbar typischen Colloidkropfes gaben seinerzeit Anlass zur Aufstellung des sogenannten malignen oder destruierenden — Adenoms (Ziegler u. A.), an welcher Auffassung noch heute einige Autoren festhalten. Von dem Augenblick aber, wo es zur Bildung von metastatischen Geschwülsten in entfernten Organen kommt, hat ja jede Primärgeschwulst ihren typischen Charakter verloren; es ist daher nicht gestattet bei Primärtumoren, welche zu Metastasen führen, noch von typischen Gewebsneubildungen — Adenomen — zu sprechen, wenn auch sie selbst wie ihre Tochter- und Enkelgeschwülste noch so sehr den scheinbaren Charakter des Typischen an sich tragen.

Die metastatischen Knoten der Lunge sind bald sehr reich vascularisiert, von Hämorrhagien durchsetzt und schwarzrötlich gesprenkelt, bald rein weiss von markigem Aussehen; sie bieten alle Stadien regressiver Metamorphosen, Verfettung und nekrotischen Zerfall des Gewebes bis zur centralen Höhlenbildung. —

Nur einmal waren die Lungen allein Sitz metastatischer Knoten, in allen andern Fällen fanden sich daneben teils regionäre Drüsentumoren, teils Metastasen in anderen Organen. Es sei hier noch hinzugefügt, dass in drei Fällen, wo Krebsthromben in der Jugularis interna, Vena anonyma und cava superior vorgefunden wurden, die Lungen sich frei von Metastasen erwiesen. Hinwiederum waren in einem Fall, wo die Vena anonyma sinistra von einer Vena thyreoidea ima her durch Geschwulstgewebe obturiert war, zahlreiche grössere Lungenarterien auf weite Strecken hin von der gleichen Gewebsmasse ausgefüllt.

Isolierte Metastasen in den Pleuren sind selten. Hingegen finden sich mehr mindergrosse Pleurenbezirke im Zusammenhang mit Lungenmetastasen, mit carcinomatösen Drüsen des Lungenhilus, oder mediastinalen Tumoren mitbeteiligt. Es sei hier noch hingewiesen auf das bei Lungen- und Pleurametastasen so häufige Vorkommen serös-hämorrhagischer Transsudationen in den Pleurasäcken.

In der Leber wurden viermal Metastasen angetroffen — Knoten von Hanfkorn- bis Walnussgrösse —; einmal fanden sich

neben multiplen erbsengrossen Knötchen ein faustgrosser Tumor im Parenchym des rechten Lappens mit einer centralen, mit Colloid erfüllten, etwa hühnereigrossen Höhle.

Das Herz war einmal der Sitz einer metastatischen Geschwulst. Die rechte Ventrikelwand war substituiert von einer oberflächlich höckerigen, am Durchschnitte medullar weichen Geschwulst, welche in den Ventrikel sich verwölbte und dessen Lumen zum Teile aufhob.

Die Nieren bargen dreimal multiple Metastasen, meist mit cortikalem Sitze. Einmal war eine Niere diffus vom Krebsgewebe infiltriert, zweimal war die linke Niere allein Sitz der Metastasen.

Metastasen in der Hirnsubstanz sind viermal angetroffen worden (siehe Fall Bahner), während metastastische Tumoren des Schädels oder der Hirnhäute, welche von aussen in die Hirnsubstanz eindringen, mit ihr verwachsen, oder sie wenigstens verdrängen, in mehreren Fällen angegeben werden. Einmal fanden sich zahlreiche metastatische Tumoren verschiedener Grösse in die Markmasse der Hemisphären eingebettet.

Von grossem Interesse sind aber die Metastasen im Skelettsystem. Es möchte vielleicht auffällig erscheinen, dass in zehn Fällen sich Metastasen im Knochen vorfanden; die schon oben erwähnten günstigen Bedingungen zur embolischen Verbreitung des Schilddrüsencarcinoms erklären diesen Befund gewiss nicht zur Genüge; es drängt dieses Verhalten zu der Annahme, dass das Knochengewebe, namentlich die Spongiosa einen besonders günstigen Boden für eingelangte Schilddrüsenkrebskeime abgebe, wie wir für andere Geschwülste namentlich die Leber als disponiert ansehen müssen (Melanosarcom), — welches Organ gerade bei den Schilddrüsenkrebsen viel seltener den Sitz sekundärer Tumoren bildet (im Gegensatz zum Mammacarcinom). Vielleicht spielt auch bei der Häufigkeit der Metastasen in der Lunge eine gewisse Disposition dieses Gewebes mit, wiewohl dieselbe hier bei den oben auseinandergesetzten anatomischen Verhältnissen (Venenthromben) nicht so ersichtlich ist. Für die hervorragende Beteiligung des Knochengewebes erscheint aber diese Annahme einer Disposition notwendig. — Kein anderes primäres Carcinom führt so häufig zu metastatischem Krebs im Knochen.

In einer sehr geringen Anzahl der Fälle handelt es sich lediglich nur um krebsige Infiltration der Spongiosa und der Markmasse; dies fand sich teils in langen Röhrenknochen, teils in den Wirbelkörpern. In weitaus grösserer Mehrzahl haben wir es mit der Bildung umfänglicher Tumoren zu thun, welche ihrerseits nach

Substitution des Knochengewebes die benachbarten Gewebe und Organe verdrängen oder infiltrieren.

Die Zerstörungen, welche die Neubildung in dem betreffenden Teile des Knochensystems anrichtet, sind oft ganz kolossale. So fand sich in einem Falle nahezu die ganze Schädelbasis bis auf wenige Knochenspicula substituiert. Die Epithelialwucherung dringt unter lacunarer Resorption der Knochensubstanz nach allen Seiten vor, und so wird bald der ganze Knochen völlig durch Neubildungsgewebe ersetzt. Im Gegensatz dazu fand sich bei einem anderen Falle eine ganz ausserordentlich mächtige Osteophytbildung im Bereich und in der Nachbarschaft des Tumors (Scheitelbein), sowohl auf der äusseren Tafel, als auch in der Vitrea; die nadelförmigen Knochenspicula schienen völlig in den Tumor hineingewachsen.

Fünfmal fanden sich solitäre Knochenmetastasen (Unterkiefer, Keilbein, Schädelbasis, Sternum). In allen übrigen Fällen waren multiple Metastasen in verschiedenen Knochen vorhanden.

Die multiplen Metastasen mögen hier der Reihenfolge nach aufgezählt werden:

Multiple metastatische Carcinome:

1) Stirnbein — Hinterhauptschuppe.
2) Darmbein (links) VII. Brustwirbelkörper, II. und III. Brustwirbelbogen, VIII. und VII. Rippe (rechts), rechtes Schlüsselbein.
3) Manubrium sterni, linker V. Rippenbogen.
4) Rechte Schläfenschuppe, rechtes Orbitaldach, rechte VI. Rippe, linker Humerus.
5) Darmbein, Kreuzbein, Körper der Lendenwirbel, rechte XI. Rippe, Hinterhauptschuppe.

Danach waren Sitz der Metastasen achtmal Knochen des Schädels und zwar:

1mal Stirnbein,
2mal Hinterhauptschuppe,
1mal Schläfenbein,
1mal Scheitelbein,
1mal Keilbein und Nachbarschaft (Schädelbasis).
1mal Orbitaldach,
1mal Unterkiefer,

ferner:

3mal das Manubrium sterni,
2mal das Darmbein,
3mal die Wirbelsäule,

4mal die Rippen,
1mal der Humerus.

Sehr bemerkenswert ist immerhin, dass gerade das Schädelskelett relativ so häufig Sitz metastatischer Carcinome ist.

Klaboch, Ignatz, 37 Jahre alt, aus Böhmen, aufgenommen an die Klinik Nothnagel 10. IX. 1887; im Juli 1883 stellte sich ziemlich plötzlich Doppelsehen ein, das einige Wochen mit wechselnder Intensität andauerte; gleichzeitig nahm die Sehkraft des rechten Auges ab, und stellten sich Schmerzen im Kopfe und in der Umgebung des rechten Auges ein; im Herbste desselben Jahres bemerkte er Abnahme des Gehörs rechterseits und es trat allmählich Unvermögen, das rechte Oberlid zu heben, auf. Das Auge selbst soll damals entzündet gewesen sein. Neben den sich steigernden Kopfschmerzen kam es zu Magenbeschwerden und häufigem Erbrechen. Diese Zustände währten in erträglichem Grade bis Januar 1887, wo heftiger Kopfschmerz und Schwindelgefühl ihn veranlassten, das Spital aufzusuchen, das er nach 14 Tagen bereits wieder verliess, nachdem die Beschwerden sich einigermassen gebessert hatten. Im September kam er wegen neuerlicher Steigerung der Kopfschmerzen wieder an die Klinik. Der Hals soll seit Beginn der Beschwerden langsam an Umfang zugenommen haben.

Status praesens: Bei der Inspektion des Gesichtes fällt vorerst auf, dass das rechte Oberlid bis zum völligen Lidschluss herabhängt; es kann nur durch Kontraktion des Frontalis etwas gehoben werden. Die linken Lider aktiv beweglich; die linke Pupille etwas enger als die rechte, reagiert sehr wenig auf Licht und auf Accommodation. Die Bewegungen des linken Bulbus frei, geschehen jedoch sehr träge. Die Sehkraft sehr stark herabgesetzt. Das rechte Auge steht in Mittellage, ist stark prominent, ist nach keiner Richtung aktiv beweglich. Pupille weit, oval mit sagittalem längeren Durchmesser. Reaktion auf Licht und Accommodation gleich Null.

Okulistischer Befund: Rechts: Lähmung des Oculomotorius, Abducens und Trochlearis. Gesichtsfeld nicht eingeschränkt. Perception feinster Farbennuancen unsicher. Links: leichte Parese der Augenmuskeln; starke Gesichtsfeldeinschränkung. Pat. hält alle Farben für gelb. Beiderseits Decoloratio pap. N. optici ex neuritide descend. —

Rechterseits leichte Facialisparese; Zunge weicht deutlich nach rechts ab; eine Zone der rechten Gesichtshälfte zwischen Nasenrücken, Jochbein und Mundwinkel ist unterempfindlich; Gehörsinn beiderseits herabgesetzt, rechts mehr als links. Geruchsinn auffallend stumpf.

Neuralgie des nerv. alveol. superior beiderseits. — Hals breit. Schilddrüse namentlich im linken Lappen vergrössert, hart, höckerig. Unter dem linken Kopfnicker eine taubeneigrosse Geschwulst tastbar. In der oberen Brustgegend erweiterte Venennetze. Ausgesprochene Arythmie der Herzaktion. Pat. klagt fortwährend über andauernde heftige Kopfschmerzen, Schmerzen in der Umgebung des rechten Auges, Schlaflosigkeit. Nach dreimonatlichem Spitalsaufenthalte wird Pat. am 3. Dezember 1887 wieder entlassen, nachdem sich die genannten Beschwerden unerheblich gebessert hatten.

Im Juli 1888 wurde er neuerlich aufgenommen. Das subjektive Wohlbefinden war von kurzer Dauer gewesen. Schon im Februar traten wieder heftige Kopfschmerzen auf, sowie häufiges Erbrechen. Seit Anfang Juni ist das Sehvermögen auf beiden Augen nahezu ganz erloschen. Es gesellten sich zu den übrigen Symptomen Atemnot, intensiver Husten und Schlingbeschwerden.

Die Kropfgeschwulst ist seit 2 Monaten rapid bis auf das doppelte des früheren Umfangs gewachsen. Zugleich magerte Pat. zusehens ab. In der linken reg. retromaxill. findet sich eine apfelgrosse wenig bewegliche Geschwulst, in den Schlüsselbeingruben sind kleine harte Lymphdrüsen tastbar. Der oben angegebene Befund unverändert; hiezu gesellte sich noch Ptosis am linken Auge.

Okulistischer Befund: Beiderseits Atrophia n. opt.; die Papille sehr blass, sehnig glänzend, Gefässe fadenförmig kontrahiert.

Venectasien auf der vorderen Brustwand und im Gesichte; namentlich ziehen von der Nasenwurzel nach aufwärts über Stirn und Schläfen sich verästelnde ausgedehnte Venen. Es besteht ein unablässiger quälender Husten mit reichlichem schleimig eitrigem Auswurf. Ueber beide Lungen verbreitet konsonierende, Rasselgeräusche. Die Einzelnheiten der übrigen Leidensgeschichte des Patienten übergehe ich.

Einen Monat vor dem Ende kam es allmählig zu universellem Hydrops und rechtsseitigen Hydrothorax. Unter fortschreitendem Verfall trat am 2. Dezember 1888 der Tod ein.

Sektionsbefund.

Klaboch, 38 Jahre, 1888 Prot. Nr. 1769. Körper mittelgross, abgemagert, von schmutziggelblichem Kolorit, hydropisch. Linker Bulbus eingesunken, rechter stärker vorgewölbt. Der Hals dick. Schädeldach mit der Dura etwas verwachsen, oval, Gefässfurchen tief. Hirnsubstanz sehr weich. Bei Herausnahme des Gehirns erscheinen die beiden N. optici, besonders der linke samt dem Chiasma über eine in der Gegend der Hypophysis sich verwölbende Geschwulst ausgespannt, ungemein abgeplattet, zum Teil grau durchscheinend. Auch beide Oculomotorii ausgezerrt. Der rechte seiner grössten Ausdehnung nach in die Geschwulst aufgenommen; beide Carotiden in ihren Hirnanteilen platt gedrückt. Die Geschwulst nimmt die Gegend des ganzen Keilbeinkörpers ein, breitet sich nach links bis an das mediane Drittel der mittleren Schädelgrube aus, und nimmt rechts nahezu die ganze mittlere Schädelgrube ein, erstreckt sich nach hinten längs des Clivus bis an die vordere Circumferenz des Foramen occip. magnum und umfasst zum Teil auch den rechten Rand des letzteren. Sie ist allerseits von der Dura überzogen. Zwischen den mittleren Schädelgruben erscheint sie im allgemeinen rundlich auf der Oberfläche; in der rechten, mittleren Schädelgrube sitzt ihr ein walnussgrosser, knorpelharter Knoten auf; kleinere rundliche weichere Knoten prominieren an der vorderen Circumferenz dieses Anteiles der Neubildung. Ueber dem Clivus und von da weiter nach abwärts ist der Tumor flachhöckerig; besonders unter dem Chiasma tritt wieder ein halbhaselnussgrosser Knoten ziemlich scharf umschrieben hervor; ein über erbsengrosser Knoten steht unmittelbar daneben nach rechts und vorne hin, unter der rechten Carotis. Die Geschwulst fühlt sich überall ziemlich weich an, fast fluctuierend, am Frontalschnitte zeigt sich durchwegs das Aussehen des Colloidkropfgewebes. Die Dura erscheint ziemlich stark vascularisiert und injiciert. Im rechten Anteil der hinteren Schädelgrube flache Osteophytbildungen. Der rechte Schläfenlappen an der Basis durch die Geschwulstmassen tief eingedrückt.

Der rechte Schilddrüsenlappen ziemlich klein, blassgelb, scharf begrenzt. Der linke Lappen bedeutend grösser, die Trachea rechtshin verdrängend, oberflächlich flachhöckerig, derb, am Durchschnitt rötlichgrau, einen trüben, dicklichen Brei gebend, im Zentrum eine bohnengrosse Stelle fahlgelb, trockener.

Die Drüsen der linken Halsseite bis an den proc. mastoid. bohnen- bis hühnereigross, weich, ihre Gewebe weich, weiss, einzelne fast zerfliessend, auf dem Durchschnitt dieselbe Struktur zeigend wie der linke Schilddrüsenlappen. Einzelne kleinere Drüsentumoren eingelagert zwischen Oesophagus und Trachea; im Bereiche der obersten Trachealringe, sowie im obersten Pharynxanteile und im retropharyngealen Zellgewebe ziemlich umfängliche bis an die Schädelbasis sich erstreckende Geschwülste.

In beiden Pleurahöhlen je $1^1/_2$—2 Liter einer blutig serösen Flüssigkeit. Der Unterlappen der rechten Lunge vollständig comprimiert, klein, luftleer, der Oberlappen voluminöser, dichter. Im Parenchym um die rechtsseitigen Bronchien und Gefässe einige graupigmentierte, weisslich rötliche Geschwülste, zum Teil in das Bronchiallumen hineinragend und die Gefässwandungen durchbrechend. Die mediastinalen und bronchialen Lymphdrüsen wallnussgross, ebenfalls von der Textur des Schilddrüsentumors.

Histologischer Befund: Carcinoma adenomatosum.

Der Knochentumor zeigt fast durchwegs das Bild der einfachen Colloidschilddrüse. Die Schilddrüsengeschwulst selbst hingegen zeigte neben rein adenomatösen Gewebspartien noch das Bild des medularen Carcinoms.

* * *

Enengl, Johann, 56 Jahre alt. (Klinik Albert.) (Klinische Diagnose: Sarcoma durae matris.) Klin. Prot. XII vom 5. Februar 1886.

Neben dem rechten Scheitelbeinhöcker, nach vorn bis an die rechte Kranznaht reichend, eine 9 cm lange und 4 cm klaffende Schnittwunde (Exstirpation des Schädeltumors), durch welche man auf einen unregelmässig grubig vertieften, von vereiterndem Granulationsgewebe überkleideten Substanzverlust des Schädeldaches gelangt; der Knochen von einer gelbrötlichen Neubildungsmasse substituiert, die von feinen, radiär zur Oberfläche gestellten Blättern und Spangen durchsetzt, und mit der Dura innig verwachsen ist, beim Ablösen an dieser teilweise haften bleibt. In der Umgebung des Knotens die vitrea gewulstet, verdichtet, zu einem warzig blätterigen Osteophyt ausgewachsen. Entsprechend der beschriebenen Geschwulst eine flache Depression auf der Konvexität der rechten Hemisphäre, von den Centralwindungen auf den oberen Scheitellappen reichend. Beide Schilddrüsenlappen vergrössert, über hühnereigross, tuberös-knollig, linker Lappen mit seinem Unterrand hinter das Manubrium sterni reichend. Das Parenchym dieses Lappens in grosser Ausdehnung schwielig verdichtet, im Centrum ein nussgrosser, teilweise zerfliesslicher, erweichter Knoten. Vor diesem ein pflaumengrosser, colloider, unter ihm mehrere kleinere, miteinander confluierende Knoten, medullar weich, weiss, von undeutlich acinöser Struktur, medullaren Saft gebend.

Ein Ast der Vena thyreoidea inferior von Aftermasse vollständig obturiert. Lungen durchsetzt von kleinerbsengrossen, weissrötlichen Knoten. Lymphdrüsen längs der Wirbelsäule medullar infiltriert. Ein wallnussgrosser Knoten am Ansatze der rechtsseitigen VII. und VIII. Rippe, deren Köpfchen wie auch die Seitenfläche des VII. Wirbels substituierend. Die Bogen des II. und III. Brustwirbels substituiert durch dieselbe Neubildungsmasse, welche hier polsterartig in den Wirbelkanal vorspringt. An der Symphys. sacroiliaca sinistra ein überwallnussgrosser Knoten, der halbkugelig unter dem Psoas am Darmbeinteller sich vorwölbt, die Corticalis substituiert und in die Spongiosa eindringt.

Histologische Uebersicht.

In histologischer Beziehung hat für den Schilddrüsenkrebs noch immer keine einheitliche Anschauung Platz gegriffen; es ist hier nicht der Ort, in umfassender Weise die Histogenese und Histologie dieses Carcinoms darzulegen. Die Enge des Raumes gestattet nur einen oberflächlichen Ueberblick.

Vor allem müssen wir bei Besprechung der Terminologie des Schilddrüsenkrebses an der Analogie mit den übrigen Organcarcinomen festhalten. Noch Wölfler unterscheidet das »alveoläre« Carcinom, das Cylinderzellencarcinom und das Plattenepithelcarcinom. Was das erstere betrifft, so ist seit Waldeyer genugsam erkannt und erwiesen, dass der Begriff des alveolären Carcinoms um so mehr zu verwerfen sei, als ja jedes Carcinom zufolge seiner Zusammensetzung aus bindegewebigem Stroma und eingelagerten Epithelnestern in gewissem Sinne eine alveoläre Struktur besitzt.

Was schliesslich das Plattenepithelcarcinom betrifft, so ist ebenso thatsächlich erwiesen, dass dieses genetisch mit dem Schilddrüsengewebe absolut nichts zu thun hat. Das primäre Plattenepithelcarcinom der Schilddrüse ist wohl als branchiogenes Carcinom aufzufassen.

Wir pflegen im allgemeinen folgende Formen des Schilddrüsencarcinoms zu unterscheiden, welche sämtlich in unserer Kasuistik vertreten erscheinen:

I. Das Adenocarcinom in zwei Formen:

a) das Adenocarcinom mit teilweise oder grösstenteils follikulärem Bau und mit Colloidbildung, einem colloiden Adenom ganz ähnlich; seltener als Primärtumor, häufiger in den Metastasen anzutreffen. Die Metastasen bieten auffallend die Charaktere der colloiden Struma dar. Diese Form ist es, welche wir namentlich in den metastatischen Knochentumoren häufig antreffen; sie war es, welche den Anlass gab zur Aufstellung des malignen, metastasierenden Adenoms (Adenoma destruens). Die Frage des malignen Adenoms kann heute als endgültig entschieden betrachtet werden. Nur wenige Autoren halten noch daran fest. Würde diese Auffassung zu Recht bestehen, so müsste das Adenom als solches aufhören, eine typische Epithelialgeschwulst zu sein, welche ja weder die Neigung besitzt, in das Nachbargewebe infiltrierend vorzudringen, noch auch Metastasen erzeugt; während doch das sogenannte maligne Adenom sich in Bezug auf Wachstumsenergie, in der Art des Uebergreifens auf das Nachbargewebe und in Be-

zug auf Metastasierung in keiner Weise von den übrigen Krebsformen unterscheidet. Mit der Neigung zur Metastasenbildung begeben sich ja solche Geschwülste des Charakters eines Adenoms; die physiologischen Grenzen ihrer Entwicklung sind überschritten. sie müssen als Carcinome bezeichnet werden, wenn nicht fernerhin der Begriff des Carcinoms ein undefinierbarer sein soll.

b) Das cylinderzellige Adenocarcinom, Cylinderzellenkrebs, entsprechend einem Cylinderzellenadenom (dessen fragwürdige Gutartigkeit angezweifelt wird); diese Form fand sich in einzelnen unserer Fälle vertreten; die von papillären Cystadenomen herzuleitenden Carcinome dieser Gruppe zeigten namentlich in den Lungenmetastasen die schönsten Bilder reiner Adenomentwickelung mit reichen papillären Wucherungen.

II. Das medullare Carcinom der Schilddrüse; dasselbe ist wohl identisch mit Wölflers »alveolärem Carcinom«. Das medullare Carcinom stellt die häufigste Form des Schilddrüsenkrebses dar.

III. Das fibröse Carcinom; relativ selten; bei beiden letzteren Formen ist der medullare Charakter der Metastasen vorherrschend, doch können die Metastasen auch adenomartig sein, sei es dem entwickelten Schilddrüsengewebe oder auch den Entwicklungsformen der Drüse entsprechend.

Schlussbemerkungen.

Nachdem wir im Vorhergehenden das anatomische Verhalten des Schilddrüsenkrebses an der Hand eines, wenn auch nicht allzugrossen, so doch mannigfaltigen Materiales darzustellen versuchten, sei es uns gestattet, in einzelnen Schlussbemerkungen das klinische Gebiet zu streifen.

In dieser ganzen Reihe von Fällen haben wir es mit einem Carcinom zu thun, das vor allen andern ganz vorzüglich den klinischen Charakter der Malignität an sich trägt. Während aber in den klassischen Fällen die Diagnose klar zu Tage liegt, ist in einer Minderzahl die Sache nicht so ganz einfach, indem das Krankheitsbild durch den Symptomenkomplex seitens metastatisch erkrankter Organe beeinflusst und beherrscht wird, während der ursprüngliche Herd hiedurch dem Beobachter entgeht und der klinischen Erkenntnis verborgen bleibt, bis ihn die Leichenöffnung aufdeckt. Die Diagnose des Schilddrüsenkrebses bietet namentlich in den frühen Stadien mitunter die allergrössten Schwierigkeiten dar. Man hat für die Erkenntnis des malignen Kropfes eine Reihe beachtenswerter Merkmale angeführt, wie: Rapides Wachstum

einer seit Jahren stationären Struma; Aenderung in der Konsistenz, des Aufbaues derselben, in ihrem Gefolge auftretende Neuralgien und Parästhesien, motorische Schwächeerscheinungen in den oberen Extremitäten, Stauungserscheinungen in den subcutanen Venen von Hals und Brust, Fixierung der Nachbargebilde, namentlich der Kopfnicker gegen die Struma u. dergl. mehr. Doch treffen diese Merkmale wohl nur bei einer manifest gewordenen Struma maligna zu, während die frühzeitige oder besser gesagt rechtzeitige Erkenntnis keineswegs hiedurch sehr gefördert erscheint; und um eine möglichst frühzeitige Diagnose handelt es sich ja hauptsächlich, wenn überhaupt ein kurativer Eingriff in Frage kommt. Als das wichtigste Merkzeichen einer bösartigen Neubildung dürfte, nach der übereinstimmenden Ansicht aller Autoren, die plötzlich und rapid einsetzende Wachstumszunahme einer bis dahin stationären Struma sein. Die bestimmte Diagnose kann im Grunde genommen gar nie frühzeitig genug gestellt werden. Sahen wir doch aus den Sektionsbefunden, dass selbst in den jüngsten Stadien der lokalen Erkrankung, wo der primäre Tumor noch sehr wohl einer operativen Behandlung zugänglich ist, der bösartige Charakter dadurch in den Vordergrund tritt, dass zu dieser Zeit häufig schon entfernte wie benachbarte Organe infiziert sein können. Ganz besonders aber wird die frühzeitige klinische Erkenntnis durch den Umstand erschwert, dass das Carcinom in der Regel, wenn auch nicht ausschliesslich, in einer adenomatösen Schilddrüse auftritt. Es ist schlechterdings unmöglich zu unterscheiden, wann ein lange stationäres Schilddrüsenadenom seinen gutartigen Charakter aufgiebt, wann die Schilddrüsenepithelien beginnen, ein atypisches Wachstum über die physiologischen Grenzen hinaus zu entfalten. Und gerade dieses Anfangsstadium wäre von so positiver Wichtigkeit für den Chirurgen. Es muss übrigens hier auf den wichtigsten Umstand hingewiesen werden, dass die Strumakranken überhaupt im allgemeinen erst dann die ärztliche Hilfe zu suchen pflegen, wenn bereits sehr bedrohliche Symptome aufgetreten sind. Die unverantwortliche Gleichgültigkeit und Indolenz der Strumösen ist sattsam bekannt, ja seit alters Gegenstand des Volkswitzes gewesen. »Bis jetzt ist«, wie von Winiwarter (Beiträge zur Statistik der Carcinome) sagt, »der Kropf als bösartige Neubildung noch nicht populär genug, und selbst die Todesfälle durch ganz gemeine Schilddrüsenhyperplasien sind noch nicht zahlreich genug, um den Kranken zu veranlassen, eine rasche Vergrösserung des ‚Blähhalses' als gefährlich ansehen zu lassen.«

Wäre dies nicht der Fall, so stünde es um die Erfolge der

chirurgischen Behandlung des Carcinoms der Schilddrüse weit besser. Die vielseitige Erfahrung lehrt, dass eine radikale Operation bei einem bereits manifesten Strumacarcinom ganz illusorisch sei. Hingegen sind seltene Fälle verzeichnet, wo eine scheinbar noch gutartige Struma mit dauerndem Erfolge entfernt worden, deren histologische Untersuchung die carcinomatöse Veränderung zur Evidenz nachgewiesen hatte. H. Braun (v. Langenbecks Archiv, Bd. 28) hält diejenigen Strumen noch für die radikale Exstirpation geeignet, »welche noch beweglich und vollständig abgekapselt sind, die oberhalb des Sternums abgegrenzt werden können, an deren äusseren Fläche die Pulsation der Carotis noch zu fühlen ist und die zu keinen Drüseninfiltrationen geführt haben!« Er fährt aber gleich fort: »Tumoren der Schilddrüse, bei denen die Verhältnisse noch so günstig liegen, sind kaum als maligne Neubildungen zu erkennen, und so werden denn immer die beabsichtigten Exstirpationen schlechte Aussichten für einen audauernden guten Erfolg bieten; eher wird man einen solchen haben, wenn man, in der Meinung eine einfache Struma zu entfernen, zufällig eine maligne exstirpierte.« Und weiters heisst es ebenda: »Wie mir scheint, werden wir niemals im stande sein, die frühen Stadien maligner Strumen zu diagnostizieren.« Dieser Satz gilt auch heute noch vollinhaltlich zu Recht.

Es ist hier nicht der Ort, auf die mannigfachen Schwierigkeiten bei der Exstirpation einer Krebsschilddrüse näher einzugehen. Sie sind je nach Umfang und Verwachsungen der Geschwulst in der Regel ganz erhebliche. Von unseren Fällen waren folgende vorher chirurgischen Eingriffen unterzogen worden.

Totalexstirpation ist in unseren Fällen nur zweimal verzeichnet. Eine Patientin ging nach mehreren Wochen unter den Erscheinungen der Tetanie zu Grunde, eine zweite Kranke erlag nach wenigen Tagen einer bilateralen Lobulärpneumonie.

Halbseitige Strumectomien sind in fünf Fällen angeführt. Ein Patient erlag vier Wochen p. op. einer lobulären Pneumonie (lokales Recidiv bereits eingetreten, multiple Metastasen in der Lunge). Nur in einem Falle lebte der Patient zwei Jahre, während welcher Zeit sich ausgebreitete Metastasen entwickelt hatten. Ein Kranker starb acht Tage p. op. an lobulärer Pneumonie. Zwei andere Patienten starben bald nach der partiellen Strumectomie an derselben Lungenkrankheit. Die lobuläre Pneumonie spielt überhaupt bei allen Strumectomien als Todesursache eine gewichtige Rolle.

In einem Falle wurde bei latent gebliebener Schilddrüsen-

erkrankung ein metastatischer Tumor des rechten Seitenwandbeins exstirpiert. Der Patient erlag einige Wochen später einer eitrig-jauchigen Zellgewebsentzündung.

Weiterhin wurde bei einem Kranken bei latent verbliebenem Schilddrüsencarcinom das Sternum wegen Geschwulstbildung (klinische Diagnose: Sarcoma sterni) exstirpiert. Auch dieser Patient überstand den Eingriff nur wenige Tage. In einem Falle wurde wegen totaler Kompression des Pharynx und Oesophagus die Gastrostomie vorgenommen. Patient ging rasch an Inanition zu Grunde. Bei einem Kranken wurde der durch das Neubildungsgewebe infiltrierte und stenosierte Oesophagus reseciert (Fehldiagnose auf Carcinoma oesophagi). Der Kranke ging an seinen Metastasen (Tumor des rechten Ventrikels) vier Monate nach der Operation zu Grunde.

In den Braun'schen Tabellen, welche allerdings Sarcome und Carcinome zusammenfassen, finden sich die Ergebnisse von 34 Strumectomien. 22 Fälle starben bald nach der Operation. 12 Fälle überlebten dieselbe einige Zeit. Von den 22 Fällen starben vier in den ersten 24 Stunden, sieben zwischen dem zweiten und vierten Tag, fünf zwischen dem fünften und neunten Tag, je ein Fall erlebte den zwölften resp. fünfzehnten Tag, zweimal erfolgte der Exitus nach vier, einmal nach acht Wochen, ein einem letzten Falle ist die Zeit nicht angegeben. (Doch wahrscheinlich erfolgte der Exitus bald nach der Operation.) Die übrigen 12 Fälle starben nach späterhin bis zum 16. Monate auftretenden Recidiven. Unter 74 letal verlaufenen Fällen von Struma maligna (Sarcom und Carcinom) fand sich in 14 Fällen (18,9%) Drüseninfektion allein (regionär), in 52 nebstdem Metastasen (70,2%), in acht Fällen keinerlei Nachbarinfektion. Die schlechten Erfolge der Strumectomien sind nach Braun bedingt 1) durch die komplizierten lokalen Beziehungen des Tumors, 2) durch die häufig schon vorhandene Drüseninfektion oder Metastasierung in inneren Organen, 3) durch die späte Stunde des Operationsaktes. — Der letzte Punkt ist wohl der massgebendste.

Die Absperrung der Blutzufuhr zum Tumor durch Ligatur sämtlicher Arterien, wie sie vor einiger Zeit für Strumen von gewichtiger Seite wieder in Anregung gebracht worden ist, kommt bei Carcinomen der Schilddrüsen nicht in Betracht. Da die trachealen Stenosenerscheinungen, Erstickungsanfälle und Dyspnoe, hauptsächlich das Krankheitsbild beherrschen, so möge hier noch einiges bezüglich der palliativen Tracheotomie angeführt werden. Kompression der Trachea, des Pharynx oder der Bronchien, sei

es durch den primären Tumor, sei es durch sekundäre Geschwülste, treffen wir in unseren Fällen 25mal angeführt, während einfache Verdrängungen ohne Stenosierung 17mal verzeichnet sind. Von der Zahl von 22 Operierten entfallen 12 Fälle auf die palliative Tracheotomie. Auf die mitunter enorme Schwierigkeit der Operation und deren gefährliche Folgeerscheinungen sei hier nur nebenbei hingewiesen. Die Patienten überlebten den Eingriff, der zudem erst in den Endstadien der Krankheit vorgenommen werden konnte, nicht lange. Sieben erlagen nach wenigen Tagen accidentellen Lobulärpneumonien, drei gingen an septischen und phlegmonösen Prozessen, zwei an konsecutiver eitriger Mediastinitis zu Grunde. In den verfüglichen Krankengeschichten ist häufig auf die nur sehr kurz dauernde Erleichterung der dyspnoischen Beschwerden hingewiesen. Da, wie erwähnt, die Tracheotomie erst in sehr späten Stadien zugelassen wird, so sind ihre Resultate geradezu abschreckend. Die Braun'schen Tabellen umfassen im ganzen 17 Tracheotomiefälle. Einmal starb der Patient noch vor Vollendung der Operation; zweimal erfolgte der Tod unmittelbar nach der Operation; sechsmal in den ersten 24 Stunden; fünfmal in der Zeit zwischen dem ersten und vierten Tag; zweimal zwischen dem vierten und achten Tag und nur einmal erlebte der Patient den zwölften Tag. Es kommt also bei der palliativen Tracheotomie auf dasselbe hinaus, wie bei der Exstirpation des Tumors. In früher Periode, wo die Operation selbst durchführbar und gefahrlos ist, kommt der Patient nicht zur Behandlung, in späten Stadien ist der Wert derselben ein absolut geringer. Dennoch werden wir oft teils durch die obwaltenden Verhältnisse, teils auf Drängen der nach dem letzten Rettungsanker greifenden Patienten gebieterisch gezwungen, diese palliative (!) Operation auszuführen.

Verzeichnis der 50 Fälle von Carcinom der Schilddrüse.

1 Wiese, Alois, 29 Jahre. 1882 Prot. Nr. 705. Adenocarcinoma gl. th. Rechte Lunge mit erbsengrossen Knoten, Leber mit einem faustgrossen, central erweichten, cystischen Knoten. Tumor von Faustgrösse am rechten Stirnbein, mit stachelförmigem, in denselben hineinwucherndem Osteophyt.

2) Kisch, Fanny, 47 Jahre. 1882 klin. Prot. Nr. 138. Pneumonia lobular. post. exstirp. lob. sin. gland. thyr. carcinomatosae. Laryngotomia. Krebsige Infiltration des Zellgewebs am Halse. Knoten in beiden Lungen.

3) Brandstetter, Anna, 52 J. 1882 Prot. Nr. 920. C. medullare gl. th. in tracheam tendens; tracheotomia; mediastinitis; exsudatum pleuriticum purul.

4) Reichenbacher, Marie, 72 Jahre. 1882 Prot. Nr. 1471. C. gl. th. et gl. lymphat. colli in parietem post. pharyngis et in Oesophagum tendens, suffocatio; gastrostomia facta.

5) Schneps, Moses, 60 Jahre. 1882 Prot. Nr. 1788. Adenocarc. gl. th. et gl. lymph. lat. colli et mediastini, tracheotomia.

6) Nahadil, Katharina, 43 J. 1883 Prot. Nr. 543. C. gl. th. Infiltration des Oesophagus und der Trachealwand.

7) Mikai, Johann, 55 J. 1883 Pr. Nr. 1249. C. medullare, subsequente stenosi laryngis per compressionem. Tumores metastat. glandul. bronchial et pulmonum.

8) Seifert, Anna, 72 J. 1884 Prot Nr. 748. C. gl. th. cum compress. tracheae.

9) Stiene, Marie, 51 J. 1884 Pr. Nr. 1090. Degen. carc. totius gl. th. in trach. et. oesoph. tendens, subsequ. carc. pulmonum et renis sin.

10) Schuelle, Marie, 45 J. 1884 Pr. Nr. II (klin.). C. gl. th. in trach. et venam jugul. commun. sin. tendens usque ad atrium dextr.

11) Bernhard, Leopold, 47 Jahre. 1885 Pr. Nr. 72. C. gl. thyr. cum compressione tracheae. Tracheotomia C. medullare pulmonum.

12) Dickmann, Mischulin, 49 J. 1885 P. Nr. 469. C. fibrosum gl. th. c. compress. trach. Tracheotomia.

13) Payerhuber, Aloisia, 46 J. 1886 P. Nr. 739. C. gl. th. in lobo dextro hujus situm c. compress. laryngis. Carc. metast. pulmonum.

14) Bäumer, Andreas, 42 J. 1886 Pr. Nr. 1405. C. med. gl. thyr. gland. lymph. colli in musculos et in venam transvers. scap. dextr. tend. C. med. secundarium, miliare pulmonum.

15) Ram, Franz, 53 J. 1886 P. Nr. 1491. C. gl. th. med. C. metast. gl. lymph. bronch. et substern. et pulmonum.

16) Leitgeb, Barbara, 49 Jahre. 1886 P. Nr. 1497. C. gl. th. medullare subseq. carc. gl. lymph. colli et mediastini; in tracheam et venam cavam sup. tendens. C. pleurae utriusque; C. cerebri.

17) Kargl, Johann, 38 J. 1886 klin. Prot. Nr. 80. C. gl. th. medullar. subseq. carc. gl. lymph. colli et mediast. Carc. sec. bronchi dextr. Phthisis lob. sup. pulm. sin.

18) Enengl, Johann, 56 J. 1886 klin. Prot. Nr. 12. C. lob. sin. gl. th. (adenocarc.); adenoma partim exstirpatum ossis parietalis dextri, adenoma arcuum vert. dors. II et III costae VII et VIII et corp. vert. dors. VII. Aden. oss. ilei sin. C. pulmon. et. gl. lymph. colli etc.

19) Waschak, Agnes, 62 J. 1887 P. Nr. 231. C. gl. th. medull. et gl. lymph. colli. etc.

20) Goiauf, Franz, 54 J. 1887 P. Nr. 555. C. gl. th. medull. gl. lymph. colli, pulmonum, pleurae.

21) Willandter, Gottfried, 65 J. 1887 Pr. Nr. 708. C. gl. th., pulmonum.

22) Ebensetder, Paul, 54 J. 1887 Pr. Nr. 1358. C. gl. th. in tumore adenomatoso lobi dextri ortum. C. gl. lymph. colli et bronchial.

23) Frank, Eduard, 60 J. 1887 P. Nr. 1468. C. gl. th. medull., in venam jugul. commun. dext. et anonymam dextr. tendens. C. pleurae, pulmonum, renis sin., C. sinus cavernosi sin.

24) Wondraschka, Anton, 48 J. 1887 P. Nr. 1713. C. gl. thyr. d. med. Strumectomia ante hebdom IV; Lokal recidiv. Carc. gl. lymph. colli.

25) Wolf, Adler, 56 J. 1887. P. Nr. 1747. C. cylindrocellulare. gl. th. sin. in tracheam et oesoph. tendens. C. secund. gl. lymph.; C. metastaticum cylindrocell. pulmonum, bronchos quosdam occludens subseq. bronchiectasiis.

26) Prohaska, Marie, 34 J. 1887. klin. P. 32. Adenocarc. gl. th. subseq. carc. ossis parietalis dextr. partim. orbitae, ossis frontalis dext. costae VI dextr., oss. humeri sin.

27) Tanczos, Andreas, 56 J. 1888 P. Nr. 1507. C. med. gl. thyr. C. gl. lymph. mediastini, pulmonum.

28) Fischl, Gottlieb, 42 J. 1888 P. Nr. 104. Adenocarc. gl. th. sin. gl. lymph. colli, C. pulmonum, Tumor adenoides ossis ilei dextr., Carcinomatosis ossis ilei sin. durae matris et cranii, infiltratio carcinomatosa oss. sacri.

29) Josefa Schindel, 54 J. 1888 P. Nr. 1553. C. medull. gl. th. gl. lymph. colli et mediast., C. pleurae, pulmonum. Exstirpatio gl. thyr., Tracheotomia.

30) Klaboch, Ignatz, 38 J. 1888 P. Nr. 1769. Adenocarc. gl. thyr., gl. lymph. colli, bronchial., pulmonum, Adenocarc. baseos cranii.

31) Czibulka, Franziska, 40 J. 1888 klin. Prot. 29. C. med. gl. th. C. gl. lymph. colli, axillarium, retroperitonealium, C. sec. pulmon.

32) Eigl, Barbara, 52 J. 1888 P. Nr. 1396. C. med. gl. th. Cum metastas. gl. lymph., pleurae, pulmonum, hepatis, et renum.

33) Scheidl, Johann, 60 J. 1888 23 XII. C. medull. gl. thyr. cum metastas. gl. lymph. colli et mediast. et pulmonum.

34) Schober, Marie, 35 J. 1888 Prot. Nr. 690. C. gl. th. med. C. gland. lymph. colli et trachealium.

35) Stanjura, Jakob, 59 J. 1888 P. Nr. 1441. C. gl. th. gl. lymph. colli, mediast., C. pulmon. et hepatis.

36) Wolf, Franz, 40 J. 1889. P. Nr. 415. Adenocarcinoma lobi dextr. gl. th. cum adenomate maxillae inf. sin. C. gl. lymph. colli, mediast., pulmonum.

37) Tölg, Mathias, 39 J. 1889 P. Nr. 1066. C. medull. gl. th. et gl. lymph. colli et mediastini, pulmonum, pleurae.

38) Bahner, Anna, 34 J. 1889 P. Nr. 1797. C. fibrosum gl. th. ad isthmum, Carc. cerebri multiplex cum usura cranii.

39) Ehrenhöfer, Jakob, 39 J. 1889 P. Nr. 1969. C. med. gl. th. in tracheam compressam tendens. C. gl. lymph. colli, mediast.

40) Marie Wallner, 67 J. 1890 P. Nr. 240. C. med. gl. th. (Totalexstirp.). C. metast. pulmonum.

41) Stöger, Andreas, 53 J. 1890 P. Nr. 493. C. gl. th. in Venam anonym. sin. tendens. Phthisis tuberculosa pulmon.

42) Zenz, Franz, 32 J. 1890 P. Nr. 724. Anaemia post. exstirp. manubrii sterni. adenomate cystico gl. th. substituti. Adenomata gl. th. multiplicia. (Adenocarcinoma.)

43) Winkler, Josef, 31 J. 1890 P. Nr. 1160. Adenocarc. gl. th. in ven. anon. sin. tendens subseq. embolia pulmon., cum carcinomate metastico pulmonis utriusque.

44) Stahl, Josef, 50 J. 1890 P. Nr. 1207. C. gl. th. medull. C. secund. pulmon. sin. stenosis tracheae ex infiltratione hujus.

45) Hell, Marie, 65 J. 1890 P. Nr. 1416. C. gl. th. sin. medullare cum compress. Oesoph. C. gl. lymph. colli, C. sec. pulmon. sin.

46) Appensteiner, Ignaz, 64 J. 1890 P. Nr. 1597. C. fibros. gl. th. in tracheam tendens. C. gl. lymph. colli.

47) Steiner, Rosalia, 77 J. 1891 P. Nr. 483. C. gl. th. medull. carc. gl. lymph. bronchialium et pulmonum. Metastat. multipl. cerebri.

48) Irmler, Magdalena, 53 J. 1891 P. Nr. 644. C. medull. gl. thyr. dextr. C. sec. cordis, cum pericarditide haemorrhagica. Resectio oesophagi ante mens. quatuor facta.

49) Linke, Marie, 55 J. 1891 P. Nr. 671. Adenocarc. gl. th. dextr. enorme. metastases hemisphaeriae dextr. cum oedemate cerebri et hydroceph. interno.

50) Heiderer, Therese, 59 J. 1891 P. Nr. 1571. Adipositas cordis, exstirpatio gl. thyr. dextr. partim retropharyngealis propter. carc. med. Resectio nervi recurr. C. gl. lymph. colli.

Ueber die eigentlichen Sehnerventumoren und ihre chirurgische Behandlung

von

Prof. **H. Sattler** in Leipzig.

Mit Tafel VII.

Für die chirurgische Behandlung der Orbitalgeschwülste ist die Entscheidung von Wichtigkeit, ob dieselben ausserhalb oder innerhalb des Muskeltrichters gelegen sind, d. h. jenes trichterförmigen, von den Muskelbäuchen der vier geraden Augenmuskeln unvollständig umschlossenen Raumes, dessen Basis am Augapfel und dessen Spitze am Foramen orbitale des Canalis opticus sich befindet. Diese Entscheidung ist in der Regel, selbst bei beträchtlicher Grösse der Geschwulst, ohne besondere Schwierigkeit zu treffen.

Die Sehnerventumoren rangieren natürlich unter den Geschwülsten innerhalb des bezeichneten Raumes. Aber auch bei den unter dem Namen der Sehnerventumoren zusammengefassten Orbitalgeschwülsten ist es vom pathologisch-anatomischen Standpunkte unerlässlich und vom klinischen in mehr als einer Beziehung von entschiedener Wichtigkeit, zu differenzieren, ob sie von Bestandteilen des Sehnervenstammes selbst, beziehungsweise den ihn zunächst umschliessenden Scheiden, insbesondere der Arachnoidealscheide ausgegangen und somit innerhalb der Duralscheide des Sehnerven gelegen sind und von letzterer nach aussen begrenzt werden, oder aber ob sie von der äusseren Scheide, bzw. dem an dieselbe sich anschliessenden, lockeren Zellgewebe entsprungen, den Sehnerven bloss umschliessen und sich frei im Muskeltrichter ausbreiten, denselben erweiternd und schliesslich durch-

brechend. Nur die ersteren dürfen als Sehnervengeschwülste im strengeren Wortsinne angesprochen werden und nur diese sind es, welche den Gegenstand dieser Abhandlung bilden sollen.

Es braucht kaum besonders hervorgehoben zu werden, dass wir hier nur den primären Sehnerventumoren unsere Aufmerksamkeit zuwenden werden und von jenen absehen, welche im Innern des Bulbus ihren Ausgang nehmend auf den Sehnervenstamm und seine Scheiden übergreifen (Aderhautsarkome, Gliosarkome der Netzhaut). Auch die äusserst seltenen Fälle von Carcinommetastase im Sehnerven (Krohn 18 [1]), Elschnig 86 [2]) lassen wir hier beiseite. Des merkwürdigen und höchst vereinzelten Vorkommens tuberkulöser Geschwulstbildung im Sehnerven und seinen Scheiden (H. Chiari 35, H. Sattler 36, Cirincione 84) sei nur insoferne hier Erwähnung gethan, als das klinische Bild mit dem der eigentlichen Sehnerventumoren in mancher Beziehung übereinstimmt.

Ich will zunächst die von mir selbst beobachteten Fälle beschreiben und dann auf Grund der sich daraus ergebenden Erfahrungen und Befunde und mit Berücksichtigung der verwertbaren Fälle aus der Litteratur eine allgemeine Charakteristik der eigentlichen Sehnerventumoren in anatomischer und klinischer Beziehung zu geben versuchen.

I. Fall. Ein 3 Jahre altes, sonst völlig gesundes und normal entwickeltes Mädchen, Grethe R., wurde mir am 11. Januar 1892 mit der Klage zugeführt, dass das Kind seit $^3/_4$ Jahr mit dem rechten Auge schiele. Seit ungefähr $^1/_4$ Jahr sei das Auge etwas mehr aus seiner Höhle hervorgetreten und habe sich die Vortreibung allmählich immer mehr gesteigert. Ueber Schmerzen habe das Kind dabei nie geklagt. Dass es auf dem betreffenden Auge blind sei, haben die Eltern erst bei unserer Untersuchung erfahren. Seit dem Zahnen hat das Kind öfters an Luftröhrenkatarrhen gelitten und einige Male Krämpfe gehabt. In der Familie war eine ähnliche Erkrankung nie vorgekommen.

Das linke Auge ist in jeder Beziehung normal. Das rechte war beträchtlich nach vorn und gleichzeitig etwas nach unten

---

[1]) Metastatisches Carcinom im vorderen Abschnitte des Zwischenscheidenraumes beider n. optici, entlang den Septen in den Nervenstamm sich fortsetzend, nach carcinomatöser Degeneration der Ovarien bei einer 30jähr. Frau.

[2]) Metastatisches Carcinom im intracraniellen Teile des Sehnerven zwischen Chiasma und Canalis opticus bei einem 43jähr. Manne nach Carcinom der rechten Niere. Es fanden sich ausserdem noch metastat. Herde in den Lungen, der Pleura, den retroperiton. Drüsen und der linken Niere.

verlagert. Die Lider konnten leicht darüber geschlossen werden. Die Beweglichkeit des Augapfels war nach allen Richtungen frei, nur nach innen zu weniger ausgiebig. Die Conjunctiva bulbi war etwas stärker injiciert, die Cornea in jeder Beziehung normal, ebenso die Iris; die Pupille reagierte prompt synergisch, bei Verschluss des linken Auges aber gar nicht auf Licht und Dunkel. Die vordere Kammer war von normaler Tiefe; die flüssigen Medien erschienen vollkommen klar. Die ophthalmoskopische Untersuchung ergab das Bild einer ausgeprägten Papillitis; die Schwellung des Sehnervenkopfes erstreckte sich aber nicht nennenswert über die Papille hinaus. Dieselbe war von trüb weisser Farbe, radiär streifig; Blutungen waren nirgends zu sehen. Die Gefässe auf der Papille waren geschlängelt, in ihrer Füllung aber nicht wesentlich vom gewöhnlichen Verhalten abweichend, namentlich die Venen nicht nennenswert verbreitert.

Der Versuch, den Augapfel nach rückwärts zu drängen, schien keine Schmerzempfindung hervorzurufen. Dass die Lichtempfindung auf diesem Auge erloschen war, wurde schon erwähnt.

Der gesamte Symptomencomplex, sowie die anamnestischen Daten sprachen, wie weiter unten des Näheren auseinandergesetzt werden soll, für eine vom Sehnerven ausgehende Geschwulst. Es wurde daher mit einem hohen Grade von Zuversicht die Diagnose auf einen gutartigen, auf die Orbita beschränkten Tumor nervi optici gestellt und die Exstirpation mit Erhaltung des Augapfels beschlossen und am 12. Januar ausgeführt.

In Chloroformnarkose wurde die Conjunctiva bulbi über der Insertion des Musc. rectus internus in vertikaler Richtung durchtrennt, die Sehne wurde freigelegt, auf den Schielhacken genommen und mit zwei Fadenschlingen versehen, zwischen welchen sie nun durchschnitten werden konnte. Nun wurde die Conjunctiva bulbi und die Tenon'sche Kapsel noch in weiterer Ausdehnung durchtrennt und der Bulbus mittels der nächst der Insertion angelegten Fadenschlinge stark nach aussen rotiert. Man konnte nun mit dem Finger dem Augapfel entlang in den Muskeltrichter eindringen und stiess auf eine glatte, umschriebene, ziemlich pralle Geschwulst, welche sich bis in die Spitze des Muskeltrichters hinein erstreckte. Hier wurde sie nun knapp am Foramen opticum mit einer starken, gekrümmten Schere durchtrennt. Nun liess sich die Geschwulst ziemlich leicht hervordrängen, wobei die Insertion des Nervus opticus am Bulbus sichtbar wurde. Diese wurde nun rasch durchschnitten, die Geschwulst völlig herausbefördert, der Bulbus in die Orbita zurückgedrängt und der Rectus internus mittels der Faden-

schlinge wieder angenäht. Während dieser Manipulation, sowie während der Vereinigung der Conjunct. bulbi durch mehrere Hefte wurde der Augapfel durch den Assistenten zurückgedrängt erhalten und zuletzt wurde ein fester Druckverband angelegt. Die Blutung war eine ziemlich beträchtliche, jedoch nicht stärker, als bei der einfachen Neurectomia opticociliaris.

Mit Ausnahme einer mässigen Temperatursteigerung an den zwei ersten Tagen nach der Operation war der Verlauf fieberfrei.

Der anfangs ziemlich starke Exophthalmus begann vom zwölften Tage an sich allmählich zurückzubilden und war am 3. März nahezu ganz geschwunden. Die Cornea war in den ersten Tagen matt und leicht diffus getrübt. Ihre Empfindlichkeit war aufgehoben, die Pupille erschien erweitert, starr und entrundet, indem die Iris auf der inneren Seite auf einen äusserst schmalen Saum reduciert war.

Am 24. Januar, als die anfängliche Schwellung der Lider zurückgegangen war, sah man, dass das obere Lid herabhing und nicht gehoben werden konnte. Die Bewegungen des Bulbus waren nach allen Seiten beschränkt. Die Cornea ist soweit klar geworden, dass man eine ophthalmoskopische Untersuchung vornehmen konnte. Doch war dieselbe durch die Unruhe des Kindes sehr erschwert. In der Gegend der Papille sah man einen unregelmässig begrenzten, verwaschenen, weisslichen Fleck. In der Peripherie war der Augengrund rot und waren auch Netzhautgefässe deutlich wahrzunehmen.

Am 3. März hatte sich die Ptosis etwas gebessert. Der Bulbus war etwas nach einwärts abgelenkt, nach den Seiten nur wenig, nach oben und unten etwas besser beweglich, die Pupille war noch weit und verzogen. Die Grenzen der Sehnervenpapille erschienen deutlicher. Es gingen einzelne weisse Streifen von ihr aus; in der Peripherie waren auch blutgefüllte Netzhautgefässe zu erkennen. In der Umgebung der Papille fanden sich einige Pigmentflecke, wohl von früheren Extravasaten herrührend. In letzter Zeit hatte die kleine Patientin öfters über Kopfschmerzen geklagt.

Als ich das Kind vor einigen Tagen, also ein halbes Jahr nach der Operation wiedersah, erschienen die Lider normal beweglich, der Augapfel tiefer liegend und deutlich kleiner als der andere. Der vertikale Durchmesser der Hornhaut beträgt etwa 8, der horizontale 9 mm. Unterhalb der Mitte der Cornea zieht ein schmaler grauer Streifen, ein klein wenig über die Oberfläche prominierend, quer über dieselbe hinüber. Die vordere Kammer

ziemlich seicht; die Iris in ihrem äusseren Anteile stärker mit Blut gefüllt; die Pupille fast schlitzförmig, nach innen verzogen. Der Bulbus ist weniger gespannt, gegen Druck nicht empfindlich; er steht in starker Konvergenzstellung und macht die Bewegungen des andern Auges nur in ganz geringem Grade, nach links hin gar nicht mit. Durch die Pupille ist mit dem Augenspiegel nur ein leicht grauer Reflex zu bekommen. Das linke Auge ist in jeder Beziehung normal und das Kind blühend und munter.

Die exstirpierte Geschwulst, an Grösse und Gestalt einem Taubenei ungefähr vergleichbar, mass 18 mm in der Länge und hatte in der grössten Breite einen Durchmesser von 19 mm. Sie war von mässig weicher Konsistenz, in geringem Grade elastisch, an der Oberfläche, nach Ablösung einzelner anhaftender Gewebsfetzen, glatt und von einer festen, bindegewebigen Scheide allseitig umschlossen. Aus den beiden Polen der Geschwulst gehen, wie sofort ersichtlich, die durchschnittenen Opticusenden hervor. (Fig. 1.) Das hintere hat, mit den Scheiden gemessen, einen Durchmesser von 8 mm und ist etwas nasalwärts gewendet. Das vordere, temporalwärts gekehrte Ende gehört dem zwischen Bulbus und der eigentlichen Geschwulst befindlichen, an der Durchschnittsstelle 6 mm breiten, kurzen Sehnervenstiele an, welcher mit starker, knieförmiger Biegung, an der temporalen Seite allmählich, an der nasalen mehr plötzlich in den Tumor übergeht.

Legt man in horizontaler Richtung einen Längsschnitt so durch die Geschwulst, dass derselbe annähernd durch die Mitte des vorderen und hinteren Sehnervenendes hindurch geht (Fig. 2), so überzeugt man sich, dass der dem Sehnerven entsprechende Strang den ganzen Tumor von vorn nach hinten durchsetzt, wobei er die dem normalen Sehnerven zukommende Sförmige Krümmung in der horizontalen, sowie in der vertikalen Richtung beibehalten hat, erstere in seinem vorderen Anteil allerdings etwas übertrieben. Bei c senkt sich der Strang unter das Niveau der horizontalen Schnittebene. Durch grauliche Farbe, matten Glanz und eine deutliche, zarte Längsstreifung hebt sich derselbe unverkennbar von seiner Umgebung ab, gegen welche er überdies durch eine schmale, dichtere, weisse Gewebschicht abgegrenzt wird, die, wie leicht zu erkennen ist, der Pialscheide des Sehnerven entspricht.

Der übrige, die Hauptmasse der Geschwulst ausmachende Anteil zeigt gegen den axialen Strang sowohl als gegen die äussere Oberfläche zu ein etwas dichteres Gefüge und gelblichweisses Kolorit; die dazwischen liegende Partie dagegen hat mehr das Aus-

sehen eines Schwammes, dessen kleine und kleinste Lücken durch eine fast farblose, durchscheinende, ein wenig über die Schnittfläche hervorquellende Substanz ausgefüllt erscheinen. (Siehe Fig. 2 und 3.)

Nachdem das Präparat kurze Zeit in der Pikrin-Schwefelsäure-Mischung gelegen und dann in Alkohol in steigender Konzentration gehärtet worden war, wurden in verschiedenen Höhen Serien von Quer- und Längsschnitten durch die Geschwulst angelegt.

Wir werden bei der Darstellung des mikroskopischen Befundes hier, sowie bei den folgenden Fällen das Verhalten des Sehnervenanteils und des Scheidenanteils gesondert behandeln. Ersterer hat auf einem Querschnitt durch das Bulbusende des Sehnervenstiels einen Durchmesser von 3 mm, also ungefähr ebensoviel, als der normale Sehnerv im gleichen Lebensalter. Auch erscheint die gröbere Architektonik desselben nicht nur hier, sondern durch den ganzen Strang bis zum hinteren Schnittende nicht verändert. Bindegewebssepten, die Träger der Kapillaren und kleineren Gefässe, durchziehen der Länge nach und mit zahlreichen queren und schrägen Verbindungsstücken den Strang und setzen sich im vordersten Teile, der noch die Centralgefässe enthält, in bekannter Weise mit der Bindegewebshülle derselben in Verbindung. Sie sind nicht hypertrophiert, sondern im Bereich des Tumors eher ärmer an fibrillärem Bindegewebe. Die Felder zwischen den Septen, welche im normalen Nerven von den markhaltigen Fasern und der zarten Neuroglia eingenommen werden, zeigen aber sehr wesentliche Veränderungen. Von markhaltigen Fasern ist keine Spur mehr vorhanden. Statt ihrer findet man feine, ziemlich stark lichtbrechende Fasern, welche der Hauptmasse nach, in Bündeln geordnet, den Opticusstrang in longitudinaler Richtung durchziehen. Nur in den ersten Querschnitten vom vorderen Ende desselben lässt sich noch stellenweise eine Andeutung des feinen Gitterwerks der Neuroglia erkennen mit ovalen Kernen, die sichtlich an Zahl zugenommen haben. Ausserdem findet man aber feinste, kernhaltige Fasern in den verschiedensten Richtungen vom Schnitte getroffen. Vorwiegend haben sich diese auch hier schon in der Längsrichtung angeordnet. Etwas näher gegen den Tumor zu und innerhalb des letzteren selbst bieten Querschnitte und Längsschnitte überall ein übereinstimmendes Bild. Die Septen sind hier weiter auseinander gerückt, bezw. die Räume zwischen denselben verbreitert, stellenweise bis auf das Doppelte des Normalen. Dementsprechend hat der ganze Strang an Dicke zugenommen, auf 4,8 bis 5,5 mm. Der grössere Teil der Felder zwischen

den Septen ist von feinen, leicht welligen, der Länge nach verlaufenden Fasern ausgefüllt, welche, in verschiedener Höhe länglichovale Kerne tragend und in lockere Bündel geordnet, hauptsächlich die Mitte der Felder einnehmen. In der Peripherie derselben, also nächst den Septen, finden sich dagegen Faserzüge quer oder in verschiedenem Grade schräg gegen die ersteren gerichtet. Von diesen Faserzügen spalten sich kernhaltige Fasern oder feine Bündel von solchen ab, welche sich zwischen die längsverlaufenden Züge hineinerstrecken, sowie andererseits da und dort auch longitudinale Faserbündel zwischen queren und schräg verlaufenden durchgesteckt erscheinen. Von einem Netzwerk, wie bei den vordersten Querschnitten erwähnt, ist hier keine Andeutung mehr zu sehen. Mehr rundliche Kerne, welche keinen Fasern angehören (vgl. Fig. 4 f.), finden sich da und dort zwischen den Faserzügen eingesprengt. Ausnahmsweise und zwar hauptsächlich im hinteren Abschnitte der Geschwulst trifft man kleine, unregelmässig gestaltete Lücken, welche von einer homogenen Substanz erfüllt und stellenweise von feinen Fäden, die sich zum Teil deutlich als Ausläufer bipolarer oder sternförmiger Zellen erweisen, spinnwebartig durchzogen sind — kleinste myxomatöse Herde. Einzelne protoplasmareichere Zellen sind frei in der homogenen Masse gelegen. Da und dort finden sich auch rundliche oder ungleichmässig variköse, stärker lichtbrechende und mit Eosin oder Säurefuchsin lebhaft sich färbende Gebilde innerhalb der Faserzüge, welche, wie wir gleich sehen werden, durch hyaline Degeneration in Faserzellen zu stande kommen (Fig. 4, d). Ueber die Natur der nun schon wiederholt genannten Faserzellen geben erst Zerzupfungspräparate aus verschiedenen Teilen der Geschwulst befriedigenden Aufschluss. Es gelingt nämlich ohne besondere Schwierigkeit, einzelne Fasern mehr oder weniger vollständig aus ihrem Zusammenhang zu lösen und man überzeugt sich dann leicht, dass im Nervenanteile des vorliegenden Tumors sämtliche Fasern spindelförmigen Zellen angehören, welche einen länglichen (13 bis 18 μ langen und 3,5 bis 6 μ dicken) Kern und eine kleine oder grössere Menge feinkörnigen Protoplasmas an den beiden Polen des letzteren besitzen (Fig. 4, a, b). Die davon ausgehenden Fortsätze stellen drehrunde, lange Fasern dar, welche, wenn sie annähernd geradlinig verlaufen, in der Regel durch mehrere Sehfelder[1]) zu verfolgen sind. Die Feinheit der Fasern ist verschieden. Viele sind unmessbar fein, andere haben deutlich doppelte Kon-

[1]) Zeiss, Apochrom. Obj. 4,0 mm mit Kompensat. Ocular 4.

touren und einen Durchmesser von 1 μ und darüber. Auch diese gröberen Fasern sieht man, wenn sie nicht abgerissen sind, in feinste Fäden endigen, bisweilen in zwei Ausläufer sich spaltend. An einigen der feineren Fasern finden sich kleine, variköse Anschwellungen (Fig. 4, c). In Bezug auf die physikalischen und chemischen Eigenschaften der faserartigen Zellausläufer lässt sich folgendes ermitteln. Sie erscheinen homogen, zeigen einen schwachen bläulichen Glanz und nehmen keine Tinktion an. Aus ihrem Zusammenhange gelöst, präsentieren sie sich gewöhnlich peitschenartig, wellenförmig oder lockig gewunden, oder selbst korkzieherartig aufgedreht. Essigsäure wirkt nur langsam auf sie ein, macht sie nur wenig quellen, lässt sie aber endlich so blass werden, dass sie kaum mehr wahrzunehmen sind. In verdünnter Kalilauge werden sie sofort sehr blass und lösen sich in kleinste Tröpfchen auf. Durch Kochen in 0,6% Kochsalzlösung tritt keine Lösung ein und werden sie überhaupt nicht wesentlich verändert.

Vereinzelt findet man Fasern, welche in einer kürzeren oder längeren Strecke ihres Verlaufes rundliche, ungleichmässig variköse, kolbenförmige oder klumpige Einlagerungen zeigen, welche das Licht stärker brechen, ein eigentümlich starres Aussehen haben, keine Amyloidreaktion geben, aber mit Eosin und Säurefuchsin sich lebhaft färben. Es dürfte sich also wohl um Hyalin handeln. (Fig. 4, d, h).

Sternförmige Zellen mit mehrfachen Ausläufern kamen im Nervenanteile der Geschwulst nur ganz selten zur Anschauung; etwas häufiger rundliche oder unregelmässig eckige Zellen mit rundem oder ovalem Kern und spärlichem oder etwas reichlicherem grobkörnigem Protoplasma (Fig. 4, f).

Wie schon erwähnt, ist der degenerierte Nervenstrang in seinem ganzen Verlaufe von der übrigen Masse des Tumors getrennt durch die wohl erhaltene Pialscheide (vergl. oben). Dieselbe ist, wie gewöhnlich, aus Bündeln fibrillären Bindegewebes zusammengesetzt, welche teils der Länge nach, teils cirkulär verlaufen. So wie die Septen nach dem Inneren des Nervenstranges, so lösen sich dem Subarachnoidealraume zu von der Pialscheide zahlreiche Balken ab, welche jedoch nur an den vom vorderen Schnittende des Sehnerven stammenden Präparaten in ihrem gewundenen Verlauf durch den genannten Raum mehr oder weniger weit zu verfolgen sind. Die Arachnoidealscheide und die subarachnoidealen Bälkchen sind es nun gerade, welche das Substrat liefern für die zwischen Pial- und Duralscheide eingeschlossene Neubildung, die, wie wir bereits wissen, die Hauptmasse der

Geschwulst ausmacht (s. oben S. 316). Schon an den ersten Schnitten vom Bulbusende des Sehnervenstieles sieht man, dass der subarachnoideale Raum sehr erheblich (um mehr als das 10fache) breiter ist, als am normalen Sehnerven, und in der Richtung nach innen unten wieder um mehr als das Doppelte breiter, als nach aussen oben, wo Dural- und Pialscheide 0,4 mm voneinander abstehen. Die Ursache dieser Verbreiterung liegt in einer beträchtlichen Wucherung der subarachnoidealen Bälkchen, welche, in ihrer Struktur zunächst noch nicht verändert, an Menge und zum Teil auch an Masse zugenommen haben und, indem sie sich stellenweise dicht aneinander lagern, einander umschlingen und sich gegenseitig durchflechten, nur mehr schmale, vielfach bloss spaltförmige Räume zwischen sich frei lassen. An ihrer Oberfläche sind sie allenthalben von endothelialen Zellplättchen überkleidet. Da wo die Wucherung weiter fortgeschritten ist, fällt vor allem ein bedeutend grösserer Kernreichtum auf und eine eingehendere Untersuchung lehrt, dass hier, namentlich nach der Peripherie zu, dünne, durchsichtige Bälkchen in grosser Menge und dicht gelagert die Räume zwischen den einzelnen gröberen, undeutlich fibrillären, gefässführenden Balken ausfüllen und von näher aneinander gerückten, ovalen Kernen bedeckt sind, welche kleiner und lebhafter tingiert erscheinen, als die Kerne der endothelialen Zellplättchen der gröberen Balken. Ja, an manchen Stellen scheint eine Intercellularsubstanz vollständig zu fehlen und treten Züge spindelförmiger Zellen erst vereinzelt, dann immer reichlicher an Stelle der Bälkchen. Zunächst der äusseren Scheide — der ursprünglichen Arachnoidealscheide entsprechend — finden sich da und dort kleine Herde junger Zellen mit rundlichem oder ovalem Kern, dicht aneinander gelagert, wie es scheint, die Matrix darstellend für jene Formen, welche dann in verschiedener Weise differenziert die Neubildung aufbauen.

Beim Uebergang in die eigentliche Geschwulst verbreitert sich die Wucherung im subarachnoidealen Raume rasch sehr bedeutend. Bindegewebsbalken verschwinden vollständig und an ihre Stelle treten stärkere und schmächtige Bündel und Züge jener langen Faserzellen, welche wir bereits oben kennen gelernt haben. Indem dieselben einander in den verschiedensten Richtungen durchsetzen, entsteht ein Flecht- oder Mattenwerk, dessen Lücken bald eng und spaltförmig, bald beträchtlich weiter und, je nach der Richtung der Faserzüge im Durchschnitte spindelförmig oder polygonal erscheinen. Die länglichen oder ovalen Kerne der feineren und gröberen Faserzellen sind, dem Verlaufe der Bündel ent-

sprechend, in den verschiedensten Richtungen vom Schnitte getroffen. Da und dort finden sich hyaline Körper im Verlauf der Faserzüge. Gegen die Pial- und Duralscheide zu, wo, wie wir bereits erwähnt haben (siehe S. 316 unten), die Geschwulst ein dichteres Gefüge zeigt, trifft man vorwiegend einige Lücken, welche teils leer sind, teils einzelne oder auch mehrere Zellen beherbergen mit meist nur spärlichem Protoplasma. In den mittleren, mehr succulenten Teilen der Geschwulst lassen die sich durchflechtenden Faserzüge meist weitere Lücken zwischen sich, welche von einer homogenen, farblosen Substanz erfüllt sind und in dieser freie, rundliche Zellen (Fig. 4, f) teils vereinzelt, teils in kleineren oder grösseren Häufchen enthalten. An manchen Stellen sieht man diese Lücken von feinen Fasern spinnweb- oder netzartig durchzogen und man kann sich leicht überzeugen, dass dieselben teils spindelförmigen, teils mehrfach verzweigten sternförmigen Zellen angehören. In der Umgebung solcher Lücken, sowie in den dieselben durchsetzenden Faserzügen ist das Gefüge selbst bisweilen mehr oder weniger beträchtlich gelockert, so dass die einzelnen bipolaren oder verästelten Faserzellen, wie isoliert, auseinander treten. Ausser diesen Herden von Schleimgewebe kommen in den weichen Teilen der Geschwulst auch kleinere und grössere, ganz unregelmässig begrenzte Lücken vor, welche von einer homogenen, durch die Einwirkung des Alkohols von fadenförmigen Niederschlägen ungleichmässig durchzogenen Substanz erfüllt sind und den Eindruck machen, als seien sie durch Auflösung der Fasern entstanden — schleimige Entartung. Nebst kleineren oder grösseren Gruppen freier, rundlicher oder unregelmässig gestalteter Zellen finden sich in der homogenen Masse auch da und dort Körnchen, Kügelchen oder ungleichmässig walzenförmige Stücke hyaliner Substanz, welche, wie es scheint, bei der Auflösung von Fasern mit hyalinen Einlagerungen frei geworden sind.

Zerzupfungspräparate aus dem Scheidenteile der Geschwulst ergeben im grossen und ganzen dieselben Elemente, wie wir sie vom Nervenstrang her bereits kennen; nur ist die Mannigfaltigkeit der Formen eine grössere. Es finden sich hier viel häufiger Spindelzellen mit mehr als zwei Fortsätzen, sowie Spaltungen der fadenförmigen Ausläufer derselben. Ebenso kommen sternförmige Zellen mit einer grösseren Anzahl feiner und gröberer, meist wiederum sich gabelnder Fortsätze (Fig. 4, e) nicht selten zur Anschauung. Auch die Zahl von Fasern mit hyalinen Einlagerungen ist eine beträchtlich grössere und endlich sind in jedem Gesichtsfeld freie Zellen mit rundem oder ovalem Kern und

grobkörnigem Protoplasma (Fig. 4, f) in grösserer Menge anzutreffen.

Schnitte durch den hintersten Teil der Geschwulst lassen erkennen, dass in dem noch beträchtlich verbreiterten Zwischenscheidenraume neben den Geschwulstelementen wieder die hypertrophierten, subarachnoidealen Bälkchen mit ihrem endothelialen Zellenbelag deutlich hervortreten; nur findet der Uebergang viel plötzlicher statt, als am vorderen Ende der Fall war.

Der zweite Fall betraf einen 7jährigen, sonst gesund aussehenden Jungen, bei welchem das rechte Auge aus der Orbita beträchtlich hervorgedrängt und gleichzeitig nach aussen und unten dislociert war. Die Beweglichkeit war nach innen beschränkt, sonst überall ziemlich frei. Das Sehvermögen war völlig erloschen; seit wie lange, war nicht mit Bestimmtheit herauszubringen. Es konnte nur ermittelt werden, dass seit zwei Jahren Auswärtsschielen und allmähliges »Grösserwerden des Auges« bemerkt wurde. Schmerzen waren nie vorhanden und auch jetzt war der Augapfel beim Versuch, denselben zurückzudrängen, nicht empfindlich. Die optischen Medien erschienen klar. Die Sehnervenpapille war beträchtlich geschwellt, aber die Prominenz wesentlich auf die Papille selbst beschränkt. Sie erschien von grauweisser Farbe, streifig getrübt, an ihren Grenzen verwaschen. Blutungen waren nirgends zu sehen.

Auch hier hatte ich auf Grund des mitgeteilten klinischen Befundes die Wahrscheinlichkeitsdiagnose auf einen Tumor des Sehnerven gestellt, die Exstirpation der Geschwulst aber gleichzeitig mit der des Sehnerven vorgenommen, weil ich damals (1874) glaubte, ohne Opferung des Augapfels nicht sicher die Entfernung alles Krankhaften durchführen zu können. Nach Ablösung der Conjunctiva und Durchtrennung der vier geraden Augenmuskeln wurde mit dem Finger eingegangen und festgestellt, dass die weich elastische Geschwulst überall wohl begrenzt war und nach rückwärts bis in den canalis opticus hinein sich erstreckte. Hier wurde sie nun unter Führung des Fingers mit einer starken krummen Schere dicht am foramen opticum durchtrennt und nun hatte die Herausbeförderung des Tumors keine Schwierigkeit mehr.[1]) Derselbe war von eiförmiger Gestalt und mass 45 mm von vorn nach hinten und am Querschnitt an der breitesten Stelle im Mittel 28 mm. Ein Sförmig gekrümmter, im gestreckten Zustande 16 mm langer Sehnervenstiel ist zwischen Geschwulst und Augapfel ein-

[1]) Die Heilung erfolgte ohne Störung. Ueber das weitere Schicksal des Patienten habe ich nichts mehr erfahren können.

geschaltet. Die Dicke dieses Stiels beträgt 7 mm. Ein durch Augapfel, Stiel und Geschwulst geführter Längsschnitt lässt auch hier erkennen, dass der dem Sehnerven entsprechende Strang durch die ganze Geschwulst hindurch deutlich zu verfolgen und gegen die übrige Tumormasse wohl abgegrenzt ist. Während der Sehnerv 5 mm hinter der Skleralöffnung, ohne seine Scheiden, 3 mm dick ist, schwillt er 13 mm hinter dieser Stelle auf 6 mm an, erreicht dann in der Geschwulst an der Grenze zwischen ihrem vorderen und mittleren Drittel eine Dicke von 9 mm, um dann gegen das hintere Ende wieder auf einen Durchmesser von 5 mm zurückzugehen. Der Nervenstrang, an dem eine deutliche Längsstreifung zu erkennen ist, verläuft nicht in der Achse der Geschwulst, sondern nahe an deren medialer Seite, nur 2 bis 3 mm von der Oberfläche entfernt. Diese letztere erscheint glatt und ist von der lose anhaftenden Duralscheide allseitig überzogen.

Das makroskopische Aussehen des Längsschnittes ist dem im vorigen Falle in hohem Grade ähnlich; nur erscheint der Scheidenteil noch reicher an quellenden Massen, sowie an Blutgefässen.

Der Augapfel, von vorn nach hinten, wie es scheint, etwas abgeflacht, misst in diesem Durchmesser 22 und im äquatorialen 23 mm. Er bietet mit Ausnahme der Veränderungen an der Papille nichts Abnormes dar. Letztere erhebt sich — an Schnittpräparaten von dem in Müller'scher Flüssigkeit und dann in Alkohol gehärteten Objekte gemessen — 0,8 mm über das Niveau des Chorioidealrings. Aber schon 0,5 mm vom Rande der Papille entfernt ist eine Schwellung an der Netzhaut nicht mehr bemerkbar und die letztere erscheint, abgesehen von der kompletten Atrophie der Nervenfasern in ihrem Aufbau nicht verändert. In der Papille sowohl, wie in der angrenzenden Netzhaut tritt die netzförmige Anordnung der Stützsubstanz besonders deutlich hervor. Eine Kernvermehrung ist jedoch in derselben nicht zu konstatieren. An der Centralarterie und ihren Aesten nichts Abnormes. Die Vene erscheint stark erweitert.

An dem zwischen Augapfel und Geschwulst befindlichen Teile des Sehnerven fällt zunächst der vollständige Schwund der markhaltigen Nervenfasern auf, während die Anordnung der übrigen, am Aufbau des Sehnerven beteiligten Bildungen noch keine wesentliche Veränderung zeigt. Ausserordentlich deutlich tritt die zarte, netzartige Gerüstsubstanz, die Neuroglia des Sehnerven, hervor mit ihren am Querschnitte ungleichmässig polygonalen und am Längsschnitte in der Längsrichtung etwas ausgezogenen Maschen. Die nicht ganz gleichmässig weiten Lücken sind, obwohl leer, nicht

zusammengefallen, sondern verhalten sich so, wie man sie bei bestimmten Formen von Sehnervenatrophie, namentlich aber bei der von Fuchs zuerst genauer beschriebenen peripheren Atrophie [1]), wenn sie unter gewissen, pathologischen Einflüssen besonders stark hervortritt, schön beobachten kann. Nur die rundlichen oder ovalen Neurogliakerne, welche unter normalen Verhältnissen nur in geringer Zahl im Inneren der Bündel gelagert sind, erscheinen hier erheblich vermehrt. Weiterhin, beim Eintritte des Sehnerven in die Geschwulst werden die Kerne noch viel zahlreicher und lagern in den verschiedensten Richtungen, vorwiegend jedoch in der Längsachse des Sehnervenstranges. Diese letzteren Kerne sind mehr stäbchenartig, während die übrigen rund oder oval und häufig auch grösser erscheinen. Allmählich verliert sich die netzförmige Zeichnung und tritt eine Längsstreifung immer deutlicher hervor. Faserzüge von verschiedener Mächtigkeit verflechten sich unter spitzen Winkeln, wodurch länglich spindelförmige Lücken zwischen ihnen frei bleiben, in denen runde oder ovale Kerne Platz finden. Zerzupfungspräparate lehren, dass die uns vom ersten Falle her bekannten, langen, kernhaltigen Faserzellen den Hauptbestandteil des Gewebes ausmachen, Fasern von unmessbarer Feinheit bis zu solchen von 0,0025 mm Dicke. Die feineren überwiegen bei weitem. Ausserdem sind runde oder unregelmässig gestaltete Zellen mit einer geringen oder grösseren Menge grobkörnigen Protoplasmas in ziemlich grosser Menge anzutreffen. Da und dort sind die Faserbündel stärker auseinandergewichen und umschliessen spindelförmige oder langgestreckte, unregelmässig buchtige Lakunen, welche durch eine homogene, durchsichtige Substanz erfüllt und stellenweise von einem ungleichmässig weiten Netzwerk feiner Fasern durchzogen sind. Manchmal sind auch freie Zellen in geringerer oder grösserer Anzahl darin enthalten. Die bei der makroskopischen Beschreibung bemerkte, stärkere Verbreiterung des Sehnervenstranges ist hauptsächlich durch reichlichere Zwischenlagerung solcher myxomatöser Herde von kleinerem oder grösserem Umfange bedingt. Die grösseren, oft auf lange Strecken zwischen den Faserbündeln sich hin erstreckenden Herde sind durch quere oder schräge Balken abgeteilt, welche Blutgefässe führen und dem Septensysteme angehören. In diesem letzteren ist im Bereiche der Geschwulst das fibrilläre Bindegewebe durch dichte Züge von Faserzellen ersetzt, welche die Blutgefässe in ihre Mitte nehmen. Vereinzelt findet man dünnwandige Blutgefässe von einem hyalinen Mantel umgeben,

[1]) Arch. f. Ophth. XXX. 1. S. 177, Taf. XII, Fig. 4, 5, 6 und 7.

innerhalb welches die Elemente der Gefässwand und ihre Adventitiakerne meist noch gut erhalten sind. Auch hyaline Einlagerungen in den Fasern sind hier häufiger, als im Sehnervenanteil der erstbeschriebenen Geschwulst anzutreffen (Fig. 4, g).

Wenden wir uns nun zu dem die Hauptmasse des Tumors ausmachenden Scheidenanteil, so haben wir die ersten Veränderungen schon am vorderen, blinden Ende des Subarachnoidealraumes des Sehnerven zu suchen. Dieser Raum hat an dem zwischen Augapfel und Geschwulst gelegenen Abschnitte desselben an der medialen Seite eine Breite von 1,2, an der temporalen von 2,2 bis 2,5 mm; ist also an ersterer um mehr als das Zehnfache, an der letzteren um das Zwanzigfache breiter, als unter normalen Verhältnissen. Die subarachnoidealen Bälkchen erscheinen an Zahl ganz ausserordentlich und zum Teile auch an Masse recht erheblich vermehrt. In Bezug auf die feineren histologischen Details besteht die grösste Uebereinstimmung zwischen diesem und dem erst beschriebenen Falle, so dass ich nur auf das dort Gesagte zu verweisen brauche (siehe oben). Auch noch im Bereiche der Geschwulst behält die Wucherung der subarachnoidealen Balken auf der Seite, wo der Sehnervenstrang nahe der äusseren Scheide gelegen ist, noch eine Strecke weit, namentlich gegen die Peripherie zu, den anfänglichen Charakter bei. Dann erst, und zwar stellenweise ziemlich plötzlich, sieht man die Balken stärker auseinanderweichen und sich in dünnere Bälkchen auflösen, in welchen das ursprünglich homogene Aussehen, wie es den normalen subarachnoidealen Bälkchen zukommt, verloren geht und eine deutliche Faserung sich bemerkbar macht. Die Zahl der Kerne wird beträchtlich grösser und dieselben gehören nicht mehr umscheidenden Zellplättchen an, sondern liegen zum grössten Teile in den Fasern selbst. Von diesen Bündeln lösen sich wieder feinere Faserzüge ab, die mit anderen, ähnlichen sich durchkreuzen und verflechten und so ein lockeres Mattenwerk darstellen, dessen Zwischenräume von einer homogenen, mucinösen Substanz erfüllt sind. In dieser finden sich freie, verschieden gestaltete Zellen eingelagert bald in grösserer, bald in geringerer Zahl. Auf der entgegengesetzten Seite, wo die Hauptmasse des Tumors sich ausbreitet, erfolgt die Umwandlung des gewucherten subarachnoidealen Balkenwerks in das eigentliche Geschwulstgewebe schon früher und unvermittelter. Auch hier, wie in dem ersten Falle, ist das Gefüge gegen die Oberfläche zu und nächst dem Sehnervenstrang ein dichteres. Der weiche, succulente Anteil wiederholt in allem Wesentlichen den bereits früher geschilderten Bau (siehe oben);

nur ist die Menge der Schleimsubstanz eine beträchtlich grössere. Die umfangreichen, unregelmässig buchtig begrenzten, myxomatösen Herde machen den Eindruck, dass sie durch Einschmelzung und Auflösung von Scheidewänden zwischen kleineren, schleimerfüllten Lücken sich gebildet haben. In der Peripherie solcher Herde findet man häufig die Balken auf mehr oder weniger zarte, oft nur aus wenig Faserzellen bestehende Brücken reduciert und in den mittleren Partien sind nur freie Zellen anzutreffen. Auch dünnwandige Blutgefässe, nur aus dem Endothelrohr und anhaftenden Adventitiazellen bestehend, sieht man nicht selten ganz frei die grossen, schleimerfüllten Räume durchziehen. Sie sind manchmal von beträchtlicher Weite (0,025—0,03 mm, ja selbst 0,1 mm Durchmesser). Frei in den Räumen angehäufte rote Blutkörperchen scheinen erst während der Operation ausgetreten zu sein. Doch fehlt es auch nicht an hämatogenem Pigment innerhalb des Gewebes. Die vorliegende Geschwulst, namentlich ihr Scheidenanteil ist überhaupt ungleich viel reicher an Blutgefässen, als die erst beschriebene. Ganz vereinzelt finden sich auch Blutgefässe mit hyalinem Mantel. Der letztere scheint einer hyalinen Degeneration des Bindegewebes subarachnoidealer Bälkchen seine Entstehung zu verdanken. Hyaline Einlagerungen in breitere Fasern (wie in Fig. 4, g) und grössere drusige oder kolbige Degenerationen in Faserzellen (Fig. 4, h) kommen an manchen Stellen der Geschwulst ziemlich häufig vor. Unter den durch Schütteln und Zerzupfen isolierten Elementen zeigt sich hier ein grösserer Reichtum an breiteren, ungleichmässig dicken Fasern, von denen einzelne einen Durchmesser von 3 bis 4,5 μ erreichen. Manche verlaufen mehr gestreckt und haben ein starres Ansehen, andere sind korkzieherartig und sehen wie zusammengeschnurrt aus. Verzweigte und sternförmige Zellen zu finden, gelang mir in diesem Falle nicht. Im frischen Zustande haben wir uns wohl sämtliche Faserbalken durch die weiche, quellende Schleimsubstanz gespannt und gespreizt vorzustellen. In den Schnittpräparaten, wo die letztere durch Wasserentziehung stark collabiert erscheint, haben die meisten Balken und Faserzüge einen mehr welligen Verlauf oder ein etwas faltiges Ansehen.

Der dritte Fall bot in seinen anatomischen Verhältnissen einiges Abweichende gegenüber den beiden ersten. In seinem klinischen Bilde stimmte er aber in hohem Grade mit denselben überein. Ein vierjähriges, blühend aussehendes Mädchen, Josefa St., wurde mit einem enormen Exophthalmus des linken Auges zur Klinik gebracht. Der Augapfel, welcher gleichzeitig nach ein-

wärts und etwas nach unten von der Richtung der Orbitalachse abgewichen war, konnte von den Lidern nicht mehr vollständig gedeckt werden und der untere Teil der Conjunctiva bulb. drängte sich als ein fleischroter Wulst hervor. Die Beweglichkeit war nach allen Seiten ziemlich gleichmässig stark beschränkt. Das Sehvermögen sei schon seit längerer Zeit völlig erloschen gewesen. Ueber Schmerzen tief in der Augenhöhle und ausstrahlend in die linke Stirngegend wurde erst seit den letzten Wochen geklagt. Der neben dem Bulbus tastend vorgeschobene Finger fühlte eine glatte, prall elastische Geschwulst, welche die Orbita völlig auszufüllen schien. Die Augenspiegeluntersuchung ergab Atrophie des Sehnerven. Die Papille erschien graulich weiss mit ziemlich scharfer Begrenzung, die Venen waren stärker gefüllt und etwas geschlängelt.

Die exstirpierte Geschwulst besass eine plump birnförmige Gestalt, hatte eine Länge von 37 mm und mass auf dem Querschnitte an der dicksten Stelle 30 mm in der Breite und 35 in der Höhe. Die hintere Schnittfläche war breit und zottig; denn die letzten Reste der Geschwulst waren nachträglich mit Schere und Pincette entfernt worden. Ein 15 mm langer und 3,25 mm breiter, hornartig gekrümmter Sehnervenstiel verband die Geschwulst mit dem Augapfel und senkte sich stark exzentrisch an der medialen Seite in die erstere ein (vgl. Fig. 5). Ein durch Stiel und Geschwulst geführter Längsschnitt lehrt, dass die Duralscheide ununterbrochen in die fibröse, lose anhaftende Umhüllung der Geschwulst übergeht, das gewucherte Gewebe des subarachnoidealen Raumes sich in den peripheren Anteil des Tumors festsetzt und der Nerv, von der Pialscheide umschlossen, beim Uebergang in die Geschwulst, der gerade mit dem Eintritt der Centralgefässe zusammenfällt, sich plötzlich weit, kelchartig entfaltet und in dem die Hauptmasse der Neubildung darstellenden Kern sich verliert. Dieser letztere, von etwas festerer Konsistenz als der Rindenteil der Geschwulst, erscheint an der frischen Schnittfläche gelblich grau, von einzelnen feinen Linien unregelmässig durchzogen und hat im vorderen Drittel des Tumors einen Durchmesser von 18 bis 21 mm, an der hinteren Schnittfläche einen solchen von 28 mm. Er ist durch eine weisse, stellenweise rötliche, bandartige Linie, die Fortsetzung der Pialscheide, überall gegen den den Nervenanteil mantelförmig umgebenden Scheidenanteil deutlich abgegrenzt. Der letztere, in den vorderen Partien an der medialen Seite 3, an der temporalen 9 mm breit, ist succulenter und erscheint von einer Anzahl feiner, vorwiegend radiär gestellter Septen durchzogen,

zwischen welchen eine graurötliche, durchscheinende Substanz etwas hervorquillt, dem Fleische einer Melone einigermassen vergleichbar. Am hinteren Schnittende hat der Rindenteil nur mehr eine Breite von 1, bezw. 4 mm.

Die mikroskopische Untersuchung erweist die komplette Atrophie des Sehnerven an der Papille; dieselbe erscheint etwas unter das Niveau des Chorioidealringes eingesunken. Eine Wucherung des Stützgewebes ist nicht zu konstatieren. Die markhaltigen Nervenfasern sind im Sehnervenstiel vollständig geschwunden und die netzartige Gerüstsubstanz tritt ganz so, wie im vorigen Falle, mit besonderer Deutlichkeit hervor. Beim Eintritt in die Geschwulst weichen die gefässhaltigen Septen des Nervenstranges plötzlich weit divergierend auseinander und ebenso plötzlich erfährt die Struktur des Stützengewebes zwischen denselben eine Umwandlung. Die Maschen werden rasch weiter und erscheinen namentlich mehr in die Länge gezogen; die Fädchen des Netzwerkes sind verdickt und stellen sich bald mehr, bald weniger deutlich als Ausläufer sternförmiger Zellen dar. Nur an der Peripherie, der Pialscheide entlang, finden sich eine Strecke weit Faserzellenzüge in longitudinaler Richtung, unter spitzen Winkeln sich durchflechtend, wie sie in den beiden vorigen Fällen die Hauptmasse des Sehnervenanteils der Geschwulst ausmachten. Ueberall sonst sieht man nur ein unregelmässiges Mattenwerk aus feineren und gröberen Bündeln kernhaltiger Fasern, welche in den verschiedensten Richtungen einander durchsetzen, im grossen und ganzen jedoch immerhin mit Vorwalten der longitudinalen Richtung. Die verschieden grossen Lücken enthalten in einer durchsichtigen, homogenen Substanz eingebettet, rundliche oder unregelmässig gestaltete Zellen mit meist rundem Kern und einer grösseren Menge körnigen Protoplasmas. Mehr gegen die Mitte der Geschwulst werden die Maschenräume bisweilen grösser und erscheinen dann von feinsten Bälkchen oder einzelnen Faserzellen oder Zellenausläufern durchzogen. Grössere, schleimige Erweichungsherde finden sich weder hier noch im Scheidenteile der Geschwulst. Die schon mit freiem Auge sichtbaren Balkenzüge, welche als Fortsetzung der Bindegewebssepten des Nerven die in ihrer Struktur unveränderten Blutgefässe in sich schliessen, durchziehen in mehr oder weniger weiten Abständen den Kernteil des Tumors und werden von dichten Bündeln der uns bekannten Faserzellen gebildet, welche in der Peripherie mit der Pialscheide in Verbindung stehen. Diese letztere besteht zum grössten Teile aus Bündeln fibrillären Bindegewebes, welche teils zirkulär, teils der Länge nach verlaufen,

und sowohl nach dem Nerven- als nach dem Scheidentumor zu vielfach Faserzellenzüge zwischen sich fassen. Auch die einkernigen, protoplasmareichen, rundlichen Zellen finden sich häufig in den Spalträumen zwischen den Bindegewebsbalken, von denen viele hyalin degeneriert erscheinen. An einer Stelle ist die Kontinuität der Pialscheide vollständig unterbrochen und gehen Nerven- und Scheidentumor ohne Trennung ineinander über. Der letztere hat im allgemeinen einen ähnlichen Bau, wie er eben vom Nervenanteil geschildert wurde. Die mit der Pialscheide zusammenhängenden, gröberen Faserzüge teilen sich baumförmig in eine grössere Anzahl von Aesten und diese lösen sich wieder in feinere Zweige auf, welche teils untereinander, teils mit den von benachbarten Balken stammenden in Verbindung treten. Dadurch kommt ein den ganzen disponiblen Raum einnehmendes, lockeres Mattenwerk zu stande, in dessen ziemlich weiten Lücken ein aus den anastomosierenden Ausläufern sternförmiger Zellen gebildetes Reticulum ausgespannt ist. Die durchschnittlich ca. 0,016 mm weiten Maschen sind von einer homogenen, durchsichtigen Substanz erfüllt und enthalten meistens eine der oben erwähnten rundlichen Zellen. Der Scheidenteil ist ziemlich blutreich, indem die stärkeren Balken sämtlich Blutgefässe in sich schliessen.

Durch Zerzupfen isolieren sich neben feineren, oft enorm langen, kernhaltigen Fasern breitere in grösserer Zahl als sonst, bis zu einem Durchmesser von 5 μ. Sie sind häufig ungleichmässig breit. Um den Kern herum findet sich öfters eine grössere Menge feinkörnigen Protoplasmas, welches sich zuweilen auf eine längere Strecke in die Faser hinein verfolgen lässt. Der übrige Teil ist homogen und glänzend. Manchmal ist im ganzen Verlauf der Faser kein Kern nachweisbar, sondern an einer breiteren Strecke bloss eine zarte Körnelung. Nicht selten trifft man hier Fasern mit gabelig geteilten Fortsätzen und vielfach verzweigte Zellen mit gröberen und feineren Ausläufern (Fig. 4 i). Hyaline Einlagerungen in Faserzellen sind in dieser Geschwulst nur ganz vereinzelt nachzuweisen.

Der Uebergang der gewucherten, subarachnoidealen Bälkchen des Zwischenscheidenraumes des Sehnervenstiels in den Scheidenteil der Geschwulst vollzieht sich im allgemeinen ebenso, wie er in den beiden vorangehenden Fällen geschildert worden ist.

14 Monate später war das Kind blühend und gesund. Von einem Recidiv keine Spur.

Einen weiteren, hierher gehörigen, wenn auch in vieler Beziehung von den vorigen abweichenden Fall von Sehnerventumor

habe ich bei der Sektion eines im Krankenhause verstorbenen, erwachsenen Individuums zu beobachten Gelegenheit gehabt, bei welchem eine seit langem bestehende Atrophie beider nervi optici während des Lebens konstatiert worden war. Das Sektionsergebnis war einigermassen überraschend, da sonst keinerlei Symptome vorhanden waren, welche auf einen Sehnerventumor hingewiesen hätten.

Nach Blosslegung des Orbitalinhalts und Präparation des Verlaufes der beiden nervi optici zeigte sich das Bild, welches ich in Fig. 7 möglichst getreu wiederzugeben versucht habe. Beim Eintritt in den Bulbus haben die Sehnerven samt Scheiden einen Durchmesser von 3,5 mm, nehmen dann etwas an Dicke zu und zeigen in der hinteren Hälfte der Orbita eine spindelförmige Anschwellung, welche an der dicksten Stelle, ca. 7,5 mm vor dem foramen opticum rechts 6, links 5,5 mm beträgt. Nach einer Einschnürung im canalis opticus, welchen sie prall erfüllen, schwellen beide Sehnerven flaschenförmig an. Die dickste Stelle unweit des Chiasma hat rechts einen Durchmesser von 8, links von 10 mm. Der intracranielle Teil der Anschwellung hat beiderseits eine Länge von 11,5 mm. Das Chiasma ist in seinem vorderen Teile verdickt und von graulicher Farbe. Die beiden tractus optici erscheinen schmal und platt.

Um das interessante Präparat zu schonen, wurde nur von der unteren Seite des rechten Sehnerven aus jeder der beiden Anschwellungen ein schmaler Keil herausgeschnitten und zu Zerzupfungspräparaten verwendet. Feine, wellige Fasern mit länglichem Kerne und nur sehr spärlichem Protoplasma erscheinen zu Bündeln geordnet, welche in longitudinaler Richtung einander durchflechten. Ausserdem finden sich feine Fasernetze mit ungleichmässig engen Maschen und einzelnen ovalen Kernen in breiteren Knotenpunkten des Netzes. Ziemlich zahlreich sieht man stark lichtbrechende, kugelige, klumpige oder drusige, hyaline Körper zwischen den Faserzügen eingestreut, welche einen Durchmesser von 0,02 mm und mehr erreichen können.

Die mitgeteilten Fälle von Sehnervengeschwülsten stimmen in ihrem anatomischen Bau, und die ersteren drei auch in ihrem klinischen Bilde in allen wesentlichen Punkten sehr nahe überein und gehören einer und derselben Kategorie von Neubildungen an.

Wenn wir die in der Litteratur bekannt gewordenen, bereits ziemlich zahlreichen Fälle von Sehnerventumoren kritisch zu sichten unternehmen, so finden wir, dass die weitaus überwiegende Mehrzahl der nämlichen Kategorie beizuzählen ist. Nur dann

können wir bei den eigentlichen Sehnerventumoren zu einem Fortschritt in der klinischen Beurteilung, der Prognose und der Sicherheit unseres chirurgischen Handelns gelangen, wenn wir die verschiedenen Arten derselben ihrem anatomischen Charakter nach auseinander zu halten uns bemühen.

Wir wollen uns zunächst mit derjenigen Kategorie näher beschäftigen, für welche unsere oben mitgeteilten Fälle typische Repräsentanten darstellen. Wir sehen da, dass überall zweierlei Arten von Formelementen in den Aufbau des Tumors eingehen: 1) spindelförmige Zellen mit langen, feinen oder gröberen, einfachen oder gegabelten Ausläufern und sternförmige Zellen mit mehr oder weniger zahlreichen, dünneren oder dickeren, nicht selten verzweigten Fortsätzen, und 2) freie Zellen mit rundem oder ovalem Kern und spärlichem oder reichlicherem, grobkörnigem Protoplasma. Die morphologischen und chemischen Eigenschaften dieser verschiedenen Zellenarten sind im Obigen genauer geschildert worden. Sie kehren in allen bekannt gewordenen Fällen, deren Beschreibung eine hinreichend durchsichtige ist, wieder und variieren nur in der relativen Häufigkeit und Anordnung der einzelnen Elemente zu einander.

Dazu kommt eine schleimige Interzellularsubstanz, welche bald nur in geringer Menge und an vereinzelten Stellen angetroffen wird, bald die Hauptmasse der ganzen Geschwulst darstellt. Je mehr Schleimsubstanz vorhanden ist, um so umfangreicher ist in der Regel — ceteris paribus — die Geschwulst (Rothmund 8). Sie bildet dann verschieden grosse, cystöse Räume, welche nach dem Anschneiden collabieren.

In der Mehrzahl der Fälle ist der Sehnerv oder der von demselben ausgehende Anteil der Geschwulst vom Scheidenanteile deutlich geschieden; wenigstens ist dies stets in der Nähe der Einpflanzung des Opticus in die Geschwulst der Fall. Es ist nämlich die den Nerven zunächst umschliessende Hülle, die Pialscheide, in der Regel entweder durch die ganze Geschwulst hindurch oder doch auf eine kürzere oder längere Strecke in ihrer Struktur erhalten.

Die Sehnerventumoren der in Rede stehenden Kategorie bieten insofern ein wechselndes Verhalten dar, als in einigen der Nervenstamm oder die denselben substituierenden Faserzüge als ein mehr oder weniger fest zusammenhängender Strang den Tumor durchsetzen, während in anderen die Bündel des Nervenstranges bald nach dem Eintritt in den Tumor auseinanderfahren und in der Geschwulstmasse sich verlieren.

Dass der Nerv, in seiner Struktur nur wenig verändert die Geschwulst durchzieht, ist bei der uns zunächst interessierenden Art von Sehnerventumoren ganz und gar exceptionell. Es ist bis jetzt nur ein derartiger Fall bekannt geworden, welchen Schiess-Gemuseus beobachtet und beschrieben hat (78). An Osmiumsäurepräparaten hoben sich die Nervenbündel sehr schön von dem Bindegewebe der Septen ab. Bloss die Zahl der Kerne innerhalb der Bündel war stellenweise vermehrt. Sonst sind von markhaltigen Nervenfasern nur noch vereinzelt spärliche Reste aufzufinden; ja in der Regel ist keine Spur mehr von ihnen vorhanden, sondern an ihrer Stelle finden sich jene Faserzellenzüge, wie sie in unserem ersten und zweiten Falle beschrieben worden sind. Als ein Paradigma der zweiten Gruppe kann unser dritter Fall dienen, dem sich eine ganze Anzahl in der Litteratur anreiht.

Durch dieses Verhalten unterscheiden sich also unsere Sehnervengeschwülste von der grossen Mehrzahl der falschen Neurome (Virchow) und Neurofibrome (v. Recklinghausen), bei welchen der Nerv unverändert oder im Zustande der einfachen Atrophie durch den Tumor zieht. In den multiplen Neurofibromen der Haut konnte v. Recklinghausen nichts von Degeneration der primitiven Nervenfasern nachweisen, ebensowenig wie von Proliferation oder Spaltung derselben, desgleichen wies nichts auf eine Neubildung von marklosen Fasern hin. Auch in den Sehnervengeschwülsten ist noch niemals eine Neubildung von Nervenfasern in überzeugender Weise konstatiert worden.

Dass Perls (22) dieser Nachweis gelungen sei, muss entschieden in Abrede gestellt werden; ja durch Leber und Vossius (55), welche den von Perls beschriebenen Fall nachzuuntersuchen Gelegenheit hatten, ist es wohl sichergestellt worden, dass die von Perls als marklose Nerven gedeuteten Fasern identisch waren mit den oft genannten feineren und gröberen, zum Teil varikösen Zellenausläufern, und dass die glänzenden Einlagerungen nicht von Myelin herrührten, sondern sich durch ihre Reaktionen als jene hyalinen Gebilde erwiesen, von denen auch in unserer Beschreibung wiederholt die Rede war.

Die Elemente des Nervenanteils der Geschwulst entwickeln sich, während die Nervenfasern zu Grunde gehen, aus dem Stützgewebe des Nervus opticus, der Neuroglia in der Weise, wie es in der Beschreibung unserer Fälle beim Uebergang des Sehnervenstiels in die Geschwulst angedeutet worden ist. Die Bindegewebssepten, welche mit den Blutgefässen von der Pialscheide aus in den Sehnerven eindringen und denselben in der bekannten Weise durchsetzen, sind auch in der Geschwulst in der Regel noch deutlich zu erkennen, wie wohl oft sehr beträchtlich auseinander ge-

drängt. Fibrilläres Bindegewebe ist jedoch nur in den Fällen, wo der Nerv einen kompakten, wenig verbreiterten Strang darstellt, erhalten. Meist ist es im Bereich der Geschwulst durch dichtere Züge jener Faserzellen ersetzt, welche wir als die Hauptmasse der faserigen Grundlage dieser Geschwülste kennen gelernt haben. Dass diese faserartigen Zellenausläufer nicht die Bedeutung junger Bindegewebsfibrillen haben, geht, abgesehen von ihrem optischen Verhalten, aus den oben mitgeteilten chemischen Eigenschaften hervor (vgl. oben S. 319), welche mit den von Leber ermittelten (55, S. 45) sehr vollkommen übereinstimmen. Die faserartigen Ausläufer der Spindel- und Sternzellen haben dagegen ein nahes Analogon in den Bildungen, welche man in Augen, die nach Cyclitis der Atrophie entgegengehen, aus dem Stützgewebe der Netzhaut und aus den Zellen der pars ciliaris retinae sich entwickeln sieht.

Die den Nervenanteil des Tumors umschliessende Partie der Neubildung, welche in der einen Reihe von Fällen die Hauptmasse derselben darstellt und in der anderen um den mehr oder weniger umfangreichen Nerventumor einen schmäleren oder breiteren Mantel bildet, geht stets aus der Arachnoidealscheide und dem subarachnoidealen Balkengewebe hervor. Eine Hyperplasie dieses Balkensystems und eine Wucherung seiner endothelialen Zellplättchen bereiten die Entwicklung des geschwulstartigen Wachstums vor und sind bis an das vordere, blindsackförmige Ende des Zwischenscheidenraumes zu verfolgen. Die näheren histologischen Details des Ueberganges in die Tumormasse sind bei der Beschreibung unserer Fälle des Näheren geschildert worden (siehe S. 320 und 325).

Der Scheidenanteil ist häufig lockerer und reicher an Schleimsubstanz, als der Nervenanteil. In den jüngsten Bildungen fehlt jedoch das Schleimgewebe fast noch vollständig.

Ob die Geschwulst vom Nerven oder vom Zwischenscheidenraum zunächst ihren Ursprung nahm oder von beiden zugleich, lässt sich, wenn seit dem Beginne der Entwicklung, wie dies gewöhnlich der Fall ist, längere Zeit verstrichen war, nicht mehr feststellen. Fälle jedoch, wie der schon erwähnte von Schiess-Gemuseus (78), wo das Sehvermögen noch nicht erloschen war und der Nervenstamm noch weniger tiefgreifende Veränderungen erlitten hatte, weisen wohl auf den Intervaginalraum als Ursprungsstätte hin.

Ihrem anatomischen Bau nach gehört die in Rede stehende Kategorie von Sehnerventumoren den Myxofibromen an, wobei

bald der fibromatöse, bald der myxomatöse Charakter vorherrschend ist. Wollte man die Beziehung zum Nerven im Worte zum Ausdruck bringen, so könnte man sie als Neuromyxofibrome bezeichnen oder als falsche Neurome des Opticus. Nur darf man nicht vergessen, dass der faserige Anteil nicht aus fibrillärem, leimgebenden Bindegewebe aufgebaut ist, wie in den meisten Fibromen und auch vielen Neufibromen (v. Recklinghausen 52, S. 9 und 26), sondern aus langen, faserartigen Zellenausläufern, welche in ihren physikalischen und chemischen Eigenschaften vom gewöhnlichen Bindegewebe sich unterscheiden. Ein grösserer Zellenreichtum rechtfertigt es noch keineswegs, diese Geschwülste als Fibro- und Myxosarcome zu bezeichnen, wie dies von seiten mehrerer Autoren geschehen ist. Die mit Rücksicht auf die genetische Beziehung der Sehnervengeschwulst zur Neuroglia naheliegende Bezeichnung Neurogliom dürfte schon deshalb am besten vermieden werden, weil der Name Gliom und Gliosarcom, auf Netzhaut- und Sehnervengeschwülste angewendet, für Neubildungen in Gebrauch ist, welche einen wesentlich verschiedenen Bau besitzen und zu den bösartigsten gehören, welche in dieser Gegend vorkommen.

Das klinische Bild der eigentlichen Sehnerventumoren ist ein ziemlich wohl charakterisiertes, so dass unter sorgfältiger Berücksichtigung der gleich näher zu bezeichnenden objektiven Symptome und vertrauenswürdiger anamnestischer Angaben die Diagnose wohl in der Mehrzahl der Fälle mit einem mehr oder weniger hohen Grade von Sicherheit dürfte gestellt werden können.

v. Gräfe hat bereits im Jahre 1864 die wesentlichen Momente bezeichnet, auf welche sich die Diagnose eines Sehnerventumors zu stützen hätte und seitdem ist es in einer ganzen Reihe von Fällen verschiedenen Beobachtern gelungen, die Beziehung der retrobulbären Geschwulst zum Sehnerven mit grösserer oder geringerer Bestimmtheit zu erkennen. Wenn Huc in seiner Thèse 1882 (58) den Ausspruch thut, die Diagnose eines Sehnerventumors sei à peu près impossible oder wenigstens d'une extrême difficulté, so ist derselbe wohl entschieden zurückzuweisen.

Eine andere Frage ist es, ob es auch möglich ist, die Natur des Sehnerventumors wenigstens vermutungsweise bei der Diagnose festzustellen. Wünschenswert wäre dies allerdings, weil, wie wir sehen werden, die verschiedenen Kategorien von Sehnervengeschwülsten in prognostischer Beziehung keineswegs gleichwertig sich erweisen.

Indem wir nun die Symptome, auf welche sich die Diagnose eines Sehnerventumors zu stützen hätte, aufzählen und näher begründen, wollen wir insbesondere Rücksicht nehmen auf die im

Vorangehenden anatomisch genauer gekennzeichnete Kategorie, indem derselben die weitaus überwiegende Mehrzahl aller Sehnervengeschwülste angehört. Bei Besprechung der anderen Arten werden wir Gelegenheit haben, das Abweichende und diesen Eigentümliche besonders hervorzuheben.

Gewisse Hauptsymptome kommen allen Sehnerventumoren gemeinsam zu:

1) Die langsame aber stetig zunchmende Protrusion des Augapfels und zwar hauptsächlich in der Richtung der Orbitalachse. In vielen Fällen findet allerdings gleichzeitig eine meist nur mässige seitliche oder Höhenabweichung statt, je nach der vorwiegenden Entwicklung des Tumors in der einen oder anderen Richtung.

2) Die Erhaltung einer relativ guten Beweglichkeit selbst bei starkem Exophthalmus. Besteht infolge ungleichmässiger Ausbreitung der Geschwulst eine stärkere Abweichung des Bulbus von der Richtung der Orbitalachse, so ist in der Regel die Beweglichkeit nach der entgegengesetzten Richtung am meisten behindert.

3) Frühzeitige Beeinträchtigung, bezw. völliger Verlust des Sehvermögens. Daher auch die seltene Klage über Doppelsehen. Nur ganz ausnahmsweise bestand bei den Fibromyxomen des Sehnerven zur Zeit der Exstirpation noch ein geringer Rest qualitativen Sehvermögens.

In dem schon erwähnten Falle von Schiess-Gemuseus (78), ein 12½ Jahre altes Mädchen betreffend, in welchem 1½ Jahre vor der Operation ein Vortreten des Augapfels zuerst bemerkt worden war, hielt sich trotz starker Protrusion und exquisiter Stauungspapille das Sehvermögen unter mehrfachen Schwankungen lange auf leidlicher Höhe. Noch 4 Monate vor der Exstirpation betrug der Visus vorübergehend $^2/_3$ und acht Tage vor derselben bestand noch V = $^2/_7$, das Gesichtsfeld war aber allseitig stark eingeschränkt, besonders nach innen unten. Am Tage vor der Operation sank das Sehvermögen plötzlich auf 1 bis 2 Zweihundertstel. Bei einem von Otto Becker operierten 10jährigen Jungen (21) wurden am Tage der Exstirpation noch Finger in 5 M. gezählt.

4) Die ophthalmoskopische Untersuchung ergiebt in der grossen Mehrzahl der Fälle das Bild der sogen. Stauungspapille. Die Schwellung des Sehnervenkopfes ist nicht selten recht hochgradig, ziemlich umschrieben und steil abfallend, zuweilen nicht ganz gleichmässig. Die Farbe ist graurötlich; die Netzhautvenen sind in der Regel stark geschlängelt und verbreitert, die Arterien meist verschmälert. In der Papille sind die Gefässstämme teilweise verdeckt. Allmählich geht dann dieses Bild in das der Atrophie über mit mehr oder weniger deutlichen Spuren der früheren

Schwellung. Seltener trifft man das Bild der reinen Sehnervenatrophie.

In einem Falle bei einer 30jährigen, sonst völlig gesunden Patientin kamen ausgedehnte Netzhautblutungen zur Beobachtung (Steffan 24). Hulke (53) konnte in seinem Falle, ein 19jähriges Mädchen betreffend, trotz hochgradigem Exophthalmus und Herabsetzung des Visus auf blosse Lichtempfindung mit dem Spiegel nichts Abnormes wahrnehmen.

5) Subjektive Lichterscheinungen fehlen stets; in der Regel fehlt bei den Myxofibromen des Sehnerven auch jegliche Schmerzhaftigkeit. Nur bei sehr beträchtlicher Grösse oder in gewissen Wachstumsperioden der Geschwulst ist über Schmerzen geklagt worden (Lidell 6, Rothmund 8, Quaglino 11, Grüning 32, Tillaux 73, Lawson 77). In einem Falle von Steffan (24) waren heftige Ciliarschmerzen vorhanden als Teilerscheinungen eines Sekundärglaukoms, welches im Verlaufe des Wachstums des Sehnerventumors als eine ganz exceptionelle Erscheinung zur Entwicklung gekommen war. Ein Exophthalmus bestand in diesem Falle nicht.

6) Durch Palpation ist es in manchen Fällen sehr wohl möglich, sich von der Anwesenheit einer Geschwulst hinter dem Augapfel zu überzeugen, welche mit dem letzteren in direktem Zusammenhange steht. Bei den Myxofibromen kann man auch die weiche oder mehr weniger prall elastische Konsistenz des Tumors und die Glätte seiner Oberfläche durch die Betastung feststellen. Auch wenn, wie dies häufig der Fall ist, die Geschwulst vermittelst eines kürzeren oder längeren, meist S förmig gekrümmten Sehnervenstiels mit dem Bulbus zusammenhängt, gelingt es bei stärkerem Exophthalmus bisweilen, durch Vorschieben der Fingerspitze zwischen Augapfel und Orbitalwand (eventuell in der Narkose) diesen Zusammenhang nachzuweisen und sich zu vergewissern, dass der Tumor bei den Bewegungen des Bulbus, welche annähernd um den normalen Drehpunkt erfolgen, entsprechend kleine Exkursionen mitmacht.

Das Wachstum der Geschwulst ist fast ausnahmslos ein langsames und in der Regel stetiges. Nur in einem Falle (Tillaux 73) wurde es als schubweises beschrieben. Wenn von einem gewissen Zeitpunkte an die Vergrösserung des Tumors rascher erfolgte, so dürfte dies wohl hauptsächlich auf schnelleres Fortschreiten der Bildung quellender Schleimsubstanz zurückzuführen sein.

Die bei weitem überwiegende Mehrzahl der Myxofibrome des Sehnerven hatte zur Zeit der Exstirpation die Grösse eines

Taubeneies oder kleinen Hühnereies erreicht. Es sind jedoch auch Fälle bekannt, wo sie zu einer sehr beträchtlichen Grösse heranwuchsen.

So hatte in Lidells Falle (6) der Tumor bei einem 20jährigen Fräulein nach 8jährigem Wachstum unter Erweiterung der Augenhöhle die Grösse eines Gänseeies erlangt; desgleichen in dem Falle von Quaglino (11) nach 7jährigem und dem von Kussachowicz (66) nach 10jährigem Wachstum. Die Geschwulst, die Sutphen (81) bei einem 10jährigen Mädchen exstirpierte, hatte 50 mm im Durchmesser. Und bei einem 13jährigen Mädchen, das Rothmund (8) operierte, hatte der Tumor nach 11jährigem Wachstum die enorme Grösse von 65 mm im Querdurchmesser erreicht.

Die Gestalt der Geschwülste ist in der überwiegenden Mehrzahl eine eiförmige mit bald mehr, bald weniger überwiegendem Längsdurchmesser, öfters auch eine birnförmige, mit dem dickeren Ende bald nach vorn bald nach hinten.

Trotz kolossalen Umfanges der Geschwulst kommt es jedoch bei den Myxofibromen des Nervus opticus niemals zu einem Uebergreifen auf benachbarte Gewebe. Der aus der Augenhöhle vollständig verdrängte Bulbus, von den Lidern nicht mehr bedeckt, geht durch Vereiterung zu Grunde und die Orbita wird in allen Dimensionen erweitert; dennoch bleibt die Geschwulst deutlich umgrenzt und sogar bis zu einem gewissen Grade aktiv beweglich.

Als ein weiterer Umstand, welcher geeignet ist, die Gutartigkeit der Myxofibrome des Sehnerven zu dokumentieren, ist das regelmässige Fehlen von Lymphdrüsenschwellungen, sowie das ungestörte Allgemeinbefinden anzuführen. Ja in vielen Fällen wird das frische, blühende Aussehen des betroffenen Individuums ausdrücklich hervorgehoben.

Auch das Alter, in welchem die Patienten standen, als die Anfänge der Geschwulstbildung bemerkt wurden, verdient Beachtung.

Unter 47 Fällen von Myxofibromen des Opticus, in denen das Alter notiert ist, fällt der Beginn bei 20 nachweislich in die Zeit vor dem 7. Lebensjahre und bei 21 in die Zeit zwischen dem 7. und 20. Jahre. Nur bei 6 Individuen datiert der Anfang aus einer späteren Lebensperiode und auch bei diesen ist mit Ausnahme eines einzigen Falles derselbe noch in die Zwanzigerjahre zu versetzen. In jenem Ausnahmsfalle, welcher eine 62jährige Frau betraf, bei der der Anfang der Protusion zwei Jahre vorher bemerkt worden und das Sehvermögen vor einem Jahr erloschen war, ist eine traumatische Ursache aller Wahrscheinkeit nach anzunehmen. Dieselbe hatte nämlich sechs Monate vor dem Auftreten der Protusion einen Faustschlag auf das betreffende Auge bekommen (Brailey, 34).

Es besteht also eine unzweifelhafte Prädisposition des jugendlichen, ja man kann sagen, des kindlichen

Alters. In zwei Fällen wird ausdrücklich bemerkt, dass die ersten Veränderungen schon bald nach der Geburt beobachtet worden seien. Bei einem $2^1/_2$ Jahre alten Kinde, über welches Vossius berichtet (55), wurde schon einige Wochen nach der Geburt ein eigentümlicher Ausdruck des linken Auges und etwas Schielen bemerkt. Bei dem sehr langsamen Entwicklungsgang und dem Fehlen von Schmerzen [1]) ist der Anfang der Geschwulstbildung gewiss häufig noch in eine viel frühere Lebensperiode zurückzudatieren, als in der Anamnese angegeben wird. Auch bei vielen Neurofibromen anderer Körperstellen wird der Anfang mit Bestimmtheit in die Kinderjahre zurückversetzt.

Dass unter 47 Fällen, in welchen das Geschlecht notiert ist, 33 das weibliche und nur 14 das männliche Geschlecht betreffen, dürfte wohl kaum auf Zufall beruhen.

Hereditäre Beziehungen sind bis jetzt in keinem Falle nachgewiesen worden. Bei den multiplen Neurofibromen ist dagegen in einer guten Anzahl von Fällen Erblichkeit konstatiert (v. Recklinghausen 52).

In einigen der hierher gehörigen Fälle von Sehnerventumoren scheinen Traumen in einer Beziehung zur Geschwulstbildung zu stehen.

Ausser dem schon erwähnten Falle von Braily (34) wurde von Quaglino (11) berichtet, dass ein 24jähriges Mädchen in seinem 19. Lebensjahre über einen Baumstrunk gefallen sei, von welchem ein hervorstehender Teil zwischen dem rechten Auge und der inneren Orbitalwand eindrang. Ein Jahr später wurde Abnahme des Sehvermögens des betreffenden Auges und Doppelsehen bemerkt, und bald darauf trat der Augapfel aus seiner Höhle hervor. Bei einer 32jährigen Patientin Grüning's (32) wurde 2 Jahre nach einem Falle über eine Treppe, wobei sie sich an der linken Kopfseite unerheblich verletzte, Blindheit des linken Auges und 4 Jahre später beginnende Prominenz desselben wahrgenommen. Noch in einigen anderen Fällen ist ein Sturz oder Aehnliches in der Anamnese notiert, aber eine Beziehung zur Geschwulstbildung recht zweifelhaft.

Eine Bevorzugung des einen oder des anderen Auges ergiebt sich aus der Statistik nicht. In den bekannt gewordenen Fällen ist der rechte Sehnerv 18, der linke 23mal Sitz der Erkrankung gewesen. In zwei Fällen war die Affektion doppelseitig (siehe unten).

Auch der weitere Verlauf nach dem Eingreifen der Hand des Chirurgen spricht laut für die benigne Natur der Myxofibrome des Sehnerven. Bis jetzt ist noch kein einziger, sicher

[1]) Einseitige Abnahme des Sehvermögens bleibt, wie die Erfahrung eines jeden Augenarztes lehrt, oft sogar bei erwachsenen Individuen jahrelang unbemerkt.

konstatierter Fall von Recidiv beobachtet worden, trotzdem die hintere Schnittfläche keineswegs frei gefunden wurde von pathologischer Wucherung. Ja selbst in Fällen, in welchen die Exstirpation ganz bestimmt keine reine war, hat sich doch nach Jahren keine Spur eines Recidivs gezeigt.

Der Fall von Sichel (13) war noch nach drei Jahren frei von Recidiv, der von Lidell (6) nach 5, von Steffan (24) nach 1½, von Holmes (40) nach 2, Vossius (55) nach 3, von Schiess-Gemuseus nach 2 Jahren. In dem Falle von Johnson und Prudden (65) war, obwohl der Canalis opticus sich durch die Geschwulst so stark erweitert zeigte, dass er leicht das Ende des Zeigefingers aufnehmen konnte, nach 1½ Jahren ein Recidiv ausgeblieben und Noering (88) sah nach 9 Monaten das Kind frei von einem Recidiv, obwohl im Hintergrunde der Orbita noch ein Geschwulstanteil zu fühlen war, »auf dessen Exstirpation verzichtet werden musste, da er sich durch das Foramen opticum in die Schädelhöhle zu erstrecken schien«.

In einem Falle, über welchen Parisotte und Despagnet (63) berichten, war allerdings eine zweite Operation nötig geworden, da Galezowski mit dem Augapfel »bloss den vorderen Teil des Tumors« entfernt hatte! Drei Monate später führte Richet eine Radikaloperation aus, die dann zum Tode der Patientin (31jährige Frau) führte. Hier kann doch wohl nicht von einem Recidiv gesprochen werden.

In dem schon oben erwähnten, von Brailey (34) veröffentlichten Falle einer 62jährigen Patientin hatte Herr Abott vom Tumor mitsamt dem Augapfel »so viel fortgenommen, als er bekommen konnte«. Zwei Monate später fühlte sich die Orbita wieder voller an; dann entzog sich die Frau der Beobachtung. Es ist nicht unmöglich, dass auch hier noch mit der Zeit Rückbildung erfolgte.

Unter 47 Fällen, in welchen ein operativer Eingriff vorgenommen worden war, erfolgte viermal der Tod unter meningitischen Erscheinungen, im Anschluss an Vereiterung des Orbitalzellgewebes.

Der Tod trat ein in Richet's Fall (67) am 2., in einem Falle Leber's (41) am 9., in einem zweiten Falle Richet's (57) am 13. Tage und in dem bereits erwähnten Falle von Quaglino (11) 6 Monate nach der Operation.

Höchst bemerkenswert scheint mir der Umstand, dass unter den vier tödlich endenden Fällen in drei eine Fortsetzung der Geschwulst in die Schädelhöhle hinein gefunden wurde. In Quaglino's Fall ist die Sektion nicht gestattet worden.

In dem ersten Falle Richet's setzte sich die ziemlich zellenreiche, myxofibromatöse Neubildung dem tractus opticus entlang bis zum pedunculus cerebri fort. In seinem zweiten fand sich vor dem Chiasma, gerade da, wo der Nerv in die Orbita eintritt, ein erbsengrosser Tumor von derselben Beschaffenheit, wie die Orbitalgeschwulst. Bei dem 4¾ Jahre alten Mädchen der Leber'schen Klinik in Göttingen erstreckte sich die Neubildung durch das auf 7 mm erweiterte foramen opticum bis zum Chiasma, eine kurze spindelförmige Anschwellung bildend. Das Chiasma erschien sehr stark verdickt, von fibröser Härte und weisslicher Färbung. Auch der andere (rechte) Sehnerv war in seinem intra-

craniellen Verlaufe ein wenig verdickt. Innerhalb der Orbita schwoll er dann allmählich an bis zu einem Durchmesser von 12 mm, verjüngte sich hierauf rasch wieder auf 7 mm, um vor seinem Eintritt in den Bulbus noch einmal eine Dicke von 9 mm zu erreichen. Die Anschwellung kam, wie die mikroskopische Untersuchung lehrte, auch hier wesentlich auf Rechnung der Wucherung im subarachnoidealen Raume des Sehnerven, welche im vorderen Teile in einer blossen Hyperplasie der subarachnoidealen Bälkchen bestand, in der hinteren grösseren Anschwellung aber aus den bekannten Faserzellen, welche vielfach hyaline Einlagerungen enthielten, gebildet wurde.

Zu diesen Fällen von intracranieller Ausbreitung des myxofibromatösen Opticustumors kommt nur noch mein zuletzt beschriebener Fall (Fig. 7) als vierter hinzu. Dieser ist auch neben Leber's eben citierter Beobachtung der einzige Fall von doppelseitigem Vorkommen der Geschwulstbildung. Dasselbe ist also gewiss ein recht seltenes[1]). Immerhin tritt aber nach solchen Erfahrungen die strikte Aufforderung an uns heran, in allen Fällen, wo wir die Diagnose eines Opticustumors zu machen uns berechtigt glauben, den Zustand des zweiten Auges einer besonders sorgfältigen Prüfung zu unterziehen.

In der That waren in Leber's Falle schon im Leben Erscheinungen am rechten Auge hervorgetreten, welche trotz Fehlen eines Exophthalmus eine Mitbeteiligung des rechten Auges vermuten lassen konnten. Die Sehnervenpapille erschien auffallend gross und entschieden etwas heller und die Arterien waren vielleicht etwas enger. Eine genaue Sehprüfung liess sich bei dem Kinde nicht vornehmen; aber die Zeiger einer Taschenuhr wurden richtig angegeben.

Metastasen in anderen Organen sind niemals gefunden worden.

Ist also eine doppelseitige Affektion auszuschliessen, und sind genügende Anhaltspunkte vorhanden für die Annahme der fibromyxomatösen Natur des Sehnerventumors, so ist die Prognose entschieden als günstig zu bezeichnen, insofern als eine rechtzeitige und unter Beobachtung strengster Asepsis durchgeführte Exstirpation des Tumors dauernde Herstellung erwarten lässt.

Wenn Huc (58) in seinen Betrachtungen, welche er an Richet's unglücklich endenden Fall anschliesst, die Prognose stets als eine ernste und die Operation als sehr gefährlich bezeichnet, so kann dem wohl nicht beigestimmt werden. Die eiterige Meningitis dürfte wohl unter Beobachtung einer rigoroseren Antisepsis zu verhüten gewesen sein. Auch Willemer (42) kommt zum Schlusse, dass die Prognose nicht besonders günstig zu stellen sei. Dies hat seinen Grund wohl einerseits darin, dass er eine viel zu geringe Zahl von Fällen (17) seinen Schlussfolgerungen zu Grunde legen konnte, und andererseits, dass er die verschiedenen Arten von Sehnerventumoren zusammenwarf. Wir werden später sehen, dass bei den anderen Arten die Prognose eine ausserordentlich viel weniger günstige ist.

Da die Neubildung niemals auf den Augapfel selbst übergreift und derselbe nur infolge hochgradigsten Exophthalmus bei

[1]) Unter 49 Fällen von Myxofibrom des Sehnerven zweimal (4%).

mangelnder Bedeckung durch Vereiterung zu Grunde geht, so ist seine Schonung immerhin anzustreben und dürften auch in der Mehrzahl der Fälle ausführbar sein.

Bis jetzt ist die Erhaltung des Bulbus bei Sehnerventumoren in sechs Fällen gelungen. Von diesen betrafen jedoch nur drei Myxofibrome des Opticus, ein Fall von Grüning (32), einer von Schiess-Gemuseus (78) und mein Fall.

In zwei Fällen (Strawbrigde (44) und Knapp (45)) handelte es sich um Gliosarcome des Nervus opticus und Knapps erster Fall (25), welchen er als Carcinom der äusseren Sehnervenscheide beschreibt, gehört den alveolären Sarcomen an.

In einem Falle von Endotheliom des intervaginalen Raumes des Sehnerven hatte Alt die Erhaltung des Bulbus versucht, musste denselben jedoch 4 Stunden nach beendeter Operation wegen unstillbarer Blutung entfernen. In den oben erwähnten Fällen von Strawbrigde und Knapp (45) ging wenige Tage nach der Operation die Hornhaut durch Eiterung zu Grunde und der Augapfel wurde phthisisch.

In den drei Myxofibrome betreffenden Fällen war der schliessliche Effekt ein sehr zufriedenstellender. Einhalb bis dreiviertel Jahre nach der Operation erschien der Augapfel ein wenig kleiner, weniger gespannt, etwas tiefer liegend, weniger beweglich, als normal und in leichter Schielstellung nach einwärts. Die Medien können völlig klar bleiben und erlauben dann, die Veränderungen im Augenhintergrund zu überblicken. Man findet die Papille glänzend weiss, an Stelle der Netzhautgefässe in der Nähe der Papille weisse Stränge. Mehr nach der Peripherie können wieder blutgefüllte Gefässe sichtbar werden. Die Aderhaut scheint besonders im hinteren Abschnitte stark atrophisch und in der Netzhaut finden sich mehr oder weniger grosse Plaques dunkeln Pigments.

War die Hebung des oberen Lides nach der Operation beeinträchtigt, so besserte sich der Zustand im Verlaufe der Zeit sehr wesentlich.

In Schiess-Gemuseus' Fall hat die Bindehaut zwei Monate nach der Operation ihre Empfindlichkeit wieder erlangt und zwei Monate später bekamen die äusseren Partien der Hornhaut wieder etwas Sensibilität.

Knapp war der erste, welcher die Exstirpation einer mit den Scheiden des Sehnerven im Zusammenhang stehenden Geschwulst mit Erhaltung des Bulbus mit Erfolg ausführte (25). V. Graefe meinte noch 1864 (9), von einer Exstirpation ohne Bulbus könnte, da die Geschwulst innerhalb des Muskeltrichters liegt und den Sehnerven jedenfalls umklammert, nicht die Rede sein. Hält man sich gegenwärtig, dass das Einsetzen eines künstlichen Auges

nach Entfernung einer Orbitalgeschwulst mitsamt dem Bulbus oft grosse Schwierigkeiten verursacht, ja unmöglich sein kann und andererseits eine gute Prothese nicht nur im Interesse einer berechtigten Eitelkeit, sondern auch eines besseren Fortkommens vieler Individuen gelegen ist, so wird man zugeben, dass die Exstirpation von Sehnervengeschwülsten mit Erhaltung des Augapfels immerhin eine wertvolle Bereicherung in der operativen Behandlung der Sehnerventumoren darstellt.

Bei nicht allzugrossen Geschwülsten wird man mit dem von mir vorgeschlagenen Vorgehen (s. oben) auskommen. Sollte bei grösserem Umfange des Tumors der Zugang durch Ablösung des inneren Geraden nicht weit genug sein, so könnte man, wie Schiess-Gemuseus es gethan hat, das obere Lid vom Thränenpunkte bis in die Augenbrauengegend einschneiden und zurückschlagen und ausser dem Rectus internus auch den oberen oder unteren Geraden nach Versicherung der Enden in einer Fadenschlinge ablösen. Wenn man rasch operiert, nach möglichst kompleter Entfernung des Tumors den Augapfel sogleich zurückdrängen lässt, während man die nötigen Suturen anlegt und dann einen sicheren Druckverband appliziert, so wird man der Blutung in der Regel wohl leicht Herr werden.

Es bleibt uns jetzt noch übrig, der anderen Kategorien von Sehnerventumoren in Kürze zu gedenken und dieselben nach ihrer Charakterisierung in prognostischer Beziehung zu würdigen.

Die Tumoren der einen Kategorie können wir als Gliosarcome des Sehnerven bezeichnen. Reine Fälle dieser Art sind von Ritterich (4), v. Graefe (10), Schott (39, von Mauthner operiert) und Knapp (45) mitgeteilt worden. Sämtliche betrafen Kinder in den ersten Lebensjahren. Die drei ersteren endeten nach der Operation tödlich durch Meningitis und man fand ansehentliche, weiche, zellenreiche, intracranielle Tumoren beider Sehnerven und des Chiasma. Und in Knapp's Fall war das Kind $^3/_4$ Jahre nach der Operation zwar frei von einem lokalen Recidiv, sah aber blass und abgemagert aus, sein Kopf war grösser und seit einigen Wochen war auch das Sehvermögen am anderen Auge in rascher Abnahme begriffen und das Ophthalmoskop enthüllte eine ausgesprochene Stauungspapille.

Auch Mischformen des Gliosarcoms mit myxomatösen und fibromatösen Bildungen kommen vor. Um solche scheint es sich gehandelt zu haben in dem Falle von Strawbridge (44) und einem der von Goldzieher veröffentlichten Fälle (21, S. 134). Bei Strawbridge's Patientin war einige Zeit später auch das an-

dere Auge blind, die Papille des Sehnerven weiss, wie nach Neuritis, und die Kranke zeigte ausgesprochene »cerebrale Symptome«.

Das klinische Bild, welches die betreffenden Patienten vor der Operation darboten, unterschied sich keineswegs in irgend einer prägnanten Weise von dem früher geschilderten. Das Wachstum war in zwei Fällen ein etwas rascheres. Auf Anzeichen, welche auf eine intracranielle Ausbreitung der Geschwulst oder ein Uebergreifen auf den anderen Sehnerven hinweisen könnten, würde auf das sorgfältigste zu achten sein. Veränderungen am Sehnervenkopfe oder an der Netzhaut, welche auf eine Beteiligung dieser Gewebe an der Geschwulstbildung hindeuten, würden für die gliosarcomatöse Natur derselben entscheidend sein. Liesse sich eine bestimmte Diagnose nach dieser Richtung stellen, so würde die Prognose stets als eine sehr ernste zu bezeichnen sein.

Eine dritte Kategorie von Sehnervengeschwülsten stellen die Endotheliome der Opticusscheiden dar. Unter den in der Litteratur bekannt gewordenen Fällen dieser Art haben wir aber einige auszuschliessen, welche nicht als Sehnervengeschwülste im strengeren Wortsinne, wie er Eingangs präcisiert wurde, gelten können, indem sie von der äusseren Scheide ausgehend und den Nerven samt seinen übrigen Scheiden umwachsend im Muskeltrichter sich ausbreiteten.

Zu diesen gehört ein Fall von Neumann (19, S. 310), der schon erwähnte von Knapp (25), einer von Ewetsky (60) und einer von Brailey (72). In den beiden ersten war das Sehvermögen erhalten geblieben; in Neumann's Falle kaum geschwächt; in Knapp's betrug es noch $^1/_{20}$ des normalen und war das Gesichtsfeld uneingeschränkt.

Die übrigen Fälle, bei welchen die Neubildung vom subvaginalen Raume des Sehnerven ihren Ausgang nahm, boten die Symptome eines Opticustumors, wie sie oben ausführlich entwickelt worden sind, in mehr oder weniger ausgesprochener Weise dar. Abweichend waren die in mehreren Fällen besonders hervorgehobenen heftigen Kopfschmerzen.

In einem Falle (von Alt, 38) wurde der bisher gesunde, 31jährige Mann im Verlaufe der Geschwulstentwicklung epileptisch. Nach der Operation verloren sich nicht bloss die heftigen Schmerzen, sondern verminderten sich auch die epileptischen Anfälle sehr bedeutend.

Auch in Bezug auf das Alter der betroffenen Individuen besteht ein beachtenswerter Unterschied den erst genannten Arten von Sehnerventumoren gegenüber. Nur ein Kranker stand im Kindesalter (4 Jahre), vier befanden sich zwischen dem 12. und 22. Lebensjahre, die fünf übrigen waren jenseits der dreissiger Jahre.

Meist handelte es sich um kleinere Geschwülste und einige Male lag mehr eine walzenförmige Verdickung des Sehnerven vor. Die Grösse der annähernd rundlichen Tumoren war einer Kastanie oder Wallnuss vergleichbar. Ihre Oberfläche war öfters uneben, höckerig, bei walzenförmiger Gestalt jedoch glatt. In letzterem Falle bestand kein oder nur ein geringer Exophthalmus. Welch ganz kolossalen Umfang aber derartige Geschwülste nach langem Wachstum erreichen können, zeigt ein Fall, welchen ich selbst im Jahre 1870 auf der Klinik meines hochverehrten damaligen Chefs, Hofrat Billroth's, bei einem 16jährigen Taglöhner zu beobachten Gelegenheit hatte (16). Der exstirpierte Tumor mass im Querdurchmesser 70 und im Durchmesser von vorn nach hinten 55 mm. Da das Sehvermögen nach der bestimmten Angabe des Kranken schon bald nach dem Beginne des Leidens im achten Lebensjahr erloschen war, so dürfte auch hier die Geschwulstbildung vom Zwischenscheidenraume des Sehnerven ausgegangen sein.

Der feinere Bau dieser Art von Tumoren ist ein sehr gleichförmiger. So lange die Neubildung auf den subarachnoidealen Raum beschränkt ist, ist ein klarer Einblick in die Entstehungs- und Ausbreitungsweise derselben zu gewinnen. Als ein mehr oder weniger mächtiger Mantel umgiebt sie den von der intakten Pialscheide umgebenen, atrophischen Sehnerven und erstreckt sich bis an das vordere, blindsackförmige Ende des Zwischenscheidenraumes (siehe Fig. 8, einem von mir beobachteten Falle entstammend und Michel (20), Taf. I, Fig. 1, 2 und 3). Der Sehnervenkopf ist stark geschwellt und steil abfallend.

Die Neubildung geht hervor aus einer Wucherung der endothelialen Zellplättchen der Arachnoidealscheide und der subarachnoidealen Bälkchen (siehe Michel Fig. 4 und 5 und Reich (29) Taf. II—III, Fig. 3, 4 und 5) und erstreckt sich dann weiter in die damit im Zusammenhang stehenden Bindegewebsspalträume; vom vorderen, blinden Ende des Zwischenscheidenraumes aus in die hinteren Lagen der Sclerotica (Fig. 8) und andererseits zwischen die Bindegewebsbalken der Duralscheide. Auf ersterem Wege gelangt sie schliesslich, Gefäss- und Nervenkanälchen folgend, in den Perichorioidealraum und in die äussersten Lagen der Aderhaut, ohne jedoch jemals hier eine grössere Ausdehnung zu erreichen, und auf dem letzteren, indem die Bündel der Duralscheide mehr und mehr auseinander gedrängt und in immer feinere Bälkchen aufgelöst werden, an die äussere Oberfläche derselben in das lockere Zellgewebe. Zunächst erfolgt die Vergrösserung der Geschwulst hauptsächlich durch fortgesetzte Wucherung der endothelialen Ele-

mente im subarachnoidealen Raume, indem die Bälkchen desselben weiter voneinander entfernt und in feinere Bündel zerspalten werden, welche dann ebenso wie die restierenden Bindegewebszüge der Duralscheide das alveoläre Gerüst abgeben für Zellnester und Zellstränge. Diese letzteren bestehen aus dicht aneinander gelagerten Zellen mit verhältnismässig kleinen, ovalen Kernen (ca. 8 μ im längeren und 5 μ im kürzeren Durchmesser) und zeigen eine ausgesprochene Neigung zu zwiebelartiger Gruppierung ihrer Elemente. Im Centrum dieser Zellgruppen tritt häufig schon frühzeitig eine regressive Metamorphose ein, indem die in der Mitte gelegenen Zellen der hyalinen Degeneration verfallen und späterhin verkalken. Diese stark lichtbrechenden, oft deutlich konzentrisch gestreiften Kugeln, welche gewöhnlich noch von einem, durch die Säurefuchsin-Pikrinsäure-Mischung lebhaft granatrot gefärbten, hyalinen Saum umschlossen und zu äusserst von einem Mantel platter, kernhaltiger Zellen eingehüllt sind, prägen dieser Art von Geschwülsten ein sehr eigentümliches Ansehen auf. Sie stellen eine Art der von Virchow als Psammome bezeichneten Neubildungen dar.

In einigen aus der Litteratur bekannt gewordenen Sehnervengeschwülsten dieser Art trat die Neigung zur hyalinen Degeneration und Verkalkung in den Centren der Zellhaufen weniger ausgesprochen hervor. Dagegen kann es in grösseren und älteren Tumoren stellenweise selbst zu hyaliner Degeneration der Bindegewebsbalken des Gerüstes kommen (so in dem Riesentumor aus der Billroth'schen Klinik).

Auffallend bleibt es, dass in der Mehrzahl der hierhergehörigen Geschwülste die Pialscheide und der Sehnerv von der Destruktion durch die Neubildung verschont bleiben.

Auch in dem kolossalen Tumor aus Billroth's Klinik war der völlig atrophische Sehnerv als ein 0,7 mm dicker Strang innerhalb der intakten Pialscheide durch die ganze Geschwulst zu verfolgen. Umschlossen erscheint er von einer 0,8—1,5 mm breiten Zone, welche sich vor der übrigen Geschwulst durch einen auffallenden Reichtum an Sandkugeln und eine ungewöhnliche Grösse derselben auszeichnet. Einzelne erreichen einen Durchmesser von 0,2 mm. Bisweilen sind zwei Sandkugeln durch eine gemeinsame, ebenfalls verkalkte oder noch hyaline, streifige Hülle umschlossen. Der Zellbelag ist äusserst schmal, ja manchmal bloss einschichtig. Diese Zone dürfte wohl der ursprünglichen Wucherung im subarachnoidealen Raume des Sehnerven entsprechen.

Unter den mir bekannt gewordenen Endotheliomen des Sehnerven trat in drei Fällen schon wenige Monate bis ein Jahr nach der Exstirpation ein Recidivtumor auf und in einem (Goldzieher 21. S. 139) erblindete der Kranke später auch am anderen

Auge und wurde fast völlig blödsinnig. In drei Fällen war die Affektion von vornherein doppelseitig. In dem Falle von Dusaussay (27), in welchem nach der Operation der Tod durch Meningitis erfolgte, fand man zwischen Chiasma und foramen opticum noch einen gleichartigen Tumor von der Grösse und Gestalt einer Bohne.

Es ist also die Prognose auch bei dieser Kategorie von Sehnervengeschwülsten eine ungleich viel weniger günstige, als bei der erst abgehandelten Art. Die oben angedeuteten Eigentümlichkeiten, welche die Endotheliome des Sehnerven in ihrem klinischen Bilde darboten, sind daher sehr wohl ins Auge zu fassen, um wo möglich eine Differenzialdiagnose vor dem operativen Eingriffe stellen zu können.

Dass auch hier bei kleinerem Umfange des Tumors eine Exstirpation mit Schonung des Augapfels ausführbar ist, ist bereits ausser Frage gestellt.

Litteratur.

1. Wardrop, J. Essays on the morbid anatomy of the human eye. London 1818, Vol. II, pag. 273. Pl. XV., Fig. 1.

2. Schön. Handbuch der patholog. Anatomie des menschlichen Auges. Hamburg 1828. S. 200.

3. Heymann, A. De neuromate nervi optici. Dissert. inaug. Berolini 1842.

4. Ritterich. Weitere Beiträge zur Vervollkommnung der Augenheilkunst. 1861. S. 57.

5. Szokalski. Tumeur squirrho-cancéreuse du nerf optique. Ann. d'oculistique. T. XLVI, pag. 43. 1861.

6. Lidell, John A. A case of Neuroma of the optic nerve with remarks and illustrations. New-York 1863.

7. Horner. Periostitis orbitae u. Perineuritis nervi optici. Klin. Monatsbl. für Augenhk., I. 1863. S. 71.

8. Rothmund. Neurom (cystöse Degeneration) des Sehnerven. Ibidem, S. 261.

9. v. Graefe. Geschwülste des Sehnerven. Arch. für Ophthalm. X. 1. S. 193 u. 201. 1864.

10. v. Graefe. Tumor orbitae et cerebri. Ibidem, XII, 2. S. 100. 1866.

11. Quaglino. Missoma del nervo ottico. Ann. di Ottalmolog. Anno I., p. 28. 1871.

12. Manfredi. (Derselbe Fall.) Esame anatomico. Ibid., pag. 337.

13. Sichel (Fils). Note sur les tumeurs de l'orbite et principalement sur le myxome du nerf optique. Gaz. hebdom., Nr. 8, pag. 131 u. Nr. 10, pag. 165. 1871.

14. Horner. Fall von Myxoma nervi optici. Correspondbl. f. Schweizer Aerzte. S. 198. 1871.

15. Narkiewicz-Jodko. Neurom und Myxom des Sehnerven. Jahresber. über die Leistungen u. Fortschr. im Geb. d. Ophthalm. f. d. Jahr 1872. S. 363.

16. Billroth. Chirurg. Klinik. Wien 1869—1870. Berlin 1872. S. 67.

17. Manz. Ueber Sehnervenerkrank. bei Hirnleiden. Deutsches Arch. für klin. Med. IX. S. 339, bes. S. 351. 1872.

18. Krohn. Tvenna Fall af Neuritis optica. Klin. Monatsbl. f. Augenhk., X. S. 103. 1872.

19. Neumann, E. Ueber die Stellung der Sarcome zu den Carcinomen. Arch. der Heilk. XIII. Zweiter Fall, S. 310. 1872.

20. Michel, J. Beitrag zur Kenntnis der Entstehung der sog. Stauungspapille. Ibidem. XIV. S. 39. 1873.

21. Goldzieher. Die Geschwülste des Sehnerven. Arch. f. Ophthalm. XIX. 3, S. 119. 1873.

22. Perls. Beschreibung eines wahren Neuroms des nerv. opticus. Ibidem 2, S. 286. 1873.

23. Loch. Derselbe Fall. Inaug. Dissertat. Greifswald 1874.

24. Steffan. Sarcoma (Fibrosarcoma) nervi optici. Augenheilanstalt Frankfurt a. M. 1873—1874. S. 33.

25. Knapp. Ein Fall von Carcinom der äusseren Sehnervenscheide, exstirpiert mit Erhaltung des Bulbus. Klin. Monatsbl. für Augenhk., XII. 1874. S. 439. Discuss. S. 441 und Arch. f. Augen- u. Ohrenhk. IV. S. 209. 1875.

26. Christensen. Tumor nervi optici. Hospitals tidende., R. II. S. 817, 1875 und Jahresber. über die Leistungen etc. für 1875. S. 386.

27. Dusaussay. Sarcome angiolithique du nerf optique gauche. Ablation. Méningite de la convexité. Contracture. Mort. Bull. de la société anatom. T. XX, pag. 211. 1875.

28. Richet. Derselbe Fall. Recueil d'ophtalm. 1875, pag. 295.

29. Reich. Zur Pathologie des Sehnerven. Arch. f. Ophthalm. XXII. 1, S. 103. 1876.

30. Baumgarten. Ein Fall von Glioma retinae et nervi optici. Ibidem. 3, S. 203. 1876.

31. Leber. Geschwülste des Sehnerven im Handbuch der gesamten Augenheilkunde von Graefe und Saemisch. V. Bd., S. 910. 1877.

32. Grüning. Ueber ein mit Schonung des Bulbus exstirpiertes Myxom des Sehnerven. Arch. f. Augen- u. Ohrenhk. VI., S. 35. 1877.

33. Schott. Endotheliome an beiden Sehnerven. Ibidem, S. 21. 1877.

34. Brailey. Fibrous tumour of the optic nerve. The London R. Ophthalm. Hosp. Rep. IX., 2, pag. 231. 1877.

35. Chiari, H. Ein Fall von Tuberkulose des nervus opticus. Wiener med. Jahrb., IV. Heft, S. 559. 1877.

36. Sattler, H. Ueber eine tuberkulöse Erkrankung des Sehnerven und seiner Scheiden und über Netzhauttuberkulose. Arch. f. Ophthalm. XXIV. 3, S. 127. 1878.

37. v. Forster. Zur Kenntnis der Orbitalgeschwülste etc. Ibidem. 2, S. 103. 1878.

38. Alt. Ein Fall von Endotheliom des intervaginalen Raumes des Opticus. Der Versuch, den Augapfel bei dessen Entfernung zu erhalten, durch unstillbare Blutung vereitelt. Bemerkungen. Arch. für Augen- u. Ohrenhk. VIII, S. 46. 1878.

39. Schott. Gliosarcom des rechten Opticus. Ibidem, S. 81. 1878.

40. Holmes. Sehnervengeschwulst. Ibidem, S. 308. 1878.

41. Leber. Tumoren des Sehnerven. Bericht über die elfte Versamml. der ophthalmolog. Gesellschaft, 1878. S. 184.

42. Willemer. Ueber eigentliche, d. h. sich innerhalb der äusseren Scheide entwickelnde Tumoren des Sehnerven. Arch. f. Ophthalm. XXV, 1, S. 161. 1878.

43. Hirschberg-Pufahl. Casuistik, 39. Beiträge zur prakt. Augenheilk., III. Heft, S. 63. 1878.

44. Strawbridge. Tumor of the optic nerve. Its removal without enucleation of the eyeball. Transact. of the American ophthalm. Soc. Vol. II. Part. 4, pag. 383. 1878.

45. Knapp. Tumor of the optic nerve. Ibidem. Part. 5, pag. 559. 1879.

46. Higgens. Tumour of the optic nerve. The Brit. med. Journ. Oct. 18. 1879, pag. 616.

47. Berlin. Die Sehnerventumoren im Handbuch der gesamten Augenheilk. von Graefe und Saemisch. VI. Bd., S. 721. 1880.

48. Pflüger. Fibrosarcoma nervi optici. Augenklinik der Universität Bern. Bericht über das Jahr 1880, S. 45.

49. Barabascheff. Intra- und extraoculäres Endotheliom. Arch. für Augenheilk. IX, S. 416. 1880.

50. Rampoldi. Gliosarcoma del nervo ottico. Ann. di Ottalm. Anno X. pag. 121. 1881.

51. Poncet. Myxome fasciculé du nerf optique. Arch. d'ophtalmologie. I, pag. 616. 1881.

52. v. Recklinghausen. Ueber die multiplen Fibrome der Haut und ihre Beziehung zu den multiplen Neuromen. Festschrift. Berlin 1882, S. 28.

53. Hulke. On a case of spurious neuroma of the optic nerve. The R. London Ophthalmic Hosp. Rep. X. Part. 3, pag. 293. 1882.

54. Lawson. On a case of sarcoma springing from the sheat of the optic nerve. Excision of the globe and removal of the tumour. Recurrance. Death. Necropsy. Secondary deposits. Ibidem, pag. 296.

55. Vossius. Das Myxosarcom des Nervus opticus. Arch. f. Ophthalm. XXVIII, 3, S. 33. 1882.

56. Manz. Ueber endotheliale Degeneration des Sehnerven. Ibidem, S. 93.

57. Richet. Fibrosarcome du nerf optique. Nevroretinite et atrophie. Exstirpation. Méningite consecutive. Mort. Paris méd. VIII, pag. 529. 1882.

58. Huc. Essai sur les tumeurs du nerf optique. Thèse de Paris, 1882. (Derselbe Fall.)

59. Véron. Myxo-fibrome du nerf optique. Recueil d'ophtalm. III. Janvier, pag. 32. 1883.

60. Ewetsky. Ein Fall von Endotheliom der äusseren Sehnervenscheide. Arch. f. Augenhk. XII. 16. 1883.

61. Hessdörffer. Ueber eine wahre Opticusgeschwulst. Inaugural.-Dissert. Würzburg 1883.

62. Peabody. Sarcoma of right optic nerve. Med. Record. New-York XXIII, pag. 216. 1883.

63. Parisotti et Despagnet. Fibrome du nerf optique. Recueil d'ophtalm. IV. Décembre, pag. 720. 1884.

64. Vossius. Ueber Sehnervengeschwülste. Berliner klin. Wochenschr., Nr. 13. 1885.

65. Johnson and Prudden. Myxosarcoma of the optic nerve with hyaline degeneration. Arch. of ophthalm. XIV, pag. 151. 1885.

66. Kussachowicz. Miksoma zviteln. nerva. Med. Obozr. XXIV, p. 293. Jahresber. über d. Leistungen etc. für 1885, S. 204.

67. Richet. Tumeur de l'orbite. Gazette des Hôpitaux Nr. 143, pag. 1154. 1886. (Derselbe Fall wie Nr. 63.)

68. Buller. Tumour of the optic nerve. Med. News XLIX, pag. 555. 1886.

69. Straub. Die Geschwülste des Nervus opticus. Arch. f. Ophth. XXXII, 1, S. 206. 1886.

70. Wedl und Bock. Pathologische Anatomie des Auges, S. 254. 1886.

71. Schiess-Gemuseus. Tumor nervi optici. Exstirpation mit Erhaltung des Bulbus. Augenheilanstalt in Basel. XXIII. Jahresber. vom 1. Jan. 1886 bis 1. Jan. 1887. S. 53.

72. Brailey. Sarcoma growing from the dural sheath of the optic nerve. Transact. of the Ophthalm. Soc. of the U. Kingdom. VII. Session 1886—1887, pag. 120. 1887.

73. Tillaux. Tumeur primitive du nerf optique. Recueil d'ophtalm. Fevrier, pag. 65. 1887.

74. Frothingham. Sarcoma of the optic nerve. Ophthalmic Review. pag. 245. 1887.

75. Wolfheim. Ueber die eigentlichen Sehnervengeschwülste. Inaugural-Diss. Königsberg 1887.

76. Jocques. Des tumeurs du nerf optique. Thèse de Paris 1887.

77. Lawson. On a case of tumour of the optic nerve. The R. London Ophthalm. Hosp. Rep. XII, 1, pag. 1. 1888.

78. Schiess-Gemuseus. Totales Myxosarcom des Opticus, exstirpiert mit Erhaltung des Bulbus. Arch. f. Ophthalm. XXXIV, 3. S. 226. 1888. (Derselbe Fall wie Nr. 71.)

79. Schiess-Gemuseus. Tumor nervi optici. Exstirpation mit bleibender Heilung. Augenheilanstalt in Basel. XXVI. Jahresbericht vom 1. Jan. bis 31. Dez. 1889, S. 55.

80. Sym. Tumours of the optic nerve. The Brit. med. Journ. Sept. 28, 1889.

81. Sutphen. Sarcoma of the optic nerve, notable chiefly for its size and shape. Transact. of the Amer. Ophthalm. Soc., 25. annual meeting. Vol. V, Part. 2, pag. 457. 1889.

82. Ayres. Tumors of the optic nerve, with report of two original cases. The American Journ. of Ophthalm. March 1890.

83. Gauran. Fibrosarcome du nerf optique. Normandie méd. Rouen, pag. 385. 1890.

84. Cirincione. Tuberculosi del nervo ottico. Giornale di Neuropatologia. Anno VII, Fasc. 2. 1890.

85. Salzmann. Forewisning af et knyttet-nävestort smaal celle-sarkom udgaaet fra synsneraskeden, exstirpet sammen meddet degenerede öje. Finska läkare sällskapets förhandlingar, XXX. S. 490, 1890 und Sarcoma of the sheat of the optic nerve. New-York med. Journ. LIII, Nr. 3, pag. 82. 1891.

86. Elschnig. Die metastatischen Geschwülste des Sehnerven. Arch. f. Augenheilk. XXII, S. 150. 1891.

87. v. Garnier. Ein Fall von Myxosarcom des Opticus. Klin. Monatsbl. f. Augenheilk. XXIX, S. 208. 1891.

88. Noering, A. Ueber einen Fall von Fibrosarcom des Nervus opticus. Inaugural-Diss. Königsberg 1892.

89. Lagrange. Tumeurs malignes du nerf optique. Sixième congrès. franç. de chirurgie. Séance du 18 avril, 1892.

Die Therapie der Coxitis tuberculosa an der Klinik des Herrn Hofrates Billroth

von

Dr. Heinrich Thausing,

Operateur der Klinik Billroth.

Mit 3 Holzschnitten im Text.

Die Beobachtung, dass eine gewisse Anzahl von Coxitiden bei bei der früher allein geübten konservativen Behandlungsmethode nicht ausheilte und viele dieser Fälle mit dem Tode, an Allgemeintuberkulose oder an Erschöpfung endeten, bewog Fock [1]), Eulenburg [2]) und Leisrink [3]) zu dem auf eine grosse Statistik gegründeten Rate, die Frühresektion stets bei manifester Caries jedes Gelenkes (in ihrem Sinne), also bei nachweislicher Eiterbildung, vorzunehmen; die Schwere dieses Eingriffes aber in der vorantiseptischen Zeit liessen Volkmann den Ausspruch thun [4]): »Es ist mir völlig unverständlich, wie man bei Kindern in der Resektion des Hüftgelenkes mehr als einen äussersten Notbehelf erblicken kann.« Wie schnell aber vollzog sich mit der Errungenschaft Listers die Aenderung dieser Ansicht; gerade Volkmann, der selbst soviel zur Klarstellung der pathologischen Vorgänge bei Gelenkstuberkulose beigetragen, riet, von der Furcht der Generalisation des Prozesses beeinflusst, zur raschesten Elimination des primären Herdes durch die Resektion [5]). Damit leitete er eine Aera der Frühresektion in Deutschland ein, die sich bald auch für die Coxitis einbürgerte. Aber bei so eminent chronischen Krankheitsprozessen kann ein

[1]) Langenbecks Archiv, Bd. I.

[2]) Langenbecks Archiv, Bd. VII.

[3]) Langenbecks Archiv, Bd. XII.

[4]) S. klin. Vorträge Nr. 51.

[5]) Ueber den Charakter der fungösen Gelenksentzündung. Chir. 51, 168—169.

Urteil über eine bestimmte therapeutische Richtung erst nach Jahren gefällt werden. Hier bestätigen in neuester Zeit[1]) die allmählich zutage tretenden Endresultate die Worte Hofrat Billroths im Züricher Bericht: »Ich bin im ganzen nicht sehr enthusiastisch für die Hüftgelenksresektionen bei Caries eingenommen, weil man von dieser Operation a priori sagen muss, dass sie sehr selten das zu leisten im stande ist, was eine Operation bei Caries leisten soll, die Entfernung aller erkrankten Knochenteile. — Die Resektionen der Pfanne haben ihre Grenzen!« Diese Ansicht blieb trotz Einführung der Antisepsis der leitende Gesichtspunkt, so dass bis heute an der Klinik Billroth nur nach vergeblicher konservativer Behandlung die Spätresektion ausgeführt wird. Nach einem und einem halben Dezennium der eifrigsten statistischen Arbeit von beiden Seiten, sowohl der Anhänger der operativen, als derer der exspektativen Behandlungsmethoden, kann es nicht Aufgabe dieser wenigen Seiten sein, auf den heutigen Stand der Frage, soll man bei Coxitis überhaupt resecieren, wann und in welcher Ausdehnung soll dies geschehen, näher einzugehen.

Im Folgenden ist nur eine kurze Darstellung der therapeutischen Massnahmen enthalten, wie sie seit 1877 mit nur wenigen und geringen Aenderungen an der Klinik des Herrn Hofrates Billroth bei Coxitis bis jetzt gebräuchlich sind. Die Endresultate derselben auf Grund aller seit jener Zeit beobachteten Fälle hier anzuschliessen, muss ich mir leider versagen, da ich mich von diesen bei der grossen Schwierigkeit der Einziehung von Berichten gerade über die geheilten Fälle, nur erst bei kaum mehr als der Hälfte sämtlicher behandelten Fälle persönlich überzeugen konnte; der Bericht hierüber soll Gegenstand einer späteren Publikation werden. Wenn ich in Folgendem eine Einteilung in vier Grade der Erkrankung treffe, so geschieht dies nur der Uebersicht wegen und weil die herkömmlichen auf pathologisch anatomischer Grundlage beruhenden Klassifikationen zu Wiederholungen Anlass geben.

Als die einfachsten Fälle möchte ich diejenigen abgrenzen, bei denen nur leichter Schmerz besteht und derselbe, wenig genau lokalisiert, meist wohl ins Kniegelenk verlegt wird. Der Gang ist besonders nach längerer Belastung hinkend, es ist bei passiven Bewegungen höchstens die Rotation schmerzhaft und daher behindert; der Schlaf der Patienten noch ungestört und örtlich nichts zu sehen. Diese Patienten sind sämtlich ambulant behandelt worden. Den Kranken wird als das Wichtigste Bettruhe dringend

[1]) König. Chir. Kongress 92.

empfohlen, der Versuch mit Eisbehandlung, Jodpinselungen, namentlich aber Bäder mit Haller Jodsalz werden angeraten und den Angehörigen der meist im Kindesalter stehenden Patienten die Wichtigkeit einer roborierenden Diät eingeschärft. Ebenso soll das Kind von Zeit zu Zeit in die Klinik gebracht werden, damit bei einer Exacerbation des Leidens sofort therapeutisch eingegriffen werden kann.

Schon das allernächste Stadium: hinzutretender Druckschmerz, Fixierung des Gelenkes in einer der pathognomonischen Stellungen sind Indikationen zu einem energischen Einschreiten. Bonnets Forderung, ein erkranktes Gelenk ruhig zu stellen, wird mit der Extensionsbehandlung oder der Gipshose erfüllt.

Selten geht es an, einen Patienten, dessen Kontraktur nur durch Muskelhemmung erzeugt ist, in die Klinik aufzunehmen, da dieselbe nur über hundert Betten verfügt, die mit so gleichförmigen, so eminent chronischen Fällen höchstens ausnahmsweise belegt werden können; wenige Tage der Extension genügen hier, eine bedeutende Stellungsverbesserung zu erzielen; meist aber wird ambulatorisch mit oder ohne Narkose das Redressment gemacht und dann gleich der fixierende Gipsverband angelegt. Bei manifester, in Narkose nicht leicht ausgleichbarer Kontraktur wird der Patient immer in die Klinik aufgenommen und entweder der schonenderen aber langwierigeren Extensionsbehandlung unterworfen, der man dann zur vollständigen Behebung der pathognomonischen Stellung das Redressment, eventuell mit Abdrängung der Adduktorenansätze vom Becken mittels des eingesetzten Daumens folgen lässt, oder man entschliesst sich zum sofortigen Redressment, entweder in einer oder in mehreren Zeiten. Das häufiger nach letzterem Eingriffe aber auch bei einfacher Extension auftretende Fieber giebt nach unseren Erfahrungen keine schlimme Prognose und verschwindet meistens bald. Bei der Gewichtsextension stehen nicht so grosse Gewichte in Anwendung wie bei Volkmann, es wird bei Kindern selten über 5 Kilo hinausgegangen, die Gegenextension wird durch Höherstellung des unteren Bettendes erreicht, in den seltensten Fällen kommt ein Sattel mit aufrechtem, gepolstertem Eisenstabe in Anwendung; die Extremität wird mit einer gewöhnlichen Crosbyschen Heftpflasteransa armiert, über welche eine Gradlbinde gewickelt wird. Um die Hyperextensionsstellung zu erreichen, entfernt man den untersten Teil der in drei Teile geteilten Matraze.

Die Extremität wird am besten auf einem Volkmannschen Schlittenapparat mit dreieckigen Tüchern fixiert, zur Verringerung der Reibung und zur Verhütung extremer Rotationsstellungen; sollte das Heftpflaster nicht vertragen werden, so besteht die Ansa aus einem breiten Streifen eines starken Leinenstoffes, der von den Malcolen nach aufwärts in zwei Teile gespalten ist, die in Hobeltouren um den Unterschenkel geführt werden, darüber liegt eine Flanellbinde. Wir sehen in der Gewichtsextension ein rein orthopädisches Verfahren, dessen schmerzstillende Wirkung ja auch der Gipshosenbehandlung eigen ist, und trachten sobald als möglich die Letztere anzuwenden. Wir legen dabei das Hauptgewicht in die Vermeidung der Bettlägerigkeit und des ständigen Aufenthaltes im Krankenzimmer. Die Fälle, bei denen die Extension auch mit grösseren Gewichten den gewünschten Erfolg nicht hat, also eine bedeutende Verkürzung

der Muskeln und Fascien oder gar knöcherne Ankylose eingetreten ist, ebenso das Brisement forcé nicht gelingt, gehören in das Gebiet der Ankylosentherapie [1]), bestehend in subkutaner oder offener Durchschneidung der Adductoren, Winiwarters Fascioplastik, Infraktion des Femurhalses, in einfacher subtrochantärer Osteotomie oder in Resektion.

Wir geben vor der Extensionsbehandlung, wie dies schon aus dem oben Gesagten hervorgeht, bei weitem der ambulatorischen Gipshosenbehandlung den Vorzug, aus folgenden Gründen: Gerade in den Anfangsstadien des Prozesses ist der Allgemeinbehandlung ein weites Feld zu segensreicher Wirksamkeit eingeräumt, in der Gipshose können die Kinder aufs Land gesendet werden, zum mindesten aber wird der das Kindergemüt besonders deprimierende Spitalsaufenthalt, das Entbehren des Elternhauses und die diesen Kranken so gefährliche Umgebung einer grossen Anzahl tuberkulös Kranker vermieden. Hiezu kommt noch, dass die Extensionsbehandlung eine sorgfältige, häusliche Ueberwachung und Pflege erfordert, die aber dem Kinde des Armen, das meist nicht einmal ein eigenes Bett hat, nicht zuteil werden kann. Angelegt werden alle derartigen Verbände mit Hilfe des von v. Hacker modificierten v. Esmarchschen Stützapparates [2]), der die beiden extendierenden Assistenten entbehrlich macht. Der Patient erhält also eine Gipshose in hyperextendierter, leicht abducierter, bezüglich der Rotation in Mittellage befindlicher Stellung der erkrankten Extremität, die zugleich bei einer eventuellen Ausheilung in Ankylose die funktionell wertvollste Stellung bildet. Ich möchte hier bemerken, dass uns ein so ankylosiertes Hüftgelenk, namentlich für die Patienten der Klinik, die meist der arbeitenden Klasse angehören, als ein erstrebenswerteres Resultat erscheint, als ein durch irgend eine typische Resektion erreichtes, beweglicheres, dessen Sicherheit doch nie der des normalen gleicht. Die Gipshosen wurden anfangs so gemacht, dass man nur die kranke Extremität und das Becken in den Verband nahm. In den Krankengeschichten aus dieser Zeit kehrt häufig die Bemerkung wieder, dass die kranke Extremität schliesslich nicht in der erstrebten Stellung fixiert war; eine Erneuerung der Hose war dadurch erfordert. So wurde denn bald auch die gesunde Extremität miteingegipst; dies machte den Verband allerdings sehr schwer, wenn man auch durch Einlegen von Längsschienen aus Schusterspänen viel Gips ersparen konnte.

---

[1]) Rosmanit, Langenbecks Archiv XXVIII. 1. Zur operativen Behandlung der schweren Formen von Contracturen und Anchylosen im Hüftgelenk.

[2]) W. klin. W. Schr. 89. Nr. 14.

Um diesem Uebelstande abzuhelfen, wird schon seit dem Jahre 1884 ein von Dr. Freih. v. Eiselsberg angegebener Querriegel dicht oberhalb der Kniee zwischen die beiden abducierten Extremitäten mit eingegipst und der Beckengurt entsprechend schwächer gemacht. Der Querriegel besteht aus einem durch Gipstouren verstärkten Brettchen aus weichem Holze. Er macht den Verband wesentlich fester und das Heben des Patienten z. B. auf die Bettschüssel viel bequemer. Die Patienten gehen in einer solchen Hose (Fig. 1, 2) mit Hilfe des Volkmann'schen Stützbänkchens anfangs

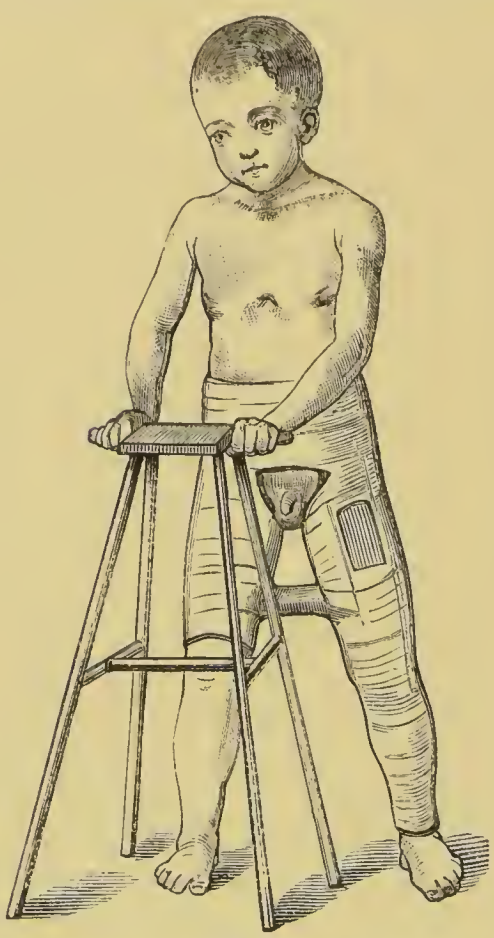

Fig. 1.

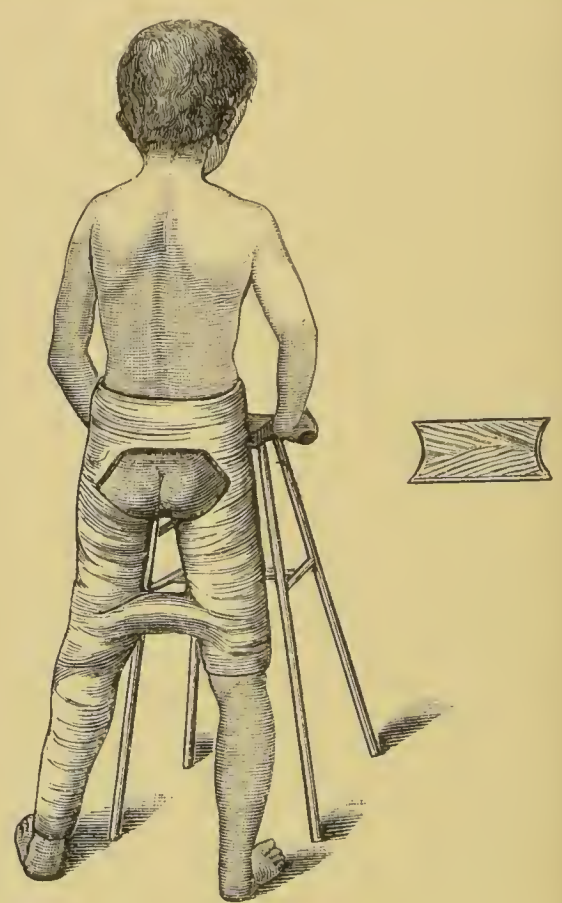

Fig. 2.

ziemlich unbeholfen, manche lernen jedoch später sogar das Bänkchen entbehren, es genügt ihnen ein Stock. Für Erwachsene wurde ausserdem wiederholt eine besondere Form der Gipshose angewendet (Fig. 3): Es wird jederseits ein Gipsverband von den Zehen bis zum Knie angelegt und diese dann durch zwei Eiselsberg'sche Riegel zu einem unbeweglichen System verbunden. Von diesen Riegeln liegt der eine unterhalb der Tibiacondylen, der andere entweder zwischen den Malleolen oder besser an den Sohlenflächen. So ist die Gelenksgegend für die örtliche Behandlung allseitig zugänglich, nur ist ein Gehen in einem solchen Verbande nicht möglich, und auch die Ermöglichung desselben nicht beabsichtigt, es ist ein Ersatz der Extension. Für die ambulatorische Behandlung

überziehen wir die Gipshose mit Bindenstreifen, die mit Wasserglas imprägniert sind. Die Patienten werden angewiesen, in sechs bis zwölf Wochen wiederzukommen, nur im Sommer hat es sich als notwendig herausgestellt des Schweisses und auch oft des Ungeziefers wegen, die Verbände häufiger zu wechseln. Manchmal lässt sich schon beim ersten Verbandwechsel die Ausheilung konstatieren. Dann wird dem Patienten geraten sich für die erste Zeit zu schonen, Nachts in der Thomasschen Lagerungsschiene zu liegen oder die abnehmbare Gipshose anzulegen. In letzterer Zeit werden nämlich wiederholt die Hosen abnehmbar gemacht, um gleichzeitig Bäder gebrauchen zu lassen. Zu diesem Zwecke werden die Schusterspäne mehr seitlich und hinten angebracht, und dann die vordere, ohnehin mehr flache Wand entsprechend dem grössten Frontaldurchmesser aller Teile abgetrennt. Der verbleibende Rest der Hose, ungefähr zwei Drittel des ganzen Verbandes, ist genügend stark; an den Kranken wird sie, mit Watte gefüttert, mittels einer Flanellbinde fixiert. Es kommt freilich immer wieder vor, dass Kranke in ihre entfernte Heimat abreisen und den Verband viel länger tragen, so ein Mädchen aus Athen, dem die Gipshose nach einem halben Jahre, nachdem es förmlich aus ihr herausgewachsen war, in der Klinik abgenommen wurde, wobei eine vollständige Heilung konstatiert werden konnte. Freilich sind diese günstigen Fälle die weitaus selteneren; meist wird die ambulatorische Gipshosenbehandlung monatelang fortgesetzt, auch jahrelang, und dann von Extensionsbehandlung und Abscessincisionen in der Klinik unterbrochen. Hier empfehlen Andere, so F. Krause[1]), die alleinige Anwendung der Extension, im späteren Verlaufe mit zeitweisem Tragen von extendierenden Maschinen verbunden, oder wie Volkmann die

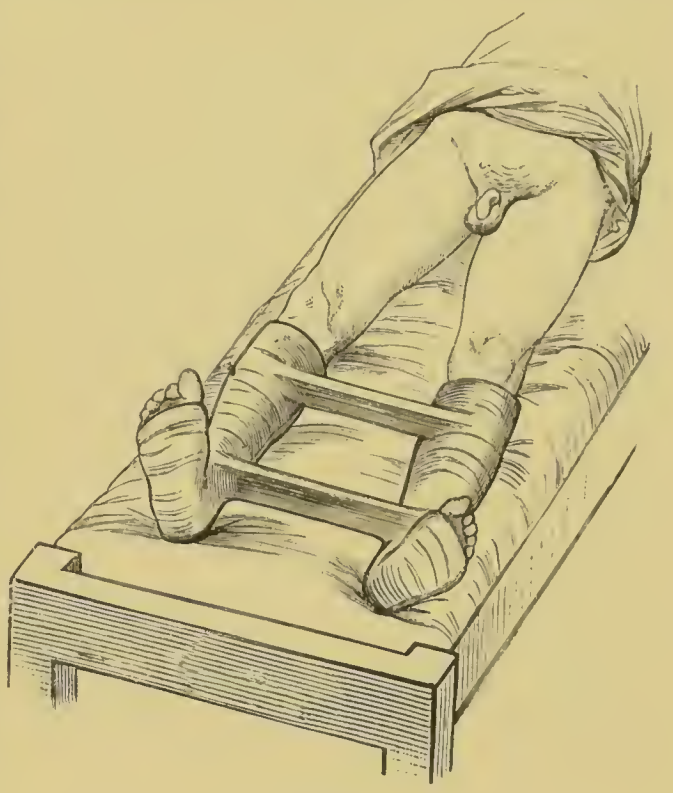

Fig. 3.

[1]) Berliner klin. Wochenschrift, 90, Nr. 28. Ueber den heutigen Standpunkt in der Behandlung der tbc. Knochen- und Gelenkerkrankungen.

blosse nächtliche Anlegung seiner Extensionsgamasche, wenigstens in den leichteren Fällen [1]).

An der Klinik Billroth wird sogar in den Fällen mit starker Schwellung und Abscess bei den verstärkten Symptomen der früheren Gruppen noch nicht reseciert. Wie wiederholt beobachtet wurde, können sich auch Abscesse unter Gipshosenbehandlung spontan rückbilden. Vorerst wird also diese angewendet. Wenn aber ein therapeutischer Eingriff durch das rasche Wachsen des Abscesses erzwungen wurde, so bestand derselbe meist in der von Billroth angegebenen Punktion und Injektion von Jodoformglycerinemulsion. Es ist dies Verfahren ein sehr schonendes, welches auch gestattet, den Patienten ambulatorisch zu behandeln, und wird seit dem Jahre 1881 [2]) in derselben Weise angewendet, wie bei den sogenannten Kongestionsabscessen der Wirbelsäule und Weichteilabscessen, deren primärer Herd unbekannt ist. Die Punktionsöffnung wird meistens durch Naht geschlossen. Da aber in vielen Fällen diese Punktion wiederholt werden muss und bei schon verdünnter oder gar geröteter Haut ein Spontandurchbruch nicht hintangehalten wird, combinierte Hofrat Billroth [3]) diese Jodoformglycerintherapie mit der Incision. Der Abscess wurde gespalten, nach der sorgfältigen Entfernung alles Krankhaften Jodoformglycerin eingegossen und darüber exakt genäht. Nicht selten trat primär Heilung und Schrumpfung des Abcesses ein, meist aber blieben Fisteln zurück. Im allgemeinen wird jetzt wieder der einfacheren Methode der Punktion und folgenden Injektion der Vorzug gegeben. Die Injektionen bei parenchymatöser, chronischer Synovitis hatten keinen Erfolg.

Injektionen in oder um das Gelenk, selbst während des Initialstadiums des Prozesses, wie sie F. Krause [4]), Paul Bruns [5]), van Iterson [6]) und andere so warm empfehlen, wurden weder in der Klinik noch ambulatorisch vorgenommen.

---

[1]) Ich habe die Gründe hiefür schon oben präzisiert, ein Apparat, eine Extension im Bette verlangt strenge Ueberwachung von kundiger Seite, eine gut sitzende Gipshose dagegen ist nicht verstellbar, nicht durch allerlei Praktiken des Kranken illusorisch zu machen.

[2]) Mikulicz, Berl. klin. Wochenschrift, 81, Nr. 49 und A. Fränkel, W. med. Wochenschrift, 84, Nr. 26, 27, 28.

[3]) Wiener klin. Wochenschrift, 90. 11 und 12. Ueber die Behandlung kalter Abscesse und tuberkulöser Caries mit Jodoformemulsion.

[4]) Behandlung tbc. Gelenkserkrankungen mittels Jodoformeinspritzungen. Langenbecks Archiv, XLI, 1, und Berl. klin. W., 90.

[5]) Behandlung tbc. Abscesse und Gelenkserkrankungen mit Jodoforminjektionen, Langenbecks Archiv, XL.

[6]) W. L. de Vos. De behandeling van gewrichtstuberculose met jodoformolie. Leiden 1892.

Auch das Bestehen wenig secernierender alter Fisteln contraindiciert zunächst die combinierte Extensions- und Gipshosen-Behandlung nicht, ja sogar das Brisement forcé wurde dabei mit Erfolg ausgeführt. Bei Multiplicität der Fisteln sucht man sich mit der Ausschneidung und dem sorgfältigsten Evidement zu helfen. Es wird eben stets daran festgehalten, dass in jedem Stadium, wie Hofrat Billroth in der Klinik oft betont, der Process spontan zur Ausheilung kommen kann.

Erst profuse Sekretabsonderung, wachsender Kräfteverfall, nicht durch anderweitige tuberkulöse Prozesse in anderen Organen bedingte, allabendliche Temperatursteigerungen auf 38,5 und darüber, Schmerzen, die durch die Extension oder Gipshose nicht behoben werden, endlich Beckenabscesse indicieren die Resektion, und erst der Befund bei der Operation entscheidet, wieviel reseciert werden muss. Und so sieht man auf der Klinik Billroth heute noch in dieser Operation nur einen äussersten Notbehelf, der erst zur Anwendung kommt, wenn der Krankheitsprozess direkt das Leben des Patienten bedroht. Czerny hat sich über seine Erfahrungen folgendermassen ausgesprochen[1]): »Da ich ein Anhänger der Spätresektion bin, dürften die Resultate der an meiner Klinik ausgeführten Resektionen hinter denen anderer Kliniken, an denen frühzeitig reseciert wird, zurückbleiben.« Diese Worte gelten vollinhaltlich auch für die Resultate der Resektion wegen Coxitis an der Klinik Billroth.

---

[1]) Anmerkungen zu L. Huismanns: Ueber die Ausgänge der tbc. Coxitis; Beiträge zur klinischen Chirurgie 91, VIII, 1.

Ueber den Verschluss des Schenkelkanales bei Operationen von Schenkelhernien

Eine Studie.

Von

Dr. Josef Fabricius,
Operateur der Klinik Billroth.

Mit 4 Holzschnitten.

Mit dem Fortschritte auf dem Gebiete der Wundheilung wurde auch bald das Interesse rege, operative Eingriffe, die in der vorantiseptischen Zeit kaum ausführbar waren, so beispielsweise die Radikaloperationen von Hernien, auszuführen.

Zuerst wurden Angaben bekannt über die Radikaloperation der Nabel-, sowie der Ventralhernien, dann folgten die Operationen der Leistenhernien, von denen ich bei der Menge der Operationsverfahren, die vorgeschlagen wurden, nur jene Methoden erwähne, die auch an Billroths Klinik ausgeführt wurden, so die Methode von Czerny, die von Mac Ewen, von Wölfler und Bassini.

Letztere ist es besonders, welche auch an der genannten Klinik häufig ausgeführt wird und welche infolge ihrer anatomischen Begründung, sowie auch infolge des ausgezeichneten Pforten-Verschlusses, die übrigen Methoden übertreffen dürfte.

Auch an Vorschlägen für die Radikaloperationen der Schenkelhernien fehlt es nicht, doch wurde keine eigentliche Methode herangebildet.

Van der Lee suchte die radikale Heilung durch Injektionen von 90% Alkohol zu erreichen, indem er durchschnittlich zweimal wöchentlich je ein Gramm in den Bruchsack injizierte. Die Zahl der Injektionen war sehr wechselnd und stieg in einem Fall auf 70.

Auf diese Weise erzielte er bei 72 Schenkelhernien 43 mal Heilung, 9 mal Besserungen — 20 mal keinen Erfolg.

Was das operative Verfahren anbelangt, so beschränken sich viele Chirurgen besonders bei incarcerierten Schenkelhernien darauf, den incarcerierenden Ring einfach zu incidieren und die Eingeweide zu reponieren.

Munzinger berichtet über 20 Radikaloperationen von Schenkelhernien, wo einfach der Bruchsack nach Reposition der Eingeweide ligiert und exstirpiert wurde, ohne eine Pfortennaht anzulegen.

Segond empfiehlt auf Grund theoretischer Erwägung die möglichst hohe Ligatur des Bruchsackhalses, Exstirpation des Bruchsackes und Naht der Bruchpforten.

Mac Ewen macht wie bei der Leistenhernie auch bei der Cruralhernie nach Isolierung des Bruchsackes eine Tabaksbeutelnaht und der durch die Naht eingestülpte Bruchsack wird vor die innere Oeffnung des Schenkelkanales gelagert und daselbst durch Nähte fixiert. Der eingestülpte Bruchsack soll die Bruchpforte wie ein Pfropf verschliessen. Doch liess sich diese Operation nur in jenen Fällen ausführen, wo der Bruchsack isoliert werden konnte.

Neuerdings berichtet Bottini über seine neue Methode, die darin besteht, dass nach Durchtrennung der Weichteile, Isolierung des Bruchsackes, Ligatur desselben und Entfernung des abgebundenen Bruchsackrestes, die Pfortennaht auf die Weise erfolgt, dass er das Orificium internum von unten nach oben mit dem Ligamentum Gimbernati vernäht. Guarini verbindet das Lig. Gimbernati mit dem Poupartschen Bande.

R. Wolf berichtet aus Prof. Czernys Klinik, dass daselbst der annulus cruralis in einigen Fällen mit drei Catgutnähten geschlossen wurde.

Was das Material für die Naht betrifft, so bedienten sich die meisten der Seide, Czerny des Catguts, Fr. Wolter in den letzten Jahren des Silberdrahtes.

Ueber die Radikaloperation dieser Hernien berichten ferner noch in letzter Zeit Marchand, Routier, Reynier, Berger, Richelott; doch weichen alle von diesen Autoren erwähnten Vorschläge nicht wesentlich voneinander ab. Endlich erwähne ich noch der Arbeit von Heidenthaler, welcher bei einer Zusammenstellung der Radikaloperationen, die auf Prof. Billroths Klinik ausgeführt wurden, fand, dass das Resultat bei Cruralhernien ein günstigeres war, wenn die Pforten nicht genäht wurden. Heidenthaler legt einen besonderen Wert auf die Dicke der zur Pfortennaht verwendeten Seide.

Unabhängig von diesen erwähnten Autoren habe ich bereits vor zwei Jahren Versuche angestellt, welche auf einen osteoplastischen Verschluss des Schenkelkanales zielten, mit teilweiser Annähung des Poupart'schen Bandes an den horizontalen Schambeinast. Ich entnahm den Knochenlappen aus dem vorderen unteren Teile des ramus horizontalis ossis pubis, wobei die dem Becken zugekehrte Seite unberührt blieb. Entsprechend der zu bedeckenden Oeffnung wurde ein anderthalb Centimeter langes und ein Centimeter breites Knochenstück ausgemeisselt, welches in Verbindung mit dem Periosteb belassen nach aufwärts in die Oeffnung gelegt ward. Zur besseren Fixierung des Knochenstückes wurde das Periost desselben mit dem Poupart'schen Bande vernäht.

Die Befürchtung, dass leicht in dem einen oder dem anderen Falle Nekrose des Knochenlappens eintreten könne, ferner die Möglichkeit der grösseren Infektionsgefahr durch Freilegung der Spongiosa, endlich das Bedenken, dass selbst ein starker Callus sich im Laufe der Zeit rückbilden kann, brachten mich von diesen Versuchen ab, umsomehr, als ich bald die Radikaloperation der Leistenhernie von Bassini selbst ausführen sah, wodurch ich veranlasst wurde, eine Methode für die Radikaloperation von Schenkelhernien zu suchen, welche in ähnlicher Weise wie Bassini bei Leistenhernien einen Verschluss des Schenkelkanales erzielt.

Die Schwierigkeit hiefür beruht, wie man sich bald zu überzeugen Gelegenheit hat, vor allem in der anatomischen Beschaffenheit dieser Gegend, namentlich in dem Verhältnis der Gefässe zur Umgebung, indem hier trotz der fächerartigen Insertion des Poupart'schen Bandes am Schambeinast ein Raum zwischen Vene und diesem, auch Gimbernati'sches Band genannt, besteht, welcher bei jedem Kadaver von der Bauchhöhle aus mit dem Finger leicht vorgestülpt werden kann. Es besteht somit bei den meisten Menschen eine bedeutende Prädisposition für diese Hernien, obgleich dieselben merkwürdigerweise nicht häufig zur Entwicklung kommen.

Beim weiblichen Geschlechte erscheint dieser Raum noch etwas geräumiger als beim männlichen — und dieses Moment, sowie auch die durch häufige Schwangerschaft bedingte Relaxation der Bauchdecken und damit auch des Poupart'schen Bandes, geben für das unvergleichlich häufigere Vorkommen dieser Hernien bei Frauen eine Erklärung. Fr. Walter berichtet, dass unter 74 Schenkelhernien, die zur Radikaloperation kamen, 70 beim weiblichen und nur 4 beim männlichen Geschlechte beobachtet wurden, während aus einer Zusammenstellung von R. Wolf aus Prof. Czernys Klinik hervorgeht, dass unter 20 daselbst zur Ope-

ration gelangten Fällen bloss einmal bei einem Manne eine Schenkelhernie zur Beobachtung kam.

Die anatomischen Verhältnisse, namentlich die der Fascien und die Topographie dieser Gegend als bekannt voraussetzend, wird in dem Folgenden die Beschreibung jener Methode, welche ich in letzter Zeit allerdings bloss am Kadaver geübt habe, folgen. Ich habe nach vielfachen Versuchen am Kadaver die Ueberzeugung gewonnen, dass diese Methode in allen Fällen ausführbar und nicht einmal derart eingreifend ist, wie die Bassini'sche Radikaloperation der Leistenhernie.

Die Grundzüge der von mir vorgeschlagenen Methode sind folgende.

Spaltung der Haut, der fascia superficialis, des oberflächlichen Blattes der fascia lata, Ausräumung des im Schenkelkanale befindlichen Fettes, sowie der Lymphdrüsen, dann Abziehen der Gefässe stark nach aussen über die eminentia ileo pectinea. Entspannung des Poupart'schen Bandes durch Ablösung, Vernähen desselben möglichst weit nach rückwärts am horizontalen Schambeinaste, wobei die Naht auch durch das Periost geführt wird, endlich Einscheidung der Gefässe, indem der laterale Anteil des oberflächlichen Blattes der fascia lata über die Gefässe gezogen und an die fascia pectinea angenäht wird.

Auf die Einzelheiten eingehend, führt man einen Schnitt über dem Poupart'schen Bande fast von der spina anterior sup. ossis ilei angefangen bis zum tuberculum ossis pubis, der gleichzeitig die Haut und fascia superficialis durchtrennt, dann einen zweiten Schnitt 8 cm weit nach abwärts über den grossen Gefässen gerade so als ob man die Arteria cruralis unter dem Poupart'schen Bande aufsuchen wolle.

Die beiden Schnitte treffen sich also über dem Poupart'schen Bande; dann fasst man mit einer Pincette die Hautwinkel und präpariert diese nebst der darunter befindlichen fascia superficialis von dem oberflächlichen Blatte der fascia lata ab. Es kommt durchaus nicht darauf an, diese Fascie zu erhalten. In jenen Fällen, wo diese Fascie sich nicht abpräparieren lässt, entfernt man dieselbe mit der Schere; über dem foramen ovale wird dies immer notwendig sein müssen. Ist die Haut soweit abpräpariert, dass man das trigonum subinguinale gut übersehen kann, so muss das oberflächliche Blatt der fascia lata rein präpariert werden, wobei man die über dem foramen ovale gelegenen kleinen Lymphdrüsen sowie auch das daselbst gelegene Fett entfernt, so dass der Uebergang des oberflächlichen Blattes der fascia lata in die fascia pectinea klar vorliegt (siehe Zeichnung Fig. 1).

Nunmehr durchtrennt man das oberflächliche Blatt der fascia lata lateral vom foramen ovale entsprechend den punktierten Linien der Zeichnung (Fig. 1) von der Einmündungsstelle der vena

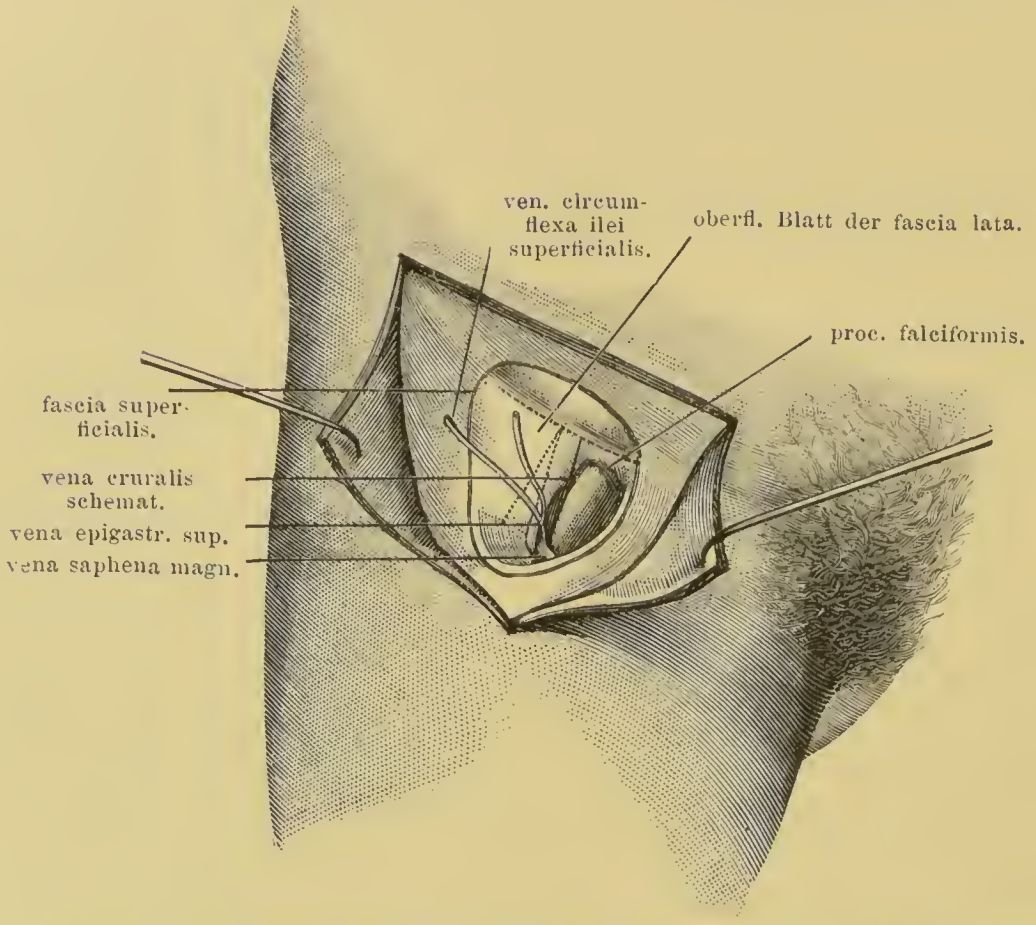

Fig. 1. Ansicht des oberfl. Blattes der fascia lata, nachdem dasselbe freigelegt u. rein präpariert worden; etwas schematisch.

saphena magna in die vena cruralis bis zum Poupart'schen Bande hinauf und zwar in einer Länge von ungefähr 3 cm. Das oberflächliche Blatt der fascia lata ist an der Insertionsstelle am Poupart'schen Bande in der Regel stark und liegt auch den Gefässen nicht direkt auf. Um eine bessere Einsicht in den Schenkelkanal zu erlangen, ferner, um beim späteren Vernähen auch die Gefässe leichter abziehen zu können, ist es empfehlenswert, mit dem stumpfen Blatte einer Schere unter das oberflächliche Blatt der fascia lata einzugehen und dasselbe lateral entsprechend der Insertion am Poupart'schen Bande mit einem Schlag zu durchtrennen, während der mediale, schwach entwickelte Teil des genannten Blattes ganz entfernt wird. Auf diese Weise bekommt man nach Entfernung dieses medialen sowie nach Abhebung des lateralen Anteiles des oberflächlichen Fascienblattes einen guten Einblick in den Schenkelkanal.

Es erscheint daselbst immer eine grössere (Rosenmüller'sche Lymphdrüse), bisweilen auch noch eine kleinere Lymphdrüse,

welche samt dem daselbst befindlichen Fett und lockeren Zellgewebe mit entfernt werden muss.

Man kann sich am Cadaver überzeugen, dass nach Entfernung des, diesen Raum zum Teil ausfüllenden Gewebes eine Oeffnung entsteht, welche für einen Zeigefinger bequem und gut durchgängig ist. Beim Entfernen des Fettes wird gewöhnlich am Cadaver das septum Cloqueti, welches durch die daselbst durchziehenden Lymphbahnen mehr weniger fest mit dem Fett verwachsen ist, mit hervorgezogen, doch soll man das Fett soweit möglich von der erwähnten Fascie stumpf ablösen und dieselbe schonen, aus Rücksicht für das anliegende Peritoneum.

In Fällen, wo es sich um eine wirkliche Hernie handelt, würde man einfach nach Durchtrennung der Haut der fascia superficialis und des oberflächlichen Blattes der fascia lata in der beschriebenen Weise auf den Bruchsack kommen, das den Schenkelkanal ausfüllende Fett, sowie auch die in diesem gelegene Lymphdrüse werden durch die vorgefallenen Eingeweide zur Seite gedrängt. Das durch den Bruchsack vorgestülpte septum crurale internum oder auch septum Cloqueti wird nur selten als Bruchsackhülle deutlich zu erkennen sein. Sobald man auf den Bruchsack kommt, wird man jene Stelle, welche die Incarceration bedingt, incidieren, den Bruchsack freilegen, die Därme reponieren, im Falle Verwachsungen vorhanden sind, dieselben lösen, dann wird der Bruchsack nach Reposition der Därme möglichst hoch oben abgebunden, der abgebundene Bruchsackrest entfernt, in gleicher Weise wie auch Bassini es bei seiner Methode zu thun pflegt. Durch den lateral vom foramen ovale angelegten parallel mit den Gefässen verlaufenden Schnitt, welcher das oberflächliche Blatt der fascia lata durchtrennte, gewinnt man einen medialen und einen lateralen Anteil des oberflächlichen Blattes der fascia lata. Der mediale Anteil wird, wie schon früher erwähnt, bis zur Einmündungsstelle der V. saphena magna von der Insertion an der fascia pectinea entfernt.

Die Gefässe werden darauf mit Schonung der vagina vasorum propria, das ist jene Hülle, welche als Fortsetzung der fascia transversa betrachtet wird, von ihrer Unterlage, das ist dem tiefen Blatte der fascia lata, auch fascia ileo pectinea genannt, stumpf mit einer anatomischen Pincette abgelöst, was überaus leicht geht, dann mit einem stumpfen Hacken stark nach aussen gezogen, so dass die vena cruralis nahezu einen Centimeter nach auswärts von der eminentia ileo pectinea zu liegen kommt, wobei die vena cruralis vorübergehend selbst über der Arteria cruralis liegt.

Mein weiteres Bestreben ging jetzt dahin, jenen Raum, welcher schon durch seine trichterförmige Beschaffenheit und durch die Lage neben den grossen Gefässen eine gewisse Disposition für eine Schenkelhernie abgiebt, durch Vernähung des Poupart'schen Bandes möglichst weit nach rückwärts am horizontalen Schambeinaste zu verkleinern.

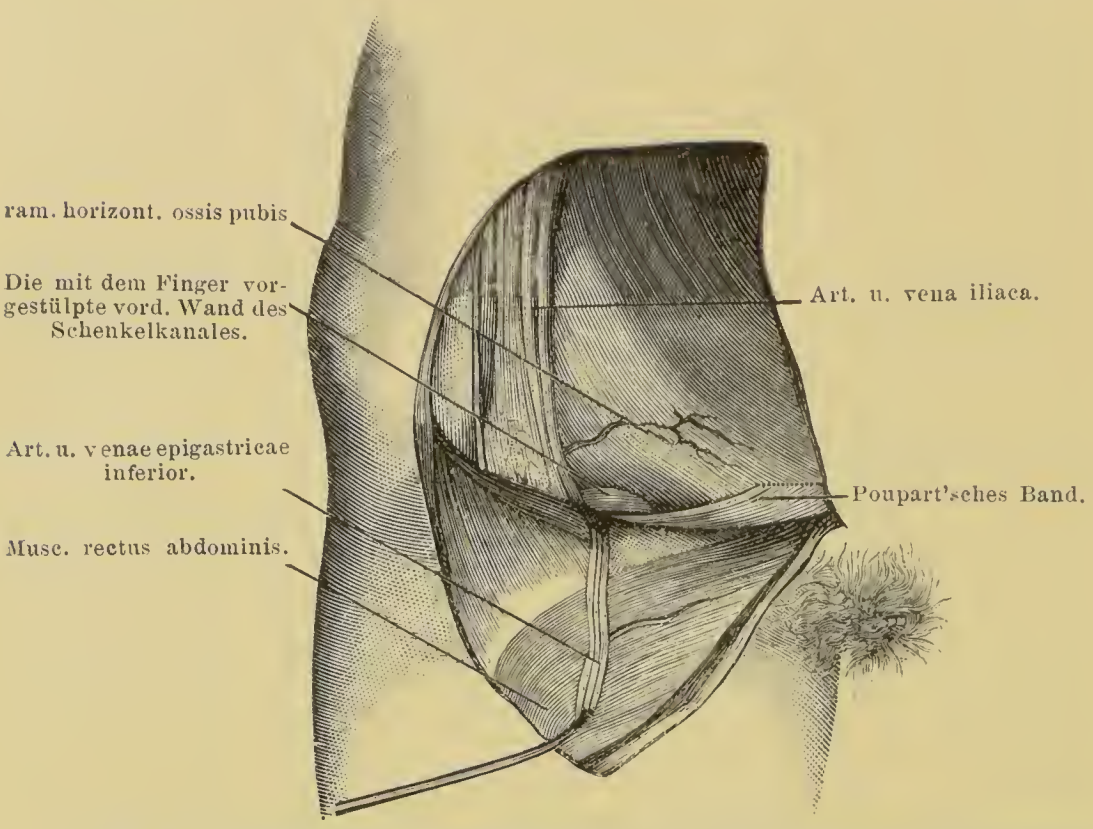

Fig. 2. Ansicht des Schenkelkanales nach Ablösung des Peritoneums und Herunterklappen der Bauchwandung. Vor der Vernähung.

In Fig. 2 ist der die Prädisposition bedingende Raum ersichtlich. Aus diesem Raum wurde nach Ablösung des Peritoneums und des septum crurale internum das daselbst befindliche Fett entfernt. Der Trichter wird dadurch markiert, dass man sich von aussen die der vorderen Fläche des Oberschenkels zugekehrte Trichterwandung mit dem Finger gegen die Bauchhöhle zu vorstülpt (siehe Zeichnung Fig. 2). Vergleicht man Fig. 2 und Fig. 3, so ist die Grösse dieses Raumes vor und nach der Vernähung ersichtlich. Der Unterschied in der Grösse dieses Raumes ist nach der Vernähung ein ganz bedeutender und dies ist, wie mir dünkt, von grosser Bedeutung.

Um nun das Poupart'sche Band möglichst weit nach rückwärts am horizontalen Schambeinaste annähen zu können, muss man dasselbe an jener Stelle, wo dieses sich am tuberculum ossis pubis inseriert, mit einem Scalpell ablösen, in manchen Fällen genügt eine einfache Incision, um die Spannung des namentlich bei jugend-

lichen Individuen straffen Bandes wesentlich herabzusetzen. Die Entspannung ist in vielen Fällen unbedingt notwendig, weil sonst das Annähen des Ligamentes sehr erschwert ist.

Hierauf näht man das Poupart'sche Band auf die Weise an den horizontalen Schambeinast, dass nach Abziehung der grossen Gefässe nach aussen mit einer stark gekrümmten Nadel 1 cm

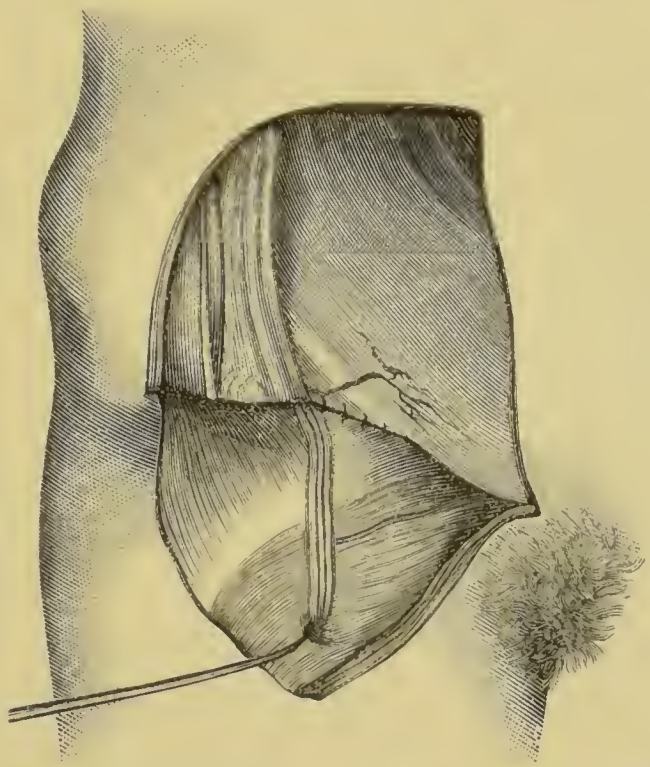

Fig. 3. Ansicht des Schenkelkanales nach Ablösung des Perit. und Herunterklappen der Bauchwandung. Nach der Vernähung.

weit vom Rande des Poupart'schen Bandes durchgestochen wird, wobei man den Finger der linken Hand unter das Band führt, und über dem Finger dasselbe durchsticht. Hiebei ist darauf zu achten, dass die vena und arteria epigastrica inferior nicht verletzt wird. Alsdann drängt man das Poupart'sche Band gegen die Bauchhöhle zu und durchsticht nun mit derselben Nadel lateral von der eminentia ileo pectinea die fascia ileo pectinea (ligamentum ileo pectineum) und gleichzeitig mit der Fascie auch das Periost am oberen Rande des Schambeines. Ob letzteres mitgefasst ist, merkt man an einem gewissen Widerstand bei der Durchführung der Nadel. Es ist von Wichtigkeit, dass man die erste Naht knapp an den nach aussen gezogenen Gefässen anlegt, das Poupartsche Band breit fasst und auch das Periost mitnäht. Dies muss in der Ausdehnung, von den Gefässen angefangen, bis zum tuberculum ossis pubis, wo das Poupart'sche Band, wie oben gesagt, behufs Entspannung abgelöst wurde und nun wieder nach

innen an den Rand des ramus horizontalis ossis pubis angenäht werden muss, geschehen. Im Falle dasselbe nur an die Fasern des musculus pectineus genäht wird, könnte dieser leicht nachgeben und damit die Gefahr eines Recidives entstehen. Für die Vernähung des Poupart'schen Bandes, von der vena cruralis angefangen bis zum tuberculum ossis pubis, genügen für gewöhnlich 5—6 Nähte. Erst nach Anlegung aller Nähte werden dieselben, indem das Poupart'sche Band stark gegen die Bauchhöhle zu gedrängt

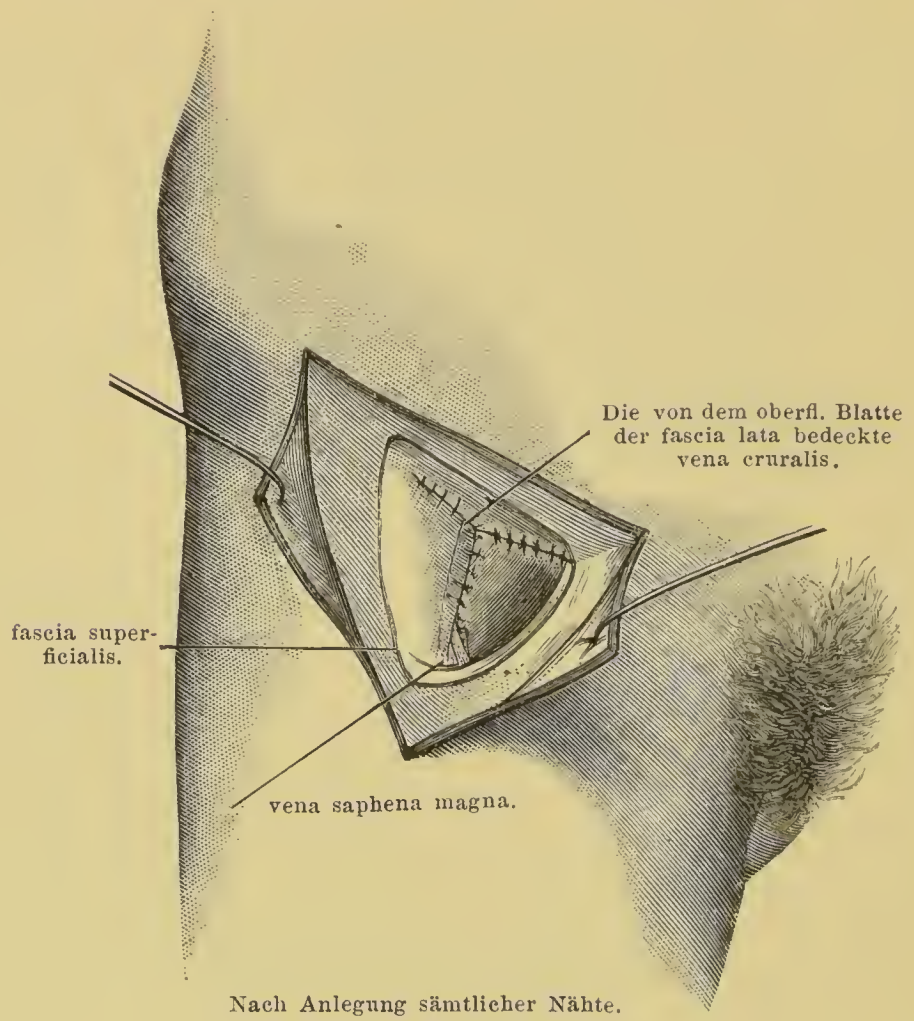

Nach Anlegung sämtlicher Nähte.

Fig. 4.

wird, geknüpft. Beim Knüpfen der ersten Naht über den Gefässen ist darauf zu achten, dass die Gefässe in diesem Momente wieder stark abgezogen werden. Ist nun die Oeffnung nach der Bauchhöhle zu geschlossen, so muss noch darauf geachtet werden, dass der Verschluss auch neben den Gefässen besonders neben der vena cruralis ein genügender sei, was dadurch erreicht wird, dass der laterale Anteil des oberflächlichen Fascienblattes, das ziemlich stark und straff ist, über die vena gezogen und medial von der vena cruralis an die fascia pectinea bis zur Einmündungsstelle der saphena magna vernäht wird, wozu gewöhnlich 3—4 Nähte notwendig sind.

Um endlich sicher zu sein, dass auch über den Gefässen der laterale Spalt des oberflächlichen Blattes der fascia lata, der nur angelegt wurde, damit die Gefässe besser abgezogen werden können, sicher verschlossen sei, vernäht man auch ihn, indem das oberflächliche Fascienblatt an jener Stelle, wo es von der Insertion am Poupart'schen Bande abgelöst wurde, wieder mit diesem vereinigt wird, so dass folgendes Bild, wie in Fig. 4 ersichtlich, zustande kommt. In Fällen, wo es sich um sehr grosse Cruralhernien handelt und wo zu befürchten ist, dass die einfache Vernähung des oberflächlichen Blattes der fascia lata lateral von den Gefässen an das Poupart'sche Band nicht genügende Festigkeit bietet, kann man mit der fascia lata auch den darunter befindlichen musculus ileo psoas mitfassen, ohne dass man dabei die Verletzung des nervus cruralis fürchten muss. Auch hiezu genügen für gewöhnlich 3—4 Nähte. Schliesslich erfolgt die Vernähung der Haut in üblicher Weise.

Durch das Annähen des lateralen Anteiles des oberflächlichen Blattes der fascia lata an die fascia pectinea trachtete ich nur die von Natur aus bestandenen Verhältnisse wieder herzustellen, indem auch nach der Operation dies Fascienblatt der Vena cruralis jedoch enger als vorher anliegt. Die Befürchtung, dass durch die Verlagerung der Gefässe stark nach auswärts eine Kompression oder gar Abknickung der Vena cruralis und damit Störungen in der Zirkulation zustande kommen könne, ist durchaus nicht gerechtfertigt. Wiederholte Versuche an Kadavern haben gezeigt, dass Wasser, welches durch die stark nach aussen gezogene Vene ohne jeden stärkeren Druck eingespritzt wird, in der Bauchhöhle zum Vorschein kam. Als einschlägiges Beispiel am Lebenden ist ein Fall anzuführen, welcher von Assistent Dr. Schüssler im März dieses Jahres in ähnlicher Weise operiert wurde. In diesem Falle hatte die Cruralhernie eine derartige Grösse erreicht, dass das Poupart'sche Band ganz aufgelöst war, weshalb der ziemlich stark entwickelte musculus obliquus abdominis an der ramus horizontalis ossis pubis angenäht werden musste. Trotzdem, dass die Gefässe durch die Naht stark nach aussen gedrängt waren, zeigte sich auch in der Folge keinerlei Störung in der Zirkulation.

Ich übergebe dies Verfahren der Oeffentlichkeit, indem ich nochmals kurz erwähne, dass das wesentlichste Moment in der Verkleinerung des die Prädisposition bedingenden Raumes beruht. Die Verkleinerung dieses Raumes wird dadurch erreicht, dass nach Entspannung des Poupart'schen Bandes durch Incision oder Ablösung dieses möglichst weit nach innen, am ramus horizontalis

ossis pubis, bis knapp an die Gefässe angenäht wird. Die Einscheidung der Gefässe halte ich für günstig und empfehlenswert, doch wenn die Naht am Poupart'schen Bande exakt ist, nicht für unbedingt notwendig. In jenen Fällen, in welchen die Hernie als kleiner Knoten unter dem proc. falciformis zum Vorschein kommt, die Gefässe nicht verdrängt und die Bruchpforte eng ist, würde ich raten, nach Entspannung des Poupart'schen Bandes sich auf das Annähen desselben am horizontalen Schambeinaste zu beschränken.

Wie Herr Primararzt Dr. Gersuny mir mitteilte, hatte er kürzlich Gelegenheit, dies Verfahren ohne Schwierigkeit auszuführen.

Ohne die Versuche in dieser Frage für abgeschlossen zu betrachten, hoffe ich, dass im Laufe der Zeit vielleicht unter einzelnen Abänderungen auch für die Schenkelhernien ein Radikalverschluss gefunden wird.

Litteraturangaben:

G. Jössel. Lehrb. der topographisch-chirurgischen Anatomie.

J. Henle. Handb. der systematischen Anatomie des Menschen.

Fr. König. Lehrb. der speziellen Chirurgie.

R. Wolf. Beiträge zur Radikaloperation der Leisten und Schenkelhernien. G. Bruns Beiträge zur klin. Chirurgie Bd. VII.

Ed. Bassini. Padua. Ueber die Behandlung des Leistenbruches. Arch. für klin. Chirurgie Bd. XL, pag. 429.

O. Witzel. Ueber den medialen Bauchbruch. Sammlung klin. Vorträge N. F. Nr. 10.

J. Heidenthaler. Wien. Die Radikaloperationen der Hernien in der Klinik des Hofr. Prof. Dr. Billroth. Arch. für klin. Chirurgie, Bd. 40.

Fr. Wolter. Zur Radikaloperation der Unterleibsbrüche. Sammlung klin. Vorträge, Nr. 360.

Barker. On thirty five operation for the radical cure of hernia by original methods. Brit. med. journ. Nr. 1405. Refer. im Centralbl. f. Chirurg.

William Mac Ewen. Out the radical cure of blique inquinal hernia the internal, abdominal, peritoneal pad, and the restoration of the valved form of the inquinal canal. Brit. med. journal Nr. 1406.

Th. J. W. Exler. Die Behandlung und Genesung von Hernien mittels Alkoholeinspritzung. (Dissertation, Utrecht 1884.) Referat im Centralblatt für Chirurgie.

W. Munzinger. Ueber die neuen Resultate der Herniotomie mit besonderer Rücksicht auf die Ergebnisse der sogenannten Radikaloperation. Inaug.-Dissertation Zürich, 1884. Referiert im Centralblatt für Chirurgie.

P. Segond. Cure radicale des hernies. Paris. G. Masson 1883, VIII. Referiert im Centralblatt für Chirurgie von Alsberg.

Dal Congresso della societa italiana di chirurgia tenutoria Roma dal 25 al 27 ottobre 1891. Rif. med. 1891.

Gazette des hopitaux Samedi 7 mai 1892. Paris. Cure radical de hernie crurale. M. Berger.

Gazette des hopiteaux. Paris 16 mai 1892. Discussion sur la cure radicale de la hernie crurale.

Weitere Beiträge zur Lehre von den Folgezuständen der Kropfoperationen

von

Docent **Dr. Anton Freiherr von Eiselsberg,**

Assistent der Klinik Billroth.

Im Laufe der letzten zehn Jahre ist von Seite der klinischen, sowie experimentell physiologischen[1]) Beobachtung die Lehre von der wichtigen Funktion der Schilddrüse bei Menschen und Tieren begründet worden.

Was die klinische Seite betrifft, wurden wohl die entscheidendsten Fragen in Bezug auf Technik und Folgezustände an den Kliniken des Prof. Kocher in Bern und Prof. Billroth in Wien gelöst. Dank diesen Arbeiten und einer Reihe hervorragender Untersuchungen anderer Forscher[2]) ist es sichergestellt, dass durch die Entfernung des Organes teils akute, teils chronische Folgezustände auftreten und dadurch den Patienten auf das schwerste schädigen können. Allerdings kann hier sofort betont werden, dass diese Folgezustände glücklicherweise beim Menschen nicht jedesmal zustande kommen. Als Erklärung für dieses unregelmässige Verhalten wurden: das Vorhandensein einer accessorischen Schilddrüse,

---

[1]) In Bezug auf die einschlägige physiologische Litteratur verweise ich auf die vor kurzem erschienenen Arbeiten von:

Horsley: Die Funktion der Schilddrüse. (Internat. Beiträge zur wissenschaftlichen Medizin; Festschrift zu Ehren Rud. Virchows 70. Geburtstage, 1891.)

Gley. Exposé critique des recherches relatives à la physiologie de la glande thyroïde. (Archives de physiologie norm. et path.) Janv. et Avril 1892.

Beide Arbeiten, besonders die ersterwähnte, liefern ein vollständiges Bild der modernen Anschauungen über die Funktion der Schilddrüse.

[2]) Da vor kurzem der III. Teil von Wölflers Monographie: Die chirurgische Behandlung des Kropfes (Berlin 1891, August Hirschwald) erschienen ist, kann ich auf das daselbst gegebene erschöpfende Litteratur-Verzeichnis verweisen und beschränke mich auf die Angaben, welche in unmittelbarer Beziehung zu meiner Arbeit stehen.

die verschiedene Rolle, welche der Schilddrüse bei jugendlichen Individuen und Erwachsenen zukommt, und endlich der Umstand vorgebracht, dass man leicht bei der Operation Reste der Drüse, wie dies wiederholt geschehen ist, übersehen kann, wonach man also gar keinen Fall von Totalexstirpation vor sich hat und doch glaubt, es wäre ein solcher. Dass wirklich besonders letzterer Umstand häufig den Widerspruch mit der jetzt als richtig angenommenen Lehre bedingt, geht vor allem aus der wiederholt gemachten Beobachtung hervor (v. Bruns), dass bei bereits bestehender Cachexie, die infolge von vermeintlicher Totalexstirpation aufgetreten ist, das Wachsen einer Kropfrecidive mit einemmale alle Symptome beseitigte. Trotzdem bleibt, wie Wölfler in seinem oben citierten klassischen Werke hervorhebt, die moderne Anschauung für viele Fälle die Erklärung schuldig, indem Wölfler gestützt auf die Untersuchung der bis zum Jahre 1885 an der Klinik Billroth beobachteten Fälle von Totalexstirpation zum Schlusse kam, dass in etwa $^2/_3$ der Fälle der Totalexstirpation keine schädlichen Erscheinungen folgten und zwar auch in Fällen, welche selbst in späterer Zeit frei von Kropfrecidive blieben, anderseits manchmal trotz Wiederauftreten der Kropfrecidive, ja wie es fast scheinen möchte, ab und zu mit der Entwicklung des Knotens cachektische Symptome sich einstellten. Auch ist es im höchsten Grade merkwürdig, warum das eine Mal gleich nach der Operation die schwersten Krämpfe auftreten, das andere Mal erst Monate nachher in ganz latenter Weise die schädlichen Folgen sich geltend machen.

Es scheint deshalb noch immer wünschenswert, die Kropfoperierten in Bezug auf ihr weiteres Schicksal zu verfolgen; deshalb habe ich einerseits über die von Wölfler schon publizierten ersten Fälle von Totalexstirpation weitere Erkundigungen eingeholt und anderseits die vom Jahre 1885 bis 1892 operierten Fälle in dieser Richtung untersucht und möchte im Nachfolgenden das Resultat dieser Untersuchung kurz mitteilen.

Was zunächst die von Wölfler schon erörterten Fälle anlangt, stützt sich seine Beschreibung auf 46 Fälle von Totalexstirpation und konnte ich über eine Reihe dieser Kranken teils brieflich, teils durch persönlichen Augenschein, Nachrichten bekommen, aus denen zunächst sich ergiebt, dass sowohl seit dem Abschlusse meiner einschlägigen Arbeit[1]) (Herbst 89) als nach der oben citierten von Wölfler (Sommer 90) das Befinden mancher Patienten im weiteren Verlauf sich geändert hat, so dass sich das Verhältnis fol-

[1]) Ueber Tetanie im Anschlusse an Kropfoperationen. Wien. Alfred Hölder, 1890. Sammlung med. Schriften.

gendermassen gestaltet (wobei gleich die seit 1885 gemachten 6 Totalexstirpationen [1]) mit einbezogen sind):

Von den 52 Totalexstirpationen, die bis Juli 1892 an der Klinik Billroth ausgeführt wurden, sind:

1) An den Folgen der Operation (Collaps, Sepsis, Lufteintritt) rasch gestorben 3

2) An den Folgezuständen der Totalexstirpation erkrankt (23).

Tetanie 12	an foudroyanter Tet. gestorb.		5
	an chron. Tet. ohne Recidiv gestorben		3
	an chron. Tet. krank geblieben ohne Recidiv-Entwicklung		2
	an chron. Tetanie erkrankt, später Kropfrecidiv und Heilung		1
	an chron. Tetanie erkrankt, später Heilung, nach zwei Jahren Tod		1
Cachexia strumipriva 11 (darunter 6 an typischer, 5 [2]) an rudimentärer Form)	ohne Kropfrecidive		8
	trotz Kropfrecidive		3

3) Gesund verblieben 10

ohne Kropfrecidive	3
mit Kropfrecidive	7

4) Cachexie nach wie vor der Operation 1

5) Keine Nachricht oder ungenügend kurze Beobachtungszeit 15

Summa 52

Betrachten wir nunmehr nach Hinweglassung der drei kurz nach der Operation infolge derselben Verstorbenen, sowie des

[1]) In der eben citierten Arbeit habe ich angeführt, dass seit 1885 an der Klinik sieben Totalexstirpationen gemacht wurden. Zwei von diesen Fällen sind jedoch auszuscheiden, weil beidesmal die Sektion der wenige Tage post operationem an Collaps und Sepsis verstorbenen Kranken noch geringe Reste von zurückgebliebenem Strumagewebe aufdeckte. Diese beiden Fälle werden daher in der nächsten Rubrik: Exstirpation von mehr als $^4/_5$ der Drüse, geführt.

[2]) Unter diesen 5 Pat. sind 2, welche eigentlich mehr die Symptome der chronischen Tetanie zeigen und nur mit Rücksicht auf die veränderte geistige Beschaffenheit zur Cachexie gezählt sind. Dass übrigens trotz äusserer Verschiedenheiten diese beiden Folgezustände grosse Aehnlichkeit miteinander haben, ja direkt die Tetanie in die Cachexie übergehen kann, ist bekannt.

Patienten, der schon vor der Operation die Erscheinungen der Cachexie darbot, diejenigen Patienten, über deren weiteres Schicksal in genügend langer Zeit etwas bekannt geworden ist, so ergiebt sich, dass von 33 Totalexstirpierten 10 Patienten gesund geblieben sind, 23 Patienten an Folgezuständen, teils acuter, teils chronischer Natur erkrankt sind, wobei allerdings auch 5 rudimentäre Formen von Cachexia mitgezählt sind; andererseits jedoch nicht vergessen werden darf, dass bei einigen Kranken, über welche jetzt noch gute Nachrichten eingelaufen sind, die für die Entstehung der Cachexie kritische Zeit noch nicht abgelaufen ist. Auch ist der eine Fall von Tetanie, der nach Totalexstirpation aufgetreten, sich als solcher erst in der Heimat entwickelte und dann wieder gesund wurde, weggelassen, weil die Beobachtung doch ausschliesslich auf dem brieflichen Berichte der Kranken beruhte.

Von den 10 Gesundgebliebenen wurde 7mal eine Kropfrecidive[1]) konstatiert, 3mal fehlte dieselbe.

Es ergiebt sich somit, dass 70 % der Patienten mit Totalexstirpation, über deren weiteres Schicksal etwas bekannt wurde, an Folgezutänden des Ausfalls der Drüse erkrankt sind (leichte Erkrankungen mit eingeschlossen). Dieser Prozentsatz ist erschreckend hoch, besonders im Vergleiche zu den Angaben des Londoner Myxoedem-Berichtes[2]), nach welchem bloss 24 % derjenigen Totalexstirpierten erkrankt sind, über deren weiteres Schicksal Erkundigungen eingeholt werden konnten. Dieser grosse Unterschied mag zum Teil auch dadurch zu erklären sein, dass zur Zeit, als die einzelnen Chirurgen an das Londoner Comité berichteten (1886, 1887), die Totalexstirpationen noch nicht allgemein verpönt waren, also gewiss viele frisch operierte Fälle als gesund geblieben in den verschiedenen Berichten aufgezählt wurden, die vielleicht noch nachträglich an Cachexie erkrankten.

Untersuchen wir nun diese Fälle darauf, inwieweit sie mit unsern modernen Anschauungen über die Funktion der Schilddrüse übereinstimmen, so müssen wir zunächst betonen, dass von den 3 Patientinnen, welche längere Zeit an Tetanie litten, bis sie daran zu Grunde gingen, keine eine Kropfrecidive zeigte, ebensowenig

---

[1]) Obwohl in diesen Fällen das Wachsen einer Kropfrecidive es wahrscheinlich macht, dass es sich um keine Totalexstirpationen handelte, müssen sie doch denselben zugezählt werden, zumal es ja denkbar ist, dass manchmal die Recidive von einer accessorischen Drüse ausging.

[2]) Report of a Comitee of the clinical Society of London nominated December 14, 1883 to investigate the subject of myxoedema. London. Longmans, Green & Co., 1888.

wie die beiden nunmehr schon seit mehr als 10 Jahren an chronischer Tetanie leidenden Kranken. Eine Patientin mit chronischer, allerdings nicht schwerer Tetanie verlor dieselbe, als sich ein Kropfknoten wieder entwickelte. Bei einer weiteren Patientin mit Tetanie endlich verlor sich dieselbe, doch konnte, (die Kranke ist 2 Jahre post operationem in ihrer Heimat verstorben) nicht ermittelt werden, ob eine Recidive aufgetreten war, oder nicht.

Was die Fälle von Cachexia strumipriva anlangt, ist bei 8 unter 11 eine Recidive ausgeblieben, während sich bei 7 unter 10 trotz der Totalexstirpation Gesundverbliebenen Kropf-Recidive fand.

Somit bleiben nur 6 Fälle, welche mit unserer jetzigen Ansicht über die Funktion der Schilddrüse nicht in Einklang zu bringen sind, es sind dies 3 Fälle von Cachexie mit Recidive, und 3 Patienten, welche trotzdem, dass eine Recidive ausblieb, gesund verblieben.

Vielleicht können wir uns diese wechselnden Erscheinungen, welche das Wachsen der Recidive begleiten, so erklären, dass in den meisten Fällen durch das Wiederwachsen aus einem minimalen Reste oder einer accessorischen Drüse auch neues Schilddrüsengewebe gebildet wird und damit die Ausfallserscheinungen schwinden, in vereinzelten Fällen aber kleine, noch bestehende halbwegs normale Schilddrüsenreste, welche bei der Untersuchung des Halses nicht einmal nachweisbar zu sein brauchen, den Patienten von den schädlichen Folgen zu bewahren im Stande sind. Von dem Momente an jedoch, wo dieser Rest colloid zu entarten beginnt, und dieser Akt ist ja bekanntlich immer mit einer Vergrösserung des Organs verbunden und wird äusserlich als Struma-Recidive imponieren, kann möglicherweise für den Organismus der letzte Rest funktionierenden Drüsengewebes zu Grunde gehen und damit die Ausfallerscheinungen sich einstellen.

Diese Hypothese vermag vielleicht den einen oder anderen der Fälle zu erklären, in welchen mit dem Auftreten einer Kropfrecidive sich cachektische Symptome einstellten. Denken wir ausserdem an die oben erwähnten Fälle von vermeintlicher Totalexstirpation (mit Zurücklassung von Resten) und an das Vorhandensein von accessorischen Schilddrüsen, so werden dadurch die Fälle, welche durch ihren Verlauf mit unsern durch die klinische Beobachtung und das Tierexperiment gewonnenen Anschauungen über die Schilddrüsenfunktion nicht harmonieren, in ihrer Zahl ganz wesentlich reduziert.

Gehen wir nunmehr zur Betrachtung der übrigen seit dem Jahre 1883 bis Juli 1892 gemachten Kropfoperationen über, so

möchte ich dieselben, nachdem die 6 Fälle von Totalexstirpationen (Gruppe I.) bereits in Zusammenhang mit den von Wölfler besprochenen 46 eben kurz erwähnt sind, des Weiteren einteilen in:

Gruppe II.: Exstirpation von mehr als $^4/_5$ des Kropfes.

Gruppe III.: Partielle Exstirpation, wobei mindestens $^1/_4$ des Kropf-Volumens zurückgelassen wurde.

Gruppe IV.: Enucleationen.

Gruppe V.: Ligaturen der Arterie und anderweitige Eingriffe als Punktionen, Injektionen, Incisionen von Eiterungen.

Gruppe II.

Exstirpation von mehr als $^4/_5$ des Kropfes (12 Fälle).

a) 5 Fälle gestorben, 1 an Tetanie, 4 [1]) an Collaps, Sepsis, Pneumonie.
b) 4 Fälle an Tetanie erkrankt; später jedoch teils ganz geheilt, teils wesentlich gebessert.
c) 3 Fälle geheilt und dies auch später geblieben.

ad a):

Ueber die an Tetanie erkrankte und verstorbene Frau habe ich schon seinerzeit [2]) kurz berichtet. Die Krankengeschichte dieses Falles ist folgende:

Marie T., 54 Jahre alt, aus Siebenbürgen, litt schon seit Jahren an einer Struma, die sich im Laufe der letzten Monate noch vergrösserte und alle Erscheinungen einer malignen Neubildung darbot. Am 25. März 1890 wurde die Exstirpation vorgenommen und dabei die nahezu in toto carcinomatös degenerierte Struma entfernt; dabei riss die markschwammartige Masse ein, sodass im Jugulum an der vorderen Wand der Trachea ein etwa wallnussgrosses Stück carcinomatöser Masse zurückblieb. Schon nach zwei Tagen steigerte sich der schon vor der Operation bestandene Bronchialkatarrh so sehr, dass sich selbst bei ruhiger Rückenlage anfallsweise heftige Atemnot einstellte. Fünf Tage nach der Operation stellten sich Glottiskrämpfe ein und am folgenden Tage war das Chvostek'sche Facialis-Phänomen deutlich ausgeprägt. Tags darauf gesellten sich erhöhte Reflexerregbarkeit und das Trousseau'sche Phänomen hinzu. Am meisten litt die Kranke immer an den krampfartig auftretenden Erstickungsanfällen.

Da mithin das typische Bild der Tetanie ausgeprägt war und zwar in so schwerer Form (Glottiskrämpfe), dass eine Heilung nicht wahrscheinlich erschien, wurde am 9. Tage post operat. der durch Tierexperimente erprobte Versuch einer Transplantation gemacht. Zu diesem Zwecke wurde je ein nussgrosses Stückchen einer eben operierten Struma zwischen Fascie und Peritoneum und in das Peritoneum verpflanzt; leider stammte das Material von einem

[1]) Unter diesen vier sind die zwei bei den Totalexstirpationen ausgeschiedenen Fälle aufgenommen.

[2]) Ueber erfolgreiche Einheilung der Katzenschilddrüse in die Bauchdecke und Auftreten von Tetanie nach deren Exstirpation. (Wiener klin. Wochenschrift 1892. 5.)

älteren Manne, dem wegen einer stark colloid degenerierten Schilddrüse die halbseitige Exstirpation gemacht wurde. Es enthielten daher auch die zur Ueberpflanzung gewählten Stückchen vorwiegend Colloid.

Im weiteren Verlaufe war absolut keine Besserung zu konstatieren und ging die Kranke unter zunehmender Bronchitis infolge von partieller Nekrose der Trachea — es war bei der Operation das innig mit derselben verwachsene Carcinom möglichst gründlich zu entfernen versucht worden, wobei wohl auch von der Trachealwandung selbst oberflächliche Schichten verloren gingen — 15 Tage post operat. zu Grunde. Die tetanischen Erscheinungen hatten bis zuletzt unverändert bestanden. Von Seite der Bauchwunde waren keine Reaktionserscheinungen aufgetreten.

Bei der Sektion zeigte sich das im Jugulum zurückgebliebene Stückchen Strumagewebe ganz durch Aftermasse substituiert, weiter fand sich eine putride Bronchitis, die gewiss auch ohne gleichzeitig bestehende Tetanie die Todesursache hätte abgeben können.

Die beiden verpflanzten Drüsenteilchen waren nicht eingeheilt, sondern nekrotisch und an einzelnen Stellen sogar von etwas Eiterung umgeben, ohne dass dieselbe im Peritoneum progredienten Charakter angenommen hätte. Infolge eines Fehlers in der Asepsis, vielleicht begünstigt durch die starke Colloid-Degeneration der Stücke, war die Einheilung unterblieben. Während nun die Untersuchung des exstirpierten, nahezu die ganze Struma umfassenden Stückes fast ausschliesslich Carcinom ergab und nur hie und da kleine Reste von Schilddrüsengewebe übrig geblieben waren, konnte in dem im Jugulum zurückgebliebenen, wallnussgrossen Stücke keinerlei Schilddrüsengewebe mehr nachgewiesen werden.

Diese Patientin, deren Schilddrüsengewebe schon seit längerem durch Carcinom fast ganz ersetzt war, war daher nach der Operation ebenso schlecht daran, wie wenn eine Totalexstirpation an ihr vorgenommen worden wäre. So scheint mir gerade dieser Fall den Uebergang zu bilden von den Fällen von Tetanie, die sich nach der Totalexstirpation entwickelten, zu jenen, welche im Anschlusse an partielle Exstirpationen eintraten.

ad b):

I. Fall.

Schiffer W . . . ., 44 Jahre alt, Spenglermeister aus Stanislau in Galizien, hatte wegen einer 10 Jahre zuvor aufgetretenen, wesentlichen Verdickung des Halses vor drei Jahren eine Jodwasserkur gebraucht, worauf eine bedeutende Verkleinerung erfolgte. Da jedoch trotzdem noch bei der Arbeit sich Atembeschwerden einstellten, wünschte er die Entfernung des Kropfes. Derselbe war entsprechend dem rechten Schilddrüsenlappen über mannsfaustgross, während die linke Hälfte auf die Grösse eines Gänseeies angewachsen erschien. Zwischen beiden Anschwellungen war eine deutliche Einschnürung fühlbar. Stimme heiser, keine Stimmbandlähmung, Verengerung der Trachea von beiden Seiten her auf ½ des Lumens. Keine Spur von Tetanie. Dem Kranken wurde zunächst, da die Anamnese über die gute Wirkung des Jodes berichtet hatte, innerlich 1,5 gr Jodnatrium pro die verabreicht und Cataplasmen von 30% Jodnatrium auf den Hals appliziert. Die Geschwulst verkleinerte sich bei sechswöchentlichem Ge-

brauche dieser Medikation abermals beträchtlich, sodass der Halsumfang entsprechend dem oberen Rande der Geschwulst, der höchsten Kuppe derselben und im Jugulum von: 44, 45, 47 cm auf: 40, 43, 44 cm zurückging.

Nachdem jedoch der Kranke trotzdem beim Stiegensteigen noch Atembeschwerden verspürte, wünschte er die operative Entfernung der Struma und wurde die Operation am 1. Nov. 1890 ausgeführt. Die Geschwulst wurde mittels eines entsprechend dem Sternocleidomastoideus über die höchste Kuppe geführten Längsschnittes blossgelegt, das Strumagewebe selbst incidiert und eine Enucleation geplant; dieselbe war jedoch, da es sich vorwiegend um eine diffuse Vergrösserung der Schilddrüse handelte, unmöglich, so dass die rechte Seite mit Ausnahme eines etwa wallnussgrossen Stückes entsprechend dem Isthmus, von welchem die Abtrennung mittels Paquelin erfolgte, vollkommen entfernt wurde. Da die laryngoskopische Untersuchung eine gleichmässige Kompression von beiden Seiten her ergeben hatte, wurde nun durch einen längs des Sternocleidomastoideus der andern Seite verlaufenden Schnitt die andere Kropfhälfte freigelegt und ebenfalls bis auf ein kaum wallnussgrosses Stück am oberen Pole (am Eintritte der Art. thyr. sup. gelegen) entfernt. Die Versorgung der Wunde erfolgte in der an der Klinik typischen Weise, indem ins Jugulum und nach oben zu je ein weiches Drain und daneben noch ein schmaler Jodoformgazestreifen gelegt wurde. (Der Streifen wird gewöhnlich am fünften, das Drain am achten Tage entfernt.)

Schon gleich bei der Operation wurde die Befürchtung laut, dass diese beiden Stückchen, besonders mit Rücksicht auf den Umstand, dass sie so sehr aus der Verbindung mit der Nachbarschaft gelockert waren, vielleicht nicht ausreichen, und durch Necrose derselben Folgeerscheinungen auftreten würden. Der Verlauf in Bezug auf die Wunde war ein vollkommen glatter.

Am folgenden Tage jedoch schon klagte der Kranke über ziehende Schmerzen in den Beinen und zwei Tage später stellte sich ein Krampfanfall in den Händen mit deutlicher Geburtshelferstellung derselben ein; dabei war Facialis — und Trousseau'sches Phänomen auf das deutlichste ausgeprägt. Diese Erscheinungen dauerten, ohne das Allgemeinbefinden des Kranken besonders zu beeinträchtigen, noch durch drei Tage hindurch an, wurden hierauf schwächer, um dann sieben Tage nach ihrem Einsetzen ganz zu verschwinden.

Drei Wochen p. op. wurde der Kranke vollkommen geheilt ohne eine Spur von Tetanie entlassen; über sein weiteres Befinden konnte keine Auskunft erhalten werden.

II. Fall.

Ignaz M., 18 Jahre alt, aus Wartberg in Ob.-Oesterreich, bemerkte seit 1½ Jahren ein Dickerwerden des Halses, sowie Atembeschwerden beim Laufen und Stiegensteigen. Die diffuse Verdickung ist bedingt durch eine gleichmässige Vergrösserung der Schilddrüse, hauptsächlich der unteren Hälften und des Isthmus. Die Struma ist weich und zeigt an vielen Stellen starke Pulsation. In der sonst normalen Haut sind deutlich geschlängelte Venen sichtbar. Stimme nur etwas umflort. Die laryngoskopische Untersuchung ergiebt eine starke Beschränkung der Beweglichkeit des linken Stimmbandes und freie Beweglichkeit des anderen. Der Einblick in die Trachea war wegen der grossen Unruhe des Patienten nicht möglich, eine Verengerung des Lumens jedoch mit Sicherheit zu vermuten. Der Patient, der anfangs von einem operativen Eingriff nichts wissen wollte, erhielt zweimal wöchentlich Jodtinktur-Injektionen in den Kropf (im ganzen 6), wünschte jedoch hierauf selbst, da er keine Besserung sah

und unserer Vorstellung, die Verkleinerung würde im Laufe von Monaten eintreten, nicht genügend Zutrauen zu schenken vermochte, die Entfernung durch eine Operation.

Die am 3. Mai 1892 ausgeführte Exstirpation war recht schwer wegen der starken Ausdehnung des Kropfes hinter das Jugulum und des grossen Gefässreichtums. Eine Enucleation war schon mit Rücksicht auf die vorher genannten Jodinjektionen nicht durchführbar, weshalb die ganze Struma bis auf ein hühnereigrosses Stück am rechten oberen Pole (die Abtrennung erfolgte mit dem Thermocauter) exstirpiert wurde. Auch hier hätte man es nicht bei der halbseitigen Strumectomie bewenden lassen können, da die Trachea von beiden Seiten her gleichmässig stark abgeplattet war. Die Atmung war während der ganzen Operation eine schlechte und hatte der Kranke durch sein stark cyanotisches Aussehen wiederholt zu Besorgnis Veranlassung gegeben.

Die Wunde heilte ohne Reaktion per primam.

Während der ersten Tage nach der Operation war an dem Kranken eine beträchtliche Unruhe zu bemerken, am vierten Tage klagte er über ein Gefühl von Starre in den Händen, und konnte leicht das Facialis-Phänomen ausgelöst werden. Am selben Nachmittage noch stellten sich unter lebhaften Schmerzen und Starregefühl in Händen und Füssen Krämpfe ein, so dass der Kranke laut stöhnend im Bette sich wälzte. Das Gesicht war wiederholt krampfhaft verzogen, die Hände in typischer Geburtshelferstellung. Trousseau'sches Phänomen nicht auslösbar, doch wurde dasselbe mit Rücksicht auf den Umstand, dass die Kompression des Gefässnervenbündels Schmerzen bereitete, nicht öfters auszulösen versucht. Erst gegen Abend besserte sich dieser Zustand und liessen die Anfälle, welche mit kurzen Unterbrechungen 3 Stunden gedauert hatten, etwas nach, vielleicht infolge einer grösseren Quantität Lindenblütenthee[1]), welche der Kranke trank, so dass er, da ihm Bewegung Erleichterung zu verschaffen schien, auf den Arm der Wärterin gestützt, etwas umhergehen konnte.

Um 9 Uhr Abends waren jedoch die schmerzhaften Krämpfe ebenso stark, vielleicht noch im gesteigerten Masse, wieder vorhanden, Hände und Füsse befanden sich in typischer Tetanie-Stellung; eine Injektion von 0,01 Gr. Morfin konnte nur vorübergehend die Krämpfe mildern; nach Mitternacht steigerten sie sich abermals und es war sogar ein deutlich ausgesprochener Opisthotonus und Trismus vorhanden, gegen welchen sich eine zweite Injektion erfolglos erwies, erst ein Clysma von 2 Gr. Chloralhydrat konnte den Kranken etwas beruhigen. Gegen Morgen waren neuerdings die Erscheinungen so schwer wie früher ausgeprägt und sogar das Sensorium etwas benommen; die Augenlider leicht ödematös geschwellt. Jeder Versuch des Aufsetzens im Bette löste in den Füssen sehr schmerzhafte, tonische Krämpfe aus.

Diese fast fortwährend andauernden tonischen Krämpfe, die nur durch Morfin und Chloralhydrat für Stunden gemildert werden konnten, hielten in nahezu unveränderter Weise vier Tage hindurch an, bis endlich am fünften Tage (also 9 Tage post operationem) eine wesentliche Besserung eintrat.

Leichte Krämpfe, sowie das Facialisphänomen blieben noch durch mehrere Tage hindurch bestehen, um am Ende der zweiten Woche erst ganz zu ver-

---

[1]) Seitdem wiederholt beobachtet wurde, dass die Tetanie vorübergehend sich besserte, wenn profuse Schweisse spontan oder mit Hilfe von Medikamenten eintraten, wurde stets reichlich für Diaphorese in allen solchen Fällen gesorgt. (Siehe speziell Fall XII meiner oben citierten Arbeit.)

schwinden. Der Kranke wurde absichtlich noch längere Zeit in Behandlung behalten und erst 7 Wochen nach der Operation entlassen. Beim Austritte aus dem Spitale war keine Spur von Tetanie nachzuweisen, das Allgemeinbefinden ein vorzügliches und das Stückchen zurückgelassener Schilddrüse deutlich am oberen Ende der Halsnarbe zu palpieren.

III. Fall.

Josef K., 24 Jahre alt, Schuster aus Steinach in Bayern, seit einigen Jahren in Mödling bei Wien sesshaft, bemerkte seit seinem 21. Lebensjahre eine Zunahme seines Halsumfanges, sowie in den letzteren Monaten Atembeschwerden beim Stiegensteigen und schwerer Arbeit, zudem schnarchte und pfiff er bei Nacht so laut, dass niemand Anderer neben ihm im Zimmer schlafen konnte.

Die Untersuchung ergiebt einen mächtigen, beide Seiten des Halses einnehmenden Kropf. Derselbe sehr weich, keine circumskripten härteren Partien in seinem Innern zu fühlen. Stimme klar, keine Stimmbandlähmung; Verengerung der Trachea von beiden Seiten her auf ½ ihres Lumens. Am 30. Juni 1890 wurde die Operation gemacht. Zuerst wurde die rechte Kropfhälfte blossgelegt und nach Unterbindung der beiden Arterien total exstirpiert, gegen den Isthmus zu mittels Thermocauter abgetrennt. Derselbe Eingriff wurde nunmehr durch einen zweiten, entlang dem andern Sternocleidomastoideus verlaufenden Schnitt auf der linken Seite ausgeführt, dabei jedoch vergeblich nach einer Art. thyr. inf. gesucht. (Das exstirpierte Präparat rechtfertigte dieses erfolglose Suchen, indem sich zeigte, dass dieselbe fehlte und die Versorgung der linken unteren Kropfhälfte mit Blut von einem starken Aste der Art. thyroid. sup. aus erfolgte.) Gegen den Isthmus zu wurde in der gleichen Weise abgetrennt, so dass der Kranke von seiner ganzen Schilddrüse nur mehr ein etwa kaum taubeneigrosses Stück, entsprechend dem Isthmus besass, welches gewiss sehr stark bei den verschiedenen Manipulationen der recht mühsamen Operation aus der Umgebung gelockert, vielleicht auch gedrückt war und zudem noch rechts und links je einen Brandschorf trug. Der Wundverlauf war reaktions- und fieberlos.

Erst am dritten Tage klagte der Kranke über Kriebeln und Ziehen in der Hand und in den unteren Extremitäten und stellte dabei die Hand in die für Tetanie typische Stellung, die jedoch diesmal, sowie im weiteren Verlaufe insoferne etwas vom Typus abwich, als der Daumen stark in die Hohlhand eingeschlagen und nicht, wie bei der Geburtshelferhandstellung, einfach in gestreckter Stellung adduciert war.

Gleichzeitig stellte sich starke Unruhe ein, so dass eine Morfin-Einspritzung gegeben wurde, die dem Kranken eine gute Nacht verschaffte. Im Laufe des nächsten Tages war das Facialis- und Trousseau'sche Phänomen deutlich ausgeprägt, es stellten sich spontan zu wiederholtenmalen die schmerzhaften Krämpfe, vorwiegend in der Hand ein. Dieser Zustand hielt bis zum achten Tage post operat. an, als eine entschiedene, jedoch nur kurz andauernde Besserung erfolgte, indem am 10. Tage neuerdings alle Erscheinungen der Tetanie in gesteigertem Grade vorhanden waren und sich erst nach Ausbruch eines starken Schweisses etwas besserten; abermals hielt die Erleichterung nur wenige Tage an. Am 17. Tage war post operat. die Tetanie in ihrem ganzen schweren Symptomkomplexe ausgebildet. Erst jetzt erfolgte eine andauernde Besserung, so dass der Kranke auf eigenen Wunsch 28 Tage post operat. entlassen wurde. Zur Zeit der Entlassung bestand noch immer das Chvostek'sche und Trousseau'sche Phänomen fort, ja es traten sogar noch leichte Anfälle ein.

Auch im Laufe des nun folgenden Jahres stellten sich diese leichten Anfälle noch 2—3mal wöchentlich, besonders bei feuchter und kalter Witterung, sowie nach irgendwie erheblichen Anstrengungen ein. Der Kranke, der früher eine ausgesprochene Vorliebe für Fleischspeisen hatte, nährte sich die ganze Zeit über ausschliesslich von Vegetabilien und Milch. Im ersten Winter nach der Operation verlor der Kranke ohne Veranlassung alle Haare, dieselben wuchsen wieder gut nach, die Nägel haben sich seit der Operation spontan nunmehr schon zum drittenmale vollkommen abgestossen und sind stets wieder nachgewachsen. Gedächtnis und Gemütszustand blieben nach der Operation unverändert, nur glaubt die Schwester des Patienten zu bemerken, dass derselbe in letzterer Zeit heiterer wurde.

Diese Besserung des Gemütszustandes mag wohl mit der entschiedenen Besserung des Allgemeinbefindens zusammenhängen, welche ein Jahr nach der Operation auftrat und der Kranke auf eine Kaltwasserkur, der er sich durch einige Wochen unterzog, zurückführt. Wahrscheinlicher ist mir jedoch, das diese entschiedene Besserung auf die Vergrösserung des vom Isthmus zurückgebliebenen Kropfrestes zurückzuführen ist. Dieser Rest war stets deutlich fühlbar und nahm gerade vor einem Jahre merklich zu; da der Kranke mindestens alle acht Wochen seit der Operation in der Klinik sich vorstellte, war ich in der Lage, das Verhalten dieses Kropfstückchens genau zu überwachen.

Im Juni 1891 wurde an dem Kranken an der Augenklinik eine Staaroperation vorgenommen und behauptet er, seit dieser Zeit abgemagert zu sein. Erwähnenswert scheint noch, dass nach Angabe des Patienten, der niemals einen geschlechtlichen Verkehr gepflogen haben will, seit der Kropfoperation die Pollutionen auffallend selten wurden; die Hoden sind sehr klein (allerdings wurden dieselben vor der Operation nicht untersucht).

Jetzt (mehr als 2 Jahre nach der Operation) ist der Patient geistig vollkommen frisch, zeigt noch Chvostek'- und Trousseau'sches Phänomen, leidet bloss selten an leichten Mahnungen an die damaligen Krämpfe und hat noch entschiedene Vorliebe für Mehlspeisen. Er hat seinen Beruf gewechselt, ist Gärtner geworden und arbeitet als solcher ganz gut, soweit ihm dies der am andern Auge sich entwickelnde Staar gestattet.

IV. Fall.

Antonie W., 16 Jahre alt; Geburtsort und ständiger Aufenthaltsort: Kritzendorf an der Donau. Pat. litt seit ihrem fünften Lebensjahre an einem Kropfe, der mit dem Eintritte der Menses rasch zunahm und die Atmung besonders beim Arbeiten beeinträchtigte.

Die Schilddrüse ist bedeutend vergrössert, rechte Hälfte etwa apfelgross, linke diffus geschwellt, jedoch nicht so stark wie rechts, erst beim Schluckakte tritt aus dem Jugulum eine mächtige Kropfmasse hervor, so dass die Struma hauptsächlich retrosternal liegt. Stimme klar, Stimmbänder gut beweglich, starke Vorwölbung der Trachea und Reducierung ihres Lumens auf $^1/_3$ in der Höhe des Jugulum von der linken Seite her, also derjenigen, welche bei der äusseren Untersuchung als die weniger vergrösserte imponierte [1]).

[1]) Aehnliche Beobachtungen wurden oft gemacht und zeigen, wie ungemein wichtig es ist, in allen Fällen von Kropfoperationen zuvor durch die laryngoskopische Untersuchung festzustellen, von welcher Seite die stärkere Vorwölbung sichtbar ist, indem ja in der Regel die Exstirpation dieser einen Hälfte genügt.

Am 24. Oktober 1889 wurde die ganze sehr gefässreiche, hauptsächlich retrosternal liegende Struma bis auf ein kaum wallnussgrosses Stück entsprechend dem rechten oberen Pole, welches absichtlich zurückgelassen wurde, exstirpiert.

Die Wundheilung erfolgte ohne Reaktion.

Schon nach zwei Tagen traten leichte Krämpfe in beiden unteren Extremitäten auf und konnte deutlich das Chvostek'sche Phänomen nachgewiesen werden. Dieser Zustand verschlimmerte sich etwas in den folgenden Tagen, weshalb Morfin und Chloralhydrat gegeben wurden und eine 6tägige Ruhepause folgte. Hierauf stellte sich die Tetanie von neuem ein und steigerte sich im Laufe der nächsten zwei Monate bis zur höchsten Intensität: Facialis-, Trousseau'sches Phänomen war auf das deutlichste vorhanden, zu den schmerzhaften tonischen Krämpfen in Händen und Füssen gesellten sich noch höchst beunruhigende Zwerchfellkrämpfe. Wiederholt stieg dabei die Temperatur ohne bekannte Ursache auf 40,1° (zu einer Zeit, wo die Wunde bereits solid vernarbt war).

Am meisten subjektive Erleichterung gewährte nebst dem Narcoticum die Erregung der Hautthätigkeit. Anfangs waren zu diesem Zwecke Pilocarpin-Injektionen gemacht worden, selbe wurden bald aus Vorsicht durch den täglichen Gebrauch des Schwitzkastens ersetzt. Auch schien eine Schmierkur mit grauer Salbe von günstigem Einfluss gewesen zu sein.

Erst zu Beginn des dritten Monates trat eine Besserung in Bezug auf die Häufigkeit und Intensität der tetanischen Anfälle ein, so dass die Patientin am Ende des dritten Monates, nachdem sie eine Woche hindurch anfallsfrei geblieben war, in ihre Heimat entlassen wurde. Daselbst war sie angeblich drei Monate hindurch gesund, dann stellten sich wohl öfters wieder bei kalter Witterung und zur Zeit der Menses die Anfälle ein, jedoch angeblich niemals in derselben Intensität wie seinerzeit, als die Kranke noch in Spitalsbehandlung sich befand. Circa ein Jahr post operat. änderte sich nur der Charakter der Anfälle insoferne, als sie seltener eintraten, jedoch mit Bewusstlosigkeit verbunden waren, ein Symptom, welches früher niemals vorhanden war. Als die Kranke behufs genauerer Beobachtung dieses Leidens zu Beginn des Jahres 1892 für 10 Tage an der Klinik Aufnahme fand, wurde konstatiert, dass den Anfällen eigentümliche athetotische Bewegungen der Finger vorausgingen, die Finger sich hierauf in der tetanischen Stellung fixierten, und unter starker lordotischer Krümmung der Wirbelsäule und Bewusstlosigkeit der Anfall auftrat. Chvostek'sches und Trousseau'sches Phänomen waren nahezu verschwunden, auch machte es den Eindruck, als ob die Kranke den Anfall willkürlich hervorrufen könnte, so dass das Krankheitsbild entschieden als kombiniert mit hysterischen Anfällen gedeutet werden musste.

Derlei Anfälle traten im weiteren Verlaufe noch öfters auf und sind erst seit 4 Monaten bis auf ganz leichtes, selten einsetzendes Gefühl von Starre in den Händen geschwunden.

Während ihres Aufenthaltes im Spitale hatte die Kranke sehr wenig gegessen, zu Hause soll sie während der folgenden zwei Jahre gar kein Fleisch genossen, sondern bloss Mehlspeisen gegessen und mit Vorliebe Bier getrunken haben. Erst in letztem Monate isst sie wiederum Fleisch, giebt jedoch noch immer den Mehlspeisen den Vorzug.

Schon ein Jahr nach der Operation war der Hals etwas voller geworden, ohne dass jedoch etwas von der Schilddrüse fühlbar gewesen wäre, in den letzten Monaten bemerkt die Kranke ein entschiedenes Dicker-

werden des Halses und giebt sie an, dass auch seit dieser Zeit die Krampfanfälle ganz entschieden sich bessern, so dass im Laufe der letzten 2 Monate überhaupt keine Krämpfe mehr da waren. Bei der Untersuchung findet sich entsprechend dem oberen rechten Schilddrüsenpole ein taubeneigrosser Knoten, auf welchem ein zweiter haselnussgrosser sitzt und unzweifelhaft der Schilddrüse angehört. Der kleinere Knoten war, als Pat. zu Beginn dieses Jahres zum zweitenmale an der Klinik aufgenommen war, noch gar nicht, der erste als eben merkliche Schwellung fühlbar. Auch hier konnte das Wiederwachsen des Kropfes deutlich verfolgt werden, da die Kranke mindestens jeden Monat einmal in die Klinik kam. Das Allgemeinbefinden der Kranken, die jetzt in bester Gemütsstimmung sich befindet, ist ein vortreffliches, Intellekt ganz ungetrübt. Facialisphänomen noch vorhanden.

Gruppe III.

Partielle Exstirpationen, wobei mindestens 1/4 des Kropfvolumens zurückgelassen wurde.

47 Operationen mit 42 Heilungen. Nur einmal folgten der Operation tetanische Erscheinungen und zwar in mildester Form. Der Fall ist folgender:

Therese S., 34 Jahre alt, aus Piseena in Böhmen, einem kleinen Orte, in welchem noch vier andere Personen grosse Kröpfe haben sollen, merkt seit ihrem 15. Lebensjahre eine Verdickung des Halses, die in letzterer Zeit zu Atembeschwerden bei der Arbeit Veranlassung gab. Bei der Untersuchung findet sich die rechte Schilddrüse von einem gänseeigrossen, beweglichen Tumor eingenommen, Stimme klar, Stimmbänder frei beweglich, Vorwölbung der rechten Trachealwand in der Höhe des 3. und 4. Ringes, wodurch das Lumen auf 1/3 reduciert erscheint. Am 11. März 90 wurde die typische Exstirpation der rechten Seite ohne Schwierigkeit ausgeführt.

Der Wundverlauf war vollkommen glatt.

Am 3. Tage stellten sich spontane Zuckungen im Gesichte ein und war das Facialisphänomen leicht auszulösen. Die Kranke bekam prophylaktisch etwas Morphin. Noch durch weitere 9 Tage bestand dieses eine Symptom der Tetanie fort; das Trousseau'sche Phänomen konnte jedoch niemals nachgewiesen werden. Nach Ablauf dieser Zeit war auch das Facialisphänomen verschwunden.

Die Kranke nahm 20 Tage nach der Operation wieder ihre schwere Arbeit auf und fühlte sich vollkommen wohl. Jetzt ist bei ihr die linke Schilddrüse in normaler Grösse (so wie damals) zu tasten und am Rande des Isthmus zwei haselnussgrosse, ziemlich bewegliche Knoten zu fühlen[1].

---

[1]) Hier verdient die Beobachtung von J. Wolff Erwähnung, welche vor kurzer Zeit durch Köhler (Berl. klin. Woch. 1892, Nr. 24) bestätigt wurde: dass nach Exstirpation eines Teiles der Struma auch die noch zurückgelassenen Kropfteile spontan sich rückbilden. Anlässlich der Vorarbeiten zu dieser Publikation hatte ich vor kurzem Gelegenheit einen grossen Teil der Pat. dieser Gruppe zu sehen, konnte jedoch den Wolff'schen Befund im allgemeinen an denselben nicht bestätigt finden, wenn auch bei einigen eine Abnahme des Kropfrestes aufzufinden war. Es mag dies wohl unter anderem mit dem weiteren Aufenthaltsorte der Patientin (Kropfgegend) zusammenhängen.

Gruppe IV.

Enucleationen von Kropfknoten.

40 Fälle mit 38 Heilungen. Diese Fälle betreffen entweder Kropfcysten, welche sich ja bekanntlich besonders zur Enucleation eignen, oder harte Knoten im Struma-Gewebe.

Es ist hier nicht der Platz, um eingehender über den Wert dieser Operationsmethode zu sprechen; nur so viel mag erwähnt werden, dass, so vorzüglich die Enucleation bei Kropfcysten und ganz oberflächlichen Knoten sich bewährt, dieselbe bei festen und einigermassen tiefer sitzenden Kropfknoten wiederholt so schwere Nachblutungen, die meist $^1/_2$—1 Stunde nach Anlegen des Verbandes auftraten, veranlasste, dass dadurch die Patienten schwer gefährdet waren und nur durch schleuniges Vorziehen der Innenwand des Sackes mit Pinces, Umstechungen und Vornähen ein schlimmer Ausgang verhütet wurde. Deshalb wird in solchen Fällen an der Klinik die Enucleation meist mit partieller Exstirpation oder Resection des Kropfes combiniert, resp. durch dieselbe ersetzt, wobei die Blutung aus der Schnittfläche, entweder durch den Thermocauter, oder durch vorherige Abbindung, gestillt wird. Aus dieser Gruppe ist wiederum nur ein Fall in unserer Richtung von Interesse:

Franz G., 20 Jahre alt, aus Wessieden in Schlesien, seit mehreren Jahren in Wien bedienstet, bemerkte seit zwei Jahren eine rasch sich vergrössernde Schwellung des Halses. Vor einem Jahre nahm dieselbe ganz besonders schnell zu, und giebt der Patient an, dass zur selben Zeit öfters Zuckungen im Gesichte, sowie spontane Krämpfe in den Händen besonders bei kalter Witterung sich einstellten. Er zeigt mit den Händen die Fingerstellung zur Zeit der Krämpfe, und bringt dabei dieselben in die typische Tetanie-Stellung. Im Laufe des letzten Jahres traten bei der Arbeit Atembeschwerden auf.

Bei der Untersuchung findet sich in der Medianlinie des Halses ein nahezu kindskopfgrosser, prall gespannter, fast fluctuierender Tumor, der deutlich als der Schilddrüse angehörig angesprochen werden muss. Stimme klar, geringe Abflachung der Trachea unterhalb des ersten Ringes von vorne her. Kein Facialisphänomen. Am 23. April 1891 wurde der Tumor ohne wesentliche Blutung ausgeschält. Er erwies sich als Colloidkropf, der einige grössere Cysten im Innern zeigte. Der Tumor war vom Isthmus ausgegangen, sodass beide ziemlich kleine Schilddrüsenlappen intakt zurückblieben. Der Wundverlauf ging ganz glatt vor sich.

Am Tage nach der Operation war deutlich das Facialisphänomen nachweisbar. Am folgenden Tage konnte wiederholt ein spontan auftretendes, blitzartiges Zucken im Facialisgebiete, ganz so, wie wenn sein Stamm beklopft worden wäre, beobachtet werden, und fühlte sich der Kranke dabei ziemlich unwohl, indem er besonders über ziehende Schmerzen im Gesichte klagte. Er bekam reichlich Lindenblütenthee zu trinken und transpirierte sehr stark. Schon am

folgenden Tage blieben die spontan aufgetretenen Krämpfe aus. Der weitere Verlauf war sonst ganz normal, subjektiv fühlte sich der Kranke stets vorzüglich gut, nur konnte nach wie vor das Facialisphänomen auf das leichteste ausgelöst werden. Nach 14 Tagen verliess der Kranke das Spital und nahm seinen Beruf als Schneider wiederum auf. Als er sich über schriftliche Aufforderung vor kurzer Zeit, also $^5/_4$ Jahre post operationem, vorstellte, zeigte sich die Narbe etwas hypertrophisch, Schilddrüse rechts und links deutlich fühlbar, auf der rechten Seite am oberen Pole ein etwa kleinapfelgrosser, weicher Kropfknoten, der jedoch keinerlei Beschwerden verursacht, nachgewachsen. Stimme klar, ausgezeichnetes Allgemeinbefinden. Nur das Facialisphänomen ist noch ungemein exquisit vorhanden und nach kaum eine Minute lang andauernder Kompression auf den Gefässnervenplexus tritt in vollendeter Weise das Trousseau'sche Phänomen ein.

Gruppe V.

Ligaturen der Arterie und anderweitige Eingriffe (Punktionen, Jodinjektionen, Incisionen von Strumitiden.

Die Ligaturen der 4 Arterien nach Wölfler, wurden im ganzen siebenmal wegen diffuser grosser Strumen ausgeführt mit jedesmaliger Verkleinerung des Kropfes. Dreimal war das Resultat ein dauernd vorzügliches und haben sich vor wenigen Wochen zwei dieser Kranken vorgestellt, an denen man von Schilddrüsengewebe kaum mehr fühlte, als bei einem normalen Individuum. Der Kropf war vollkommen geschwunden. Im dritten Falle (eine Frau von 40 Jahren) war die Struma ebenfalls vollkommen zurückgegangen und nach dem Berichte des Hausarztes das Resultat ein ausgezeichnetes. $3^1/_2$ Jahre nach der Operation starb die Kranke an Influenza.

Bei zwei Patienten jedoch hatte sich nach Jahresfrist das alte Kropfleiden im selben Umfange wieder eingestellt, so dass die partielle Exstirpation ausgeführt werden musste.

Ein achter Fall von Unterbindung der beiden Art. thyr. inf. wegen Sarcom endete letal am Tage nach der Operation.

Von den übrigen unter diese Gruppe zusammengefassten Fällen ist der nachfolgende von ganz besonderem Interesse:

Josefa Sch., 43 Jahre alt, soll schon vor vielen Jahren einen dicken Hals gehabt haben, der sich aber im Laufe der letzten sechs Monate auffallend schnell vergrösserte. Vor drei Wochen erkrankte die Frau an Diphteritis mit schweren Allgemeinerscheinungen, seit vier Tagen stellte sich in der Halsgegend eine schmerzhafte Rötung und Schwellung ein, währenddem schon einige Tage zuvor im rechten Ellbogengelenke eine schmerzhafte Schwellung aufgetreten war. Die Kranke wurde in sehr elendem Zustande in die Klinik gebracht (21. April 1891), daselbst sofort narkotisiert und die Metastase am Ellbogen, sowie am Halse eröffnet. Aus beiden Incisionen entleerte sich Eiter, am Halse eine beträchtliche Quantität. Man gelangte daselbst mit dem kleinen Finger in eine so ausgedehnte

Höhle, dass man vermuten konnte, es sei die ganze Struma zur Vereiterung gekommen. Im Rachen war nur mehr Rötung zu sehen. Die Kranke, deren Verband wegen reichlicher Sekretion der Halswunde täglich gewechselt werden musste, wurde regelmässig kalt eingepackt und die dadurch angeregte Diaphorese durch Lindenblütenthee noch unterstützt. Trotzdem fiel das Fieber nur wenig ab und war speziell die Sekretion und Abstossung von nekrotischen Fetzen aus der Halswunde eine sehr intensive. Da zeigte sich mit einem Male am fünften Tage nach der Incision zuerst auf der linken und am folgenden Tage auch auf der rechten Seite das Facialisphänomen aufs deutlichste. Weiter traten spontan tetanische Krampfanfälle in der Hand mit typischer Stellung derselben auf, sodass die Kranke dadurch oft sogar am Fassen des Glases gehindert war.

Zwölf Tage nach der Incision entleerte sich aus der Wunde etwas von der eben genossenen Milch, bedingt durch eine Spontanperforation des Oesophagus und wenige Tage später stellte sich ein heftiger Erstickungsanfall ein, dessen Ursache eine Spontanperforation der Eiterhöhle in die Trachea war, sodass unterhalb dieser Kommunikation eine Kanüle eingelegt und die Trachea oberhalb, um das Einfliessen von Eiter in die Lunge zu hindern, tamponiert wurde. Die Kranke ging gerade einen Monat nach der Aufnahme an zunehmendem Marasmus zu Grunde; bis zwei Tage vor dem Tode war Chvostek'sches und Trousseau'sches Phänomen leicht auslösbar und hatte die Kranke oft an den tetanischen Anfällen recht gelitten.

Die Sektion ergab, dass die Eiterhöhle am Halse dem linken Schilddrüsenlappen angehörte, welcher mit Trachea, Oesophagus und den grossen Halsgefässen innigst verwachsen war und nach abwärts bis an die Clavicula reichte. Die Begrenzung dieses Schilddrüsenlappens stellte gleichzeitig die Wandung der Eiterhöhle dar und war von einer 1,5 cm dicken Schichte gebildet, welche nach innen zu wulstige Vorsprünge und auf dem Querschnitte eine saftige, homogene Masse zeigte. Dieselbe erwies sich bei der mikroskopischen Untersuchung als Sarcom. In der Tiefe des Eitercavums gegen die Trachea zu waren diese trabecelartigen Vorsprünge der Innenwand der Geschwulst missfarbig und zerfallen; innerhalb dieser weichen Partien fanden sich auch die beiden Perforationsöffnungen. Das äusserste Ende des oberen linken Schilddrüsenpoles bildete ein haselnussgrosser Rest von stark colloid durchsetztem Drüsengewebe. Die rechte Schilddrüsenhälfte, etwa 5 cm lang, 3 cm breit, an normaler Stelle, war vollkommen von zahlreichen, dicht nebeneinander gestellten hirsekorn- bis haselnussgrossen Colloidknoten durchsetzt. In der Lunge ausgedehnte Sarcommetastasen. Reichliche Eiteransammlung im linken Ellbogengelenke. Ulcus ventriculi rotundum.

Betrachten wir nunmehr die oben berichteten 8 Fälle von Tetanie nach mehr oder weniger ausgedehnten Kropfoperationen, so geht aus selben zunächst hervor, dass nicht nur die Totalexstirpation die specifischen Folgeerscheinungen nach sich zieht, sondern auch unter Umständen die Entfernung des grössten Teiles des Organes oder Zerstörung desselben auf anderem Wege (Eiterung) dies bewirken kann und zwar in demselben Masse in milderer Form, als eben mehr vom normalen Gewebe erhalten bleibt.

Schon vor Jahren hat Szuman[1]) über einen Fall berichtet, in welchem nach einer Kropfexstirpation mit Zurücklassung eines kleinen Restes desselben Tetanie auftrat, die jedoch zur Ausheilung kam.

Die ersten 7 unserer 8 Fälle stellen verschiedene Intensitäts-Grade der tetanischen Erkrankung von der schwersten Form bis zur ganz milden dar. Im ersten (tödlich verlaufenen) Falle war ja nach der Operation wirklich nichts von der Schilddrüse zurückgeblieben, als ein kleines, vollkommen carcinomatös entartetes Stückchen der Struma.

In den nun folgenden 4 Fällen (Gruppe II, b) war jedesmal ein kleines Stück Strumagewebe und zwar viel weniger als $^1/_4$ der Struma zurückgeblieben und dasselbe bei der Operation (die stets recht schwierig war) jedenfalls stark aus der Umgebung gelockert, ja vielleicht durch Anfassen und Zerren gedrückt oder gar gequetscht worden. Es liegt dabei nahe anzunehmen, dass durch alle diese Manipulationen die Zirkulation und damit die Funktion des Drüsenrestes beeinträchtigt war, wodurch die Ausfallserscheinungen veranlasst waren. In den beiden ersten Fällen dieser Gruppe (Schiffer W., Ignaz M.), besonders im zweiten, war offenbar diese Stase vorhanden, indem es ja bei Ignaz M. zu so stürmischen Ausfallserscheinungen kam, dass wir für das Leben des Pat. schon fürchten mussten; allerdings verschwanden diese bedrohlichen Symptome nach einigen Tagen ganz. Es scheint also die gestörte Funktion in dem zurückgebliebenen Stücke keine langandauernde gewesen zu sein und enthielt dasselbe zudem wahrscheinlicherweise noch genügend an normal funktionierendem Gewebe, um die Thätigkeit des ganzen Organes zu übernehmen. In den beiden andern Fällen dieser Gruppe (Josef K., Antonie W.) waren noch kleinere Stückchen zurückgeblieben, als in den beiden ersteren und war die Tetanie sehr schwer und vor allem bedeutend hartnäckiger in ihrem Verlauf: hielt sie ja doch (während sie in den beiden ersten Fällen nach mehrtägiger Dauer schwand), hier jahrelang an und besserte sich erst dann wesentlich, als wieder der Hals dicker wurde und die objektive Untersuchung ein neuerliches Wachstum des zurückgebliebenen Kropfrestes konstatieren liess. Hier fällt das Einsetzen der Besserung so sehr mit der Entwicklung einer äusserlich nachweisbaren Kropfgeschwulst zusammen, dass wohl sicherlich mehr als ein zufälliges Nebeneinander, vielmehr ein causaler Zusammenhang dieser beiden Faktoren angenommen

[1]) Centralblatt für Chirurgie 1884. 29.

werden muss. Ausserdem verdient hervorgehoben zu werden, dass bei Pat. Josef K. (Gruppe II, b, 3. Fall) im chronischen Verlaufe der Tetanie eine Reihe von Symptomen sich einstellte, welche man bisher wiederholt nach totalem Ausfalle der Schilddrüse (besonders bei der Cachexia strumipriva und dem Myxoedeme) beobachtet hat, wie: Ausfallen der Haare, Wechsel der Nägel; vielleicht ist auch hier die starke Abnahme des Geschlechtstriebes erwähnenswert. Endlich ist nicht uninteressant, dass in diesem und dem nächsten Falle über ein Jahr nach der Operation hindurch ein exquisiter Ekel gegen Fleischspeisen andauerte [1]). Dass bei Antonie W. im Laufe der Jahre die tetanischen Anfälle mehr den Charakter von hysterischen bekamen, wurde bereits hervorgehoben.

Zu den beiden Fällen von Tetanie (Gruppe III. und IV.) nach Exstirpation einer Hälfte resp. Enucleation, wobei jedesmal ein grosser Teil anscheinend normalen Schilddrüsengewebes zurückblieb, ist vor allem zu bemerken, dass beidemale die Tetanie so m i l d e verlief, dass diese überhaupt als die leichtesten [2]), bisher an der Klinik beobachteten Formen bezeichnet werden können. Besonderes Interesse verdient hiebei die präzise Angabe des Patienten, dem die Enucleation gemacht war: Franz G. (Gruppe IV), dass sich schon mit dem rascheren Wachstume des Kropfes tetanische Symptome, die der Kranke zutreffend beschrieb, einstellten. Analoge Beobachtungen wurden von Witzel, Czerny, Wölfler [3]) gemacht, welche während des Wachstums des Kropfes cachektische Symptome auftreten sahen. In Bezug auf diesen Fall ist noch zu betonen, dass das enucleierte Stück gewiss mehr als $^4/_5$ der ganzen Struma betraf und Spuren der Tetanie, wenn auch in mildester Form noch jetzt $^5/_4$ Jahre nach der Operation nachweisbar sind. Vielleicht hat es sich in diesen beiden Fällen (Gruppe III. und IV.) um Individuen gehandelt, welche ganz besonders fein auf den Ausfall schon eines Teiles ihres Schilddrüsengewebes reagierten, wobei wir annehmen, dass beim Menschen, dessen Schilddrüse ja ungleich häufiger, als beim Tiere, kropfig erkrankt,

[1]) Schon früher konnte ich über einen Patienten berichten, der nach Totalexstirpation zum Vegetarianer geworden war. Diese Beobachtung ist deshalb von Interesse, weil ja bekanntlich die Pflanzenfresser viel leichter den Ausfall der Schilddrüse ertragen als die Fleischfresser. Allerdings behauptet in neuester Zeit Gley (Effets de la thyroidectomie chez le lapin, Archives de physiologie 1892), dass auch dem Kaninchen die Exstirpation ebenso verderblich werde, vorausgesetzt, dass man die unterhalb der Drüse gelegenen Nebendrüschen (Glandules) mit entfernt.

[2]) Vergleiche Fall V meiner oben citierten Publikation.

[3]) l. c.

individuelle Dispositionen[1]) vorliegen, wonach das einemal ein Individuum selbst nach Entnahme des ganzen Organs längere Zeit, vielleicht (?) immer gesund bleibt, ein anderes schon auf die Entfernung eines Teiles, wenn auch nur in milder Form, mit Ausfallserscheinungen reagiert.

Wenn auch bis jetzt die Erkenntnis der Schilddrüsen-Funktion, speziell mit Rücksicht auf die nach Exstirpation der erkrankten Drüse (Kropf) auftretenden, wechselnden Folgenzustände noch lange nicht vollkommen klar zu Tage liegt, meine ich doch, dass diese Beobachtungen, die beim ersten Blicke vielleicht unsere Anschauungen noch mehr zu verwirren scheinen, im Gegenteil, bei aufmerksamer Betrachtung die gegenwärtigen Ansichten über die Funktion der Schilddrüse nur bestärken. Wir müssen ja annehmen, dass das zurückgebliebene Stückchen funktionierenden Schilddrüsengewebes doch eine gewisse Grösse haben muss, um alle die bekannten, schrecklichen Ausfallserscheinungen hintanzuhalten, denn, sollte schon ein minimaler Rest Schilddrüsengewebes dazu ausreichend sein, so müsste man sich die Vorstellung bilden, dass die physiologische Wirkung der Schilddrüse der eines Fermentes analog wäre, eine Annahme, zu der uns nicht einmal eine plausible Hypothese berechtigt.

Dass es neben der Qualität der zurückgebliebenen Schilddrüsenstückchen vor allem auch auf die Quantität ankommt, wird, meiner Ansicht nach, durch den milderen Verlauf der Tetanie nach partiellen Exstirpationen, beinahe zur Gewissheit erhoben. Denn, während wir oben sahen, dass von 12 Fällen von nach Totalexstirpation aufgetretener Tetanie 8 letal endeten, 2 durch Chronischwerden der Tetanie schon seit mehr als ein Decennium die Kranken schwer schädigen, bei einer weiteren Patientin die Krämpfe erst nach dem Wachsen einer Recidive aufhörten, und bloss in einem einzigen Falle die Tetanie schwand (diese Patientin ist übrigens nach zwei Jahren an Tetanie gestorben) — sehen wir in unsern eben sub II. b. beschriebenen 4 Fällen einen entschieden milderen Verlauf, ja in den zwei Fällen von halbseitiger Exstirpation und Enucleation eigentlich nur die leichtesten Formen der Tetanie.

Uebereinstimmend mit diesen Beobachtungen am Krankenbette erweist sich das Tierexperiment. Schon seinerzeit konnte ich über 7 einschlägige Versuche an Katzen berichten, wonach bei Entfernung von etwa $^4/_5$ des ganzen Organes Tetanie eintrat,

[1]) Im Sinne der von Wölfler (l. c. Seite 166) gegebenen, sehr plausiblen Anschauung über das Entstehen von Tetanie und Myxoedem.

die jedoch nicht jedesmal tödlich endete, während sonst stets die Tetanie, die nach ein- oder zweizeitiger Totalexstirpation auftrat, ohne Ausnahme tödlich ablief. (Eine Hypertrophie des restierenden Stückchens konnte in den gut abgelaufenen Fällen nicht sicher konstatiert werden.) Zur Ergänzung dieser Versuche habe ich im Laufe der letzten Monate einige neue bei Katzen ausgeführt, welche hier kurz Erwähnung finden sollen:

1. Versuch.

Totalexstirpation der einen Hälfte und Exstirpation der andern zu beiläufig $^3/_4$ Teilen, so dass bloss entsprechend dem oberen Pole, wo die Arterie eintritt, ein kleines Stückchen zurückgelassen wurde; die Blutstillung der Drüsenschnittfläche erfolgte mit Hilfe einer glühenden Platinnadel. Es folgten keine Ausfallerscheinungen, die Katze blieb ganz gesund; nach 4 Wochen wurde das Tier abermals narkotisiert und der Drüsenrest durch einen Längsschnitt blossgelegt; das Stückchen erwies sich normal aussehend und nicht merklich vergrössert. Nunmehr wurde dasselbe exstirpiert, worauf sich eine innerhalb 5 Tage zum Tode führende typische Tetanie entwickelte.

2. Versuch.

Analog dem vorhergehenden, nur wurde die Katze, nachdem sie 3 Wochen ohne Folgeerscheinungen die erste Operation überstanden hatte, getötet, wobei man sich wieder vom guten Erhaltensein des restierenden Stückes überzeugen konnte; dasselbe schien etwas vergrössert zu sein.

3., 4., 5. Versuch.

Es wurde noch mehr von der Schilddrüse fortgenommen, als beim 1. und 2. Versuche, so dass nur ein etwa hanfkorngrosses Stückchen, entsprechend dem oberen Pole, zurückgeblieben war. Dieser Versuch wurde an einem Tage bei drei Katzen (einer ausgewachsenen und zwei etwa 3—4 Monate alten) gemacht. Alle drei Tiere bekamen Tetanie, die alte [1]) und eine junge Katze gingen daran am 5. und 6. Tage zu Grunde; die Sektion zeigte das kleine Stückchen Drüse erhalten, jedoch gewiss nicht vergrössert, das zweite junge Tier überstand die Tetanie, erholte sich ganz und ist noch am Leben. (Ueber den weiteren Befund in diesem Falle, sowie über eine Reihe einschlägiger Versuche soll später berichtet werden, da ich es betreffs Entscheidung der Frage, ob in dem restierenden Stücke Hypertrophie eintritt oder nicht, für wichtig erachte, die Tiere lange Zeit am Leben zu erhalten.)

6. Versuch.

Versuchsanordnung wie beim ersten Versuche, nur wurde das ebenso grosse Stückchen anstatt entsprechend dem oberen am unteren Pole der

[1]) Bei Vergleichung dieser Ergebnisse mit den Beobachtungen am Menschen, wonach ja bekanntlich die Entfernung der Schilddrüse bei jugendlichen Individuen häufiger von schweren Folgen begleitet ist, als bei Erwachsenen, wird man keine Analogie finden. Ich habe stets nach Totalexstirpation der Schilddrüse bei erwachsenen Katzen ebenso sicher zum Tode führende Tetanie beobachtet, wie nach dem gleichen Eingriffe bei Kätzchen. Daher ist es nicht so zu verwundern, dass eine junge Katze nach Zurücklassung eines kleinen Stückchens Schilddrüse davonkommt, eine erwachsene nach Zurücklassung eines ebenso grossen an Tetanie zu Grunde geht, indem ja im letzteren Falle im Verhältnisse zum Körpervolumen ein kleineres Stück Drüsengewebes verbleibt.

Drüse zurückgelassen. Die Katze erkrankte an Tetanie und ging nach fünf Tagen daran zu Grunde. Die Sektion erwies, dass das Stückchen blauschwarz aussah, also infolge mangelhafter Ernährung nekrotisch geworden war.

7. Versuch.

Derselbe Versuch wie Nr. 6. Das Tier erkrankte an schwerer Tetanie, erholte sich nach 14 Tagen und ist jetzt nach 2 Monaten noch am Leben.

Diese Tierexperimente ergeben in Uebereinstimmung mit den seinerzeit angestellten, dass in den Fällen, wo bloss $^1/_6$ oder sogar $^1/_5$ der Drüse zurückbleiben, tetanische Symptome auftreten, die jedoch zur Ausheilung gelangen können, anderseits es nicht gleichgültig ist, ob dieses Stück am oberen oder unteren Pole belassen wird. Dieses Verhalten bei der Katze entspricht dem Eintritte der Arterie am oberen Pole, während längs der unteren die Vene die Drüse verlässt. Beim Menschen dürfte dieser Unterschied nicht so sehr in Betracht kommen, da ja jederseits eine Art. thyreoid. sup. und inf. existiert; sicherlich gilt jedoch ähnliches in Bezug auf bessere oder schlechtere direkte Gefässversorgung des zurückgebliebenen Stückchens, in dem bereits oben erörterten Sinne.

Ganz besonderes Interesse verdient der Fall von Tetanie nach akuter Vereiterung der Schilddrüse, welche schon in früherer Zeit teilweise colloid, in letzterer Zeit sarcomatös degeneriert war. Durch die Vereiterung waren wahrscheinlich die letzten Reste normalen Drüsengewebes rasch zu Grunde gegangen, so dass dieselben Erscheinungen auftraten, als wenn die Schilddrüse durch eine Operation ganz oder grösstenteils entfernt worden wäre.

Dieser Fall findet sein Analogon in dem bei Kocher[1]) citierten Falle Demme's von Auftreten von Cretinismus nach Vereiterung der Schilddrüse.

Hier wäre vielleicht auch die nach längerem innerlichen Gebrauche von Jod auftretende Jodcachexie zu erwähnen. Durch dieses Mittel, welches ja bekanntermassen eine spezifische Wirkung auf den Kropf besitzt, ist es ja schon zu wiederholtenmalen gelungen, grosse Kröpfe innerhalb kurzer Zeit bedeutend, ja ganz zum Schwinden zu bringen; trotzdem wird nur selten diese Therapie eingeschlagen, indem die Erfahrung gezeigt hat, dass gerade in den Fällen, in welchen das Jod als wirksam sich erweist, wiederholt schwere cachektische Symptome auftraten, die man meist als Jodintoxication aufzufassen geneigt war.

---

[1]) Zur Verhütung des Cretinismus und cretinoider Zustände nach neueren Forschungen. (Deutsche Zeitschrift für Chirurgie XXXIV. Band. Festband zu Ehren des 70. Geburtstages von Prof. Thiersch. 1892.)

Da aber anderseits das Jod bei anderen Erkrankungen z. B. der Lues viel länger und in grösseren Dosen, ohne derlei Symptome zu veranlassen, gegeben wird, scheint mir die von Deininger[1]) und Wölfler[2]) ausgesprochene Vermutung gerechtfertigt, dass in diesen Fällen die Cachexie nicht so sehr durch das Jod, als dadurch bedingt ist, dass infolge des Jodes ein Teil des Schilddrüsengewebes verschwindet, ebenso wie in dem früher geschilderten Falle die Tetanie durch Vereiterung der Drüse veranlasst war.

Somit sehen wir, dass nicht etwa bloss durch einen operativen Eingriff das Schilddrüsengewebe ganz oder grösstenteils entfernt werden muss, um Ausfallserscheinungen zu bedingen, sondern dass auch die einfache Degeneration (Colloid, Vereiterung) der Drüsensubstanz gleiches bewirken kann.

Wesentlich ist unsere Anschauung über die Funktion der Drüse durch die einheitliche Auffassung von den der Operation folgenden Zuständen (Tetanie, Cachexie) mit Myxoedem und Cretinismus gefördert worden. Die grosse Aehnlichkeit des Symptomencomplexes der Cachexia strumipriva und des Myxoedems (als dessen einzig charakteristischer pathologisch anatomischer Befund der spontane Schwund der Schilddrüse gefunden wurde), war schon längere Zeit hindurch bekannt; in neuester Zeit hat jedoch Kocher in einer vor wenigen Monaten erschienenen Arbeit betont, dass auch beim Cretinismus stets in erster Linie eine Erkrankung der Schilddrüse vorliegt, deren häufigste Erkrankung eben der Kropf ist. Weiter hat Kocher, der sich mit dieser Arbeit[3]) neuerdings ein grosses Verdienst um die Erforschung der in Rede stehenden Frage erworben hat, als Erster gezeigt, dass es Cretins giebt, welche nicht nur keinen Kropf, sondern — soweit dies aus der äussern Untersuchung des Halses zu schliessen erlaubt ist — überhaupt keine Schilddrüse haben.

Dieselbe Beobachtung, wie Kocher, konnte ich zu Ostern dieses Jahres (zu einer Zeit, als Kocher's Arbeit noch nicht publiziert war) machen, als ich die Cretins in dem Asyl zu Gallneukirchen bei Linz (meist aus Hallstadt stammend), ferner in Hallstadt, Goisern und Admont untersuchte. Unter 13 typischen Cretins, die in ihrem körperlichen und geistigen Verhalten das bekannte traurige Bild darboten und welche

[1]) Ueber die Nachteile der Jodbehandlung des Kropfes (Bayr. ärztliches Intelligenzblatt 1875. 26).

[2]) l. c. Seite 12.

[3]) l. c.

ich genau zu untersuchen in der Lage war, war zehnmal ein mehr weniger deutlicher Kropf, darunter mehrmals mächtige Knoten vorhanden, dreimal schien die Schilddrüse total zu fehlen. Bei der schlaffen Haut und dem torpiden Verhalten dieser Individuen (keine Anspannung der Halsmuskulatur) war es besonders gut möglich in der Tiefe des Halses rechts und links von der Trachea Alles abzutasten, wobei sich dieser negative Befund ergab. Hier will ich nur nebenbei erwähnen, dass sich bei einem dieser Cretins deutlich das Chvostek'sche Facialisphänomen auslösen liess.

Eine Aenderung im bisher geübten Operationsverfahren wird durch die vorliegenden Beobachtungen wohl nicht nötig werden; wir werden nach wie vor die Totalexstirpation, wenn dies nur irgendwie angeht, vermeiden und dafür Sorge tragen, dass ein nicht zu kleines, wo möglich nicht stark aus der Umgebung gelöstes, genügend ernährtes Stück des Kropfes oder noch besser des normalen Drüsengewebes zurückbleibt.

Beiträge zur Kenntnis der Tubo-Ovarial-Cysten

von

Dr. Alfons von Rosthorn,

Professor der Gynäkologie und Geburtshülfe in Prag.

Mit Tafel VIII und 15 Holzschnitten.

Seitdem mir Gelegenheit geboten war, die entzündlichen Veränderungen der Gebärmutteranhänge etwas eingehender kennen zu lernen, hatte mich bei der verhältnismässigen Häufigkeit jener Gebilde, die man gemeinhin als »Tuboovarialcysten« zu bezeichnen gewohnt ist, die Frage, wie diese ihre Entstehung nehmen, wiederholt beschäftigt. Die Beantwortung derselben war nicht so einfach durchzuführen, als man von vornherein vermuten sollte. Erst eine Reihe von Detailbeobachtungen, vor allem das Antreffen von entsprechenden Präparaten aus den Anfangsstadien konnte zu endgültigen Schlüssen in dieser Richtung führen.

Das Material für die anzuführenden Beobachtungen habe ich als Assistent an der Frauenklinik Professor Chrobak's im Laufe mehrerer Jahre gewonnen; ausserdem verdanke ich einige schöne Präparate der besonderen Liebenswürdigkeit meines hochverehrten Lehrers, da dieselben seiner Privatpraxis entstammen, sowie meines verehrten Freundes, des Herrn Professor Richard Paltauf, der durch Ueberlassung des lehrreichen Falles Nr. 5, welcher dem Materiale des Wiener pathologisch-anatomischen Institutes entnommen ist, meine Arbeit auch diesmal wesentlich gefördert hat. — Beiden sage ich hiemit besten Dank. —

Ich habe mich in dem folgenden mehr auf die Anatomie der Tuboovarialcysten beschränkt und Klinisches, insbesondere Krankengeschichten u. dgl. weggelassen.

Durch diese Veröffentlichung soll eine Ergänzung zu jenen andeutenden Bemerkungen geboten werden, von welchen meine

Demonstrationen am vorjährigen Gynäkologen-Kongresse zu Bonn [1]) begleitet waren, indem ich die eingehende, anatomische Beschreibung der von mir gezeigten einzelnen typischen Formen und meine eigene Anschauung über die Entstehungsweise dieser Gebilde, wie sie sich mir auf Grund nun mehrfacher Beobachtungen überzeugend aufgedrängt hat, folgen lasse.

Seitdem Richard in den 50er Jahren diese ganz eigentümliche Verbindung zwischen Eileiterlichtung und dem Hohlraume von Eierstockscysten in mehreren Mitteilungen, speziell auch zusammen mit Labbé beschrieben, und damit den Begriff der Tubo-ovarialcyste geschaffen hat, wurde das Vorkommen dieser Gebilde durch einzelne Beobachtungen, insbesonders aus der letzten Zeit, wiederholt bestätigt. Nach Klob soll es jedoch keinem Zweifel unterliegen, dass Blasius bereits im Jahre 1834 in seiner, »de hydrope ovariorum profluente« betitelten Arbeit einen hierher gehörigen Fall erwähnt habe.

Der Beschreibung seiner 11 Fälle hat Ad. Richard bereits eine Theorie der Genese angefügt, welche als sog. »Ovulations-Theorie« weitergeführt wurde. Dieselbe hat zur Voraussetzung die physiologische Annahme, dass zur Zeit der Ovulation der Eileiter mit seinen Fransen den Eierstock umgreife, um beim Platzen des Graaf'schen Bläschens das ausgestossene Eichen in Empfang zu nehmen. Mit diesem physiologischen Akte müsse sich ein pathologischer Vorgang kombinieren, um zur Bildung einer Tubo-ovarialcyste zu führen. Der Follikel, der als krank bezeichnet wird, dürfe sich nicht schliessen, er müsse weiter secernieren; nur so könne es zur Verwachsung von Fimbrien mit der geborstenen Follikelwand kommen.

Diese Hypothese ist in der Art, wie sie von Richard ausgesprochen wurde, nicht haltbar. Eine zweckmässige Umklammerung des Eierstockes seitens des Pavillons zur Ovulationszeit, wie selbe zuerst von Baer in seiner Entwickelungsgeschichte (1837) gelehrt wurde, hat durch keine Beobachtung Bestätigung gefunden. Diese aber zugegeben, findet sich ein Widerspruch in dem anatomischen Verhalten, indem die Fimbrien nach der Erfahrung Aller regelmässig an die Innenfläche der Cysten zu liegen kommen, statt, wie nach jener Annahme zu vermuten wäre, sich an der Aussenseite derselben vorzufinden.

Eine wesentliche Förderung hat die Lehre von den Tubo-ovarialcysten durch Rokitansky im Jahre 1859 erfahren, indem

[1]) Siehe Litteraturzusammenstellung am Schlusse.

derselbe im Stande war, die cystische Degeneration des Corpus luteum nachzuweisen und auf Grund von zwei Beobachtungen die Entstehung jener abnormen Verbindung zwischen Eierstock und Eileiter mit dem Ovulationsprozesse in Zusammenhang zu bringen. In beiden Fällen handelte es sich um kleinere, dickwandige Cysten des Eierstockes — die grössere erreichte nur Walnussgrösse — deren Innenfläche pigmentiert erschien. Die Tube mündete mit erweitertem Pavillon ein und bildete $^1/_3$ der ganzen gemeinsamen Cyste. Die zarten, atrophischen Schleimhautfalten fanden sich an der Innenfläche auseinanderweichend und die Enden der Fransen waren als kleine Wärzchen erkenntlich.

Diese Lehre Rokitansky's wurde, nachdem dieselbe in sein vielverbreitetes Lehrbuch aufgenommen worden war, von Seiten der Zeitgenossen wohl gewürdigt — sie findet sich z. B. noch in der 5. Aufl. von Scanzoni's Lehrbuch (1875) als einzige Erklärungsart für die Genese der Tuboovarialcysten — doch scheint sie mir in der Neuzeit viel zu wenig berücksichtigt worden zu sein. — In den neueren Hand- und Lehrbüchern vermissen wir dieselbe entweder gänzlich oder wir finden dieselbe zu wenig hervorgehoben.

Man brachte in der damaligen Zeit den klinischen Erscheinungen mehr Interesse entgegen als den anatomischen Formen und so erklärt es sich, dass die wenigen und auch dürftigen casuistischen Mitteilungen über diesen Gegenstand mit »Hydrops tubae profluens« überschrieben sind. So wird diese von Blasius, Sachse und Kiwisch zuerst beschriebene Erscheinung auf das Vorhandensein von beiderseitigen Tuboovarialcysten von Hennig gelegentlich eines in der Leipziger geburtshilflichen Gesellschaft am 19. Oktober 1860 gehaltenen Vortrages und in seinen späteren Publikationen zurückgeführt. Letzterer bezeichnet diese Form als »Hydrops ovariotubaris«, ohne eine eingehende Schilderung der anatomischen Verhältnisse zu geben. Er beschränkt sich vielmehr darauf, zu konstatieren, dass die beiden Eileiter mit ihren Fransenenden dergestalt in Ovariencysten eingeschmolzen sind, dass die Grenze nur durch einen einspringenden Ring angedeutet blieb. — Doch bringt er bereits gute Beschreibungen des Hydrops tubae saccatus.

In seiner zur damaligen Zeit (1864) Aufsehen erregenden pathologischen Anatomie der weiblichen Sexualorgane schliesst sich Klob ganz den Anschauungen Richard's und Rokitansky's an. Er hat die gleichen Formen wiederholt beobachtet und glaubt, dass die Entstehung derselben mit dem Ovulationsprozess in Zusammenhang zu bringen sei. Doch meint er, dass immerhin auch

an die Möglichkeit der Berstung einer aus dem Corpus luteum hervorgegangenen Ovarialcyste in das angelötete Tubarende gedacht werden müsse. Auffallend erscheint es ihm auch, dass der dem Eierstock angehörige Teil der Cyste immer der bei weitem grössere ist.

Eine ganz neue Richtung in der Lehre von der Genese der Tuboovarialcysten war gegeben durch die zunehmenden Kenntnisse von den Entzündungen des Beckenbauchfells und von der Bedeutung der Residuen derselben, der perimetralen Adhäsionen.

Wenn auch einzelne Forscher, so z. B. Panck[1]) sich damals gegen die entzündliche Entstehung dieser Adhäsionen aussprachen, so hat doch immer mehr die Anschauung festen Fuss gefasst, dass diese abnormen Verklebungen und Verwachsungen der Beckenorgane untereinander die Folge von Tubenkatarrhen sei und dass diese Adhäsionsbildung sekundär grossen Einfluss auf die Gestaltung und Lage insbesonders der Gebärmutter und ihrer Anhänge nehmen müsse. So trat denn auch G. Veit mit ziemlicher Bestimmtheit dafür ein, dass bei der Entstehung der Tuboovarialcysten der Katarrh der Tube und des Follikels den Ausgangspunkt bilde, so zur Verlötung beider Nachbarorgane führe und es erst sekundär zu einer Kommunikation zwischen den sich bildenden Säcken komme. Diese sog. »Katarrhtheorie« von Veit bildete nunmehr die Grundlage für alle weiteren Untersuchungen in dieser Richtung.

Ich unterlasse es, alle seither über diesen Gegenstand erschienenen kasuistischen Mitteilungen aufzuzählen. Dieselben sind allerdings nicht zahlreich, immerhin häufen sie sich in der letzten Zeit, seitdem man diesen Gebilden mehr Aufmerksamkeit zugewendet und gelernt hat, auch kleinere Geschwülste der Gebärmutteranhänge, ohne grosse Gefahren für die Trägerin, zu entfernen. — Ich will in dem Folgenden nur jene herausgreifen, welche entweder genauere anatomische Details oder Momente brachten, die für die Genese der Tuboovarialcysten verwertbar erscheinen. — Desgleichen übergehe ich einige ganz alte Publikationen. Die sehr schwierige Beschaffung dieser Litteratur steht in keinem Verhältnisse zu dem daraus Verwertbaren. Die Beschreibungen der Präparate sind zumeist vollkommen unzulänglich und soviel sie ausnutzbar erschienen, sind dieselben in der gleich zu besprechenden Arbeit von Burnier, in der die gesamte Litteratur bis 1880 zusammengestellt ist, in Betracht gezogen worden.

---

[1]) Monatsschr. f. Geb.-Kunde, 1862, 19. Bd., p. 472.

Schröder, offenbar nicht befriedigt durch die bis damals gangbaren, genetischen Erklärungen, liess dieses Thema in jenem Jahre durch Burnier neu und grundlegend bearbeiten, resp. auf Grund von sorgfältiger anatomischer, und zw. auch mikroskopischer Untersuchung eines durch Operation gewonnenen Präparates eine eigene Theorie für die Entstehung der Tuboovarialcysten aufstellen, die seither in alle Lehr- und Handbücher aufgenommen wurde.

Ich kann anderen nicht beistimmen, wenn sie behaupten, dass diese Erklärungsart Schröder's eine so komplizierte, gekünstelte sei. Sie unterscheidet sich auch nur in Wenigem von anderen Theorien. Stets wird von ihm die überstandene Perimetritis als Grundlage für die Entstehung dieser Anomalie (wie von anderen) angesehen. Er stützt seine Lehre doch im Wesen auf die Veit'sche und verwirft jene Richard's.

Als gekünstelt kann nur das Auseinanderweichen der schon verwachsenen Fransen des Pavillons bezeichnet werden. Doch die Beobachtungen, wie die Atresie der Eileiter zu stande kommt, und jene Fälle, bei welchen noch flottierende Fimbrien im Cystenraume vorgefunden wurden, lassen jene Annahmen nicht von vornherein zurückweisen.

Das Zustandekommen einer Kommunikation erklärt Burnier folgendermassen: Die regelmässige Folge der Perimetritis sei der Verschluss des Ostium abdominale tubae. Derselbe geschehe so, dass die Fimbrien, da sie nicht mit ihrer Cylinderepithelfläche verwachsen können, umgestülpt werden und sich mit ihren Serosaflächen aneinanderlegen. Dadurch komme es zur Anstauung des Tubensekretes, zur Bildung einer Hydrosalpinx. Bei Steigerung der Sekretion entwickle sich ein grosser cystischer Tubensack. — Durch die Perimetritis war aber zugleich auch eine Anlötung des Pavillons an die Oberfläche des Eierstockes gegeben; befindet sich nun an dieser Verwachsungsstelle ein reifer Follikel, so wird dessen Platzen unmöglich gemacht und dadurch die Entstehung eines Hydrops folliculi gefördert, bei dessen zunehmender Ausdehnung das übrige Eierstocksgewebe immer atrophischer wird und endlich dem vollkommenen Schwunde anheimfallen kann. Bei dieser Ausdehnung kommt die Oberfläche der Cyste in weiterem Umfange mit dem angewachsenen Tubensacke in Berührung. Die trennende Wand wird bei der gesteigerten Sekretion immer mehr gedehnt, verfällt endlich der Resorption und die Kommunikation ist in einem bestimmten Masse hergestellt. Die Fimbrien werden aber bei diesem Prozess wieder frei, kehren in ihre alte Lage

zurück und kommen dadurch in die Flüssigkeit des hydropischen Follikels zu flottieren. Sie legen sich durch den Druck innerhalb der nunmehr gemeinsamen Höhle an die Innenfläche der Cystenwand an, verwachsen mit dieser und strecken sich entsprechend einem noch späteren Wachstume der Follikularcyste in die Länge, so dass sie sich manchmal am entgegengesetzten Cystenpole noch begegnen.

Die Fälle Rokitansky's, Hildebrandt's und Hennig's bringt Burnier nun mit seiner Theorie in Einklang, indes er die übrigen Fälle der Litteratur als zu wenig genau beschrieben nicht zu verwerten im stande ist. Der einzige Fall von Blasius passt nicht in sein Schema, indem bei jenem die Fransen an die Aussenseite der Cyste zu liegen kamen.

Die Folgezeit brachte eine ganze Reihe wertvoller Detailbeobachtungen, von denen ich besonders die Dissertationen von Wachsmuth, Reboul, Lober, die Archivarbeiten von Runge-Thoma und Schramm-Neelsen, den Vortrag von Kötschau, von ausländischen Publikationen jene von Doran, Griffith und Terillon erwähnen möchte. Alle fügen der Beschreibung eines bestimmten Falles kritische Bemerkungen über die bestehenden Theorien und eigene Mutmassungen über die Entstehung der Tuboovarialcysten an. Fast alle sprechen sich vollkommen übereinstimmend dahin aus, dass diese Gebilde genetisch auf entzündliche Zustände der Gebärmutteranhänge zurückzuführen seien. Doran legte der Londoner pathologischen Gesellschaft eine ganze Reihe von Präparaten vor, die alle Stadien der Umwandlung von entzündeten Gebärmutteranhängen in Tuboovarialcysten erkennen liessen und tritt zum Schlusse mit aller Energie dafür ein, dass letztere nur auf entzündlicher Basis entstehen, eine Ansicht, welche auch von Lawson Tait geteilt wurde. — Griffith kommt auf Grund seiner Beobachtungen zu dem Resultate, dass das Primäre in der Regel eine entzündliche Fixation des Tubentrichters an den Eierstock, die Erweiterung des Eileiters und Cystenbildung im Eierstock sekundäre Vorgänge darstellen. In dem Falle von Runge-Thoma ist der Anteil an der Cystenwandung seitens des Eierstockes der kleinere und entspricht die Kommunikationsöffnung nicht dem Ostium abdominale der Tube. Auch diese Autoren nehmen den Verschluss des letzteren als das Primäre, den Hydrops tubae, die Verlötung dieses mit dem Ovarium und die consecutive Entwickelung einer Follikularcyste als das Sekundäre an. Terillon führt in seinem interessanten Falle die Entstehung der einen Zeigefinger durchlassenden Kommunikationsöffnung auf

Durchbruch von Vegetationen der Ovarialcyste, analog den Beobachtungen Sinety's, zurück. Für andere Fälle möchte er die Erklärungsweise Rokitansky's, wie selbe auch Spencer Wells in seinem bekannten Werke über die Eierstockserkrankungen acceptiert hat, aufstellen, und so die Entstehung der Tuboovarialcysten mit der Entwickelung der Corpusluteumcyste in Verbindung bringen.

Gegen die Burnier'sche Lehre kehren sich fast alle Forscher, die sich mit dem Studium einzelner Fälle beschäftigt haben, ganz besonders in neuerer Zeit Kötschau und Schramm-Neelsen. Ersterer nimmt auch an, dass in dem von ihm beschriebenen Falle die Cyste sich nach Verschluss des Ostium abdominale tubae gebildet hat. Gleichzeitig liegen Reste entzündlicher Vorgänge vor. Die Fimbrien sind fast ganz geschwunden, nur in Andeutungen erhalten. Für die komplizierte und gewagte Hypothese Burnier's müsse die Präexistenz einer fötalen oder acquirierten Ovarialtube vorausgesetzt werden. Wertvoll aus seinem Befunde ist der Nachweis von Muskelfasern in den Residuen der Fimbrien. Aufschluss über die Genese gewinnen wir aus seinem Vortrage aber auch nicht. — So ganz einfach und gleichartig gestaltet sich der Vorgang nicht, wie dies aus der nachfolgenden Darstellung erhellen soll.

In den Fehler, für die Entwicklung aller Fälle den ganz gleichen genetischen Modus vorauszusetzen, verfallen auch Schramm und Neelsen. Sie stellen am Schlusse ihrer kurzgefassten Darstellung der klinischen und anatomischen Verhältnisse folgenden Satz auf: »Wir glauben es aussprechen zu dürfen, dass alle in neuerer Zeit beobachteten und genau beschriebenen Tuboovarialcysten in ihrer Entstehung gleichmässig durch den geschilderten Vorgang erklärt werden können, dessen Beschreibung wir kurz in folgende Worte zusammenfassen: Eine Tuboovarialcyste, d. h. eine Cyste, deren Wandung zum Teile aus Tubenschleimhaut, zum Teile aus Ovarialgewebe besteht, bildet sich, wenn bei entzündlichem Tubenhydrops das periphere Tubenende infolge einer Knickung der Tube mit klappenartigem Verschlusse ihrer Höhlung in Gestalt einer von der übrigen Tube getrennten Cyste erweitert wird und mit dem Ovarium verwächst, durch Schwund der verdünnten Tubenwandung an der Verwachsungsstelle.«

Durch allmähliche Erweiterung des Cystensackes der Tube wird nach Schramm-Neelsen auch das Ovarium ausgezerrt und kann schliesslich so platt der Aussenfläche der hydropischen Tube anliegen, dass es als solches kaum mehr kenntlich ist. Der grosse Hohlraum, dessen Wandung von den Rudimenten der Fimbrien innen austapeziert ist, wäre demnach stets nur Tube. Vom

Ovarium können eventuell später cystisch entartete Follikel in denselben perforieren. Die starke Ausdehnung des ampullären Tubenabschnittes sei durch eine Knickung bedingt.

So bescheiden der Schlusssatz dieser beiden Autoren auch abgefasst ist, so lässt er sich doch leicht anfechten und durch Präparate widerlegen. Das Anfechtbare liegt in dem Generalisierungsprinzipe. Dass nach jenem Modus Tuboovarialcysten ihre Entstehung nehmen können, ist nicht anzuzweifeln.

Ich möchte bei dieser Gelegenheit mit Rücksicht auf diese Erklärungsart nur anführen, dass die auch bedeutende hydropische Ausdehnung des ampullären Tubenabschnittes durchaus nicht immer die Form und Lage des Eierstockes zu beeinflussen braucht. Im Gegenteile: nicht nur bei kleinen Hydrosalpinxformen, sondern auch bei den mächtig aufgetriebenen, hydropischen Tubensäcken bis zu Kindskopfgrösse lässt sich zumeist der Eierstock in Form und Lage als unverändert nachweisen.

Es erscheint ferner bei der Schramm-Neelsen'schen Annahme das vollständige, gleichmässige Aufgehen des Eierstockes in der Tubensackwandung, ohne dass an der Konfiguration der Cyste irgend etwas bemerkbar wäre, was auf die ursprünglich seitliche Anlagerung des Eierstocks hinweisen würde, auffallend.

Andrerseits wissen wir wohl auch, welchen Grad von Dünnheit die Wandung einer Follikelcyste erreichen kann. Sie kann vollkommen jener beim Hydrosalpinx gleichkommen, so dass es dann sogar schwer werden kann, selbst mit dem Mikroskope eine Entscheidung mit Rücksicht auf die Genese der Cystenwandung zu treffen. — Das Epithel kann bei beiden zu einem platten geworden sein, die charakteristischen Befunde einer Muskelschichte, einer ovigenen Schichte können fehlen und der histologische Befund uns so im Stiche lassen.

Höchst wertvoll erscheint mir die der letzten Zeit entstammende Beobachtung Gottschalk's. Dieser demonstrierte am 13. März des vorigen Jahres in der Berliner geburtshilflichen Gesellschaft eine einkämmerige, orangegrosse Cyste, welche in ihrer dünnen Wandung vom eigentlichen Eierstocksgewebe nichts mehr auffinden liess. In diese ragte die Ampulle des nur wenig veränderten Eileiters hinein und zwar so, dass dieselbe wie von der Cystenwand umschnürt erschien, auch thatsächlich von dieser von aussen rings umwachsen war. Die Fimbrien waren auch hier in die Ovariencyste hineingeschlagen. — Man muss für diesen Fall Gottschalk vollkommen beistimmen, wenn er annimmt, dass hier das Primäre nicht in der Erkrankung des Ei-

leiters gesucht werden kann, und er für diese Formen die Erklärung von Schramm-Neelsen unbedingt verwirft.

Auf Grund des Vorausgeschickten lässt sich folgendes nun übereinstimmend feststellen:

1) In allen sorgfältiger beobachteten Fällen von Tuboovarialcysten wurde das Vorhandensein von Perimetritis resp. von Residuen einer abgelaufenen, umschriebenen Entzündung des Beckenbauchfells, die sich in Form von Adhäsionen und Verwachsungen der einzelnen Organe des Beckens untereinander manifestieren, nachweisen.

2) Es lässt sich daher die Entstehung jener Gebilde immer auf entzündliche Vorgänge des Beckenbauchfells und der Gebärmutteranhänge zurückführen. Ob das Primäre in einer Erkrankung der Eileiter, das Sekundäre in jener des Bauchfells und des Eierstocks zu suchen ist, lässt sich nach den gemeinsamen Beobachtungen nicht mit absoluter Sicherheit feststellen, aber nach unseren heutigen Erfahrungen als das Wahrscheinlichste annehmen. Damit erscheint die Veit'sche Theorie allgemein acceptiert.

3) In allen Fällen fanden sich die Reste der Fransen und Falten des Pavillons an der inneren Fläche der Cyste vor. Die einzige Ausnahme bildet der Fall von Blasius. Da jener Beobachtung sämtliche sorgfältig beschriebenen Fälle der letzten Jahrzehnte entgegengehalten werden können, so ist ein Zweifel an deren Richtigkeit berechtigt. Diese Lage der Fimbrienreste kann nur so erklärt werden, dass in die geplatzte Eierstockscyste durch die Rissstelle der Pavillon des schon vorher angelöteten Eileiters in die Höhle des ersteren hineingeschlüpft ist oder so, dass der hochgradig erweiterte Eileiter mit der Cyste derart in Kommunikation getreten ist, dass beide Hohlräume ineinander übergehend eine Abgrenzungslinie nicht mehr erkennen lassen, die verbindende Lücke die Weite des ganzen Cavums erreicht hat.

4) Nur betreffs der Entstehungsart der Kommunikation stehen sich zwei Ansichten gegenüber. Die einen nehmen eine Perforation der trennenden Membran durch Druckatrophie an; die andern das Hineinschlüpfen des Pavillons in den geplatzten Follikel.

Ich glaube, dass es richtig ist anzunehmen, dass Tuboovarialcysten auf beide Arten ihre Entstehung nehmen können, möchte aber, wie schon eingangs erwähnt, die letztere Erklärung mehr hervorgehoben wissen. Die Beobachtungen Rokitansky's, Gottschalk's und endlich der von mir im folgenden unter Nr. 5 beschriebene Fall sprechen unzweifelhaft für diesen Modus der Genese. Man kann sich nun vorstellen, dass dies nur Anfangsstadien

seien. Im weiteren Verlaufe, bei langem Bestande kann daraus ein Stadium resultieren, welches das typische Verhalten des Hydrops ovariotubaris zeigt, ganz analog wie aus einer entzündlich affizierten Tube mit dickeren Wandungen schliesslich die dünnwandige Blase des Hydrosalpinx infolge von Druckatrophie werden kann. Damit wären dann alle Schwierigkeiten der Erklärung des Umstandes, wie die Fimbrienreste an die Innenfläche der Ovariencyste zu liegen kommen, ein für allemal beseitigt.

Ich habe schon in Bonn gelegentlich meiner Demonstration darauf hingewiesen, dass unter dem Sammelnamen »Tuboovarialcyste« morphologisch ganz ungleichwertige Formen zusammengeworfen worden sind, so dass zunächst in anatomischer Beziehung eine Sichtung notwendig ist.

Man muss einen weiteren und engeren Begriff für alles das, was unter jener Bezeichnung geführt wird, aufstellen. Danach setzt man für ersteren nur überhaupt eine Kommunikation zwischen einem Hohlraum im Eierstocke mit der Eileiterlichtung voraus. Für letzteren muss als Bedingung angenommen werden, dass an dem Aufbau der Cyste sowohl Eierstock als Eileiter thatsächlich teilnehmen, der gemeinsame Hohlraum demnach sowohl vom cystisch veränderten Eierstock als von der Tubensackwandung begrenzt werde und das Ganze den Eindruck nur einer Cyste gewähre.

Meiner Ansicht nach wären in die I. Gruppe (also Tuboovarialcysten im weiteren Sinne) der Genese nach folgende Formen einzureihen:

1) Schwere Gonococcen- oder Streptococcen-Salpingitis, consecutiv Perisalpingitis, Atresie der Tube: Pyosalpinx. Gleichzeitig Oophoritis, Pyovarium, Perioophoritis. — Endlich Perforation der Scheidewand zwischen den beiden Eiterhöhlen infolge eitriger Einschmelzung jener. — (Eigene Beobachtung, Fälle von Martin, Ortmann u. s. w.)

2) Echte, glanduläre Ovarialcyste (Waldeyer). Vereiterung des Inhalts durch Infektion auf dem Wege der Blutbahn. Perioophoritis mit Anlötung des Pavillons und konsekutiver Atresie der Tube. Hydrops tubae. Perforation der Cyste in den Tubensack. Entleerung des Cysteninhaltes durch Eileiter und Gebärmutter nach aussen. Klinische Erscheinungen des Hydrops ovarii profluens. (Eigene Beobachtung, Hildebrandt, Olshausen.)

3) Echte Ovarialcyste mit papillären Excrescenzen. Diese letzteren durchbrechen die Cystenwandung an einer Stelle, an der die hydropische Tube an der Oberfläche des Eierstocks angewachsen

war. Herstellung einer Kommunikation zwischen beiden Hohlräumen, Wucherung der Excrescenzen in die Eileiterlichtung. (Fall Terillon's.)

In die II. Gruppe, also eigentliche Tuboovarialcysten im engeren Sinne des Wortes, wären zu stellen:

1) Jene Fälle, bei denen ein Hydrops tubae mit einem Hydrops folliculi in Verbindung getreten ist. Der Genese nach primäre Perimetritis, die zur Atresie der Tube und Anlötung des Pavillons an die Oberfläche des Eierstockes führt. Hydrops tubae als Folge. Durch die gleichzeitig vorhandene Perioophoritis Hydrops folliculi. Druckatrophie der dünnen Scheidewand an der Verlötungsstelle, allmähliche Erweiterung jener Kommunikationsöffnung, deren Lage aussen als Ringfurche angedeutet bleiben kann. — (Hydrops ovariotubaris Hennig's.) (Eigene Beobachtungen. Fälle von Griffith, Runge-Thoma, Schramm-Neelsen, Kötschau, Burnier, Doran.)

2) Gelegentlich des Ovulationsprozesses schlüpft die vorher katarrhalisch erkrankte Tube in den geplatzten Follikel. Der Pavillon verwächst mit der Follikelwandung und es entwickelt sich eine Corpusluteumcyste. (Eigene Beobachtung. Fälle von Rokitansky, Klob, Gottschalk.)

Eigene Beobachtungen.

Zur Gruppe I. 1.

1) (Fig. 1.)[1]) Linksseitige, orangegrosse Ovarialcyste von runder Gestalt und glatter Oberfläche. Das untere Ende des grossen Netzes an die vordere Fläche der Cyste angewachsen. Wandung bis 6 mm dick, derb, fibrös, Ovarialgewebe, zahlreiche plattgedrückte Follikel. Die Innenfläche rauh. Die eigentliche Cystenwand dünn, von dem dieselbe umgebenden Eierstocksgewebe leicht ablösbar. An einzelnen Stellen der Innenfläche nischenartige Vertiefungen und Buchten (*n*). In einer derselben eine stecknadelkopfgrosse Perforationsöffnung (*p*). Ueber diese Cyste nun verläuft im Bogen, mit mehrfachen Windungen, der schön geblähte, geschlossene Eileiter. Dessen atretisches Bauchfellende steht durch jene oben erwähnte Perforationsöffnung mit dem Hohlraume der Cyste in Verbindung. Bei leisem Druck auf die Tube schwillt die Cyste an und umgekehrt. Der Inhalt beider kommunizierender Räume

[1]) Sämtliche Präparate stammen aus der Klinik oder Privatpraxis des Herrn Prof. Chrobak.

ist dünner Eiter. Die Eileiterwandung verdickt. Die Veränderungen analog jenen bei Pyosalpinx.

Es handelt sich hier demnach um einen Eiterungsprozess, der zur Perforation der Zwischenwand und so zu dieser abnormen Verbindung geführt hat.

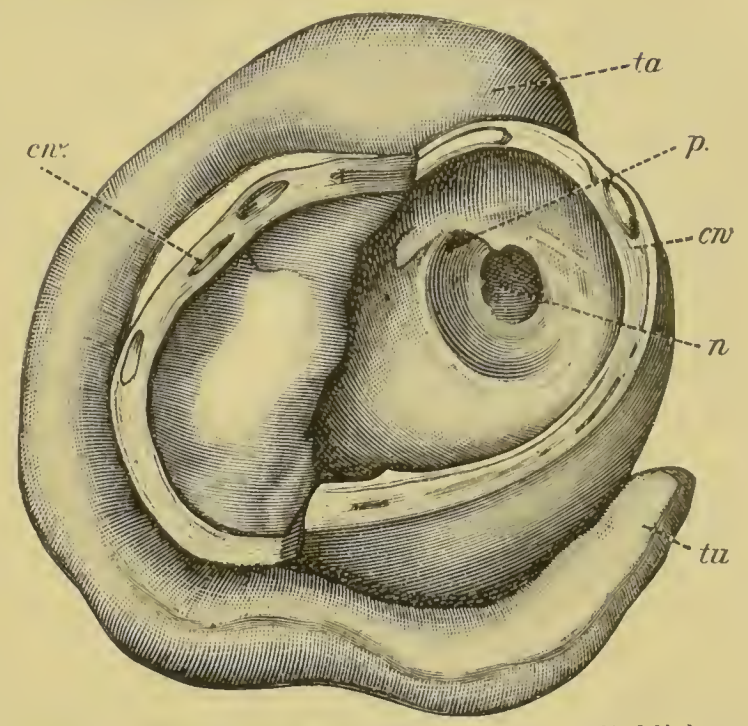

Fig. 1. Die Cyste aufgeschnitten, um Einblick zu gewähren. — Erklärung: tu = uterines Tubenende. ta = abdominales Tubenende. cw = Cystenwandung mit Follikeln. n = die besprochene Nische. p = Perforationsöffnung.

2) (Fig. 2.) Echter Pyosalpinx und Pyovarium.Perforationinfolge des Eiterungsprozesses. Die Kommunikationsöffnung bedeutend weiter als im vorigen Falle. Der kranke Eileiter und der gleichzeitig erkrankte Eierstock sind durch den auf das Beckenbauchfell übergreifenden, schweren Entzündungsprozess zu einer untrennbaren Masse verbunden, ein bei der ascendierenden Gonorrhoe ausserordentlich häufiger Befund. Die Wandungen des Eileiters hochgradig verdickt, sclerotisch; die Schleimhaut, besonders im abdominalen Abschnitt zerstört, einer Abscessmembran ähnlich. (Salpingitis interstitialis.) Schwere Pelveoperitonitis.

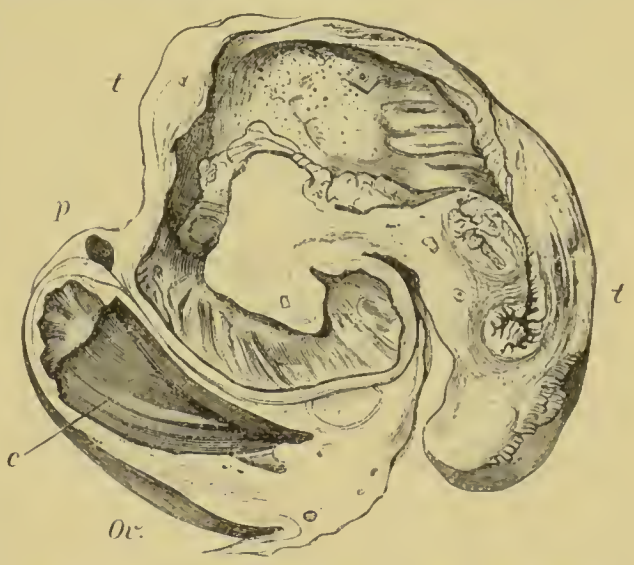

Fig. 2. Längsschnitt durch das betreffende Präparat. t = Tube. Ov = Ovarium. c = Follikelcyste, etwas platt gedrückt. p = Perforationsöffnung.

Ich unterlasse es, eine weitere Zahl von Beobachtungen dieser Art hier anzuführen, wie solche bei der heute ausgeführten Menge von sogenannten Adnexoperationen nicht schwierig zu gewinnen sind, und begnüge mich damit, diese beiden, ziemlich typisch wiederkehrenden Befunde angeführt zu haben.

Zur Gruppe I, 2.

3) Beiderseits über kindskopfgrosse Ovarialcysten mit dem amputierten, myomatösen Uterus.

Die Cystenwand derb, aus fibrösem Gewebe aufgebaut, 1 mm dick. Die Innenfläche sehr uneben, rauh, von grubigen Vertiefungen unterbrochen, welche dem Ganzen ein gitterartiges Gepräge verleihen und auf abgelaufene Entzündungen der Cystenwand hinweisen. Das Ligamentum ovarii beiderseits erhalten. Das Parovarium durch Pseudomembranen gedeckt, nur auf einer Seite im durchfallenden Lichte erkennbar. Die Aussenfläche der Cysten von einem Strickwerk von zerrissenen Adhäsionen bedeckt.

Beide Eileiter gestreckt verlaufend, nur der linke die Normallänge um 2 cm überschreitend. Lichtung desselben bedeutend erweitert, stellenweise 3 cm Umfang. Uterinenden ziemlich normal, die Erweiterung allmählich gegen das Bauchfellende zuneh-

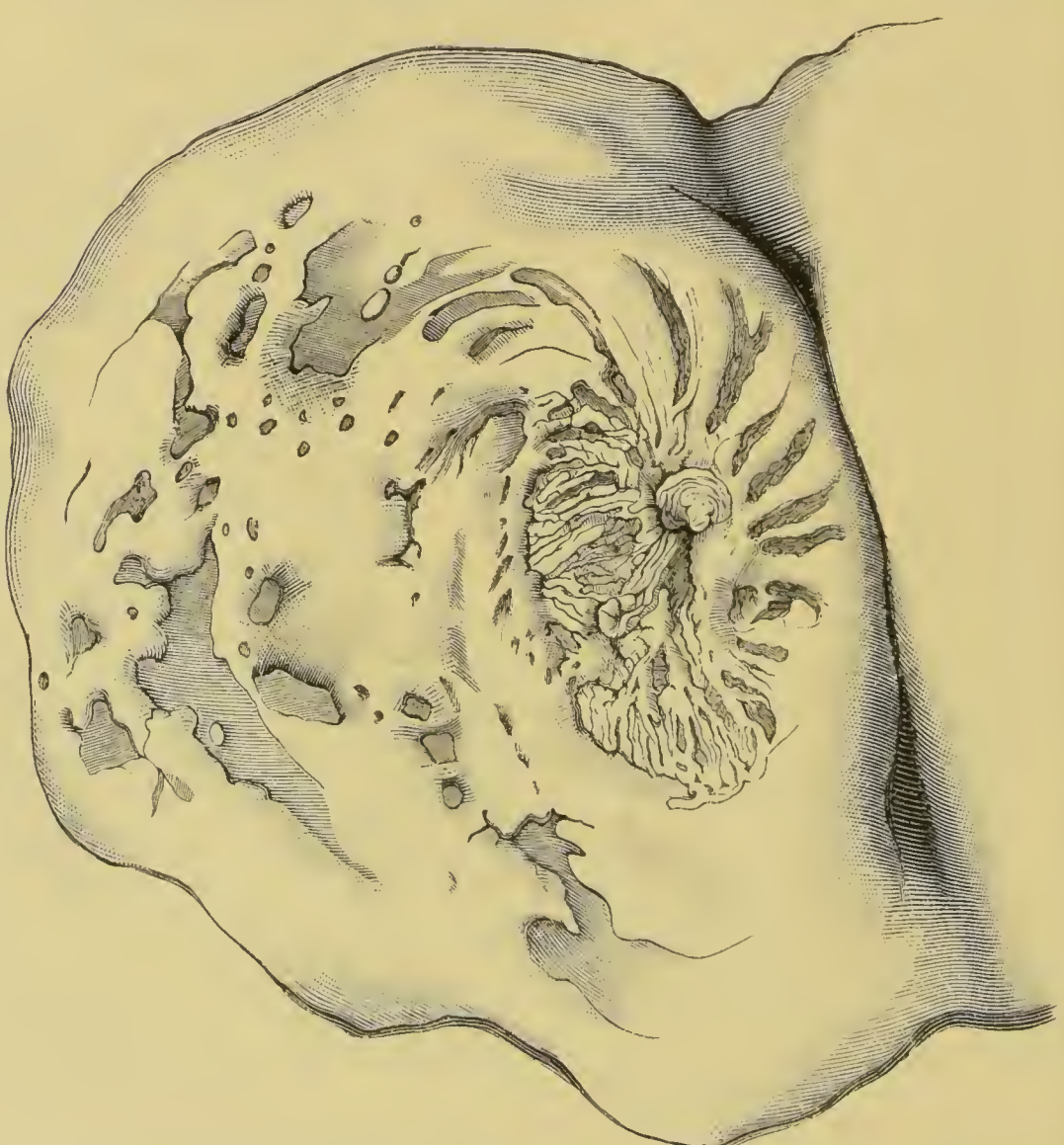

Fig. 3. Einmündung der Tube in die rechtseitige Ovarialcyste. Gitterartiges Aussehen der Cysteninnenfläche. Strahlenfigur der innen ausgebreiteten Fimbrien.

mend, so dass der linke Eileiter unmittelbar vor Einmündung in die Cyste 5 cm Umfang gewinnt. Dicke der Wandung bis zu 2 mm. Die Schleimhaut wenig geschwellt, die Farbe derselben im Alkoholpräparat noch einen Stich ins Gelbliche zeigend, die Falten leistenförmig, stark vorspringend.

Die Einmündung der rechten Tube in den Cystenraum (Fig. 3) in Form eines Querspaltes von $1^1/_2$ cm Breite. Ausbreitung der Fimbrien schön radiär, strahlenförmig an der Innenwand der Cyste. Zwischen den stark vorspringenden, bis zu 2 cm langen Resten der Fimbrien narbig aussehendes, starres Gewebe der Cystenwand, wodurch sich erstere noch viel schärfer abheben und auch farblich contrastieren. Einmündung der linken Tube in die Cyste (Fig. 4) dieser Seite fast kreisrund. Durchmesser der Oeffnung 3 cm. Diese scharfrandig begrenzt. Schon die andere Farbe kennzeichnet die Eileiterschleimhaut von der rein weissen, glänzenden Cystenwand. Erstere hebt sich an dem Rande in gekräuselten Falten ab. Die Fimbrienenden ragen umgekrempelt in das Lumen und über den Rand vor.

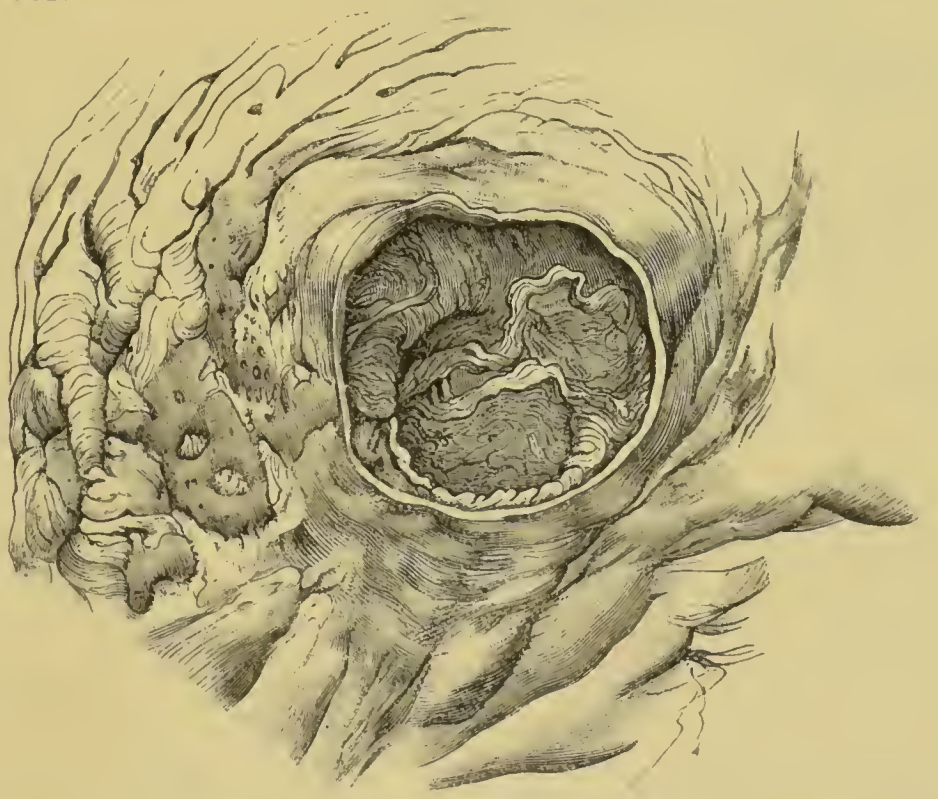

Fig. 4. Einmündung der linken Tube in die Cyste mittels scharfrandiger, runder Oeffnung.

Es ist dieser Fall von grossem Interesse; dass unter gleichen Verhältnissen durch den gewiss für beide Seiten analogen Prozess so verschiedene Kommunikationsöffnungen geschaffen wurden, muss auffallen. Dass Perforation auf der linken Seite die Verbindung hergestellt habe, erscheint mir als nicht anzweifelbar.

Zur Gruppe II, 1.

4) Eileiter und Eierstock der rechten Seite sind zu einer gemeinsamen Cyste verbunden, die nahezu die Grösse des Kopfes eines Neugeborenen erreicht hat. Der Eileiter verläuft von der Abtragungsstelle aus eine kurze Strecke (— 8 cm) ganz gerade, um sich dann im Winkel in die grosse Cyste einzusenken. Derselbe zeigt die für Hydrosalpinx charakteristischen Veränderungen, nur ist er nicht geschlängelt. Seine Wandungen sind papierdünn, durchscheinend; seine Höhle erweitert sich allmählich gegen das Bauchfellende zu. Die Schleimhaut entsprechend der Atrophie der gesamten Wandung zart, stellenweise kaum mehr als solche kenntlich, serosaähnlich, in ihrer Färbung sich unterscheidend; deren Faltung verstrichen, oder nur durch schmale, niedere, parallel verlaufende, aber auseinander gerückte Leistchen angedeutet. Die Einmündung in die Cyste rundlich, weit, scharfrandig. Eine vorspringende Leiste deutet diese Stelle innen, eine schwache Ringfurche aussen an. Die Fimbrien als solche nicht zu entdecken, deren Reste als feine Ausläufer an der Cysteninnenfläche zu finden. Diese Reste präsentieren sich teils als leistenartige Gebilde, welche radiär verlaufend die Innenwand austapezieren, teils als eigentümlich sternartige Figuren, teils sind sie sehr in die Länge gezogen und durchqueren den ganzen Hohlraum bis zum entgegengesetzten Cystenpol, woselbst sie fixiert sind. (Fig. 6.) — Die früher beschriebene vorspringende, halbmondförmige Kante entspricht der von den Autoren beschriebenen Klappe (Kötschau, Schramm-Neelsen). Der Anteil, den die Eierstockscyste an dem Aufbau des ganzen Gebildes nimmt, ist der weitaus bedeutendere.

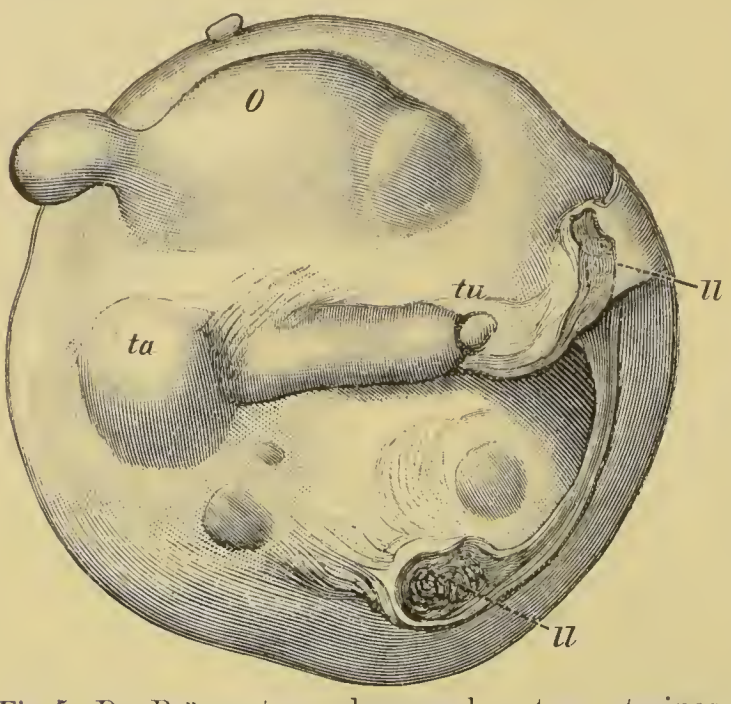

Fig. 5. Das Präparat von oben gesehen. tu = uterines, ta = abdominales Tubenende. o = Ovarialgewebe. ll = Ligamentum latum. (Abtragungsstelle.)

Die Oberfläche der weissen, bläulich schimmernden Blase ist glatt, und hat an mehreren Stellen kleine Tochterblasen aufsitzen. Die Wandung ist in der Gegend bei *o* stark verdickt (Fig. 5).

Hier findet sich noch Ovarialstroma mit einigen kleinen Follikelcysten.

Von der Seite betrachtet gewinnt das Gebilde die wiederholt beschriebene Retortengestalt und zwar würde die hydropische Tube

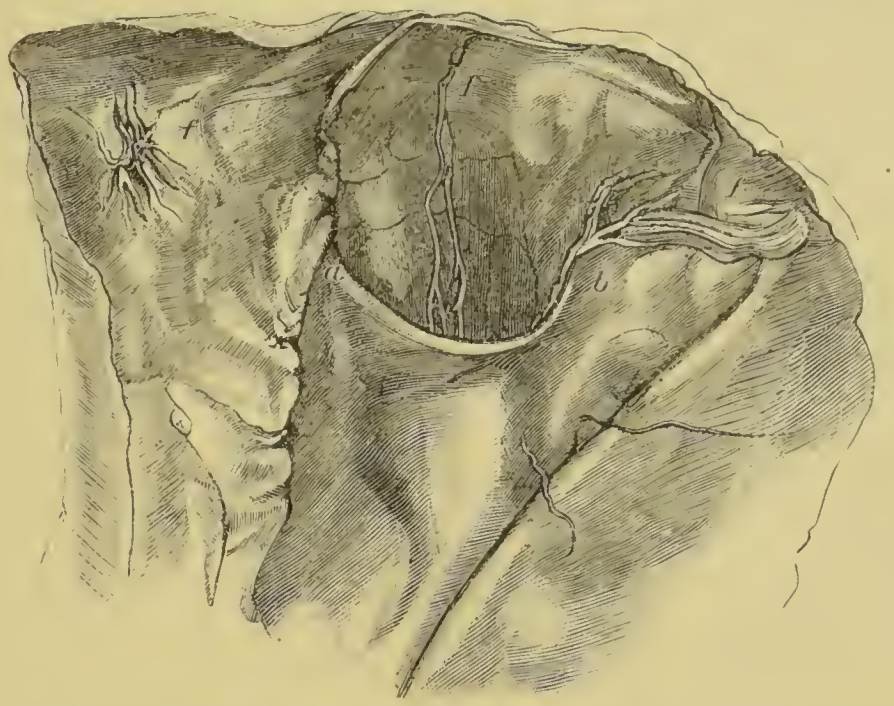

Fig. 6. Das aufgeschnittene Präparat in nat. Gr. Cyste von innen gesehen an der Einmündungsstelle der Tube. ab = scharf vorspringende Seite an der Uebergangsstelle. ff = Reste der Fransen des Pavillons an der Innenseite der Cyste.

dem Retortenhalse, die Cyste der eigentlichen Retortenkugel entsprechen. —

Dieser Fall ist sehr analog dem von Schramm-Neelsen beschriebenen und möchte ich auch den von jenen gegebenen Entstehungsmodus für denselben beanspruchen. —

Doch giebt es Formen von Hydrops ovariotubaris, die ganz das von Kötschau gezeichnete Bild wiedergeben und sich nicht in die von Schramm-Neelsen als typisch bezeichnete einreihen lassen. Solche habe ich mehrfach gesehen. Sie stellen die häufigste Form dar. —

Zur Gruppe II, 2.

5 [1]) Wallnussgrosse Corpus-luteum-Cyste von 3—4 cm Durchmesser mit der derben, starren Wand von 3 mm Dicke. Die Innenfläche derselben glatt und glänzend. Von dem übrigen Eierstocksgewebe unterscheidet sich die Cystenwand auffallend. Im Stroma mehrere Follikel von Erbsengrösse. Die nur 8 cm lange Tube ist mit der Oberfläche des Eierstockes in ihrer ganzen Ausdehnung, besonders aber durch den Pavillon innig verwachsen, fast ver-

[1]) Dieses Präparat verdanke ich dem Wiener pathologischen Institute, speziell der Güte des Hrn. Prof. Dr. Richard Paltauf, Assistenten am obigen Institute.

schmolzen zu nennen. Letzterer bildet mit dem Eierstocksgewebe eine kontinuierliche Masse. Die Lichtung derselben mündet mittels querovaler Oeffnung in die Cyste. — Die Uebergangsstelle misst im Umfange ausgebreitet 2 1/2 cm. — Die Fransen des Pavillons ragen über die Kante herüber in die Cystenhöhle herein und sind starr, unbeweglich mit der Cystenwand verbunden. Die Fimbrien sind kürzer und plumper als normal, aber in ihrer Form noch erhalten. Sie bilden an der Innenfläche der Cyste eine kontinuierliche Krause, deren Rand nur an einer Stelle durch einige verlängerte und weiter hereinragende Fransen unterbrochen ist. Die Schleimhaut des Eileiters ist entzündlich geschwellt, die übrigen Konstituentien der Eileiterwand verdickt. Die Tube zeigt nur in der uterinen Hälfte einige flache Windungen. Die Einmündung in den Eierstock erfolgt in schwachem Bogen. Die Aussenfläche der miteinander verwachsenen Gebilde sind von zahlreichen Adhäsionen bedeckt. Diese sowohl, als die Verschmelzung beider Organe zeugen für den abgelaufenen, schwer entzündlichen Prozess am Bauchfellüberzuge beider. (Siehe Tafel VIII, Fig. 1.) Ich habe auf dieser Tafel Fig. 2 das Durchschnittsbild einer kleinen Corpus-luteum-Cyste in Lupenvergrösserung zur Darstellung gebracht.

Um zu zeigen, dass die Verhältnisse nicht immer so einfach sich gestalten, als dies einzelne Forscher meinen, habe ich noch die Beschreibung eines Präparates angefügt, dessen Deutung viele Schwierigkeiten bereitet. Schon eine klare Darstellung davon zu geben, fällt nicht leicht. Ich habe mich bemüht, in dem folgenden dieser Aufgabe so gut als möglich zu entsprechen.

6) Es findet sich zunächst eine ungefähr mannsfaustgrosse, glatt- und dünnwandige Eierstockscyste. Ein grosser Teil des Ovarialstromas ist in Form einer plattgedrückten Masse in der Cystenwandung erhalten und verdickt dieselbe bis zu 4 mm. — Der Inhalt ist wasserklar serös. Der entsprechende Eileiter zeigt so ziemlich normale Länge, ist in der uterinen Hälfte mehrfach gewunden und verläuft in schwachem Bogen über die Konvexität des oberen Cystenpols. Derselbe ist im ganzen ödematös aufgequollen, die Serosa etwas verdickt, dunkelrot injiciert. Die beträchtliche Dickenzunahme des Eileiters ist, wie der Querschnitt lehrt, hauptsächlich durch die starke Schwellung und Wulstung der ebenso hochgradig geröteten Schleimhaut bedingt. Bei dem Anschneiden fliesst aus der Lichtung dünnflüssiges, eitriges Sekret ab. Desgleichen bei leisem Druck. Mesosalpinx und die oberen Abschnitte des Ligamentum latum frei. Parovarium an typischer Stelle nachweisbar. Das Bauchfellende des Eileiters ist an die

Oberfläche der Cyste angelötet, zum Teil aber bei der Entfernung losgerissen. Die Anlötungsstelle ist als ein seichter unebener Trichter kenntlich, in dem die Reste der abgerissenen Fransen deutlich nachweisbar sind. Diese letzteren plump, geschwollen, und sowie die ganze Umgebung dieser Stelle dunkelrot gefärbt. Die Serosa von dünnen Exsudatlamellen bedeckt. In der Tiefe dieses beschriebenen Trichters findet sich ein linsengrosser Defekt der Cystenwandung, aus welchem eine gefaltete Membran hervorsteht. Die Ränder dieser Oeffnung sind narbig verändert. Unter dem Trichter ist die Cystenwandung zu einem sehr derben, breiten Ring umgewandelt, dessen Dimension die Grösse eines Silberguldenstückes erreicht und der am ehesten einem incarcerierenden Bruchsackringe zu vergleichen wäre. Durch diese Pforte ragt in die Cystenhöhle eine zweite, walnussgrosse, vollkommen runde Cyste, die prall gespannt, sehr dünnwandig und an der glatten Oberfläche von feinen Gefässen durchzogen ist. — Dieser kleine cystische Sack flottiert frei in der Höhle der grossen. Bei Druck auf ersteren entleert sich das gleich serös eitrige Sekret wie aus dem Eileiter. Wie die Abbildung auf Tafel VIII, Fig. 3 zeigt, ist dieser Ring hohl und steht dessen Höhle in Kommunikation mit dem kleinen Cystencavum. — Der Wandung dieses Hohlringes entlang verlaufen fimbrienartige Gebilde, welche sich thatsächlich bis an den Pavillon des Eileiters in einem Kanale der Cystenwandung verlaufend verfolgen lassen. Der Lage nach entsprechen diese zweifellosen Fimbrien, die bedeutend ausgezogen erscheinen, der Fimbria ovarica.

Wie jene einzelnen Hohlräume miteinander in Verbindung stehen, kann nur die Zeichnung erläutern, woselbst die Verbindungen durch Sonden markiert sind. —

Es handelt sich hier um eine ganz eigentümliche Verbindung von Tube und Ovarium und um eine Cyste in einer Cyste. Einen Einblick in den Zusammenhang dieser verwickelten Verhältnisse zu gewinnen ist mir und einer Reihe von Kollegen, die sich das Präparat sehr eingehend besehen haben, nicht gelungen. —

Zur Entstehung der Atresie der Tuben.

Mit Rücksicht auf die Lehre Burnier's war ich bemüht, mir selbst Klarheit darüber zu verschaffen, wie der Verschluss der Eileiter zu Stande kömmt. Rollen sich die Fransen thatsächlich so ein, um erst durch Berührung ihrer Serosaflächen, wie dies Burnier beschreibt, miteinander zu verwachsen?

Bei der Durchsicht einer grossen Zahl atretischer Eileiter liess sich folgendes feststellen:

1. Die Fixation der Tube ans Ovarium geschieht durchaus nicht immer, wie man dies vermuten sollte, mittels des Pavillons. Der letztere bleibt trotz hochgradiger Perisalpingitis, Periophoritis und schwerer Veränderungen in der Eileiterwandung häufig ganz frei. In den die Tube umhüllenden Entzündungsprodukten ist eine Lücke geblieben, durch welche die Fimbrienenden gleich einer Rosette hervorragen, wie dies die nebenanstehenden Abbildungen am besten versinnlichen dürften.

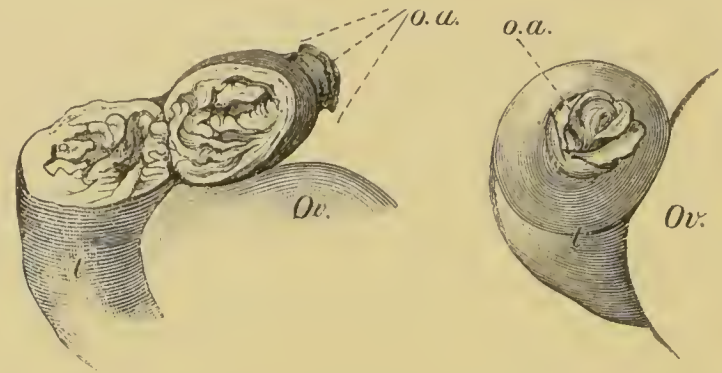

Fig. 7. t = Tube. Ov = Ovarium. oa = ostium abdominale tubae mit den rosettenartig hervorragenden Fimbrien.

Der Eileiter ist wohl an den Eierstock angewachsen, nur sein äusserstes Ende mit dem Pavillon ist frei.

Die Neomembranen, welche als Residuen des Exsudates den Eileiter wie mit einer Kappe überkleiden, enden mit einem scharfen Rande am Fimbriensaume.

Angaben über diese Verhältnisse kann ich aus der Litteratur nur wenige, welche jedoch mit meinen Beobachtungen vollkommen übereinstimmen, anführen. Rokitansky spricht sich in dem Kapitel »Erworbener Verschluss des Ostium abdominale tubae« seines Lehrbuches, das für jeden noch immer eine unerschöpfliche Fundgrube der schärfsten Beobachtungen darbietet, darüber folgendermassen aus: »Die Verwachsung des gefransten Randes des Ostium geschieht von der Peritonealfläche her, so dass die Fransen einwärts gestülpt und das Tubenende abgerundet und aussen glatt erscheint. Dabei ist die Tube gemeinhin in einer regelwidrigen Lage durch Adhäsionen fixiert (pseudomembranöse Adhäsion).« — Als ätiologisches Moment für die Anomalien dieser Verbindung nennt er puerperale Peritonitis, anomale Reifungs- und Ovulationsvorgänge im Eierstock und Tubenkatarrh.

Klebs beschreibt jenen Befund in seinem Lehrbuche der pathologischen Anatomie auch ziemlich analog: »Der ausgefranste Rand der Tubenmündung hat eine gewisse Neigung zu selbständiger Erkrankung, die mit Cirkulationsstörungen zusammenhängt.

Auf diese Lokalität beschränkte Entzündungen sind häufig. Der freie Tubenrand erscheint dann eingeschnürt durch bindegewebige Neubildungen der serösen Fläche, die Oeffnung verengert oder auch verschlossen, die Fimbrien selbst in die Höhlung eingestülpt. In anderen Fällen verwächst der Ring der Fimbrien mit den Nachbarteilen, namentlich mit der Oberfläche der Ovarien, wenn dieses gleichzeitig erkrankt ist.«

Endlich äussert sich Klob in ganz gleicher und bestimmter Weise: »Der Verschluss des Abdominalostiums ist die häufigste erworbene Atresie der Tube, und entwickelt sich entweder aus einem Tubar-Catarrh, der auf das Peritoneum übergreift, oder aber aus einer Peri-oophoritis oder Pelveoperitonitis. Dabei sind immer die Peritonealflächen des Ostiums miteinander verwachsen, und man findet deshalb die Fransen nach einwärts in die Höhle der Tuben gerollt, das Ostium demnach trichterförmig eingestülpt, und in dieser Weise die Verwachsung der Peritonealseite zu Stande gekommen. Es ist möglich, dass diese Inversio ostii tubarum abdominalis das Primäre ist und durch einen abnormen Kontraktionsvorgang zu Stande kömmt, worauf sich dann Verlötung der einander zugekehrten Peritonealflächen entwickelt.«

Ich habe die Ansichten über das Zustandekommen der Tubenatresie dieser drei gewichtigen Beobachter aus dem Grunde so weitläufig angeführt, um zu zeigen, dass dieselben nicht nur untereinander, sondern auch mit den Beobachtungen Burnier's und den von mir hier angeführten fast vollkommen übereinstimmen.

Das Einrollen der Fimbrien findet also zweifellos statt. Und der definitive Verschluss wird durch Verklebung der serösen Fimbrienflächen bewerkstelligt. Ich möchte sogar annehmen, dass die gebildeten Neomembranen das invertierte Ostium überbrücken. Dies angenommen, würden die innersten Fimbrienenden frei bleiben und die Ansicht Burnier's betreffs des späteren Wiederfreiwerdens der Fransen gelegentlich der Ruptur der trennenden Membran erschiene dadurch leichter erklärlich und nicht so gekünstelt.

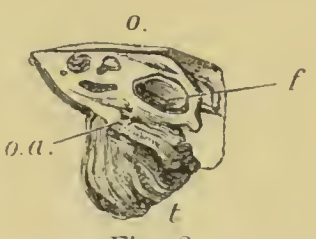

Fig. 8.

Nur sehr selten kömmt es zu einer Fixation wie in der nebenstehenden Fig. 8. Die Fimbrien gehen dann gewöhnlich atrophisch zu Grund inmitten der entzündlichen Einbettungsmassen.

2. Bei hochgradigen, eitrigen Entzündungen der Eileiter findet man gelegentlich der Operationen die Bauchfellenden derselben tief nach dem Douglas'schen Raume verlagert, daselbst leicht an-

gelötet an das Bauchfell jener Grube, die Ampulle ausgedehnt, dünnen Eiter enthaltend. Durch Druck mit den Fingern lässt sich auf stumpfem Wege ein solches Ende von seiner Unterlage loslösen und so die Tube oft ohne besondere Schwierigkeit abtragen. Wir begegnen dabei regelmässig einer Art Einkrämpelung der entzündlich geschwellten, plump aussehenden Fransenenden. — Der Pavillon gleicht einem in Einziehung begriffenen Blumenkelche. Erst bei Druck entleert sich Inhalt. Es besteht demnach »relative« Atresie.

3. Bei seit lange bestehendem Verschlusse der Eileiter lässt sich aus der Betrachtung der anatomischen Verhältnisse kein sicherer Schluss über die Art des Zustandekommens der Atresie ziehen. Bei vielen Fällen von Hydrosalpinx finden wir an der Innenfläche der blasig aufgetriebenen, zartwandigen Ampulle eine eigenartige Zeichnung, welche durch die nach einem Centrum hin convergierenden atrophischen Schleimhautfalten und Fimbrienreste gegeben ist. Dieses Centrum dürfte dem ehemaligen Ostium abdominale entsprechen (Fig. 9).

Fig. 9. Aufgeschnittenes ampulläres Ende eines Hydrosalpinx. oa = ursprüngliches Ostium abdominale tubae. Von da aus radiäre, zarte Fältchen der ausnehmend dünn gewordenen Schleimhaut.

In anderen Fällen von Hydrops der Tuben lässt sich keine Spur mehr von jener Zeichnung, resp. von Leisten oder Falten auffinden. Das blind geschlossene Eileiterende ist eine glattwandige, oft durchscheinende Cyste geworden. Die beifolgenden Abbildungen stellen solche Verhältnisse dar. Die erstere (Fig. 10) zeigt eine hydropische Tube im Längsschnitt. Man sieht die dünne Wandung von einer grossen Zahl von kleinen Buchten durchsetzt, ja stellenweise sieht es aus, als ob in die Wandungen kleine cystische Räume oder Lakunen eingelagert wären. Die Wandung ist thatsächlich sinuös. Diese Buchten entsprechen den ursprünglichen Vertiefungen zwischen den grösseren Zottenstämmchen. Ausserdem zeigt der Eileiter die für Hydrosalpinx charakteristischen Windungen, ist daher mehrfach im Schnitte getroffen.

Die zweite (Fig. 11) habe ich deshalb gewählt, da dieselbe mehrfaches Interesse bietet. Es handelt sich auch um eine atretische Tube. Hydropisch verändert ist jedoch nur das äusserste Drittel, das

dem Bauchfellende entspricht. Dieses ist dünnwandig, von einer Andeutung der Gegend des ursprünglichen Ostium abdominale nichts zu entdecken. Der uterinwärts gelegene Eileiterabschnitt zeigt eine hochgradige Verdickung seiner Wandung (Salpingitis interstitialis). Dieselbe ist sclerotisch, starr und die sonst weite Lichtung ist an mehreren Stellen verengt, so dass man den Eindruck von callösen Stricturen gewinnt. Da es sich in diesem Falle um ascendierende Gonorrhoe handelte, so liegt der Vergleich mit den Tripper-Strikturen in der männlichen Harnröhre nahe, wenn auch letztere zumeist nicht so ringförmig und kurz zu sein pflegen. — Das Präparat lehrt uns aber mehr. Entsprechend verschiedenen lokalen Verhältnissen können an einer und derselben Tube verschiedene Veränderungen auftreten. Callositäten und damit Stenosen begegnet man zumeist an den dem Uterus zunächst gelegenen, hydropischen Er-

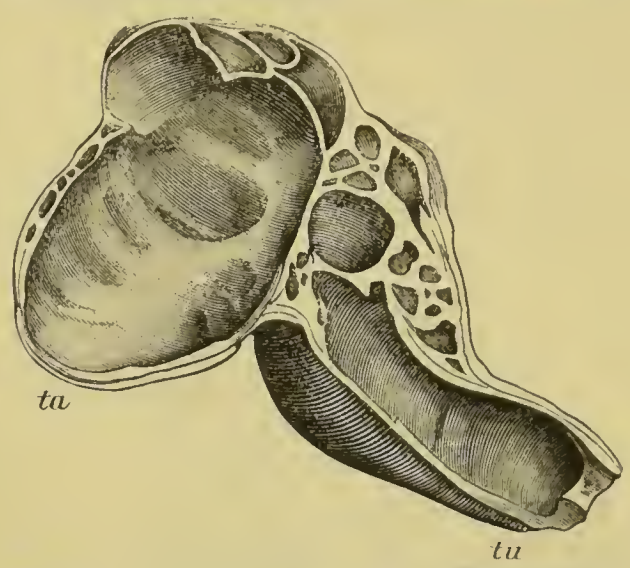

Fig. 10. tu = uterines, ta = abdominales Tubenende.

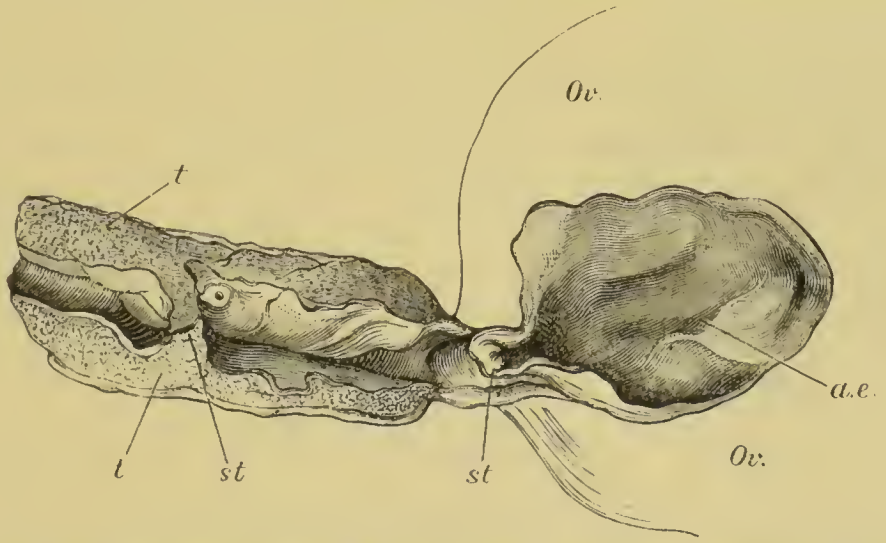

Fig. 11. Aufgeschnittene, gonorrhoisch inficierte, atretische Tube mit Strikturen in der uterinen Hälfte. t = Tube, st = Strikturen, ae = Abdominalende der Tube, atretisch, blasig aufgetrieben. Ov = Ovarium.

weiterungen am Bauchfellende. Beides ist an diesem Präparate schön vereinigt.

Die ersteren Beobachtungen, aus den Stadien, welche den Verschluss vorbereiten, sprechen dafür, dass dem Verschlusse des

Eileiters thatsächlich eine Art Einziehung der Fimbrien, wenn auch nicht gänzliche Einrollung im Sinne Burnier's vorausgehe. Dabei braucht keine aussergewöhnliche Bewegung (besondere Bewegung der Eileitermuskulatur) vorausgesetzt zu werden. Es hat nur die Verkürzung der Aussenfläche der Tube mit jener der Innenfläche, also jene des Bauchfellüberzuges mit jener der Schleimhaut nicht Schritt gehalten.

Bei intensiven Graden von Pelveoperitonitis, wie nach schweren puerperalen oder gonorrhoischen Infektionen, bei denen sämtliche

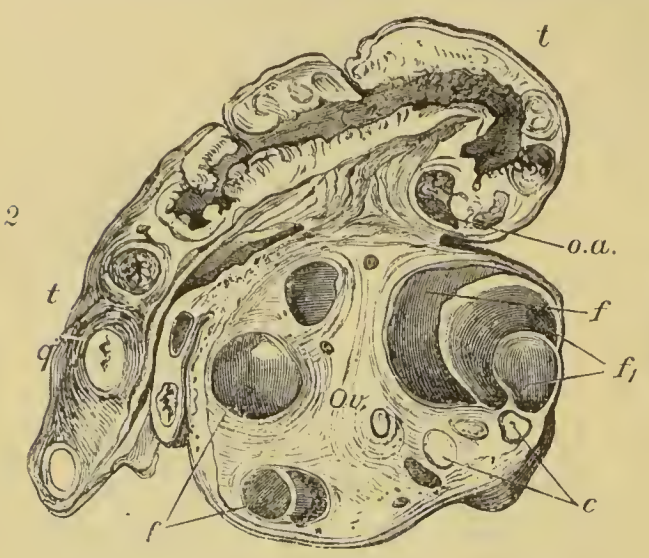

Fig. 12.

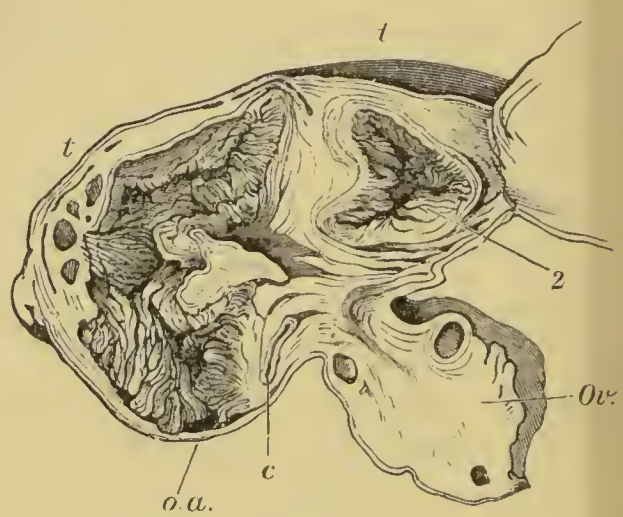

Fig. 13.

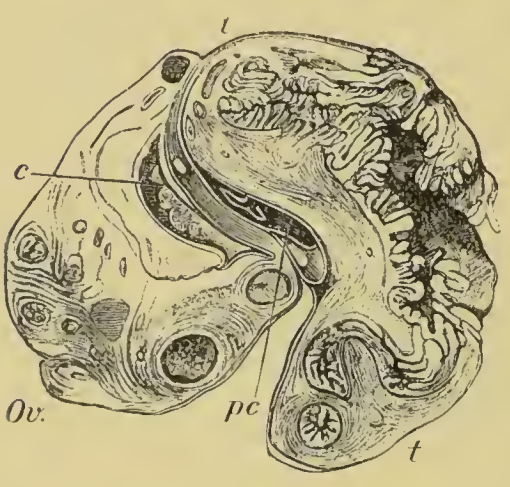

Fig. 14.

Durchschnitte der Länge nach durch untereinander verschmolzene Gebärmutteranhänge nach intensiven Graden von Beckenbauchfellentzündung zur Darstellung der Art der Verwachsung. t = Tube, oa = Gegend des Ostium abdominale tubae, pc = Pseudocysten zwischen den Adhäsionen an den verwachsenen Partien. c = Cystische Follikel. Ov = Ovarium. q = Querschnitte durch den gewundenen und daher mehrfach getroffenen, schwer erkrankten Eileiter.

Beckenorgane innig miteinander verwachsen sind, kann es zu derartigen Verschmelzungen zwischen Eileiter und Eierstock kommen, dass nur noch durch das Mikroskop eine Grenze zu ziehen ist.

In wie verschiedener Art diese Verschmelzung, Conglobierung statthat, möge durch die Darstellung der makroskopischen Verhältnisse von drei solchen Präparaten zum Ausdruck gebracht werden (Fig. 12, 13, 14). Wenn der Eierstock noch nicht atrophisch zu Grunde gegangen ist, so zeigt er regelmässig ziemlich bedeutende Grade von Erkrankung, vor allem und zumeist cystische Entartung. Auf

dem angefügten mikroskopischen Bilde zeigt sich der innige Zusammenhang zwischen Eileiter und Eierstock an der Verwachsungsstelle. Das Bild wird durch die an letzterer, zwischen Adhäsionen entwickelten Pseudocysten kompliziert.

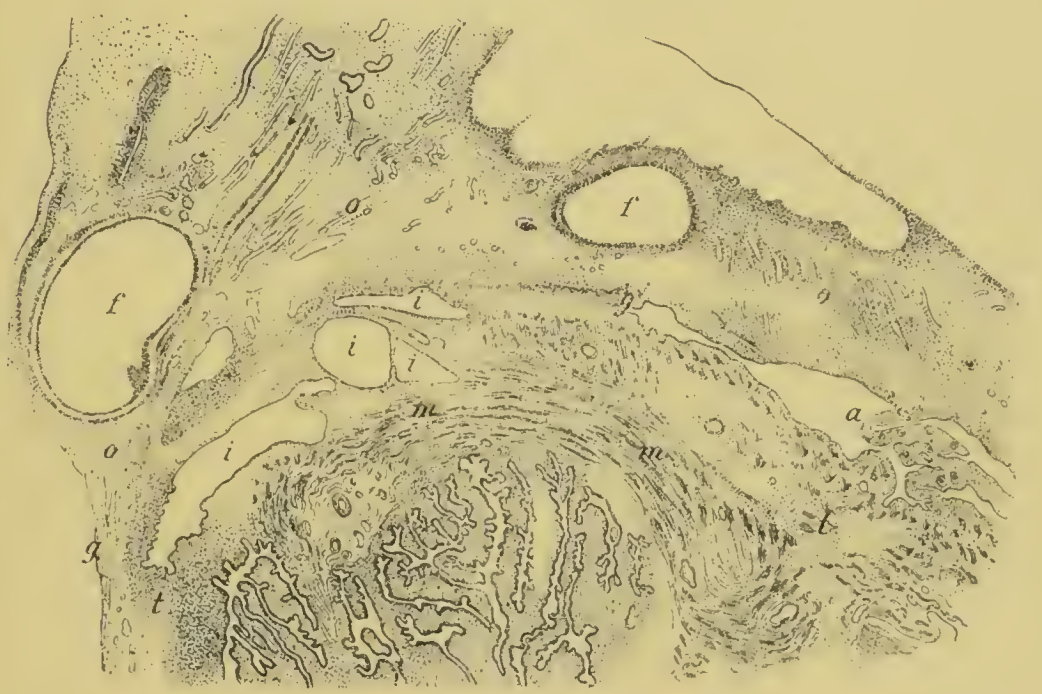

Fig. 15. Schnitt durch die Verwachsungsstelle von Ovarium und Tube. Lupenvergrösserung. o = Ovarium, t = Tubenwand. g—g, Verwachsungsstelle. i = Pseudocysten. m = Ringmuskulatur der Tube. f = Follikel. a = fadenförmige Adhäsion.

Ich habe versucht, auf experimentellem Wege Atresie der Tube zu erzeugen. Die ungünstigen Momente für solche Experimente sind in der so verschiedenen Beschaffenheit des Eileiters bei den zur Verfügung stehenden Tieren gegeben, andererseits in dem Umstande, dass Eierstock und Eileiter vielfach nicht frei nebeneinander liegen, sondern schon physiologisch zusammenhängen.

Bei Durchsicht der verschiedenen Formen der weiblichen Geschlechtsorgane unserer Haussäugetiere liess sich feststellen, dass keines derselben für unsere Versuche auch nur einigermassen geeignet sei. Trotz der oft sehr grossen Tragsäcke und mächtigen Hörner derselben fanden sich ganz kurze, dünne, vielfach geschlängelte Eileiter. Am geeignetsten erwiesen sich noch grosse Hunde, obgleich auch hier das Fehlen einer Abgrenzung von Horn und Eileiter und die Fixation des Pavillons in der Eierstocktasche die Verhältnisse wesentlich ungünstiger gestalten.

Ich konnte daher keine für die Verhältnisse beim Menschen analogen schaffen.

Die Versuche bei den Affen, deren innere Genitalien den menschlichen ausserordentlich nahe kommen, missglückten, indem die Tiere an intercurrenten Krankheiten spez. Tuberkulose zu rasch zu Grunde gingen. Ich werde dieselben wieder aufnehmen und über die Resultate derselben an anderer Stelle berichten.

Andererseits sind die Versuchsobjekte zumeist so klein, dass es schwer fällt, Veränderungen an denselben zu studieren. Eine Versuchsreihe wurde so ausgeführt, dass der Eileiter bei dem in Narkose laparotomierten Tiere mit aseptisch präparierter Seide abgebunden wurde und zwar in einzelnen Fällen central, in anderen peripher nahe dem Abdominalostium, in anderen endlich doppelt. 6—8 Wochen nach erfolgter Abbindung wurde die Bauchhöhle neuerlich eröffnet und die Veränderung besehen, welche durch den ersten Eingriff zu Stande gekommen war. Ich fand in keinem der Fälle irgend eine Spur von Sekretstauung. Es lässt sich daraus deducieren, dass durch einfache centrale oder periphere oder sogar doppelte Abbindung des Eileiters Hydrosalpinx innerhalb des erwähnten Zeitraums nicht zur Entwicklung komme.

Regelmässig kam es zu solcher resp. zu Sekretstauung und Aufblähung der Tube, wenn ich in das doppelt abgebundene Stück mittels feiner Canülen durch die Wandung hindurch Gonococcen-[1]) oder Streptococcen-Reinkulturen einbrachte. Es würde dieser Versuch, ganz abgesehen von anderen Dingen, die Schlussfolgerung gestatten, dass es zur Entstehung eines Hydrops tubae eines intensiveren Schleimhautreizes bedürfe, eine einfache Stenose oder Abknickung des Eileiters hiezu nicht genüge.

Regelmässig war mit dieser Veränderung der Tube auch eine ausgedehntere Affektion des Bauchfellüberzuges kombiniert, so dass Netz, Darmschlingen an das abgebundene Eileiterstück angewachsen waren.

Ich behalte mir vor, die nach Abschluss der Versuche detaillierten Befunde mit Rücksicht auf die Enstehung der Eileitererkrankungen und der Gonococcen-Peritonitis in ausführlicher Weise anderen Orts zu veröffentlichen.

Zur Symptomatik der Tuboovarialcysten wäre schliesslich noch folgendes in Kürze beizufügen: In anamnestischer Hinsicht sind Angaben über plötzlich erfolgten Abgang von grösseren Sekretmengen durch die Scheide höchst beachtenswert. Derselbe mag

[1]) Nach den bekannten Angaben Wertheim's ohne Schwierigkeit gewonnen.

sowohl durch Hydrops tubae als ovarii profluens bedingt sein. Mehreren Operateuren war es gelungen, auf Grund dieser Erscheinungen die Diagnose gelegentlich der Laparotomie zu bestätigen. Die Diagnose bloss auf Grund des Tastbefundes zu stellen, wird wohl ausserordentlich selten gelingen. Nur bei Nachweis eines normalen Eierstocks neben einer retortenartigen, cystischen Geschwulst kann bei vorliegenden Erscheinungen eines Hydrops profluens das Vorhandensein einer Tuboovarialcyste sicher ausgeschlossen werden. Der Tumor ist dann zweifellos als Hydrosalpinx anzusehen. Bei der Eigentümlichkeit, dass der ampulläre Eileiterabschnitt immer viel mächtiger ausgedehnt wird als der uterinwärts gelegene, darf nicht gleich mit Rücksicht auf die besprochene Gestalt des Adnexentumors eine Tuboovarialcyste angenommen werden.

Ich möchte unsere Gesamterfahrungen über die Entstehung der Tuboovarialcysten in folgende Schlusssätze zusammenfassen:

1. Als Vorbedingung für dieselbe ist die entzündliche Veränderung der Gebärmutteranhänge und deren Bauchfellüberzuges festzuhalten.

2. Die Versuche einzelner Forscher, dieselbe auf die congenitale Ovarialtube zurückzuführen, muss zurückgewiesen werden. So interessant die Beobachtungen Schneidemühls[1]) über solche Anomalien beim Pferde und Anderer über ähnliche Verhältnisse bei verschiedenen Tieren sind, so lassen sich dieselben auf den Menschen nicht übertragen, da bislang nichts Aehnliches beim letzteren konstatiert werden konnte.

3. Echte Ovarialkystome (epitheliale Neubildungen) und sogen. Follikelcysten können mit einer schon vorher angelöteten, kranken Tube durch Eiterung oder durch Druckatrophie der gedehnten Zwischenwand in Kommunikation treten. Die verbindende Oeffnung kann dabei an verschiedene Punkte zu liegen kommen.

4) In jenen Fällen, bei welchen die Fimbrien oder deren Reste schön an die Innenfläche der Cystenwand zu liegen kommen, muss angenommen werden, dass die vorher schon abnorm gelagerte Tube mit ihrem Pavillon während des Ovulationsprozesses in den hiebei geplatzten Follikel hineinfällt oder hineinschlüpft, in dieser Stellung mit der Cystenwand verwächst und so zur Bildung eines gemeinsamen Raumes führt. Kommt es nun zu bedeutender Sekretstauung und damit zu Dehnung der Wand, dann bildet sich die von den meisten Autoren beschriebene Form des

[1]) Deutsche Zeitschr. f. Tiermedizin etc., Bd. IX, pag. 279.

Hydrops ovario-tubaris, wie sie schon Hennig vorgelegen ist. Wir greifen damit auf die alte Ovulationstheorie, allerdings nicht im ursprünglichen Sinne Richard's, zurück, kombinieren dieselbe mit der Katarrhtheorie Veit's, ohne dass jedoch eine schwere Eileitererkrankung vorausgesetzt zu werden braucht. Wir bedürfen hiezu der wichtigen Beobachtungen Rokitansky's über die cystische Degeneration des Corpus luteum und berühren damit das Kapitel von der Genese der kleineren Cysten des Eierstocks. Ohne dass ich mir eine Kritik der Nagel'schen Anschauung[1]) hier erlaube, möchte ich doch darauf verwiesen haben, dass seine Annahme, die einkämmerigen Cysten nicht epithelialen Ursprungs seien fast ausnahmslos auf cystische Entartung des Corpus luteum zurückzuführen, vortrefflich für meine Deduktionen über die Genese der Tuboovarialcysten zu verwerten wäre.

Litteratur.

Rosthorn, Verhandlungen der deutschen Gesellschaft f. Gynäk. Bd. IV. 1891, pag. 327.

Richard, A., Sur la communication des certains kystes de l'ovaire dans la trompe uterine (Kystes-tubo-ovariens). Mém. de la soc. de chir. 1853, t. III., p. 121.

Richard, A., Bull. de l'acad. de méd. 1856, t. XXI, p. 356.

Richard, A., Bull. gén. de thérapie 1857, t. LII, p. 152.

Labbé, Bull. de la soc. Anat., Mai 1857, p. 141.

Rokitansky, C., Ueber Abnormitäten des Corpus luteum. Allgem. Wien. mediz. Zeitung, 1859, Nr. 35.

Hennig, C., Monatsschrift für Geb. K., 1862, t. XX. p. 128.

Hennig, C., Archiv für Heilkunde, 1863, 3. H.

Klob, Jul., Patholog. Anatomie der weiblichen Sexualorgane, Wien 1864, Braumüller.

Hildebrandt, Die neue gynäkologische Universitätsklinik und Hebammenlehranstalt in Königsberg, Leipzig 1876, p. 109.

Thornton, Trans. of obstetr. soc. of London 1879, t. XXI, p. 119.

Burnier, H., Ueber Tuboovarialcysten. Zeitschr. f. Geb. u. Gyn., 1880, Bd. V, p. 357 u. 1881, Bd. VI, p. 90.

Reboul, Berlin, 1885. Inaug.-Dissert.

Wachsmuth, Halle, 1885. Inaug.-Dissert.

Lober, Berlin, 1886 (doppelseitige Tuboovarialcyste), Inaug.-Dissert.

Runge-Thoma. Ein Fall von Tuboovarialcyste. Arch. f. Gynäk. 1885, Bd. 26, p. 72.

[1]) Beitrag zur Anatomie gesunder und kranker Ovarien. Arch. f. Gynäk. 1887, Bd. XXXI, p. 327.

Terillon. Kyste tubo-ovarien, avec écoulement du liquide kystique par l'uterus et le vagin. Le Progrès médical, 1888, 8. dec., t. VIII, Nr. 49, p. 472.

Doran. Specimens illustrating the development of tuboovarian cysts as a result of inflammation of the uterine appendages (British med. Journ. 1887, p. 781).

Griffith. Tubo-ovarian cysts (Trans. obstet. soc. of London, 1. july 1887 und Brit. med. Journ. 1887, p. 1277).

Elliot. A case of chronic salpingitis; tubo-ovarian cysts acutely inflamed; hemorrhage in the cyst; operation, recovery (Am. Journ. of obstet. 1887, p. 141).

Kötschau. Zur Pathogenese der Tuboovarialcysten (Verhandlungen der deutschen Gesellschaft für Gynäkologie. III. Kongress zu Freiburg, 1889, p. 344).

Schramm, Centralblatt f. Gyn. 1890, Nr. 33.

Robinson, F. B. Tubo-ovarian cysts (Am. Journ. of obstet. 1890, t. XXIV, p. 1311).

Schramm und Neelsen. Zur Kenntnis der Tuboovarialcysten (Arch. f. Gynäk. 1891, Bd. XXXIX. p. 16).

Gottschalk, Centralbl. f. Gyn. 1891, Nr. 22.

Siehe ferner die Diskussion über diesen Gegenstand in der Sitzung vom 21. Juli 1890 in der Leipziger geburtshilflichen Gesellschaft im Anschluss einer Demonstration Tischendorf's (Centralblatt f. Gynäk. 1891).

Ausserdem die Hand- und Lehrbücher der Gynäkologie von Kiwisch, G. Veit, Scanzoni, Schröder, Martin; jene der pathologischen Anatomie von Rokitansky und Klebs; endlich die Zusammenstellung der Litteratur bis 1880 in der oben genannten Arbeit Burnier's.

Da in einigen Arbeiten über Tuboovarial-Gravidität mehrfach über die Genese der Tuboovarialcysten die Rede ist, so verweise ich noch auf die bekanntesten derselben: Cazeaux, Traité theorétique et practique de l'art des accouchements, Paris 1876.

Vulliet, Ueber einen Fall von Tuboovarialcysten-Schwangerschaft. Arch. f. Gynäkol. Bd. XXII, 1884, p. 427.

Beaucamp, Ueber Tuboovarial-Schwangerschaft. Zeitschr. f. Geb. u. Gyn. Bd. X, 1889, p. 212.

Genaue Beschreibungen solcher Präparate finden sich in den Arbeiten von A. Paltauf (Arch. f. Gynäk.) über Tuboovarialschwangerschaft und von G. Lihotzky (Wr. klin. Wochenschr. 1890, Nr. X).

Ueber die an der Heidelberger chirurgischen Klinik ausgeführten Operationen am Magen und Darm

von

Prof. Dr. V. Czerny und **Dr. Walter Rindfleisch.**

Ueber elf Jahre ist es her, seitdem Billroth durch seine gelungene Pylorusresektion der Unterleibschirurgie ein neues Gebiet erobert hat. Für seine Schüler ist es ein Gefühl hoher Befriedigung, dieses fruchtbare Gebiet durch ihren Lehrer angeregt, sowohl mit experimentellen als auch klinischen Arbeiten ausgebaut zu haben.

Die Experimente von Gussenbauer und von v. Winiwarter, von Czerny und Kaiser, dann die statistischen Arbeiten der Erstgenannten waren es, welche Billroth zu seiner kühnen That entflammten. Die Cholecystenterostomie von v. Winiwarter, die Ausbildung der Darmnaht durch Gussenbauer, Czerny und Wölfler, die Gastroenterostomie von Wölfler und von Hacker, die Pyloroplastik von Heineke-Mikulicz, die Erweiterung der Billroth'schen Ileocolostomie zur Enteroanastomose durch v. Hacker, und Darmausschaltung durch Salzer, die klinischen Mitteilungen von Wölfler, v. Eiselsberg und Billroth u. A. sind Marksteine, welche den Fortschritt auf diesem Gebiete bezeichnen.

Wenn diese Operationen, obgleich sie von zahlreichen Operateuren mit Begeisterung erfasst, nachgemacht und vervollkommnet worden sind, noch immer nicht allgemein als vollberechtigt anerkannt werden, so liegt es daran, dass wie bei allen neuen Operationen anfangs zu viel von denselben erwartet wurde, dass die Pfadfinder zu vielerlei probieren mussten, um den rechten Weg zu finden, und dass namentlich häufig zu weit vorgeschrittene Fälle der

Operation unterzogen worden sind und dadurch die Resultate beeinträchtigten.

Wenn wir Fortschritte auf diesem Gebiete erzielen wollen, so müssen wir dem praktischen Arzte präzise Indikationen an die Hand geben und müssen in diesen Fällen möglichst gute Resultate erzielen.

So wenig uns eine blosse Zahlenstatistik fördern kann, so müssen wir doch die Kasuistik vervollständigen und bei ihrer Revision feststellen, in welchen Fällen wir die besten Resultate erzielt haben, und ob der unglückliche Ausgang von der schlechten Auswahl oder von Fehlern in der Technik abhing.

Bei der Heidelberger Naturforscherversammlung 1889 wurde zwar eine kurze[1]) Statistik der in Heidelberg ausgeführten Operationen mitgeteilt, aber wir wollen dieselbe bis zum Sommer 1892 ergänzen und durch kurze Krankengeschichten den Leser in Stand setzen, sich ein eigenes Urteil zu bilden.

Sämtliche Operationen bis auf die zweite, welche von Herrn Dr. Maurer ausgeführt worden ist, sind von Czerny gemacht worden.

A. Operationen am Magen.

Wir werden die Fälle von Gastrostomie, die Fremdkörper im Magen sowie die akuten Perforationen desselben weglassen, dagegen die Operationen wegen Tumoren und Stenosen am Magen, die diagnostischen Incisionen und falschen Diagnosen mitteilen.

I. Magenresektionen.

Magenresektionen wegen Krebs wurden in der Heidelberger chirurgischen Klinik von 1881 bis Sommer 1892 12 an 11 Patienten ausgeführt.

Schon diese kleine Zahl, namentlich im Verhältnis zu den später erwähnten Probelaparotomieen (10) und Gastroenterostomieen (20), zu denen eine nicht bestimmbare Zahl von als unoperabel zurückgewiesenen Patienten zu rechnen wäre, zeigt, dass wir in der Indikationsstellung zur Resektion sehr vorsichtig waren. Dementsprechend waren auch die unmittelbaren Erfolge der Pylorusresektion wegen Krebs relativ befriedigend.

7 Operationen (mit 3 +) wurden an Männern, 5 (mit 2 +)

---

[1]) Czerny. Ueber Magen- und Darmresektionen. Deutsche med. Wochenschrift 1889. Nr. 45.

Ausführlichere Krankengeschichten werden dem Abdrucke obiger Arbeit in den Beiträgen zur klinischen Chirurgie (Tübingen bei Laupp) beigegeben werden.

an Frauen ausgeführt. Das Alter schwankte zwischen 28 und 61 Jahren und gerade die extremsten Alterstufen genasen von der Operation. Das Durchschnittsalter betrug 49 Jahre. Viermal ist Gallertkrebs, je dreimal Skirrhus und Drüsenkrebs notiert.

Es starben Nr. 2 an Collaps, weil der Kräftevorrat zu gering war, Nr. 4 und 5 am 4. und 7. Tage an Colongangrän, weil das verwachsene Mesocolon mit reseciert werden musste. Nr. 9 nach der sehr schwierigen Recidivoperation an septischer Peritonitis, nachdem der Patient die erste Pylorusresektion nicht nur glücklich überstanden, sondern sich auch 10 Monate lang nach derselben ziemlich wohl befunden hatte. Nr. 12 starb an secundärer Perforation der Nahtstelle und war durch Verwachsungen mit dem Pancreas sehr erschwert.

Alle 5 Operationen hätten lieber unterbleiben oder durch die schneller ausführbare Gastroenterostomie ersetzt werden sollen.

7 Patienten verliessen nach der Pylorectomie genesen die Klinik und hatten alle das Gefühl der Befreiung von einem schweren Leiden mit sehr erheblicher Besserung der Verdauung und des Allgemeinbefindens. Freilich dauerte die Besserung bei der Mehrzahl bloss einige Monate und zwar namentlich dann, wenn schon bei der Operation metastatische Drüsen und am Resektionsschnitt verdächtige Stellen gefunden worden waren. Die angegebenen Gewichtszunahmen betrugen 15, 21, 24 bis 28 Pfund.

Zwei (Nr. 10 und 11) leben noch 15 und 16 Monate nach der Operation in voller Gesundheit und Arbeitsfähigkeit und haben keine Zeichen von Recidiv.

Fünf sind 18, 2, 15, 7, 10 Monate nach der Operation unter den Erscheinungen des Recidivs gestorben; allerdings eine kurze Frist, wenn man bedenkt, dass sie durch eine gefährliche Operation und ein schweres Krankenlager erkauft ist und dass von derselben durchschnittlich bloss die erste Hälfte als wirkliche Genesungszeit gerechnet werden kann, während die zweite Hälfte in der Regel schon durch die wiederkehrenden Erscheinungen des Recidivs getrübt wurde. Trotzdem darf dieser Erfolg nicht gering geschätzt werden bei einem unerbittlich und unaufhaltsam zum Tode führenden Leiden und bei Kranken, welche schon alle Hoffnung auf Besserung ihres Zustandes aufgegeben haben, namentlich wenn wir die zwei überlebenden Fälle als dauernd genesen betrachten dürften, wofür die Frist allerdings noch etwas zu kurz ist. Mehr als 20% Dauerheilungen bei Magenkrebs wird der sanguinischeste Operateur bei Magenkrebsen wohl kaum je zu hoffen wagen.

Wie schon Billroth bemerkt hat, verhält sich der Magen-

krebs gegen unsere Heilversuche genau so wie jeder andere Krebs. Nur wenige Kranke werden für mehrere Jahre oder gar dauernd geheilt, die Mehrzahl derselben erhält nach der Operation eine kürzere oder längere Frist des Gefühles der Rekonvalescenz, welches nach der Pylorusresektion ungetrübter ist, als z. B. nach der Mammaamputation, weil bei dieser die Entstellung, Narbenschmerzen, Schwerbeweglichkeit des Armes die Kranken oft lange an die überstandene Operation mahnen, während die am Magen Operierten in der Regel von schweren Leiden und Verdauungsbeschwerden befreit sind. Während die Frau, welcher der Chirurg wegen eines kaum empfindlichen Knotens die Mamma wegschneiden musste, denselben immer mit einem sehr gemischten Gefühle betrachtet, überströmt der von der Magenoperation Genesene von dem Gefühle der Dankbarkeit, weil er die Freude am Essen und Trinken, für Viele also den höchsten Lebensgenuss, wiedergewonnen hat. Der einzig berechtigte Vorwurf, welchen man den Operationen des Magenkrebses machen kann, ist die bis jetzt noch zu grosse Gefahr derselben. Wie können wir dieselbe vermeiden? Wahrscheinlich nur durch weitere Einschränkung der Indikation für die Resektion des Pylorus. So paradox es klingt, möchten wir fast behaupten, dass der Magenkrebs nicht mehr radikal operiert werden sollte, wenn man ihn als Tumor sicher diagnosticieren kann. Wenn schon bei den äusserlich sichtbaren Krebsen die Radikalheilung nach der Operation eine Ausnahme, das Recidiv die Regel ist, so gilt das noch mehr für die verborgenen Krebse der inneren Organe. Wenn ein Magenkrebs einen höckerigen durch die Bauchwand deutlich palpablen Tumor bildet, ist er fast immer schon fest verwachsen mit dem Colon oder Pancreas, oder es bestehen schon metastatische Lymphdrüsen, Umstände, welche eine radikale Heilung ausschliessen und die Gefahr der Operation ausserordentlich steigern.

Was wir durch die Operation heilen können, ist nur in den seltensten Fällen der Krebs, dagegen fast immer das Hindernis, welches durch das Krebsgeschwür für die Fortschaffung des Mageninhalts gebildet wird.

Die Erscheinungen der Pylorusstenose und der secundären Magenerweiterung sind es, welche uns zu mechanischen, operativen Eingriffen auffordern müssen, wenn sie durch die üblichen Behandlungsmethoden mit Diät, Magenpumpe, Massage, Elektrizität, Medikamente sich nicht bald bessern. N. Senn hat diese Indikation ganz richtig hervorgehoben. Findet man bei der Laparotomie einen operablen Pyloruskrebs, so ist das ein Glücksfall. Ist er

inoperabel, so kann man die meisten Beschwerden, welche weniger durch den Krebs, als durch das mechanische Hindernis bedingt sind, durch die Gastroenterostomie beseitigen und zwar oft in so hohem Grade, dass sich der Kranke für längere oder kürzere Zeit als genesen betrachtet. Bei gutartigen Stenosen ist die günstige Wirkung der Gastroenterostomie eine dauernde, wenn die Oeffnung weit genug angelegt worden ist:

Wegen gutartiger Stenosen wurden 5 Patienten mit der Magenresektion behandelt, davon einer (Philipp Moses) mit der eliptischen Excision des stenosierenden Geschwürs, welcher sich noch jetzt 10 Jahre nach der Operation bei voller Gesundheit und Arbeitsfähigkeit befindet. Die vorausgehende Ectasie des Magens ist verschwunden. Von besonderem Interesse ist der Fall der Frau Auguste G. Sie hatte durch Laugenessenzvergiftung eine Stenose des Pylorus und des Oesophagus davongetragen. Ich verweise auf die Details in der Krankengeschichte und mache hier bloss darauf aufmerksam, dass sowohl die stumpfe Dilatation des verengten Pförtners nach Loretta, als auch der Versuch der Pyloroplastik nach Heineke-Mikulicz misslang, und dass deshalb die Resektion der ringförmigen Narbe ausgeführt werden musste. Die komplicierten Operationen führten zur dauernden Heilung, da die Patientin sich jetzt 4 Jahre nach der Verletzung ganz wohl befindet und sogar einmal entbunden hat.

Bei den drei übrigen Fällen essentieller Hypertrophie des Pylorus wurde unter der Voraussetzung, dass ein Carcinom vorliege, die Resektion vorgenommen, welche bei dem langen Bestehen des Leidens, dem sehr reducierten Kräftezustand wohl besser durch die Gastroenterostomie oder Pyloroplastik hätte ersetzt werden sollen, wenn die Diagnose richtig erkannt worden wäre. In zwei Fällen trat der Tod nach der Operation ein und zwar einmal durch Nahtnekrose und das andere Mal durch Schluckpneumonie und Herzschwäche. Aber auch der 3. Fall kam nicht zu dauernder Heilung, da durch Narbenverziehung abermals eine Abknickung des Duodenums entstand, welche die anfängliche Gewichtszunahme von 18 Pfund bald wieder beseitigte und 9 Monate nach der Operation den Tod herbeiführte.

Diese eine Geschwulst vortäuschende Hypertrophie des Pylorus scheint die Folge von kleinen Geschwüren zu sein, welche an der kleinen Curvatur dicht am Pylorus ihren Sitz haben und ähnlich wie Fissuren am Mastdarm oder der Blase zu einer Hypertrophie des Schliessmuskels führen. Auch in den Fällen von

Mikulicz (Ortmann, Pylorusstenose, Deutsche med. Wochens. Nr. 9, 1889, und Lauenstein (Centralbl. für klin. Medizin, Beilage S. 33), sassen die Geschwüre jeweils am Pylorus entsprechend der kleinen Curvatur und die konsekutive Hypertrophie verleitete zu der falschen Annahme eines Carcinoms. In beiden Fällen, wie bei zwei von unseren drei Fällen, fehlte freie Salzsäure, während dieselbe bei Ulcus simplex meistens vermehrt zu sein pflegt. Es muss Aufgabe feinerer Diagnostik bleiben, nach neuen Unterscheidungsmitteln zwischen dieser essentiellen Hypertrophie und dem Krebs des Pylorus zu suchen, welche offenbar häufig zu Täuschungen Veranlassung gegeben hat, da z. B. Lauenstein allein fünf gutartige Stenosen unter 20 Pylorusgeschwülsten beobachtet hat.

Wenn diese Fälle richtig diagnostiziert werden könnten, würden sie sich jedenfalls mehr zur Pyloroplastik oder Gastroenterostomie eignen als zur Resektion.

Die zwei eliptischen Excisionen wegen auf die Magenwand übergreifender Sarcome sind beide genesen. Während in dem einen Falle (Nr. 18) 13 Monate nach der Operation der Tod an Recidiv erfolgte, ist der andere (Nr. 19) 2 Jahre nach der Operation noch ganz gesund.

Von 19 Resektionen am Magen sind zunächst die drei eliptischen Excisionen auszuscheiden, welche sämmtlich genesen sind. Von den 16 Pylorectomien sind 7 im Anschluss an die Operation gestorben (43,7 %).

II. Gastroenterostomieen.

Wohl nach keiner Operation ist es so schwer zu sagen, welche Fälle man als genesen ansehen soll, wie nach der Gastroenterostomie, da wir dieselbe fast immer wegen unheilbaren Krebsleidens ausführen und die Kranken auch im günstigen Falle einige Monate nach der Operation sterben. So passierte es N. Senn, dem verdienstvollen Chirurgen in Chicago, dass er in seiner jüngsten Publikation (The surgical treatment of Pyloric stenosis. Medical Record Nov. 7 and 14, 1891) 13 Fälle von Gastroenterostomie mitteilt und davon 8 als genesen bezeichnet, obgleich 4 von denselben am 5., 9., 12. und 18. Tage an Exhaustion, Hämorrhagie (Sektion wurde nicht gemacht), Pneumonie und Marasmus zu Grunde gingen. Das geht denn doch zu weit, und beim besten Willen müssen wir eine Mortalität mit 69,23 % feststellen, deshalb, weil er sonst leicht geneigt sein dürfte, seine Erfolge zu Gunsten der Methode mit entkalkten Knochenringen zu verwerten. Doch davon später. Wir glauben, dass man bloss diejenigen Kranken als genesen bezeich-

nen kann, bei denen der Wundheilungsprozess beendet und wenigstens einige Tage normale Ernährung möglich gewesen ist.

Dieses vorausgeschickt, sind von unseren 20 Fällen 12 genesen und 8 gestorben. (40% Mortalität). Von diesen 20 Operationen wurden in den Jahren 1885—88 7 mit 4 Todesfällen, in den Jahren 1889—91 13 mit 4 Todesfällen ausgeführt. Wenn man so kleinen Ziffern trauen darf, so scheint sich an unserer Klinik die Indikation zur Operation etwas vermehrt und das Heilresultat etwas gebessert zu haben. Im Jahre 1890 und 1891 sind 6 Fälle hintereinander genesen. Es befanden sich unter den Operierten 7 Frauen und 13 Männer. Das Alter schwankte zwischen 28 und 57 Jahren und betrug im Durchschnitt 41,5 Jahre.

Die Indikation gaben die Erscheinungen der Pylorusstenose, welche seit 3 Monaten bis zu 14 Jahren sich schon gezeigt hatten. Fünfmal wurde die Dauer des Leidens auf 2 Jahre, zweimal auf 4, einmal auf 3 Jahre taxiert. Einmal wurden die Anfänge sogar auf 20 Jahre zurückgeführt. In diesem Falle bestand das Leiden ebenso wie in zwei anderen Fällen von langer Dauer in Magengeschwüren mit narbiger Verengerung des Pförtners. In allen 17 anderen handelte es sich aber um Carcinome. Die lange Dauer der Krankheit ist wohl bloss so zu verstehen, dass der Krebs zu einem alten Geschwüre oder Magenkatarrh sich hinzugesellt hat.

Die Erscheinungen des Pförtnerschlusses waren Magenschmerzen, Gefühl von Völle, Uebelkeiten namentlich nach dem Essen, Erbrechen, Stuhlverhaltung, in seltenen Fällen bei Gegenwart von blutenden, jauchenden Geschwüren abwechselnd mit Diarrhöen, verminderte Diurese, starke Abmagerung, welche freilich durch zweckmässig gewählte Diät, Auswaschung des Magens, Nährklystiere temporär gebessert werden kann. Endlich die Erscheinungen der langen Zurückhaltung der Nahrung im Magen. Auf die genaue physikalisch-chemische Untersuchung wurde das grösste Gewicht gelegt. Die Magengrenzen wurden zunächst palpatorisch und percutorisch möglichst genau bestimmt. Der Unterschied der Percussion im Stehen und Liegen giebt namentlich in der Sprechstunde oft schon einen bedeutsamen Fingerzeig, ob eine erhebliche Dilatation besteht, indem bei gefülltem Magen im Stehen die grosse Curvatur als nach abwärts convexe Dämpfung sich deutlich abgrenzt und im Liegen tympanitischem Schalle Platz macht. Entweder nach einer Probemahlzeit oder am Morgen wurde der Mageninhalt ausgepumpt, auf vorhandene Speisereste untersucht und chemisch geprüft. Die van den Velden'sche Prüfung auf freie Salzsäure hat uns ausserordentlich wertvolle Resultate gegeben.

Unter 15 Fällen, bei denen mir die Aufzeichnungen vorliegen, war dreimal die Salzsäure reichlich vorhanden und jedesmal handelte es sich um einfache Geschwürsbildungen mit Narbenverengerung des Pförtners. Bei 12 Carcinomen war bloss einmal Verdacht auf freie Salzsäure vorhanden. Da es aber der erste Fall war und die verschiedenen Methoden der Bestimmung, welche sämtlich durchprobiert werden müssen, noch nicht ausgebildet und geübt waren, möchte ich darauf kein grosses Gewicht legen. Im allgemeinen hat sich uns die Salzsäurebestimmung als ein sehr wertvolles Mittel zur Diagnose bewährt. Nur bei den essentiellen Hypertrophien des Pylorus scheint, wie oben bei den Resektionen bemerkt wurde, die Salzsäure regelmässig zu fehlen. Dass das Symptom unfehlbar ist, wird billigerweise Niemand erwarten.

Das Volumen des Magens wurde bei verschiedener Füllung percutorisch und palpatorisch festgestellt, die Menge der Füllungsflüssigkeit bestimmt und die Verschiebung des allenfalls fühlbaren Tumors bei Aufblähung des Magens mit Gas oder Flüssigkeit und dann wieder im leeren Zustande beobachtet. Trotz hochgradiger Stenose des Pylorus kann dennoch manchmal die Dilatation des Magens ausbleiben. Ein charakteristisches Beispiel ist Fall Nr. 5. Es handelt sich offenbar um eine kleinzellige, alveoläre, krebsige Infiltration, welche in der Submucosa und Subserosa ähnlich wie beim Carcinoma lenticulare der Mamma schrumpfend weiter wächst und die Dehnbarkeit des Magens beeinträchtigt. Manchmal kann auch eine kompensatorische Hypertrophie der Muscularis der Ueberdehnung lange Zeit Widerstand leisten. Andererseits finden sich unter unseren Probeincisionen Fälle von Erweiterung des Magens und Pyloruskrebs, ohne dass die Erscheinungen der Stenose in den Vordergrund getreten wären: Der Appetit, die Verdauung genügend, Stuhlgang in Ordnung. In diesen Fällen halte ich auch die Gastroenterostomie nicht für angezeigt, und wenn nach der Eröffnung der Bauchhöhle der Krebs zu einer radikalen Exstirpation nicht mehr geeignet ist, ist es wohl am besten, wieder die Bauchhöhle zu schliessen. Da uns die Pylorectomie fast dieselben Heilresultate (43%) ergeben hat, als die Magendarmfistelbildung, da sie aber offenbar mehr zur Verlängerung der Lebensdauer beiträgt, so ist es selbstverständlich, dass wir der ersteren den Vorzug geben, solange sie ausführbar ist. Das hängt aber wesentlich davon ab, ob der Pylorustumor sich ohne allzugrosse Mühe und Lösung von Adhäsionen (namentlich am Pancreas) aus der Bauchhöhle hervorheben lässt und ob er noch lokalisiert ist, d. h. ob noch keine Metastasen vorhanden sind.

Für eine palliative Operation, wie sie die Magendarmfistelbildung wegen Krebs einmal ist, ist die Mortalität von 40% entschieden zu gross und wenn es nicht gelingt, dieselbe herabzudrücken, könnte man Denjenigen nicht ganz unrecht geben, welche ihre Berechtigung ganz bestreiten. Wir glauben aber, dass sich die Mortalität erheblich vermindern lassen wird, und die von Lücke erzielten glänzenden Resultate, ebenso unsere letzten sechs Fälle, welche hintereinander genesen sind, lassen daran nicht zweifeln. Prüfen wir zunächst die Todesursachen.

Es starben zwei Fälle (1 und 2 am 2. und 5. Tage) an septischer Peritonitis, vier (Nr. 4, 9, 13 und 14 am 1., 4., 2. und 5. Tage) an Collaps. Bei 9, 13 und 14 war vielleicht eine beginnende Schluckpneumonie beteiligt. Zweimal (Nr. 6 am 6. und 10 am 12. Tage) war Schluckpneumonie die Todesursache. Dass die septische Peritonitis zwar bei den ersten Operationen vorkam und später nicht mehr, ist interessant.

Wir lernten offenbar dieses Unglück vermeiden, weil der Magen besser ausgewaschen und mit Salicylwasser oder Borwasser gespült, weil die Umgebung des Operationsfeldes besser durch aseptische Gaze oder Jodoformkompressen geschützt wurde. Vielleicht benützten wir früher zu ausschliesslich Schwämme zum Tupfen der Wundränder. Gerade für Magen- und Darmoperationen dürften die Schwämme, trotz ihrer Vorzüge und trotzdem ihre Desinfektion für praktische Zwecke offenbar ausreicht, möglichst zu vermeiden sein. Es passiert zu leicht, dass ein Schwamm zum Abtupfen von Darminhalt benutzt und dann nach ungenügender Reinigung abermals mit dem Peritoneum in Berührung gebracht wird, so dass er es inficiert. Wir haben deshalb die Schwämme seit Oktober 1891 für die Laparotomien ganz durch aseptische Tupfer ersetzt.

Die Hälfte der Fälle sind an Collaps gestorben und selbst die Schluckpneumonieen gehören in die Reihe, wo die Patienten mit zu geringer Widerstandsfähigkeit zur Operation kamen. Wenn die Kranken schon zu schwach sind, um Nährklystiere zu halten, muss man sie vom Munde aus ernähren. Am besten heilen aber die Magenoperationen, bei welchen man die Magenernährung durch die ersten 8 Tage ganz durch Klystier ersetzen kann. Obgleich Erbrechen nach der Gastroenterostomie selten vorkommt, so stellt es sich doch ein, sobald man bei sehr geschwächten Individuen grosse Flüssigkeitsmengen in den Magen bringt.

Daraus folgt die dringende Mahnung, dass man mit der Operation nicht so lange wartet, bis der Kräftezustand auf eine vita minima gesunken ist. Wenn die Leute kaum mehr stehen können,

wenn sie keine Klystiere mehr halten können, wenn schon Hypostasen und Oedeme (die übrigens ebenso wie Ascites) bei Pylorusstenosen wegen mangelhafter Flüssigkeitsaufnahme sehr selten sind), wenn kaum fühlbarer beschleunigter Puls besteht, soll man nicht mehr operieren. Die Patienten müssen noch im Stande sein, es nach der Operation 8 Tage ohne Nahrung mit Nährklystieren auszuhalten. Ich glaube, dass wir bei Beobachtung dieser Regel die Mortalität der Operation auf ein Minimum herabdrücken können und dass Lücke seine glänzenden Erfolge wesentlich dem Umstande zu verdanken hatte, dass seine Kranken noch nicht in extremis waren.

Bloss einen Fall muss ich der Technik zur Last legen. Bei Nr. 6 erwies die Sektion, dass der Mageninhalt leichter in die zuführende Schlinge des Jejunum drang und durch den Pylorus in den Magen zurückströmte. Dieser Circulus vitiosus, welcher das tödliche Erbrechen verursachte, beruht auf einem technischen Fehler. Bekanntlich bemühte man sich anfangs, die zuführenden Darmschenkel durch Faltung oder Catgut-Ligatur zu verengen, ist aber davon abgekommen, seitdem Lücke (Rockwitz) gezeigt hat, dass eine halbe Achsendrehung der einzunähenden Darmschlinge allein genügt, um in der Regel den Abfluss in der gewünschten Richtung zu erzielen. Bei der von uns geübten Methode, den Dünndarm an der Plica duodenojejunalis aufzufinden und an die Magenwand von links nach rechts heranzuziehen, ergiebt sich dieses Resultat von selbst und macht auch das von Jaboulay und Braun kürzlich empfohlene Auskunftsmittel der Jejuno-Duodenostomie überflüssig (Arch. provinc. de Chirurgie Nr. 1 und Chirurgencongress 1892). Nach den Wölflerschen Angaben haben wir von dem 2. Falle an das Jejunum in folgender Weise stets rasch gefunden. (Vgl. die Mitteilung an der Heidelberger Naturforscherversammlung, Deutsche medic. Wochenschrift Nr. 45, 1889.) Nachdem die Bauchhöhle eröffnet ist, wird das Colon transversum mit dem Magen in die Höhe geschlagen, die Dünndärme vom Assistenten nach abwärts gedrängt. Dicht am Mesocolon transversum greift man in den Winkel, welchen dasselbe links von der Wirbelsäule mit dieser bildet, und ergreift die in der Tiefe liegende Dünndarmschlinge. Das ist fast immer sofort der Anfangsteil das Jejunum, welcher an seiner Fixierung am proximalen Ende leicht zu erkennen ist. Nun kann man sofort zu der Ausführung der Operation nach v. Hacker's Methode schreiten: Der Assistent drängt mit beiden Daumen die hintere Magenwand gegen das Mesocolon vor, während seine Fingerspitzen das Colon trans-

versum zurückhalten. Das Mesocolon wird an einer gefässlosen Stelle durchschnitten und die Oeffnung auf 5 cm Durchmesser erweitert. Nun schlägt man das Jejunum von links nach rechts herüber und befestigt seine Convexität in der Längsaxe des Darms mit einer fortlaufenden Naht an die Hinterfläche des Magens parallel seiner Längsaxe. Parallel dieser Naht werden die beiden Därme 4 cm lang incidiert und sofort die hinteren Schleimhautsäume durch eine Reihe innerer Knopfnähte genau vereinigt und die Fäden kurz geschnitten.

Nun legt man am besten zuerst die mittelste Knopfnaht der vorderen Schleimhautnahtreihe an, um mittels derselben, die vordere Wundlefze von der hinteren etwas abziehen zu können; dann näht man nach rechts und links, bis die Oeffnungen durch die erste vordere Nahtreihe vereinigt sind. Diese Schleimhautnähte werden möglichst genau im Schleimhautrande eingestochen und fassen noch ca. 2 mm von der Serosa mit. Für den ganzen Umfang der etwa 4 cm langen Oeffnung braucht man 16—20 Knopfnähte.

Nachdem auch die vorderen Knopfnähte kurz geschnitten sind, legt man noch eine vordere Reihe Serosanähte entweder fortlaufend oder in Knopfnähten an. Einige Hilfsnähte namentlich an den Winkeln verstärken die Naht und befestigen zugleich die Ränder der Oeffnung im Mesocolon. Die Operation lässt sich bequem in einer Stunde ausführen.

Wenn die Därme zurückgebracht sind, liegen sie in ganz natürlicher Lage, nur dass der angenähte Jejunalteil von seinem Abgange am Duodenum von links nach rechts herübergeschlagen ist und deshalb die Peristaltik des Magens sich direkt in die Peristaltik des abführenden Schenkels fortsetzt. Diese natürliche Stellung der Eingeweide war der Grund, dass wir, wenn immer möglich, die v. Hacker'sche Modifikation der ursprünglichen Wölfler'schen Angabe, den Dünndarm in die vordere Magenwand einzupflanzen, vorgezogen haben. Wenn der Magen erweitert ist und keine pathologischen Verwachsungen des Fundus darbietet, ist die v. Hacker'sche Operation ebenso leicht auszuführen, wie die Wölfler'sche. Darauf, dass von 6 Wölfler'schen Operationen uns 4 und von 14 v. Hacker'schen ebenfalls bloss 4 gestorben sind, möchten wir kein grosses Gewicht legen, da naturgemäss die schlimmen Fälle nach der Wölfler'schen Methode operiert worden sind und dieselben auch noch in unsere Lehrzeit fielen. Bekanntlich hat ja Lücke gerade mit der Wölfler'schen Methode ausgezeichnete Erfolge erzielt.

Zum Schlusse möchten wir noch darauf hinweisen, dass die

doppelreihige Darmnaht mit Seide in allen Fällen die Probe bestanden hat, dass auch bei starkem Wasserdruck im Cadaver kein Lecken zu beobachten war und dass auch erhebliche Randnekrosen nicht vorgekommen sind.

Seit lange waren wir begierig, zu sehen, wie sich die von Senn u. A. experimentell studierte Methode, die Enteroanastomose durch decalcinierte Knochen(Catgut oder Gummi)ringe rascher zu bewerkstelligen, am Menschen bewähren werde. Wir hatten keinen Grund von unserer bewährten Methode abzugehen und die oben mitgeteilten Erfahrungen von Senn geben uns Recht. Auf die grosse Mortalität wollen wir kein grosses Gewicht legen, da Senn offenbar recht schlechte Fälle zur Operation bekommen hat. Allein bei Verwendung trockener Platten bekam er Decubitus und sah sich genötigt, zunächst die Schleimhaut mit der Serosa lippenförmig zu umsäumen und dann noch eine fortlaufende Serosanaht hinzuzufügen. Trotzdem beobachtete er in seinem 5. Falle Perforationsperitonitis. Da in seinem 8. Falle die feuchten Beinplatten schon 40 Stunden nach der Operation erbrochen wurden, ist es schwer zu glauben, dass diese Modifikation seines Verfahrens eine grössere Sicherheit gewähren wird. Die Plattenmethode ist also unsicher und, wenn sie gut und schnell ausgeführt werden soll, erfordert sie mehr Uebung von seiten des Operateurs und Assistenten als die zweireihige Darmnaht. Es soll uns herzlich freuen, wenn eine bessere und einfachere Methode der Darmnaht, als die zweireihige erfunden wird, aber dieselbe ist einfach und gut, und wie wir an anderem Orte betont haben, kommt es jetzt weniger darauf an, neue Methoden zu erfinden, als die individuelle Technik des Operateurs in der Ausführung der Darmnäht durch fleissige Uebung am Cadaver und am lebenden Tiere möglichst sorgfältig auszubilden.

Von der grössten Wichtigkeit für die Frage der Berechtigung der Gastroenterostomie sind die Endresultate der sogenannten genesenen Fälle. Es ist ja schwer zu sagen, wie viel einige Monate des Gefühles der Reconvalescenz und der Sättigung im individuellen Leben wert sind. Es bleibt bei dieser Operation im Gegensatz zu der Gastrostomie und der Colostomie keine eklige Fistel zurück. Man wird ihr also einen höheren ethischen Wert beilegen müssen, als diesen ebenfalls bloss palliativen Operationen. Trotzdem müssen wir gestehen, dass die Dauer des Erfolges, so schön er sich in einigen Fällen auch darstellt, allzukurz und bis jetzt wenigstens durch ein zu hohes Risiko erkauft ist. Das Risiko wird voraussichtlich abnehmen, und die Dauer der Erfolge

bei Krebsleiden kann, so lange kein inneres Mittel dagegen erfunden ist, bloss dadurch erhöht werden, dass man nicht zu lange wartet, sondern schon eher den armen Kranken die lindernde Operation vorschlägt.

Von unseren 12 genesenen Fällen sind sogar 2 noch in der Klinik gestorben, Nr. 11 am 25. Tage, nachdem sich bei beginnender Reconvalescenz einmal Erbrechen einstellte, wobei eine frische Blutung aus einer Adhäsion in der Nähe des Nabels den geringen Kräftevorrat verzehrte. Es fanden sich metastatische Knoten im Peritoneum, beiden Ovarien und Tuberkulose beider Lungenspitzen, Schluckpneunomie des linken Unterlappens. Ob man diesen Fall noch den »Genesenen« zurechnen darf, mag zweifelhaft sein.

Nr. 12 hatte schon 14 Pfund an Gewicht zugenommen, dann kamen Metastasen in die Wirbelsäule und Decubitus, dem er 10 Wochen nach der Operation erlag.

Auch Nr. 19 und 3 starben schon 42 resp. 39 Tage nach der Operation bald nach ihrer Entlassung. Bei Nr. 19 kam es zu keiner rechten Reconvalescenz, während Nr. 3, in recht gutem Zustande entlassen, wahrscheinlich in der Freude der Heimkehr durch einen Diätfehler sich den Tod holte.

Mehr Freude machten uns die übrigen Fälle.

Nr. 5 lebte 11 Monate und hatte in den ersten Monaten eine so gute Reconvalescenz, dass mir sein New-Yorker Arzt in allem Ernste seine Zweifel ausdrückte, ob unsere Diagnose richtig war. Sein Körpergewicht nahm von 44,5 wieder bis auf 70 Kilogramm zu. Nach fünf Monaten begannen die alten Beschwerden, welche allmählich zunehmend den Tod herbeiführten.

Nr. 7 nahm um die Hälfte ihres Gewichts (von 67 auf 99½ Pfund) zu und hatte soviel Fettpolster zugelegt, dass man fünf Monate nach der Operation die Geschwulst des Pförtners kaum fühlen konnte. Die letzten 2 Monate ihres 11½ Monate nach der Operation dauernden Lebens waren wieder durch den Rückfall der Beschwerden verbittert.

Auch Nr. 8 hatte 5 gute Monate und starb, nachdem durch sechs Wochen wieder die alten Beschwerden eingetreten waren. Der interessante Sektionsbefund dieses Falles, bei dem die Oeffnung 3 cm lang angelegt und auf 8 Millimeter Durchmesser geschrumpft war, mahnt uns, die Anastomose möglichst weit zu machen, da sie, wie jeder Narbenring, die Neigung hat, sich zusammenzuziehen und infolgedessen den Nutzen der Anastomose in Frage zu stellen. Genaue Nachrichten fehlen über Nr. 15 (9 Monate), 16 (5½ Monate) und 18 (keine Antwort). Die durchschnitt-

liche Lebensdauer nach der Operation betrug bei den neun Krebsfällen, über deren Ende genaue Nachrichten vorliegen, 5—6 Monate.

Aber mit Krebskranken, deren Tage immer gezählt sind, lässt sich der Wert der Gastroenterostomie nicht beweisen. Um so wertvoller ist es, dass unter unseren genesenen Fällen auch zwei gutartige durch Magengeschwüre bedingte Stenosen des Pylorus sich befinden (Nr. 17 und 20). Die beiden Kranken, welche jahrelang durch ihr Magenleiden arbeitsunfähig waren, fortwährend mit Schmerzen, Erbrechen, Blutungen, Stuhlverstopfung etc., zu leiden hatten, sind durch die Operation wie mit einem Schlage von ihren Leiden befreit, haben über 40 Pfund an Gewicht zugenommen und sind seit 2 resp. 1 Jahre wieder arbeitsfähig und voraussichtlich dauernd genesen. Offenbar sind auch die Magengeschwüre, welche früher durch die faulen Zersetzungen im Magen fortwährend gereizt wurden, spontan geheilt und die Dilatation des Magens hat sich ganz zurückgebildet, fürwahr ein glänzender Erfolg der modernen Chirurgie!

III. Die Probelaparotomieen wegen Magenkrebs

(Nr. 1—9 u. 11 der Tabelle).

Aus verschiedenen Gründen haben wir kurze Krankengeschichten derjenigen Fälle angeschlossen, bei welchen wir, sei es auf dringenden Wunsch des Patienten, sei es in der Hoffnung, die Leiden derselben beseitigen zu können, Probelaparotomieen ausgeführt haben und die Bauchhöhle wieder schliessen mussten, weil sich eine Exstirpation als unthunlich und eine Magendarmfistelbildung als überflüssig herausstellte, da Stenosenerscheinungen fehlten. Die Probelaparotomieen sind seltener geworden, als wir durch zunehmende Erfahrungen die Grenzen der Möglichkeit, beim Magenkrebs operative Hilfe zu leisten, genau kennen lernten und nachdem wir seit dem Jahre 1885 häufiger zu der Gastroenterostomie unsere Zuflucht nahmen. Es fallen deshalb auf die erste Hälfte unserer Berichtszeit 7, auf die zweite Hälfte bloss 3 Probelaparotomieen. Wenn wir die Gastroenterostomieen den Probelaparotomieen hinzuzählen, bekommen wir für die erste Hälfte 14, für die zweite Hälfte 16 Operationen.

Zunächst wollten wir dem Leser durch die Krankengeschichten die Möglichkeit eröffnen, durch eigene Lektüre sich ein Urteil zu bilden, warum wir im einzelnen Falle vor dem Versuche der radikalen oder palliativen Operation zurückgeschreckt sind. Schon das Zahlenverhältnis: 19 Resektionen am Magen, 20 Gastroenterostomieen, 10 Probelaparotomieen ist nicht ohne Interesse.

Die Frage, ist eine Probelaparotomie ohne Gefahr, können wir nicht unbedingt mit ja beantworten, denn drei Patienten sind nach der Operation am 7., 8. und 15. Tage gestorben. Freilich hatten sie alle Metastasen im Netz oder blutigen Ascites, Komplikationen, welche jeden operativen Eingriff, selbst die einfache Punktion des Ascites, gefährlich erscheinen lassen. Ob eine noch sorgfältigere Asepsis, bei Vermeidung von antiseptischen Mitteln, diese Gefahr vermindert hätte, wagen wir nicht zu entscheiden.

Von den 7 Ueberlebenden, welche die Klinik mit der leider trügerischen Hoffnung, Nutzen von der Operation davon zu tragen, verlassen hatten, konnten wir bei 5 das genaue Datum des Todestages ermitteln. Sie überlebten die Operation 53 Tage, 7 Monat 20 T., 6 M. 16 T., 13 M. 2 T. und 4 M. 16 T., also im Durchschnitt $6^1/_2$ Monate. Da die mittlere Lebensdauer der wegen Pyloruskrebs mit der Magendarmfistelbildung Behandelten bloss auf $5^1/_2$ Monate berechnet wird und da keiner der letzteren mehr als $11^1/_2$ Monate lebte, könnte man leicht den Schluss ziehen, dass die Probelaparotomie allein bei Krebskranken mehr leistet als die Gastroenterostomie. Bekanntlich haben Lawson Tait und andere Chirurgen im Anschluss an die wunderbaren Wirkungen nach der Incision bei Bauchfelltuberkulose behauptet, sie hätten einen ähnlich günstigen Erfolg auch bei bösartigen Neubildungen nach der Probeincision der Bauchhöhle beobachtet. Es ist nun nicht einzusehen, warum die Gastroenterostomie nicht in erhöhtem Masse diesen günstigen Einfluss auf die Rückbildung maligner Tumoren ausüben sollte, wie die einfache Laparotomie. Ist doch auch von der Colostomie ein solch günstiger Einfluss auf den Verlauf des Mastdarmkrebses behauptet worden. Da wir weder bei der einen noch bei der andern Operation eine Rückbildung maligner Neubildungen, wenn sie nicht radikal entfernt worden sind, beobachten konnten, müssen wir uns über diesen Mangel an Glück mit der Hoffnung trösten, dass unsere Diagnosen etwas genauer waren, als diejenigen jener glücklichen Operateure.

Der einzige Schluss, welchen wir aus der traurigen Erfahrung, dass die Gastroenterostomie nicht mehr leistet, als die Probeincision, zu ziehen wagen, ist der schon oben wiederholt ausgesprochene, dass unsere operative Thätigkeit sich nicht gegen den Magenkrebs als solchen, sondern gegen die mechanischen Hindernisse, welche er der Fortschaffung der Nahrung aus dem Magen entgegensetzt, richten soll, dass wir also wesentlich die sekundäre Magenerweiterung mit ihren Folgen operativ bekämpfen sollen. Finden wir dabei einen Pylorusskrebs, welcher sich radikal

exstirpieren lässt, so ist das ein Glücksfall, welcher, wie die oben angeführten Fälle (Nr. 10 und 11 der Resektionen) beweisen, zu einer Verlängerung des Lebens und zur Beseitigung der Beschwerden führen kann. Ist der Krebs nicht mehr radikal zu beseitigen, so wird die Gastroenterostomie wenigstens temporär die Qualen der Magendilatation beseitigen und das Befinden des Kranken verbessern. Ihre glänzendsten Triumphe feiert die moderne Magenchirurgie bei den gutartigen Stenosen und Geschwürsbildungen am Magen.

Von den Probelaparotomieen verdient vielleicht Nr. 11 der Tabelle eine besondere Erwähnung, weil der im linken Leberlappen gefundene Krebs die Bauchwunde durchbrach und zu der Behandlung mit Chlorzinkpasta nötigte, ein früher (1882) Versuch von Leberchirurgie, den wir allerdings mehr der Not als dem eigenen Triebe gehorchend unternommen haben.

Anhang.

1. Eine Probelaparotomie wegen Verdacht auf Ulcus.

An die Probelaparotomieen wegen Krebs schliessen wir einen Fall (Nr. 10 der Tabelle) an, bei welchem seit 7 Jahren heftige Magenbeschwerden, Sodbrennen, Hyperacidität, welche bloss durch grosse Mengen Soda gemildert werden konnte, Schmerzen und Druck im Epigastrium die Arbeit des Architekten am Zeichentische unmöglich machten. Dagegen konnte der junge Mann die anstrengenden Uebungen als Reserveoffizier mitmachen. Nachdem alle möglichen Kurversuche von hervorragenden Magenspezialisten vergeblich waren, verlangte er dringend operative Hilfe. Nach langem Zögern und im Besitze eines Reverses, dass wir für den Nutzen und Schaden der Operation nicht einstehen könnten, entschlossen wir uns zu einer Probelaparotomie in der Hoffnung, vielleicht an einem Druckpunkte eine Narbe oder Adhäsion zu finden.

Es fand sich nichts Krankhaftes ausser etwas lebhafter Pulsation in der Gegend des Arteria linealis. In den ersten Wochen nach der Operation behauptete der Kranke offenbar unter dem suggestiven und diätetischem Einflusse der Operation Besserung zu verspüren. Bald jedoch traten die alten Beschwerden wieder hervor, und als der Patient abermals eine Incision in den Magen stürmisch verlangte, wurde er an Herrn Prof. Mikulicz zu weiterer Behandlung empfohlen.

2. Laparotomieen wegen Tumoren neben dem Magen.

Von den 3 Fällen der Tabelle (11—14) ist der erste schon bei Gelegenheit der Probeeinschnitte wegen Krebs kurz erwähnt, die anderen beiden schliessen sich ganz eng an die oben unter III. angeführten 2 Magenresektionen wegen übergreifenden Tumoren an, denn der Fall Elisabeth B. (12) stellt ein Myxosarcom des grossen Netzes vor, ähnlich wie die ebenerwähnten 2 Fälle, nur dass die Vernarbungen so ausgedehnte waren, dass eine radikale Operation nicht mehr ausführbar war.

Wilhelmine H. (13) litt an einem Fibrosarcom, welches von den Lymph-

drüsen der kleinen Curvatur des Magens ausging, mit der Hinterfläche des Magens breit aber trennbar verwachsen war und seinen Gefässstiel am Tripus Halleri hatte. Die erste Operation mit Schonung der Magenwand hatte einen so glänzenden Erfolg, dass die Patientin noch zweimal normal niederkam. Erst dann stellte sich ein Recidiv ein, das so ausgedehnte Verwachsungen zeigte, dass seine radikale Entfernung vielleicht lieber unterblieben wäre.

Diese 4 Fälle von Sarcomen am Magen scheinen uns zu beweisen, dass diese Geschwülste von den lymphatischen Elementen der grossen oder kleinen Curvatur ausgehen und erst secundär auf die Magenwand übergreifen, welche sie schliesslich selbst perforieren können (Fall I., 19). Die mehrjährige Heilung in diesem und das späte Recidiv in den Fällen III., 13 und I. 18 schliessen sich an die Erfahrungen an, welche wir auch sonst bei Sarcomen zu machen Gelegenheit haben.

Resultate.

Wenn wir nocheinmal die Erfolge der Magennähte und Resektionen zusammenfassen, so sind von

19 Magenresektionen (an 18 Patienten) 7 gestorben.

Der Tod erfolgte einmal an Collaps, zweimal an Colongangrän, dreimal an Peritonitis, welche zweimal einer Nahtnekrose oder einem technischen Fehler zugeschrieben werden musste, und einmal an Schluckpneumonie.

Von den genesenen 12 Fällen sind zunächst 5 Magenkrebse nach 2—18, im Durchschnitt nach 10,2 Monaten an Recidiv gestorben.

Zwei an Magenkrebs Operierte leben noch 15 und 26 Monate nach der Operation ohne Recidiv.

Zu den zwei eliptischen Excisionen wegen Sarcomen sind die zwei Sarcome hinzuzugesellen, von denen eines bloss einer Probelaparotomie unterzogen werden konnte, während der andere Fall noch 4 Jahre nach der ersten Operation ganz gesund blieb und zweimal Kinder erzeugte, dann aber im fünften Jahre an einer Recidivoperation starb. Von den zwei eliptischen Magenresektionen ist einer nach 13 Monaten am Recidiv gestorben, einer lebt noch nach 2 Jahren ohne Recidiv.

Von den gutartigen Stenosen ist ein Fall nach 9 Monaten am Recidiv der Verengerung gestorben und 2 Fälle leben noch nach 4 und 10 Jahren in voller Gesundheit.

Von 20 Gastroenterostomieen sind 8 gestorben und zwar 2 an Peritonitis, 4 an Collaps und 2 an Schluckpneumonie. Bei einem Falle spielte ein technischer Fehler mit, aber die Naht hielt stets. Die überlebenden Krebskranken überlebten die Operation teilweise mit bedeutender Besserung des Befindens 1—11 1/2 Monate. Zwei mit gutartigen Stenosen behaftete sind seit 1 und 2 Jahren frei von Beschwerden und vollkommen arbeitsfähig.

I. Magenresektionen.

Ia. Magenresektionen wegen Pyloruskrebs.

Nr.	Name, Alter, Datum der Operation.	Anamnese, Status, HCl.	Operation.	Beschaffenheit des Tumors.	Ausgang.	Bemerkungen, Endresultat.
1.	**Joh. Becker**, 28 J. Landwirt. Op. 21. IV. 1881. Von Langenbeck's Arch. f. kl. Chirurgie B. 27, 4. Heft u. Bd. 30 S. 12 u. W. med. Woch. 1884.	Seit 10 Wochen krank: Druck, Schmerz, Erbrechen, Verstopfung. Starke Dilatation.	Medianschnitt, wenig Verwachsungen, 7 Occlusionsnähte, dann hintere Schleimhautnähte nach innen geknüpft, dann doppelreihige Cirkulärnaht (52 Nähte).	Das resecierte Stück war 9,5 auf 5 cm lang und war ein kleinalveoläres Gallertcarcinom. Schon bei der Operation Verdacht, dass Geschwulstkeime zurückbleiben.	Heilung, das Körpergewicht stieg von 47 auf 61,7 kg, u. noch nach Jahresfrist befand er sich ganz wohl.	Von August 82 wieder Beschwerden, Oedeme, Erbrechen, Verstopfung, Carcinomatöse Peritonitis. Tod 5. I. 83.
2.	**Kathar. Siegmaier**, 53 J. Operateur Dr. Maurer. Arch. f. kl. Chir. 30. Bd. S. 10. Op. 4. IX. 82.	Seit ½ J. Erbrechen, Schmerzen, Verstopfung, hochgradige Abmagerung u. Marasmus.	Medianschnitt, 22 Occlusionsnähte u. 32 Cirkulärnähte. Operationsdauer 3 Stunden.	Das resecierte Stück war 5,5 auf 8 cm lang, bleistiftdicke Stenose, Gallertcarcinom.	Tod 4 Stunden später an Collaps.	
3.	**Katharina R.**, 39 J. 29. I. 1884. Wiener med. Woch. 1884.	1882 Beginn der Magenbeschwerden. 1883 Tumor konstatiert. Kindsfaustgrosser Tumor, leicht verschieblich. Keine HCl.	Medianschnitt. Tumor leicht vorzuziehen; Netzabbindung mit 15 Doppel- und 15 Einzelligaturen; Ablösung des Magens vom kl. Netz und Pankreas. Magenocclusionsnaht vor Durchtrennung des Duodenum.	Tumor 6 cm lang der kleinen Kurvatur u. 8 cm der grossen entsprechend; Lumen durchgängig für die Kleinfingerspitze.	Wurde geheilt entlassen u. fühlte sich wohl.	Starb am 24. April 84 (nach 2 Monaten) zu Hause; Sektion wurde nicht gemacht.
4.	**Therese Sch.**, 40 J. 19. II. 84. Wiener med. Woch. 1884.	Sommer 83 beginnt die Magenerkrankung mit saurem Aufstossen und Uebelkeit. November 83 wird ein Knoten im Leib gefühlt. 6 cm langer, daumendicker Tumor, verschieblich, rechts neben der Mittellinie zwischen Nabel und Schwertfortsatz. Keine HCl.	Lösung des Tumors vom Colon u. Pankreas unter Hinterlassung eines Serosadefektes einerseits und Exstirpation eines Stückes am Kopfandrerseits; übrigens typisch. Operationsdauer ¾ Stunden.	Länge des resecierten Stückes, grosse Kurvatur 10 cm, kleine Kurv. 7,5 cm. Gallertcarcinom. Pylorus für einen Bleistift durchgängig.	Tod am 23. II. 84.	Eitrige Peritonitis. Durchtritt von Dünndarmschlingen durch das Mesocolon. Disseminierte Carcinose des Bauchfells. Metastatische Herde in beiden Lungen. Naht suffizient.

Nr.	Name, Alter, Datum der Operation.	Anamnese, Status, HCl.	Operation.	Beschaffenheit des Tumors.	Ausgang.	Bemerkungen, Endresultat.
5.	**David Pfl.,** 56 J. 3. III. 84. Wiener med. Woch. 1884.	November 83 erste Symptome. II. 84. zuerst erbrochen. 7—8 cm langer, verschieblicher Tumor. Keine HCl.	Stück vom Pankreas und Mesocolon musste zur Lösung des Tumors mitreseciert werden; sonst typisch.	Das resecierte Stück an der grossen Kurvatur 17 cm, an der kleinen 10 cm. Ringförmiger Scirrhus; das Lumen durchgängig für die Kleinfingerspitze.	Tod am 10. III. 1884.	Circumscripte Gangrän des Colontransversum u. jauchige, diffuse Peritonitis. Im rechten untern Lungenlappen multiple Gangrän. Pleuritis und abgesackter Pneumothorax. Naht suffizient.
6.	**Katharina H.,** 42 J. 14. VII. 84.	Beginn der Erkrankung Anfang 84; seit 11 Jahren Magenkrämpfe. Ende Mai 84 Geschwulst konstatiert. Eine bewegliche Geschwulst in der Nabelgegend 8 : 6 cm. Keine freie HCl.	Dauer der Operation 1 Stunde 40 Minuten in typischer Weise ausgeführt.	Präparat 9 cm an der grossen und 7 cm an der kl. Kurvatur messend. Der Pylorus kleinfingerweit. Drüsencarcinom.	Geheilt entlassen.	Nach halbjährigem vollkommenen Wohlsein (Gewichtszunahme 24 Pfd.) begann sich ein Recidiv geltend zu machen. Pat. starb am 20. X. 85 (15 Monate nach der Operation) unter zunehmender Cachexie.
7.	**Pelagius G**, 38 J. 13. X. 1884.	Seit 1882 Beschwerden. Tumor 8 : 4 cm. zu fühlen, unter dem rechten Rippenbogen, wenig verschieblich.	Leicht vorzuziehender Tumor; typische Resektion.	Das resecierte Stück war an der kleinen Kurvatur 9 cm, an der grossen Kurvatur 14 cm lang. Pylorus kaum für einen Bleistift durchgängig. Gallertcarcinom.	Entlassen am 29. XI. 84.	Pat. fühlte sich zu Hause wohl bis Anfang 85; Gewichtszunahme 15 Pfund; er starb im Mai 85 mit der Erscheinung eines Carcinomrecidivs.
8.	**Philipp Sch.,** 41 J. 7. VII. 86.	Beginn der Beschwerden im Dezember 85. Hühnereigrosse, leicht bewegliche derbe Geschwulst hinter dem Nabel. Keine HCl.	Die Operation dauerte 7¼ Stunden und verlief in regelrechter Weise.	Der Tumor, an der kleinen Kurvatur 6, an der grossen 9 cm lang, war im Pylorus für einen Bleistift durchgängig und trug den Charakter des Scirrhus.	Verliess am 8. VIII. beschwerdefrei die Klinik.	Bis März 87 vollkommen wohl und mit einer Gewichtszunahme von 21 Pfund, seitdem wieder mehr Beschwerden; Pat. trat zur zweiten Operation am 7. V. 87 wieder in die Klinik ein.
9.	„ zweite Resektion. 7. V. 87.		Narbe der Länge nach incidiert mit der Nahtstelle des Pylorus verwachsen; es wurde ein quereliptisches (5 : 3 cm) Stück aus der vorderen Magendarmwand excidiert. Das Colon transversum war ebenfalls mit der Bauchnarbe durch das lig. gastro-colicum verwachsen, weshalb ein 10 cm langes Stück mit dem entsprechenden Netz reseciert werden musste.		Tod am 10. V. 1887.	Septische Peritonitis. Die Resektionsnähte schlossen gut.

Nr.	Name, Alter, Datum der Operation.	Anamnese, Status, HCl.	Operation.	Beschaffenheit des Tumors.	Ausgang.	Bemerkungen, Endresultat.
10.	Frau **Marie R.**, 55 J. 23. II. 90.	Erste Beschwerden Juni 1889 (Brechen). Ein derbknolliger Tumor links vom Nabel. Keine HCl.	Typische Pylorusresektion.	Das resecierte Stück misst an der grossen Kurvatur 10 cm, an der kleinen Kurvatur 6 cm. Pylorus für einen Bleistift durchgängig. Kleinzelliges alveoläres Drüsencarcinom.	Geheilt nach Hause entlassen.	Pat. lebt noch am 23. April 92, hat guten Appetit, regelmässigen Stuhlgang, hat unterdessen Influenza und Lungenentzündung durchgemacht.
11.	**Heinrich H.**, 61 J. 26. I. 91.	Störungen von seiten der Verdauung begannen Mai 1890. November 91 wird vom Arzt ein Knötchen im Epigastrium konstatiert (Hernia epigastrica).	Operationsdauer 1½ Stunden. Typische Resektion des Pylorus mit nachfolgender Magenduodenalnaht.	Grosse Kurvatur 9 cm, kleine Kurvatur 6 cm. Carcinom mit ulcerierender Fläche.	Verliess am 20. II. 91 die Klinik geheilt.	Lebt noch am I. IV. 92. Appetit vorzüglich, Körpergewicht 140 Pfd., vollständig arbeitsfähig.
12.	Herr **K.**, 50 J., Fabrikant. Op. 3. V. 1892.	Bruder an Krebs gestorben. Schon längere Zeit magenleidend, im Herbst 91 wohl Beginn des Krebsleidens. Starke Dilatation. Keine freie HCl.	Medianschnitt, Verwachsung des Tumors mit dem Pancreaskopfe blutig gelöst, Duodenum sehr atrophisch, so dass die Nähte leicht durchreissen. Einige Lymphdrüsen entfernt. Tamponade mit Jodoformdochten. Operationsdauer 7/4 Stunden.	Scirrhus mit starker Stenose, 10 cm resecciert, der Pancreaskopf durch die schrumpfende Wirkung des Tumors herangezogen und fest verwachsen.	Tod am 12. V. 1892.	Am 7. V. war der Verband mit galligem Mageninhalt durchtränkt. Am 11. V. Versuch der Secundärnaht. Am 12. V. Tod an Entkräftung und septischer Peritonitis.

Ib. Magenresektionen wegen Stenose.

13.	**Philipp M.** 13. XII. 82. Archiv für klin. Chirurg. Bd. 30 Heft 1. Wiener med. Woch. 1884. Nr. 19.	1880 Schmerzen im Epigast., Erbrechen, Abmagerung. Grosse Kurvatur 2 Querfinger über der Symphyse.	5 cm vom Pylorus an der kleinen Kurvatur eine Härte, welche sich gegen die grosse Kurvatur erstreckt und den Magenausgang stenosiert. Eliptische Excision.	Ulcus simplex auf der kleinen Kurvatur reitend.	Heilung.	Befindet sich 29. V. 92 also nach 10 Jahren ganz wohl, verträgt die schwersten Speisen, trägt keine Binde und verdient sein Brot als Schreiner. (Dr. Ruppert.)

Nr.	Name, Alter, Datum der Operation.	Anamnese, Status, HCl.	Operation.	Beschaffenheit des Tumors.	Ausgang.	Bemerkungen, Endresultat.
14.	**Martina W.**, 31 J. 11. II. 85.	Leidet seit 10 Jahren an Magenschmerzen, Erbrechen von Blut und Verstopfung. Ueber dem Nabel ein kleinhühnereigrosser Tumor, verschieblich. Keine HCl. Klin. Diagnose: Carcin. pylori.	Excision des Tumors, wobei das sehr dünne Duodenum einriss und sehr nahe der Gussenbauer'schen Klammer abgetragen werden musste; starke Spannung der Nähte.	Das resecierte Stück an der Curv. major 13 cm und an der kleinen 5 cm lang. Vor dem Pylorus ein Geschwür, durch dessen distalen Rand der Pylorus wie durch eine Klappe überlagert; Pylorus für die Kleinfingerspitze durchgängig.	Tod am 15. II. 85.	Die Sektion ergab brüchige, blassbraune Herzmuskulatur, hypostatische Pneumonie; zirkumskripte Peritonitis um die Operationsstelle, an der hinteren Hälfte der Cirkulärnaht ist der Duodenalrand nekrotisch und die Naht für Wasser durchlässig.
15.	Frau **Auguste G.**, 27. J. 22. XII. 88.	Trank Anfangs März 88 ein Glas Kalilauge; es folgte Blutbrechen, nach einigen Wochen starke Abmagerung. Gastrostomie und Bougierung einer Oesophagusstriktur von Mund und Magen aus. Magenblutungen, Diagnose Pylorusstriktur.	Sondierung des Pförtners von der Magenfistel aus nur mit der Uterussonde möglich. Ablösung der Fistel, Anfrischung und Naht. Pylorectomie.	2½ cm breiter, dem Pylorus entsprechender Ring excidiert.	Heilung.	Dezember 1891 kam Patientin mit einem Kinde nieder, das sie selbst stillte; sie fühlte sich vollkommen wohl und sah Ostern 1892 blühend aus.
16.	Frau **Katharina N.**, 45 J. 28. I. 89.	Seit 13 Jahren Magenbeschwerden; Aufstossen, träger Stuhlgang, Abmagerung. November 88 wurde eine Geschwulst entdeckt. 6 cm langer, fingerdicker Strang drei Finger über dem Nabel.	Pylorusresektion in typischer Weise.	Das resecierte Stück misst an der konvexen Seite 12,5, an der konkaven 6 cm, der Pylorus ist kaum für einen Bleistift durchgängig. Mikrosk. Diag. Hyperplasie der Magenschleimhaut und Hypertrophie der Muscularis pylori.	23. II. nach Hause entlassen, fühlte sich vollkommen wohl.	September 1889 starb Frau N. unter den Erscheinungen der Pylorusstenose. Sektion ergab, dass die Narbe stark eingezogen und das Duodenum an dieser Stelle wahrscheinlich abgeknickt war.
17.	Frau **K.**, 50 J. 12. X. 89.	Vor 20 Jahren magenleidend. Seitdem Unregelmässigkeiten in der Verdauung. 10. VII. 89 Tumor rechts neben dem Nabel.	Operation in typischer Weise. — Pylorectomie.	Präparat zeigt eine rüsselförmige Einstülpung des stark hypertrophierten Pylorus, daher derselbe auf Bleistiftdicke im Lumen verengt.	Tod am 13. X. 1889 unter Collapserscheinungen.	Sektion ergab Schluckpneumonie; Herzschlaffheit, Naht suffizient.

Ic. Magenresektionen wegen übergreifender Tumoren der Nachbarschaft.

Nr.	Name, Alter, Datum der Operation.	Anamnese, Status, HCl.	Operation.	Beschaffenheit des Tumors.	Ausgang.	Bemerkungen, Endresultat.
18.	**Johann W.**, 27 J. 2. VII. 83. Wien. med. Woch. 1889, Nr. 19.	Beginn des Leidens 1883 (April) mit Unterleibschwellung. Mai 83 will Pat. eine Geschwulst unterhalb des Nabels rechts bemerkt haben. Kindskopfgrosser Tumor rechts vom Nabel. Diagnose: Netztumor.	Laparotomie; hämorrhagischer Ascites. Netztumor mit dem Quercolon und Magen verwachsen. Ablösung vom Quercolon ohne dieses zu verletzen, vom Magen mit Resektion eines Stückes.	Thalergrosses Stück aus dem Magen (grosse Kurvatur in der Nähe des Pylorus). Der Tumor war nur bis zur Muscularis gedrungen. Schleimhaut intakt. Hämorrhagisch cystisch degenerierter Netztumor mit papillomatösen Wucherungen.	geheilt entlassen am 25. VII. 83.	Stellt sich am 12. II. 84 wieder vor, sieht gut aus. Kein Ascites; ein beweglicher Tumor in der rechten regio iliaca, eigross wird konstatiert. Ende April multiple Knoten im Unterleibe fühlbar. 5. VIII. 84 gestorben.
19.	**Georg St.**, 41 J. 24. Mai 90.	Magenbeschwerden seit 1887, zugleich Auftreten einer Geschwulst unter dem Nabel. Faustgrosser Tumor in der Nabelgegend verschieblich.	Auslösung des Tumors aus dem lig. gastrocolicum und Resektion eines Stückes Magen, an welchem der Tumor breitbasig aufsass.	Ein keilförmiges Stück aus dem Magen nahe dem Pylorus; die Spitze des Keiles lag an der kleinen Kurvatur, die Basis 11 cm lang an der grossen Kurvatur. Mikroskopisch-anatomische Diagnose: Nekrotisierendes Myxosarcom der grossen Kurvatur des Magens.	geheilt entlassen 1. Juli 90.	Pfingsten 91 vorgestellt. 4. VIII. 92 befindet sich sehr wohl, Aussehen gut, geht seiner Beschäftigung nach.

II. Gastro-Enterostomieen

a. nach Wölfler.

Nr.	Name, Alter, Datum der Operation.	Anamnese, Status, HCl.	Visceraler Befund, Operation.	Ausgang.	Bemerkungen. Endresultat.
1.	**Jakob M.**, 33 J. 29. VI. 85.	Beginn der Magenbeschwerden vor 1½ Jahren, Erbrechen, Schmerzen, unregelmässiger Stuhlgang, Gewichtsverlust ca. 50 Pfund. Inguinaldrüsen vergrössert. Derbe, höckrige Geschwulst links oberhalb des Nabels. HCl. vorhanden.	Pylorusgeschwulst billardkugelgross. Krebsknoten im Netz. Die oberste Jejunalschlinge wurde über Colon transversum hinweg in die vordere Magenwand eingenäht. Communikation 2½ cm.	Tod am 1. VII. 85.	Die Sektion erwies die Magenjejunalverbindung als gut funktionierend; septisch-eitrige Peritonitis.

Nr.	Alter, Name, Datum der Operation.	Anamnese, Status, HCl.	Visceraler Befund, Operation.	Ausgang.	Bemerkungen. Endresultat.
2.	**Christoph W.**, 43 J. 12. XII. 85.	Sommer 84 begannen die Magenbeschwerden etc. Starke Abmagerung und Blässe. Systolisches Herzgeräusch. Zwischen Nabel und Rippenbogen querliegend ein 9—10½ cm langer Tumor. Keine HCl.	Pyloruscarcinom mit carcinomatöser Infiltration entlang beiden Kurvaturen; retroperitoneale Lymphdrüsen geschwollen. Jejunum in die vordere Magenwand. Operationsdauer 80 Minuten.	Tod am 17. XII. 85.	Die Sektion ergab septische Peritonitis, aber Suffizienz der Nähte.
3.	**Friedrich H.**, 38 J. 1. XI. 86.	Pat. litt seit 2 Jahren an hartnäckiger Verstopfung und Appetitlosigkeit; zuletzt Erbrechen. Derbe Geschwulst im Epigastrium. Mehrere harte, linsengrosse Knötchen in der Bauchhaut.	Magen fixiert, carcinomatöse Drüsen bis zur Cardia.	Verlauf fieberlos, durch Diarrhöen etwas gestört. Entlassen am 25. XI. 86.	Pat. starb zu Hause am 9. XII. 86. Der Grund des Todes ist nicht durch Sektion festgestellt; wahrscheinlich Diätfehler.
4.	**Gustav H.**, 45 J. 21. II. 87.	Seit Weihnachten 86 zunehmende Magenbeschwerden. Tumor in der Mittellinie der Nabelgegend. Keine HCl.	Pylorustumor, mit der Leber verwachsen, Metastasen in dieser. Fistel 2 cm lang. Dauer der Operation ¾ Stunden.	Tod am 22 II. 87.	In der Bauchhöhle etwas trübe Flüssigkeit. Naht hält auch bei starkem Wasserdrucke; durch den Pförter fliesst fast kein Wasser. Herzfleisch braun und brüchig
5.	Herr **Thomas Sch.**, 39 J. 6. V. 89.	Seit 86 heftige Schmerzanfälle im Unterleib. Abgemagert, kachektisch; gänseeigrosser Tumor in Mitte des Epigastrium. Keine Salzsäure.	Tumor mit der Leber verwachsen. Isolierte Knoten im Netz und an der Vorderfläche des Magens. Operationsdauer 38 Minuten.	Geheilt entlassen am 28. VI. 89.	Das Wohlbefinden des Pat., welches sehr bald nach der Operation eintrat, hatte eine Dauer von 4 Monaten. Oktober 89 traten wieder Magenbeschwerden auf, und Pat. starb am 5. April 1890. Pat. wog vor der Operation 44,5 Kilo und erreichte nach der Operation 140 alte Pfund (70 Kg.).
6.	**Margarethe R.**, 53 J. 18. X. 89.	Erste Symptome der Magenerkrankung 1885. Unbeweglicher, wurstförmiger Tumor in der Nabelgegend. Keine Salzsäure.	Tumor in der Gegend der Gallenblase ziemlich fixiert; Pylorus-Carcinom mit carcinomatösen Knoten längs der kleinen Kurvatur und im Netz.	Tod am 24. X. 89.	Carcinoma pylori und Stenose; Dilatation des Magens. Wasser fliesst durch die zuführende Jejunalschlinge aus dem Munde und durch den Pylorus wieder zurück. Schluckpneumonie: Osteoporose.

b. nach v. Hacker.

Nr.	Name, Alter, Datum der Operation.	Anamnese, Status, HCl.	Situs viscerum. Operation.	Ausgang.	Bemerkungen. Endresultat.
7.	**Katharina K.**, 28 J. 2. XII. 85.	Verdauungsbeschwerden seit Anfang des Jahres 85; Erbrechen. Rechts neben und oberhalb des Nabels eine wallnussgrosse Geschwulst. Keine HCl.	Pylorusgeschwulst, von welcher aus an beiden Magenbogen erbsen- bis kirschkerngrosse Lymphdrüsen weit über die Grenzen des Operierbaren hinausreichten. G.-E. durchs Mesocolon.	Gebessert entlassen am 24. XII. 85.	Pat. nahm später um ca. die Hälfte ihres früheren Gewichtes zu (67—99½ Pfd.), sah im Mai 86 blühend aus, konnte angestrengt arbeiten. Ende September 86 stellte sich wieder Erbrechen ein. Pat. starb am 18. XI. 86.
8.	**Georg M.**, 35 J. 26. VII. 86.	Litt seit 9 Jahren an Magendrücken; seit 85 (Herbst) wurden die Beschwerden grösser. Gewicht 59 kg; rechts über dem Nabel apfelgrosser Knoten. Keine HCl.	Scirrhus pylori apfelgross, teilweise von der Leber bedeckt und in der Tiefe fixiert; eine Kette scirrhöser Drüsen zog sich längs der kleinen Kurvatur bis zur Cardia durchs Mesocolon.	Gebessert entlassen Mitte August.	Ziemlich ungestörte Gesundheits- und Gewichtszunahme bis Dezember 1886, dann fing Pat. an zu kränkeln und starb am 10. Januar 1887. Die kreisrunde Magendarmöffnung hatte bloss 8 Millimeter Durchmesser, hatte sich also um die Hälfte verkleinert.
9.	**Susanna F.**, 42 J. 13. VII. 88.	Seit Kindheit Magenkrämpfe. Gallensteinkoliken vor 8 Wochen. In der Pylorusgegend eine strangförmig knollige Verdickung. Keine freie HCl. nach Probe-Mahlzeiten HCl. im Erbrochenen.	Pylorus derb und hart aber nicht höckerig. Einstülpung der vorderen Magenwand zum Zweck der Untersuchung der Weite des Pylorus; die Fingerspitze kam nicht hindurch.	Tod am 17. VII. 88.	Anatomische Diagnose ist: flaches Ulcus am Pförtner und starke Hypertrophie und Stenose des Pylorus.
10.	**Christine Sch.**, 47 J. 13. II. 89.	März 1888 Appetitlosigkeit, zu der sich im Sommer Erbrechen gesellte. Abmagerung. In der Nabelgegend ein kleinfaustgrosser Tumor. Keine HCl.	Zahlreiche Metastasen; Carcinoma pylori. Durchs Mesocolon.	Tod am 25. II. 89.	Ulceriertes Carcinom des Pylorus und der kleinen Kurvatur. Gangränescierende Schluckpneumonie beider Lungen-Unterlappen.
11.	**Magdalene Sch.**, 35 J. 9. V. 89.	1881 Magenleiden. 1888 Recidiv desselben. März 89 Tumor konstatiert. Erbrechen kaffeesatzartiger Masse, hochgradige Abmagerung. Lungenspitzenaffektion. Freie Salzsäure.	Carcinom des Pylorus orangegross; Knoten auf der vorderen Magenwand, im Duodenum und Netz. Magendarmfistel 2½ cm.	Tod am 3. Juni.	Sektion: Carcinom des Pylorus. Metastatische Knoten im Peritoneum. Sek. Carcinome beider Ovarien. Tuberkulose beider Lungenspitzen. Schluckpneumonie. Frische Blutung in die Bauchhöhle infolge Lösung einer Adhäsion in der Nähe des Nabels.

Nr.	Name, Alter, Datum der Operation.	Anamnese, Status, HCl.	Situs viscerum. Operation.	Ausgang.	Bemerkungen. Endresultat.
12.	**Heinrich B.**, 57 J. 16. V. 89.	Seit Frühjahr 1887 Magenbeschwerden. 2. VI. 88 Tumor konstatiert. HCl. fehlte. Absoluter Verschluss des Pylorus.	Serosa des Pylorus im allgemeinen glatt, nur an der kleinen Kurvatur eine harte Stelle, von welcher sich derbe Stränge und bohnengrosse Lymphdrüsen ins kleine Netz und an der kleinen Kurvatur entlang erstreckten. Wegen schlechten Kräftezustandes wurde auf Resektion verzichtet.	Tod am 27. Juli 89.	Pat. erholte sich nach der Operation ziemlich gut; er verliess das Bett und nahm bis 26. Juni 14 Pfd. zu. Später ging das Befinden wieder abwärts und der Tod trat ein infolge von Krebsmetastasen und Decubitus am 27. VII. 89. Sektion: Vollständiger Verschluss des Pylorus. Magendarmfistel für den Zeigefinger durchgängig.
13.	**Friedrich F.**, 42 J. 2. X. 89.	Leidet seit Juli 89 an Magenbeschwerden. 24. IX. links vom Nabel eine eigrosse Geschwulst konstatiert. Keine HCl.	Apfelgrosser Scirrhus Pylori; sowohl an der grossen wie kleinen Kurvatur liegen hart infiltrierte Drüsen. Typische Gastroenterostomie nach von Hacker $2^1/_2$ cm lange Fistel.	Tod am 4. V. 89.	Sektion: Magen-Darmfistel für den Daumen durchgängig. Pylorus kaum für die Kleinfingerspitze. Lebermetastasen. Pneumonie.
14.	**August W.**, 38 J. 16. XII. 89.	Erstes Krankheitssymptom Herbst 87. Kleinapfelgrosser Tumor rechts oberhalb des Nabels.	Pylorustumor faustgross. Metastatische Drüsen längs der kleinen Kurvatur; Knoten im grossen und kleinen Netz. Operationsdauer 55 Minuten.	Tod 21. XII. 89.	Sektion: Schluckpneumonie. Die Magendarmfistel funktioniert gut. Pyloruscarcinom mit mässiger Stenose, metastatische Dünnschwellungen an der kleinen Kurvatur und in den Retroperitonealdrüsen.
15.	**Ludwig H.**, 42 J. 23. VI. 90.	Mai 1889 zuerst krank. Februar 90 Blutbrechen. 10. VI. 90 Diagnose Pylorustumor. Kugliger Tumor rechts über dem Nabel.	Das Carcinom geht vom Pylorus aus, ist am Ligament. hepato-duod. fixiert und sendet einen Fortsatz nach dem Pankreas; Drüsenschwellung an der grossen und kleinen Kurvatur.	gebessert entlassen am 27. VII. 90.	Soll 18. III. 91 zu Kindsbach gestorben sein. Näherer Bericht fehlt.
16.	**Margarethe L.**, 51 J. I. X. 90.	Anfang des Magenleidens 1888. September 90 Tumor bemerkt. Hühnereigrosser Tumor im Epigastrium. Keine HCl.	Ein birnförmiger, grosser Pylorustumor kommt zum Vorschein, welcher sich an der kleinen Kurvatur entlang bis zur Cardia fortsetzt. Dauer der Operation 63 Minuten.	gebessert nach Hause am 29. X. 1890.	† am 14. März 1891. Die Besserung habe nur kurz gedauert und die Rekouvalescenz erschwert, weil der Mann schwindsüchtig war und in demselben Monate starb.
17.	**Karl St.**, 49 J. 17. XI. 90	Vor 29 Jahren akuter Magenkatarrh, seitdem chronisches Magenleiden. 3% HCl. Kein Tumor zu fühlen. Zunehmende Abmagerung und Schwäche.	Pylorus vollständig unter der Leber fixiert.	gebessert entlassen am 14. 10. 90. Körpergewicht 109 Pfd.	Patient hat sich am 21. I. 91 wieder vorgestellt, sieht blühend aus, Stuhl regelmässig, Appetit gut, Gewichtszunahme 26 Pfd. 15. Juli 1892 stellt er sich vor ohne Beschwerden, vollkommen arbeitsfähig, Stuhl in Ordnung, Appetit, Verdauung gut. Körpergewicht 152 Pfd.

Nr.	Name, Alter, Datum der Operation.	Anamnese, Status, HCl.	Viscaler Befund. Operation.	Ausgang.	Bemerkungen. Endresultat.
18.	Herr **Robert Tsch.**, 47 J. 2. II. 91.	Dezember 89 heftiges Drücken und Bohren im Magen. 16. I. 91 Tumor konstatiert. Keine HCl.	Scirrhus Pylori 10 cm lang; ein derber Strang vom Pylorus längs der kleinen Kurvatur bis zur Cardia.	gebessert entlassen am 27. II. 91.	
19.	**Bertha M.**, 34 J. 8. IX. 91.	Leidet seit Februar 90 an Erbrechen nach den Mahlzeiten. Rechts vom Nabel eine apfelgrosse Geschwulst.	Halbapfelgrosser Tumor des Pylorus. Längs der grossen und kleinen Kurvatur schreitet die Infiltration strangförmig fort.	Am 19. X. auf Wunsch entlassen.	Starb am 21. X. 91 zu Hause.
20.	**Wilhelm R.**, 49 J. 24. IX. 91. (Steiger.)	Seit 14 Jahren Magenbeschwerden mit Magenblutungen, grosser Schwäche, Körpergewicht 87 Pfund. Starke Magenerweiterung. HCl. vorhanden.	Durch schrumpfende Geschwüre und narbige Einziehung an der Hinterfläche des Magens die Pars pylorica verengt. 4,5 cm lange Oeffnung.	Fieberlose Heilung. Am 30. X. entlassen mit 92 Pfd. Gewicht.	Vom 1. April 92 wieder arbeitsfähig, nahm sein Körpergewicht regelmässig zu bis auf 132 Pfd. im Juni 92. Verdauung, Allgemeinbefinden sehr gut.

III. Probe-Laparotomieen

wegen

a. Carcinom.

1.	**Philippine M.**, 37 J. 29. VI. 81.	1881 Frühjahr wurde eine Geschwulst im Leib bemerkt, welche in der letzten Zeit vor Eintritt in die Klinik sehr rasch gewachsen sein soll. Im Mesogastrium ein Tumor 15 cm breit und 12 cm lang.	Laparatomie. Ascites ca. 2 Ltr. Am Pylorus eine kleinapfelgrosse Geschwulst, ferner ein harter knotiger Tumor im Netz; zahlreiche Knoten im Mesenterium und lig. hepato-duodenale.	7. VII. 81 Tod.	Sektionsbefund: das Pankreas ist in einen grossen Tumor aufgegangen, welcher auf Magen und Duodenum übergreift. Fibrinös-eitrige Peritonitis. Multiple Carcinose des Bauchfells.
2.	**Gertrud Fl.**, 41 J. 17. X. 81.	1878 Magenleiden. 1881 Wiederholung der Magenleiden, Erbrechen, Schmerzen in der oberen Bauchgegend. Abmagerung. Tumor konstatiert. In der linken oberen Bauchhälfte zwischen Nabel und Hypochondrium ein harter, gänseeigrosser Tumor.	Laparotomie zum Zweck der Entfernung des Tumors. Der grösste Teil der vorderen Magenwand ist bis zur Cardia hinauf von einem flächenhaft sich ausbreitenden Carcinom eingenommen. Im kleinen Netz einige Knoten.	geheilt entlassen 6. XI. 81.	Weitere Nachrichten nicht zu erhalten.

Nr.	Name, Alter, Datum der Operation.	Anamnese, Status, HCl.	Operation. Situs viscerum.	Ausgang.	Bemerkungen. Endresultat.
3.	**Liebmann Schl.,** 64 J. 3. VIII. 82.	V. 82 Schmerz in der Magengegend, Tumor konstatiert. Eine mit dem Magen zusammenhängende harte, höckrige Geschwulst.	Carcinom des Magens und nussgross geschwollene Lymphdrüsen hinter der Leber; auch im kleinen Netz mehrfache linsengrosse Knötchen.	geheilt entlassen 27. VIII. 82.	Ist am 29. IX. 82 gestorben. Dr. Rossknecht in Weingarten berichtet, dass er vor seinem Tode Ikterus und Anschwellung der Leber (carcinomatöse Protuberanzen) bekommen hatte.
4.	**Heinrich St.,** 58 J. 9. VII. 83.	Mai 1883 Stuhlverstopfung, Appetitlosigkeit, saures Aufstossen. Tumor in der Magengegend.	Laparotomie. Tumor am Pylorus sitzend ist nicht scharf begrenzt; eine derbe Infiltration längs der grossen Kurvatur. Grössere und kleinere Knötchen im grossen Netz.	Tod am 16. VII. 83.	Sektion ergiebt: Miliare Carcinose im Netz. Magenwand und grosse Kurvatur markig verdickt. Trüber Ascites. An der Vorderfläche der Wirbelsäule Paquet markig infiltrierter Drüsen. Schluckpneumonie und gangränöse Lungenherde. Milztumor.
5.	**Katharine Pf.,** 35 J. 18. II. 84.	1870 Typhus. 1882 Beginn der Magenschmerzen vor der letzten Gravidität. Herbst 83 Erbrechen. Nov. 83 Tumor bemerkt. Operation wegen heftiger Schmerzen verlangt.	Laparotomie. Die ganze rechte Magenhälfte ist carcinomatös infiltriert; die Infiltration reicht längs der kleinen Kurvatur bis zur Cardia. Bauchnaht.	geheilt entlassen 7. III. 84.	Ist am 8. Oktober 84 gestorben. Dr. Keller berichtet, dass sie sich anfangs besser befand und nach einer abundanten Magenblutung collabierte.
6.	**Kath. W.,** 51 J. 8. VI. 85.	1884 fieberhafte Erkrankung, in deren Gefolge Appetitmangel, Obstipationen, Abmagerung. Mai 1885 Tumor im Bauch festgestellt.	Laparotomie. Gänseeigrosser Pylorus. Tumor, der sich in derben Knoten längs der kleinen Kurvatur fortsetzt; das kleine Netz ist mit kleinen Knoten durchsetzt. Bauchschluss.	geheilt entlassen 21. VI. 85.	Ist am 24. XII. 85 gestorben.
7.	**Karl St.,** 49 J. 27. VI. 87.	Mehrere Monate vor Eintritt in die Klinik Stuhlunregelmässigkeiten. 1887 Anfang Juni Geschwulst bemerkt. Im Epigastrium eine querliegende Geschwulst dicht oberhalb des Nabels; leicht verschieblich.	Carcinom des Magens und zwar in der vorderen Magenwand gelegen. Magen sanduhrförmig. Längs der grossen Kurvatur einzelne bis kirschkerngrosse, harte Drüsen. Tumor inoperabel.	23. VII. geheilt entlassen.	Ist am 29. VII. 88 gestorben. Dr. Fischer in Hechingen berichtet, dass Pat. sowohl die Medizin wie Speisen wieder erbrochen habe und allmählich abzehrte, bis der Tod eintrat.

Nr.	Name, Alter, Datum der Operation.	Anamnese. Status, HCl.	Operation. Situs viscerum.	Ausgang.	Bemerkungen. Endresultat.
8.	**Katharine W.**, 51 J. 2. VII. 88.	1888 Frühjahr Erkrankung mit Schmerzen im Leib, Brechreiz. Geschwulst, die rasch wuchs, festgestellt.	Laparotomie. Faustgrosses, von der hinteren Magenwand ausgehendes Carcinom; inoperabel.	geheilt entlassen 21. VII. 88.	Ist am 18. Nov. 1888 gestorben.
9.	**Adam Br.**, 42 J. 11. XII. 90.	1870 Typhus. November 90 Magendrücken, Appetitlosigkeit, Erbrechen. Zu beiden Seiten des Nabels ein faustgrosser, flacher Tumor, derb. Keine HCl.	Laparotomie. Der Tumor geht von der grossen Kurvatur aus, nimmt die Pylorushälfte des Magens fast vollständig ein und ist mit dem Mesocolon transversum fest verwachsen. Netzdrüsen geschwollen. Verdächtige, straugförmige Verhärtungen im lig. hepat. duodenale.	Tod am 26. XII. 90.	Sektionsbefund: Primäres Sarkom (?) der Magenwand mit sekund. Erkrankung der retrogastrischen Drüsen. Akute katarrhalische Pneumonie. Mikrosk. Diagnose: Drüsencarcinom des Magens.

b. Verdacht auf Ulcus ventriculi.

10.	**Wilhelm Schl.**, 29 J. 11. VII. 87.	1880 Magenbeschwerden, Appetitlosigkeit, Sodbrennen, Druck im Epigastrium. 1883 fixer Schmerz in der Magengegend. Wegen Berufstörung wünscht Pat. operiert zu werden.	Laparotomie. Normaler Bauchbefund. Am Tripus Halleri ein kleiner, rundlicher, pulsierender Tumor (vielleicht Aneurysma der art. lienalis?)	geheilt entlasssen 28. V. 77.	Ca. 1½ Jahre später von Prof. Mikulicz gastroskopiert, und neben der Cardia eine kleine weissliche Stelle entdeckt. Anlegung einer Magenfistel und Aetzung der Stelle von hier aus, dann Schluss der Fistel; es scheint Besserung eingetreten zu sein.

c. Tumoren neben dem Magen.

11.	**Rosalie L.**, 38. J. 24. X. 82.	1880 Wochenbett mit Unterleibsentzündung. Mai 1882 Druckgefühl im Epigastrium, 82 August keine Geschwulst fühlbar. X. 82 Geschwulst faustgross im Epigastrium.	Laparotomie. Unter der glatten Oberfläche des linken Leberlappens, welcher in der ganzen Länge des Medianschnittes vorliegt, ein kinderfaustgrosser Tumor, welcher nach rechts die Grenze des rechten Leberlappens erreicht. Der Pylorus erscheint gesund.	nach Hause entlassen 25. XII. 82.	Ist zu Hause gestorben, jedoch konnte das genaue Datum nicht festgestellt werden.

Nr.	Name, Alter, Datum der Operation.	Anamnese, Status, HCl.	Operation. Situs viscerum.	Ausgang.	Bemerkungen. Endresultat.
12.	**Elisabeth B.**, 44 J. 16. VI. 84.	Mai 84 bemerkte Pat., dass der Leib dicker wurde; Druck im Epigastrium, Abmagerung, Appetitlosigkeit, Erbrechen. 14. V. 84. Links vom Nabel eine faustgrosse, flachhöckrige Geschwulst. Linker Leberlappen perkutorisch nicht genau abzugrenzen. Probepunktion ergiebt fettig zerfallenes Gewebe mit stellenweise myxomatöser Grundsubstanz. Diagnose: Myxosarcoma Omenti.	Laparotomie. Die Geschwulst adhäriert an vielen Stellen an der vorderen Bauchwand; das Netz ist im Tumor aufgegangen, der Tumor mit Leber, Magen, Pankreas verwachsen. Myxosarcom. Schluss der Bauchwunde.	geheilt entlassen 6. VII. 84.	Der Tod erfolgte zu Hause am 26. Juli 1884.
13.	**Minna H**, 27 J. 1. XI. 86.	März 86. Wallnussgrosse Geschwulst im Leib fühlbar, welche an Grösse zunahm seit August 86. Häufiges Erbrechen, Abmageruug. Im Epigastrium links von der Mittellinie eine faustgrosse, unebene Geschwulst über dem Magen liegend.	Laparotomie. Tumor oberhalb des Magens lässt sich nach Durchtrennung des Omentum minus (vorderen Blattes) hervordrängen; er setzt sich im Stil nach hinten und oben fort und endigt in der Gegend des Tripus Halleri, wo er mit Massenligaturen abgelöst wird. Durch zahlreiche Ligaturen wird der Tumor von der hinteren Magenwand abgelöst und entfernt. Makroskopische Diagnose: Sarcoma myxomatodes, wahrscheinlich von den Lymphdrüsen der kleinen Kurvatur des Magens ausgehend.	geheilt entlassen 28. XI. 1886.	Nach ihrer Entlassung vollkommenes Wohlbefinden, normale Entbindungen 1888 und 1890. Mit April 1891 abermals Anschwellung des Leibes durch einen 20 cm dicken Recidivtumor im Epigastrium. 17. VII. 91. Recidivoperation. Der Tumor von der Hinterfläche des Magens abpräpariert. Stiel enthielt wohl A. und V. meseraica superior. Tod durch Collaps am Abend. Nekrose des Netzes und Colon transversum.

B. Darmnähte und Darmresektionen.

Von der nachfolgenden Besprechung haben wir die acuten Perforationen des Darmes, die Resektion des Wurmfortsatzes, die acuten inneren Incarcerationen, ebenso wie die incarcerierten Hernien, welche die Resektion gangränösen Darmes nötig machten, ferner die Enterostomien wegen Kotstauung und inoperablen Geschwülsten, die Lösung von Knickungen und Adhäsionen des Darmes, sowie die zufälligen Verletzungen, welche bei Operation von Bauchtumoren vorkamen, ausgeschlossen.

Es beschränkt sich die Arbeit demnach auf die Darmnaht und Resektionen wegen Geschwülsten, tuberkulösen und Narben-Stenosen, Invaginationen und Kotfisteln, welche nach Herniotomieen zurückgeblieben sind.

1. Darmresektionen wegen bösartiger Geschwülste.

Zehn maligne Darmtumoren, welche sämtlich vom Dickdarm (Coecum 4, Flexura sigmoidea 2, Colon transversum 3, Colon descendens 1) ausgingen, wurden der Operation unterzogen. Dreimal war das Carcinom auf einen anderen Darmteil übergegangen und erforderte eine doppelte Darmnaht. Zweimal vom Colon transversum auf die Flexura sigmoidea und den Dünndarm, einmal vom Coecum auf das Duodenum.

Was die Natur der Geschwülste betrifft, so war einmal (1) ein medullares, einmal ein papilläres (3), viermal (6, 7, 8, 9) ein einfaches Drüsencarcinom diagnosticiert, von denen die 3 letzten mehr der derben skirrhösen Form angehörten und deshalb wohl auch eine bessere Prognose boten.

Es liegt wohl nahe, anzunehmen, dass auch der Drüsenkrebs des Darmes ähnlich wie der Drüsenkrebs der Mamma nicht selten als derber, langsam wachsender Knoten beginnt und erst später durch raschere Zellenproliferation mehr die medullare Form annimmt.

Dreimal (2, 4, 5) wurde ein Gallertcarcinom festgestellt. Endlich fand sich einmal ein alveolares Lymphosarcom des Colon transversum (10), welches noch dadurch eine besondere Stellung einnimmt, weil es 5 Jahre nach der Entfernung eines Ovarialsarcoms auftrat und weil die Patientin noch jetzt sechs Jahre nach der Darmresektion, 11 Jahre nach der Operation des primären Sarcoms ganz gesund ist.

Was die Resultate der Operation betrifft, so kamen auf den ersten glänzenden Erfolg leider mehrere Misserfolge. Im ganzen

sind 5 Genesungen und 5 Todesfälle zu verzeichnen. Der Tod erfolgte einmal (2) durch Collaps nach der sehr schweren und langdauernden Operation und viermal durch septische Peritonitis. Wenn auch bei diesen Fällen Herzschwäche manchmal mitgespielt haben mag, so ist doch wohl hauptsächlich die Infektion des Bauchfelles durch Darminhalt während der Operation als Todesursache anzuklagen. Dem entsprechend erfolgte der Tod auch schon am 1.—3. Tage. Die Darmnaht that jedesmal ihren Dienst.

Von 3 Doppelresektionen des Darmes trugen 2 zu der Vermehrung der Todesfälle bei und müssten eigentlich bei der Berechnung der Mortalität der Darmresektion wegen Geschwülsten besonders gezählt werden.

Von den 5 nach der Operation genesenen Kranken ist eine (1) schon nach 6 Monaten 11 Tagen an kontinuierlichem Recidiv gestorben. Vier leben noch (seit 6, 15, 19 Monaten und 6 Jahren) in voller Gesundheit und sind durch die Operation von ihren grossen Beschwerden vollkommen befreit.

Das bedeutet freilich noch keine definitive Heilung von dem Krebsleiden, aber immerhin zeigen die Fälle, dass die Darmresektion bei richtiger Auswahl und guter Ausführung grossen Nutzen zu schaffen im Stande ist. Wenn die Kranken schon seit Jahren durch ihre Leiden geschwächt und ein grosser nur schwer beweglicher Tumor (Fall 1, 2, 4, 5, 6) vorhanden ist, wird man besser von der Radikaloperation abstehen und bloss dann zu derselben greifen, wenn es gelingt, durch eine vorausgehende Enterostomie die Kräfte des Patienten zu heben. Am günstigsten werden immer die Fälle sein, bei denen ein kleiner Skirrhus schon frühzeitig Stenosenerscheinungen macht und deshalb zum Handeln auffordert. Bei Nr. 7, 8 und 9 konnten wir vor der Operation keinen Tumor nachweisen und bloss aus dem Symptomenkomplexe einen malignen Tumor vermuten. Bei 7 und 8 gelang es nach der dringend erforderlichen Enterostomie den kleinen Tumor zu finden und ihn durch eine 2. Operation zu beseitigen.

Im Falle 9, wo der Meteorismus noch nicht allzugross war, konnten wir den vermuteten kleinen Tumor der Flexura sigmoidea durch die Probeincision feststellen und schritten sofort auch zu seiner Entfernung durch die primäre Darmresektion.

Sechs von den Kranken waren weiblichen, vier männlichen Geschlechtes. Die Männer gingen nach der Operation sämtlich zu Grunde, während von den 6 Frauen 5 gerettet wurden. Das Alter bewegte sich zwischen 34 und 52 Jahren und war im Durch-

schnitt 45 Jahre. Das niedrigste Alter (34 Jahre) hatte die Patientin mit dem Sarcom.

2. Tuberkulöse Darmtumoren.

Von besonderem Interesse, weil noch wenig bekannt, sind die Resektionen wegen tuberkulöser Darmgeschwüre. Zu den 5 Fällen, welche Czerny bei Besprechung der Bauchfelltuberkulose mitgeteilt hat (Beiträge zur klin. Chirurgie, VI. Band, Tübingen 1890), sind noch 6 neue hinzugekommen. Seitdem hat König[1]) auf die Bedeutung der tuberkulösen Ileocoecalstenosen aufmerksam gemacht und interessante Beobachtungen darüber mitgeteilt.

Von unseren 11 Fällen betrafen 9 das Coecum, von denen 3 mit Fisteln nach aussen sich geöffnet hatten (17, 18, 19). Auch bei 13 bestand eine Dünn- und Dickdarm- (wahrscheinlich Coecal-) fistel, während bei 15 eine kleinknotige Bauchfelltuberkulose wohl erst secundär zur Dünndarmperforation geführt hatte.

Die 2 Fälle, bei welchen durch Spaltung der Fistelgänge, eliptische Anfrischung und lineäre Naht der Darmfistel die Heilung versucht wurde (Nr. 13, 17), kamen nicht zur Genesung.

Von den Darmresektionen ist zunächst Nr. 15 besonders zu betrachten, da bei derselben 5 Fisteln durch lineäre Naht und 2 Fisteln durch Resektion von 9 cm Dünndarm zu heilen versucht wurden. Da die Patientin ausserdem schon Allgemeintuberkulose und Amyloiddegeneration hatte, erlag sie dem schweren Eingriffe.

Nach den 8 typischen Resektionen, welche wegen stenosierender Geschwüre der Ileocoecalgegend ausgeführt worden sind, starb ein Patient (12) von 54 Jahren, bei welchem der fest eingewachsene Ureter verletzt wurde, so dass sofort die Niere exstirpiert werden musste. Er überstand den Shock der Operation und ging erst am 7. Tage an Peritonitis zu Grunde, welche durch secundäre Nekrose der Nahtränder entstanden war.

Da dieser ein sehr schwieriger Fall im vorgerückten Lebensalter war, welcher der eingreifenden radikalen Operation bloss deshalb unterzogen wurde, weil wir einen Darmkrebs vor uns zu haben glaubten, beweisen die übrigen 7 Fälle, welche sämtlich zunächst geheilt sind, dass die als sehr gefährlich verschrieene Resektion der Ileocoecalpartie des Darmes, wenn sie richtig ausgeführt wird, von jugendlichen Individuen, und um solche handelt es sich meistens bei der Darmtuberkulose, relativ leicht vertragen wird.

[1]) Deutsche Zeitschr. f. Chir. Bd. XXXIV p. 65, Die strikturierende Tuberkulose des Darmes und ihre Behandlung.

Freilich ist Nr. 19 bald nach seiner Heimkehr an einer profusen Mastdarmblutung gestorben. Wenn aber ein Kranker, wie dieser, an Lungenphthise und paraproctalen, tuberkulösen Abscessen leidet, wird man vielleicht besser thun, die immerhin eingreifende Operation zu unterlassen. Wir haben sie auch nur unternommen, weil der Patient sich jedem Versuche unterziehen wollte, welcher ihm die Möglichkeit der Genesung darbieten würde. Von 4 Kranken ist festgestellt, dass sie durch 6, 14 Monate, 2 und 5 Jahre von ihren Darmbeschwerden ganz befreit, einer guten Ernährung vollkommen zugänglich waren. Leider waren bei 3 (11, 16, 18) derselben die Verhältnisse so ärmlich, dass sie sich fast nur von Kartoffeln ernähren mussten. Es ist deshalb nur zu wundern, dass die Erscheinungen der Phthise nicht noch raschere Fortschritte gemacht haben. Bei 2 Kranken (20, 21) ist die Beobachtungsdauer zu kurz, um schon ein endgültiges Urteil zu fällen, allein auch hier war die Besserung der Symptome und die Zunahme des Körpergewichts nach der Operation ganz auffallend.

Im allgemeinen kann man wohl sagen, dass die Resultate der Resektion der Ileocoecaltuberkulose recht befriedigende sind. Es wird sich darum handeln, festzustellen, woran man die Krankheit erkennt, welche Fälle für die Operation geeignet sind und wie die Technik derselben einzurichten ist.

Das Alter unserer Patienten schwankte zwischen 17 und 54 Jahren und betrug im Durchschnitte 34 Jahre. Vier waren weiblichen, 7 männlichen Geschlechtes. Meistens gingen der Darmerkrankung andere Erkrankungen voraus: Influenza, Lungenentzündung, Typhus; oder es waren in der Jugend Drüsenschwellungen vorhanden, Narben von solchen oder an der Hornhaut, am Periost, Knochen oder Gelenken deuteten auf das Vorhandensein tuberkulöser Infektion.

Die Kranken kommen zum Arzt, weil sie entweder die Erscheinungen einer Darmgeschwulst mit Stenose haben, oder weil Fistelbildungen mit Eiter und Kotentleerung sie dazu treiben.

In der ersten Reihe findet man bei genauer Palpation mit angezogenem Oberschenkel, tiefer regelmässiger Respiration, nach Entleerung des Darmes ohne oder mit Narkose in der Ileocoecalgegend einen walzenförmigen Tumor, der gedämpft tympanitischen Schall zeigt, mehr oder weniger beweglich ist und beim Drücken sehr häufig gurrende Geräusche hören oder fühlen lässt. Die genaue Erhebung der Symptome und der Anamnese, die Beobachtung des Urins wird vor Verwechslung mit Nieren- und Gallenblasengeschwülsten schützen.

Je beweglicher so ein Tumor ist, je mehr Beschwerden derselbe bei der Verdauung macht, je mehr man annehmen darf, dass es sich um eine solitäre Lokalisation der Tuberkulose handelt, um so eher wird man eine Operation in Betracht ziehen dürfen. Gewöhnlich ist ja schon der Schatz innerer Mittel erschöpft, wenn die Kranken zum Chirurgen kommen, und eine wiederholte Gewichtsbestimmung hat bewiesen, dass trotz aller diätetischen und inneren Mittel die Ernährung des Patienten kontinuierlich abnimmt. Erst dann halten wir den operativen Eingriff für gerechtfertigt.

In der 2. Reihe haben die tuberkulösen Geschwüre mit oder ohne Stenose zu paratyphlitischen Abscessen geführt, welche allmählich weiter kriechend endlich die Haut perforierten. Man wird in diesen Fällen zunächst versuchen, durch Spaltung der Fistelgänge, Ausschabung und Aetzung derselben die Heilung herbeizuführen. Nichttuberkulöse, paratyphlitische Abscesse sieht man ja nicht selten auf diese Weise ausheilen. Bei tuberkulösen Abscessen und wenn die Spaltung direkt auf die Darmgeschwüre führt, ist wohl nur äusserst selten ohne typische Resektion des Darmes eine Heilung der Fisteln gelungen, wie unsere und namentlich Billroth's Erfahrungen zeigen[1]). Eine Contraindikation geben in diesen Fällen die starken Schwielenbildungen in der Umgebung des Darmes, seine feste Verwachsung mit Netz und anderen Därmen, welche die Resektion dieser Blinddarmgeschwülste oft ausserordentlich erschwert, ja unmöglich machen kann.

Wenn man die durch die Operation gewonnenen Präparate durchmustert, so hat man den Eindruck, dass die Geschwürsbildung fast immer an der Ileocoecalklappe beginnt, gegen das Ileum, welches stets frei bleibt, scharf abgegrenzt ist und gegen das Coecum, dann Colon ascendens serpiginös fortschreitet. Die Grenzen des Geschwüres sind buchtig ausgezackt, die Ränder oft unterminiert. Schleimhautinseln und Brücken bleiben mitten im Geschwür intakt stehen. Der Wurmfortsatz und der Blindsack schrumpfen und gehen schliesslich in der narbigen Geschwulstmasse ganz verloren. Während der Geschwürsrand gegen das Colon ascendens fortschreitet, benarben die alten Geschwürsstellen und lassen zwischen sich polypöse Schleimhautinseln, welche oft der ganzen Fläche ein warziges Aussehen verleihen, stehen.

Die Vernarbung führt zu Verengerungen des Lumens, welches namentlich an der Ileocoecalklappe bis auf Bleistiftdicke schrumpfen oder durch eine stehen gebliebene Schleimhautbrücke in zwei enge

[1]) Fritz Salzer, Beiträge zur Pathologie u. chirurgischen Therapie chronischer Coecumerkrankungen. Arch. f. klin. Chirurgie 43. Bd. S. 101.

Kanäle umgewandelt sein kann. Es braucht sich bloss ein Kotstein oder Fremdkörper in dieser engen Oeffnung festzusetzen, um das Bild des Ileus hervorzurufen. Gewöhnlich sind diese Kranken durch die lange Dauer des Leidens schon so vorsichtig in der Wahl ihrer Nahrung, dass es erstaunlich ist, wie sie sich bei der hochgradigen Enge der Striktur doch noch auf einem minimalen Körpergleichgewicht halten konnten.

Diese Geschwüre können in seltenen Fällen direkt die Darmwand durchfressen oder, was häufiger der Fall zu sein scheint, es entwickeln sich in dem lockeren Zellgewebe in der Umgebung des Darmes entweder fibrinöse oder eitrige Exsudate, welche den Durchbruch nach aussen vorbereiten. Nach der Bauchhöhle erfolgt die Perforation selten, weil das langsame Fortschreiten der Entzündungsprozesse fast immer den Nachbarorganen Zeit lässt, durch entzündliche Verklebungen diesen schlimmsten Ausgang zu verhindern. Man findet dann nicht selten Dünndarmschlingen verlötet und manchmal auf dem Wege dieser Verlötungsstellen mit tuberkulösen Geschwüren besetzt, welche unter Umständen zu einer Verbindung zwischen Dünndarm und Dickdarm, also einer Art natürlichen Enteroanastomose führen können.

Für die Technik dieser Operationen ergiebt sich daraus die Regel, dass es im allgemeinen besser ist, die Fisteln zunächst auszuschaben, zu desinficieren und mit Jodoformgaze zu tamponieren, dann aber durch einen neuen Schnitt (pararectal oder schief, wie für die Unterbindung der A. iliaca interna) das Coecum von innen freizulegen. Wenn es gelingt, die Adhäsionen zu lösen, den Darmtumor vor die Bauchwunde zu ziehen, so ist die typische Resektion und circuläre Naht des Ileum mit dem Colon ascendens am Platze.

Sind die Schwarten zu fest, der Darmtumor unbeweglich fixiert, so wird eine Ileocolostomie zweifellos die Beschwerden am sichersten beseitigen. Leider hatten wir bisher bloss einmal Gelegenheit gehabt, diese Operation und zwar mit schlechtem Erfolge auszuführen, möchten aber doch schon an dieser Stelle ihre Berechtigung voll und ganz anerkennen.

Eine grosse Schwierigkeit für die Feststellung der Indikation bildet die Frage, ob wir es mit einer solitären Lokalisation der Tuberkulose zu thun haben. Bekanntlich wird von den pathologischen Anatomen behauptet, dass die Darmtuberkulose selten isoliert vorkomme. Das mag auch für den Sektionstisch richtig sein, wo ja die Darmgeschwüre so sehr häufig als Begleiterscheinung allgemeiner Tuberkulose beobachtet werden, aber dem Chi-

rurgen stossen isolierte, tuberkulöse Darmgeschwüre, welche wenigstens den Kranken mehr belästigen, als die Begleiterscheinungen in anderen Organen, nicht allzu selten auf. Freilich sieht man an der fortschreitenden Grenze des tuberkulösen Geschwüres gegen das Colon ascendens zu nicht selten die meist ringförmig angeordneten Vorposten des tuberkulösen Prozesses in der sonst noch gesunden Schleimhaut verstreut, und bei dem einen oder andern der von uns operierten Patienten mögen noch isolierte Schleimhautgeschwüre zurückgeblieben sein. Allein seit dem offenherzigen Vortrage von König am diesjährigen Chirurgenkongress darf man es ja wieder aussprechen, dass wir bei unseren operativen Eingriffen nicht alle Tuberkelbazillen auszuputzen brauchen und dass trotzdem Heilungen zu stande kommen, weil wir die Ernährungsbedingungen des Patienten durch die Operation bessern und weil wir dadurch dem Organismus die Möglichkeit bieten, die noch übrigen Infektionskeime zu eliminieren oder unschädlich zu machen. Bei welcher Lokalisation der Tuberkulose könnte man aber wohl dieser Indikation besser gerecht werden, als wenn die Geschwüre im Darm sitzen und durch die Verengerung die Fortschaffung seines Inhaltes unmöglich machen. Von dieser Seite aus wird man die Berechtigung der Darmresektion wegen stenosierender, tuberkulöser Geschwüre anerkennen müssen.

Immerhin wird es gut sein, die Grenzen dieser Indikation nicht allzu weit zu stecken und die Operation bloss auf das Notwendigste zu beschränken, wenn in Lymphdrüsen, Peritoneum, Lungen oder anderen Organen progressive Formen von Tuberkulose bestehen, oder wenn der Verdacht vorliegt, dass der Darm an mehr als einer Stelle erkrankt ist.

3. Invaginationen des Darmes.

Unter den fünf angeführten Fällen der Tabelle finden sich welche, die nicht ganz in den Rahmen der Arbeit gehören, allein wir wollten doch unsere gesamten Erfahrungen auf diesem interessanten Gebiete der Unterleibschirurgie mitteilen. Es wären noch zwei Fälle hinzuzufügen von Kindern, welche am zweiten Tage nach Beginn der Incarcerationserscheinungen mit einem wurstförmigen Tumor im Unterleibe in die Klinik gebracht wurden, und bei denen in einem Falle durch Massage in Narkose und bei dem andern durch hohe Eingiessungen in den Mastdarm die Beseitigung der Geschwulst und der Erscheinungen gelang.

Endlich vermuten wir, dass in einem Falle, bei dem in extremis bei Miserere die Ileostomie gemacht wurde, dann spontane

Stuhlentleerung, Genesung mit Schluss der Darmfistel im Ileum durch die Naht erfolgte, wahrscheinlich ebenfalls eine Invagination die Ursache der inneren Einklemmung gewesen sein mag, welche nach der Entleerung des supracarcerierten Darmteiles spontan zurückging.

So klein die Zahl dieser Erfahrungen ist, so repräsentieren sie doch die ganze Reihenfolge chirurgischer Eingriffe, welche bei Intussusceptionen des Darmes in Frage kommen können.

Ja noch mehr, die fünf, durch die Operation anatomisch festgestellten Invaginationen stellen die drei häufigsten Typen mit ihren verschiedenen Varianten dar. Dreimal war das Ileum mit dem Coecum in das Colon invaginiert, einmal war das Ileum allein in das feststehende Colon eingedrungen und einmal war wahrscheinlich die Flexura sigmoidea in das Rectum geschlüpft.

Die Invaginationen hatten zum Teil ganz akute, zum Teil chronische Einklemmungserscheinungen verursacht.

Bei Barbara W. (22) war nach 9tägiger Dauer der Einklemmung ausgedehnte Gangrän des Darmes entstanden und machte die Resektion von 72 cm nötig. Da solche Einklemmungen mit Darmgangrän schon bei äusseren Brucheinklemmungen von schlechtester Prognose sind, so ist auch hier der unglückliche Ausgang ganz begreiflich, und da wir die Darmresektionen bei gangränösen Hernien von dieser Uebersicht ausgeschlossen haben, muss von Rechts wegen auch dieser Fall ausser Berechnung bleiben, wenn wir die Prognose der einfachen Darmresektion feststellen wollen.

Auch bei Anton F. (24) hatten die Zerstörungen im Intussusceptum, welches sich umgestülpt hatte, nachdem die innere Scheide desselben sich am Schnürringe abgestossen hatte, die Entwickelung der seit $5^1/_2$ Monaten bestehenden Invagination unmöglich gemacht und erforderten die Resektion von 51 cm Darm, wodurch die dauernde Heilung des Patienten herbeigeführt wurde.

Dagegen konnte bei Carl H. (23) und Philippine N. (26) trotz 2 resp. 6 Monate langen Bestehens der Invagination dieselbe vollkommen entwickelt werden. Bloss wegen des Verdachtes auf einen Tumor an der Ileocoecalklappe wurde in dem ersten Falle die Resektion und in dem zweiten eine Probeincision in das Coecum gemacht. Auch diese beiden Fälle kamen zur dauernden Heilung. Wie man sieht, steht und fällt das Schicksal der Invagination und damit auch meistens des Patienten mit der Frage, ob in dem invaginierten Darmteil eine bis zur Stase und Gangrän führende Zirkulationsstörung eintritt. Wenn die Einklemmung so heftig ist, dass der supracarcerierte Darmteil stark gebläht und dadurch in der Er-

nährung gestört wird (Kocher), so erstreckt sich auch die Gangrän über die Grenzen der Invagination auf den Peritonealraum (Nr. 22), und der Patient geht an Peritonitis zu Grunde, wenn es nicht sehr früh gelingt, die akute Einklemmung durch die Operation zu heben. Beschränkt sich die Gangrän auf den invaginierten Darmteil, so kann sich das Gangränöse spontan abstossen, und somit eine Art Naturheilung, allerdings in der Regel mit Zurücklassung einer Striktur am Halse (vgl. unten den Fall von Enteroanastomose), der Invagination eintreten, oder die Invagination tritt durch partielle Abstossung und teilweise Freigebung der Passage für den Darminhalt in ein chronisches Stadium (Anton F. 24) und wird darum unserer chirurgischen Behandlung wieder zugänglicher, als es während des akuten Stadiums der Fall war, wo starker Meteorismus, Reizung des Peritoneums, septische Intoxikation und Herzschwäche jeden grösseren Eingriff gefährlich erscheinen lassen. Unter solchen Umständen würden wir die Ileostomie empfehlen und der Laparotomie nur den Vorzug geben bei den chronisch gewordenen oder bei jenen akuten Fällen, wo die Invagination noch ganz frisch, die Empfindlichkeit lokal, der Tumor deutlich fühlbar, der Meteorismus noch gering ist und wo die milderen Mittel, wie Opiate, Massage, Elektrizität, Eisumschläge, Einläufe versagen.

Unsere relativ guten Erfahrungen bei der kleinen Zahl von uns beobachteter Invaginationen des Darmes hängen davon ab, dass die akuten Formen am Lande meistens sterben, bevor die Leute und auch die zugezogenen Aerzte den Entschluss fassen, den Kranken in die entfernte chirurgische Klinik zu schicken. Die chronischen Formen der Invagination, welche uns häufiger zugehen, sind aber günstige Objekte der chirurgischen Kunst. Ist es uns doch gelungen, in vier Fällen die Heilung durch die Operation herbeizuführen und zwar dreimal durch die Resektion und einmal nach 6monatlicher Dauer der Invagination durch die Entwickelung des eingestülpten Darmes. Was die Aetiologie der Invaginationen anbetrifft, so konnte bloss bei Nr. 25 ein papilläres Adenom mit Sicherheit als Ursache festgestellt werden. Auch unter den Carcinomen des Coecum befindet sich ein Fall, bei welchem das Carcinom eine Invagination verschuldet hatte (Nr. 3).

Anhang. Eine Enteroanastomose.

Im Anschluss an die bei tuberkulösen Darmtumoren und Invaginationen ausgeführten Resektionen möchten wir noch unseren einzigen Fall von Enteroanastomose, welcher leider einen unglücklichen Ausgang nahm, kurz anführen:

Enteroanastomose wegen einer seit vielen Jahren bestehenden hochgradigen Stenose an der Ileocoecalklappe.

Herr Julius L. 62 J. a.

Anamnese. Die Leiden des in seiner Jugend stets gesunden Patienten begannen Sept. 1888 mit plötzlich auftretenden Durchfällen nach Genuss verdorbener Muscheln. Abmagerung, wechselndes Befinden, Verstopfung und Diarrhöen. Januar 1890 steigerten sich die Schmerzen im Leib, Gewichtsabnahme von Sept. 1888 bis Sept. 1890 30 Pfd. 24. VI. 91 Untersuchung in Narkose und Feststellung einer strangförmigen Resistenz in der Ileocoecalgegend. Bauchmassage empfohlen und zur eventuellen Operation wiederbestellt.

Status präsens am 22. Juni 1892. Stark abgemagerter, blasser Mann, dessen Haut unzählige Morphiuminjektionsnarben trägt. Stuhlgang sehr unregelmässig, gleich nach dem Stuhlgang heftige, kolikartige Schmerzen im ganzen Leibe, während sie früher wesentlich von der rechten Bauchgegend ausgingen und beschränkt blieben.

Operation am 24. VI. 92. Seitlicher Bauchschnitt rechts. Die regio coecalis von sehr stark erweiterten Dünndarmschlingen bedeckt; an der Ileocoecalklappe umgab eine narbige Einziehung das Coecum. Ileum stark ausgedehnt, Coecum atrophisch. Ascites. Anlegung einer Enteroanastomose zwischen Ileum und Coecum. Das Ileum wurde ziemlich nahe der Striktur durch eine fortlaufende Naht an das Colon ascendens befestigt, dann beide Darmteile eröffnet und, wie bei der Gastroenterostomie beschrieben, aneinander genäht (40 Knopfnähte). Drainage der Wunde mit Jodoformdocht. Bauchnaht nach üblicher Toilette.

24. VI. abends, unter zunehmenden Schmerzen zwei kolossale Stuhlentleerungen und schliesslich Collaps. Tod um 10 Uhr.

Sektion ergiebt Peritonitis. Die Naht ist nicht ganz suffizient; aus einer Stelle tritt eine geringe Menge Kot hervor. Der Darm ist mit Kot gefüllt.

Sektionsbefund.

Hoher Zwerchfellstand. Die Dünndarmschlingen sind fast armdick aufgebläht.

Herz klein, schlaff, Arterien rigide, stark atheromatös. Lungen frei, Milz ganz klein. Leber mit dem rechten, unteren Rand an die Ileocoecalgegend herangezogen.

Wasser, das mit mässigem Druck ins Ileum läuft, füllt nach und nach auch das Colon ascendens. Ileum mit Colon durch ringförmige Naht verbunden, unmittelbar neben der Naht ist der Processus vermiformis. Neben dieser künstlichen Kommunikation vor und etwas über derselben ist die stenotische Klappengegend, durch die kaum die Nagelphalanx des kleinen Fingers hindurchkommt. Ungeheure Verdickung der Muscularis ilei.

Anat. Diagnose: Narbige Stenose der Bauhin'schen Klappe, vermutlich durch frühere Invagination. Dilatation und Hypertrophie des Dünndarms.

Ueber 10 Jahre hatte sich der arme Mann mit seiner Darmverengerung gequält, da zahllose Consilien mit den hervorragendsten Klinikern Deutschlands die widersprechendsten Diagnosen zu Tage förderten. Neurasthenie, nervöse peristaltische Unruhe, nervöse Krämpfe des Darmes mit Tachycardie des Herzens meinte die eine Partei, während die andere auf die lokalen Darmerscheinungen ein grösseres Gewicht legte und Atonie des Darmes, chro-

nischen Dickdarmkatarrh oder Geschwüre, ja selbst Geschwulstbildungen im Darme annahm.

Als wir den Kranken vor Jahresfrist (mit Herrn Dr. Neubürger sen.) sahen mit kolossal aufgetriebenem Leib, durch die Bauchdecke sichtbarer Peristaltik der armdick geblähten Dünndarmschlingen, konnte man nicht zweifeln, dass ein mechanisches Hindernis im Darme bestehen müsse, aber welches? Das in der Coecalgegend fühlbare Gurren machte den Sitz der Stenose in dieser Gegend am wahrscheinlichsten und erklärte auch am besten die sehr auffällige Erscheinung, dass der Patient zu manchen Zeiten ganz kolossale Mengen gutgeformten Stuhles durch Klystier entleerte. Eine Geschwulst war nicht fühlbar und eine gründliche Entleerung durch Abführmittel unmöglich. Die lange Dauer der Leiden sprach für eine gutartige Striktur. Wir schlugen zunächst eine Ileostomie vor und bloss für den Fall, dass der Schnitt direkt auf eine Striktur des Coecums führen sollte, eventuell eine Resektion desselben oder eine Enteroanastomose daselbst.

Da der Patient durch die sorgfältige Pflege seiner Frau und zahlreiche Morphiumeinspritzungen (6—8 im Tage) ein subjektiv erträgliches Dasein führte, konnte er sich damals nicht zu der Operation entschliessen und kam erst, nachdem Oedeme der Füsse und beginnender Ascites, hochgradige Anämie und Atemnot es klar machten, dass der Anfang vom Ende nicht mehr ferne sei. Auch da stellte er die Bedingung, jedenfalls keinen künstlichen After zu behalten. Wir entschlossen uns deshalb zur Ileocolostomie und fanden in der That gleich nach dem Einschnitt die narbige Einziehung des Ileum in das Coecum mit parietalen Verwachsungen des Darmes. Die Operation wurde glatt, fast ohne dass andere Därme zu Gesicht kamen, ausgeführt. Nun begannen aber die Schwierigkeiten. Der Kranke hatte uns bloss einen Tag zur Vorbereitung gestattet. Das Rizinusöl hatte nicht gewirkt, der Darm oberhalb der Striktur war prall gespannt und die stürmische Peristaltik nach der Operation liess sich weder durch Opium, noch durch Injektionen, welche durch langen Gebrauch ihre Wirksamkeit verloren hatten, stillen. Endlich erfolgten zwei kolossale Entleerungen, welche genügten, um bei dem geschwächten Patienten den Collaps herbeizuführen.

Vielleicht hätte eine bessere Vorbereitung, vielleicht die einfache Ileostomie oder die gründliche Entleerung des Darmes während der Operation den unglücklichen Ausgang verhindern können, aber nach der Sektion ist man ja immer klüger als vorher. Für die Entstehung der Striktur, welche kaum für einen Bleistift den

Durchgang gestattete, liegt die Annahme einer sogenannten geheilten Intussusception, bei der sich das Intussusceptum gangranös abgestossen hatte, am nächsten, denn das Leiden war plötzlich entstanden und anfangs von blutigen Diarrhöen gefolgt.

4. Darmnähte und Resektionen wegen Kotfisteln, welche nach incarcerierten Hernien zurückgeblieben sind.

Sieben Fälle, welche bis auf den ersten zur Heilung kamen[1]). Bei diesem (27.) wurde die Operation in extremis vorgenommen, nachdem es nicht gelungen war, die durch schmerzhaftes Eczem in der Umgebung der Fistel, durch Decubitus und ungenügende Ernährung auf das äusserste herabgekommene und tuberkulös gewordene Patientin durch Pflege und Bäder etwas zu kräftigen. Der Tod erfolgte an Peritonitis. Da die Sektion nicht gestattet war, muss es unentschieden bleiben, ob die Infektion bei der Operation von der eczematösen Haut aus oder erst sekundär durch Insuffizienz der Nähte erfolgt war. Das letztere ist möglich, weil erst am Abende des der Operation folgenden Tages plötzlich Collaps eintrat.

Von Interesse waren zunächst die zwei Nabelbrüche (28, 32). Bei Frau Rosine M. (Nr. 28) musste nach 4tägiger Incarceration des grossen Nabelbruches eine Kotfistel im Colon transversum angelegt werden. Zwei Monate später wurde eine linksseitig eingeklemmte Schenkelhernie operiert. Der Kot kam vollständig aus der Nabelfistel, da der rückläufige Schenkel des Colon transversum allmählich ganz zugewachsen war. Da auch die Fistel des zuführenden Schenkels so eng wurde, dass sie für die Kotentleerung nicht mehr ausreichte, wurde durch Laparotomie das Colon transversum von seinen Adhäsionen befreit, die verengten Teile reseciert und der Darm durch die zirkuläre Naht geschlossen. Zwei Jahre später starb die Patientin an einer abermaligen Einklemmung der linken Schenkelhernie. Die Darmnarbe am Colon transversum war kaum sichtbar, die unterhalb der Nahtstelle liegende Darmpartie, welche bei der Operation hochgradig atropisch war, ganz normal.

Bei Frau H. (32) war eine Dünndarmschlinge durch Achsendrehung im Nabelbruche gangranös geworden und entleerte den gesamten Kot nach aussen. Auch hier wurde die Oeffnung allmählich zu eng für diesen Zweck und erforderte die Laparotomie zur Erhaltung des Lebens. Die gedrehte Darmschlinge wurde aus

[1]) Es wären noch 2 Kotfisteln in Brüchen hinzuzufügen, deren Heilung durch direkte Naht schon in den Beiträgen zur Radikalbehandlung der Brüche mitgeteilt ist (Beiträge zur operat. Chirurgie 1878 S. 28 u. ff.)

ihren Verwachsungen befreit, die Oeffnung im Darme vernäht und die Radikaloperation des Nabelbruches angeschlossen [1]).

Was die drei Schenkelbrüche betrifft, so war bei dem oben erwähnten, unglücklichen Falle (27) durch den Sporn der rückführende Schenkel des Darmes ganz verlegt, so dass die Darmschlinge durch Bauchschnitt abgelöst und reseciert werden musste. Dabei riss eine zweite, adhärente Darmschlinge ein und musste übernäht werden. In ähnlicher Weise wurde bei Fall 30 die Fistel umschnitten, der Schnitt parallel der Art. epigastrica nach oben verlängert, die Darmschlinge vom Schenkelkanale abgelöst, 6 cm reseciert und zirkulär genäht. Heilung ohne Drainage.

Bei 31 wurde durch einen dem Poupart'schen Bande parallelen Schnitt der fixierte Darm abgelöst und die Oeffnung in querer Richtung vernäht. Ebenfalls Heilung ohne Drainage.

Von den zwei Leistenbrüchen war 29 von besonderem Interesse, da 3 Monate nach der Herniotomie des linken Leistenbruches sich eine innere Einklemmung durch einen angewachsenen Netzstrang entwickelte, welche wohl durch Laparotomie beseitigt wurde, aber zu einer Kotfistel in der Mittellinie führte. Da fortwährende Bauchschmerzen auf eine Verengerung des Darmes hindeuteten, wurde durch eine abermalige Laparotomie 3 Monate später ein Netzstrang nochmals reseciert, die angewachsene fistulöse Dünndarmschlinge, 15 cm lang, reseciert und der Patient durch die zirkuläre Darmnaht ohne Drainage definitiv geheilt.

Bloss der letzte (33) von den 7 Fällen hätte vielleicht nach der alten Methode mit der Dupuytren'schen Darmschere durch mehrmonatliche Behandlung zur Heilung gebracht werden können. Durch die moderne Ablösung der Darmfistelränder und direkte Naht der Darmöffnung war die Kotfistel in 14 Tagen vollkommen geheilt. Die übrigen 6 Fälle darf man wohl getrost als unheilbar nach der alten Methode bezeichnen und von diesen sind 5 glatt und ohne Störung geheilt. Der 6. Fall war mit jeder Methode unheilbar. Das beweist mehr als die statistische Zusammenstellung von zahlreichen aus der Litteratur zusammengestellten Fällen für die neue Methode. Wir dürfen ganz ruhig behaupten, dass durch die direkte Naht oder Resektion des Darmes auch die schwierigsten Fälle von Kotfisteln, welche nach Herniotomieen zurückbleiben, heilbar sind, während die einfachen Fälle, welche der alten Methode zugänglich waren, durch

---

[1]) O. Vulpius. Die Radikaloperation der Hernien der vorderen Bauchwand. Beiträge zur klin. Chirurgie III. Bd. S. 109, Tübingen 1891.

die moderne Enterorhaphie viel schneller und sicherer geheilt werden können.

Wenn wir noch einmal die Darmnähte und Resektionen überblicken, so starben von:

10	wegen maligner Tumoren . . .	5
11	wegen Tuberkulose	2
4	Invaginationen	1
7	Kothfisteln	1
32		9

Wenn wir 3 Doppelresektionen bei Krebs mit 1 Genesung, eine multiple Resektion bei Tuberkulose und eine akute Invagination mit Darmgangrän weglassen, bleiben 27 Darmnähte und Resektionen mit 5 Todesfällen.

Wenn wir die erste Hälfte von Operationen als der Lehrzeit angehörig betrachten und die zweite Hälfte als der reiferen Erfahrung, so starben von den ersten 14:7, von den letzten 18 (seit 1888) bloss 2 Fälle.

Wir möchten deshalb nochmals unserer Ueberzeugung Ausdruck verleihen[1]), »dass die Darmresektionen in der Hand eines geschickten Operateurs ähnliche Fortschritte aufweisen werden, wie die Ovariatomie in der Hand von Spencer-Wells. Mit der Verbesserung der Erfolge werden sich die Indikationen häufen, welche öfters vorhanden sein dürften, als die für Entfernung eines Eierstockes«.

Durch eine sorgfältig ausgebildete Technik und richtige Auswahl der Fälle werden wir wahrscheinlich die Mortalität der Darmresektionen auf 10% herabdrücken können.

Was die Technik der Magen- und Darmresektionen betrifft, so wäre zunächst die Aseptik und Antiseptik kurz zu besprechen. Wir haben alle Operationen bis auf die wenigen Privatpatienten im klinischen Operationssaale, welcher durchaus nicht allen Anforderungen der modernen Aseptik entspricht, und vor den versammelten Zuhörern, denen keinerlei Carenz auferlegt ist, ausgeführt. Das Hauptgewicht wurde auf die Vermeidung der Kontaktinfektion, also auf gründliche Desinfektion des Operationsfeldes, der Hände, Instrumente, Schwämme und Verbandsachen gelegt. Der Operationsraum wird vor der Operation mit dem Carbolspray gereinigt, welcher in der Regel auch während derselben, aber

[1]) Heidelberger Naturforscherversammlung. Deutsche med. Wochenschrift 1889, Nr. 45.

nicht über dem Operationsfelde im Gange ist, mehr mit der Absicht, die Luft feucht zu erhalten, als dieselbe zu desinfizieren. Der Patient, welcher wenigstens 2 Tage auf flüssige Kost gesetzt war, wird gründlich entleert, bei Magenoperation der Magen mit Salicyl oder Borwasser vorher mehrfach ausgewaschen. Bei Darmstenosen hat die Entleerung des Darmes grosse Schwierigkeiten, und wenn man nicht mehrere Tage Zeit hat, dieses Geschäft durch Mittel von oben und unten milde und langsam zu besorgen, ist es vielleicht besser, wie König betont, auf die Abführmittel ganz zu verzichten und lieber während der Operation aus dem Resektionsschnitte das obere Darmende gründlich zu entleeren. Allerdings wird dabei die Gefahr der Kotinfektion grösser, als wenn man die ganze Naht beenden kann, währenddem der zu- und abführende Schenkel des Darmes abgeklemmt ist. Wenn die Abführmittel unvollkommen gewirkt haben, ist der oberhalb der Verengung liegende Darmteil mit schäumigem Kot prall gefüllt und die frischen Nähte haben dann sofort nach ihrer Anlegung, bevor noch Verklebungen eintreten konnten, einen hohen Seitendruck auszuhalten. Wenn einzelne Stichkanäle die ganze Darmwand durchdringen, was niemals ganz sicher vermieden werden kann, liegt die Gefahr der Infektion des Bauchfelles durch die Stichkanäle sehr nahe.

Die Hände und das Operationsfeld haben wir schon lange, bevor Fürbringer die Methode wissenschaftlich begründet hat, mit Seife, Spiritus und Carbol-, später Sublimatwasser desinfiziert. Ebenso wurden die Instrumente und Nadeln von Anfang an, nachdem Czerny die Kochmethode zur Desinfektion der Seide angegeben hatte (1878), mit 2% Carbolwasser und erst seit Schimmelbuschs Versuchen mit ½% Sodalösung gekocht.

Die Seide wird jetzt, nachdem sie in Carbolwasser gekocht ist, noch im Dampfe sterilisiert. Catgut wird für intraperitoneale Operationen gar nicht angewendet.

Die Umgebung des Operationsfeldes wird mit sterilisierten Tüchern gedeckt, zum Schutze des Darmes werden in 0,6% Kochsalzlösung gekochte Kompressen benützt und die früher gebrauchten Salicylkompressen weggelassen, seitdem uns die Experimente von Kinscherf[1]) gezeigt haben, wie sehr die Salicylsäure die Darmserosa reizt. Wie schon oben bemerkt, haben wir bis zum Jahre 1891 die nach Billroths Methode desinfizierten Schwämme

[1]) Kinscherf über die Behandlung der akuten Peritonitis. Heidelberger Dissertation 1892.

benützt, dann aber dieselben durch sterilisierte Gazetupfer ersetzt, weil wir den Verdacht hatten, dass mit Darminhalt benetzte Schwämme bei derselben Operation nach ungenügender Reinigung in Berührung mit dem Bauchfelle kamen und die Infektion desselben vermittelten. Die Gazetupfer zum Aufsaugen von Flüssigkeit werden so zusammengefaltet, dass die Schnittränder nach innen fallen und hier von dem zentral durchgestochenen Bindfaden, welcher zum Hervorziehen des Tupfers benützt wird, fixiert werden.

Diese sterilisierten Tupfer und die gekochten Kompressen verdrängen allmählich die früher gebrauchte Jodoformgaze. Wir haben zwar auch von der aus der Fabrik bezogenen Jodoformgaze keine üblen Folgen gesehen, haben sie aber im letzten Jahre meistens vorher im Dampfe sterilisiert, wobei sie brüchig wird und eine Menge Jodoform verloren geht. Dagegen benützen wir die Gersuny'schen Jodoformdochte sehr häufig zur Drainage der Wunden. In der ersten Zeit verzichteten wir bei Magen- und Darmresektionen fast ganz auf die Drainage, aber allmählich häuften sich die Fälle, wo wir, der vollkommenen Aseptik nicht trauend, durch einen Jodoformdochttampon ein Sicherheitsventil für die ersten Wundsekrete offen liessen. Da die Resultate dabei immer besser wurden, müssen wir wenigstens behaupten, dass diese Form der Drainage nichts schadet, wenn auch ihr Nutzen nur schwer ziffernmässig festgestellt werden kann. Die Dochte werden zuerst im Dampfe sterilisiert, dann mit Jodoformäther getränkt und im geschlossenen Glase aufbewahrt.

Für diese meist langdauernden Operationen benützen wir den Julliard'schen erwärmten Operationstisch und seit etwa vier Jahren in der Regel die gemischte Narkose: Nach einer Morphiumeinspritzung wird mit Chloroform begonnen und wenn der Kranke tief schläft, die Narkose mit Aether fortgesetzt. Die Nachwehen der Narkose sind dadurch entschieden verringert und kürzer und die Gefahr des Collapses während und nach der Operation erheblich gemindert.

Das Hauptgewicht wird auf sorgfältige Blutstillung gelegt, welche fast ausschliesslich durch isolierte Seidenligaturen oder Massenunterbindungen erzielt wird. Für die Isolierung des Magens und Darms vom Mesenterium leistet uns Czernys krummer Schieber sehr gute Dienste. Wenn irgend möglich, wird der zu eröffnende Darmteil so weit gelöst, dass man ihn vor die Bauchwunde bringen kann. Wenn das nicht möglich ist, so wird doch seine Umgebung mit Tupfern und Kompressen so ausgepolstert, dass eine Infektion der benachbarten Darmteile ausgeschlossen ist.

Für den Abschluss des Magens benützen wir eine Art Wehrscher Klemme: zwei 20 cm lange, vernickelte, im Durchschnitte eliptische Stahlstäbe werden in einen engen Kautschukschlauch gesteckt, der eine Stab hinter, der andere vor dem Magen mit Seidenfaden fest zusammengebunden. Für die Abklemmung des Darmes benützten wir in den letzten Jahren fast ausschliesslich eine lose geknüpfte elastische Ligatur. Für die Naht benützen wir meistens feinste Schrödernadeln mit Seide Nr. 1, bloss für atrophischen Dünndarm spindelrunde Darmnadeln mit Seide Nr. 0. Als Nadelhalter benützen wir einen schlankgebauten Schröderschen oder den Reiner'schen [1]).

Bei den circulären Resektionen des Magens und Darmes beginnen wir die hintere Serosanaht zuerst nach innen knüpfend, schneiden die Fäden ganz kurz bis auf die zwei Endfäden zur Markierung, dann folgt die hintere Mucosanaht, ebenfalls nach innen geknüpft, dann die vordere Mucosanaht nach aussen geknüpft, und zwar in der Regel so, dass wir zuerst die mittelste Naht anlegen und mit derselben die vorderen Schleimhauträndern von der Hinterfläche abziehen, dann werden die Oeffnungen links und rechts von der Mittelnaht durch Nähte geschlossen, welche so verteilt werden, dass kleine Ungleichheiten der Randlängen dadurch ausgeglichen werden. Grössere Differenzen müssen freilich entweder durch Schiefschnitt oder seitlichen Einschnitt des engeren Teiles, oder durch Faltungen, Occlusionsnähte und Zwickelbildungen am weiteren Teile ausgeglichen werden. Dann folgt die äussere Serosanaht, der manchmal noch eine 3. Nahtreihe zur Verstärkung schwächerer Stellen oder zur Uebernähung mit Netz oder Mesenterium hinzugefügt wird.

Wir brauchen für 1 cm Wundlänge 1—3 Knopfnähte und zwar um so mehr, je dünner der Darm ist. Für die Serosanähte werden die Knopfnähte häufig durch die fortlaufende Naht ersetzt. Für die Mucosanähte sind Knopfnähte vorzuziehen, weil sie die Blutstillung besser besorgen und eine Nekrose der Mucosa weniger schadet. Die fortlaufende Naht lässt sich ja schneller ausführen, macht nicht so leicht Nekrose, liegt aber dafür nicht so sicher und verengt leicht das Darmlumen. Vom Mesenterium wird bloss so viel als erkrankt ist, also wenn möglich kein Keil, reseziert und nach Beendigung der Darmnaht das Loch mit einigen Knopfnähten geschlossen. Bei den vom Peritoneum entblössten Teilen des Darmes wird die Oberfläche der Muscularis so behandelt wie

[1]) Die Instrumente und Seide liefert uns Instrumentenmacher Dröll Mannheim-Heidelberg).

sonst die Serosa, aber wenn möglich gerade an diesen Stellen zur Sicherung noch eine 3. entspannende Nahtreihe angelegt. Für die Bauchdecken sind wir bei der alten Simon'schen resp. Spencer-Wells'schen doppelreihigen Knopfseidennaht stehen geblieben, da sie uns stets gute Dienste leistet, und brauchen die Etagennaht für die Mittellinie bloss bei sehr fetten Bauchdecken, was bei diesen Operationen kaum vorkommt, oder bei seitlichen Schnitten für die verschiedenen Muskelschichten.

Eine schwierige Frage ist die Ernährung nach diesen Operationen. Bei Magenoperationen ist es am besten, wenn die Kranken 8 Tage ganz mit Nährklystieren erhalten werden können. Ein Theelöffel kalter Thee oder einige Tropfen Cognac in Eiswasser, Ausspülungen des Mundes mit Citronensaft in Wasser stillen den Durst. Bei Darmoperationen lassen wir vom 3. Tage schon Beeftea, Fleischgelée, kalte Milch, selbst Emser Wasser geben und gehen bald zu Schleimsuppen und Eiern über. Am Magen Operierte bekommen noch in der 2. Woche flüssige und in der 3. leicht verdauliche, breiige Nahrung, während man bei Kranken, welche am Darm operiert sind, schon etwas früher mit solider Nahrung beginnen kann. Auch mit der Stuhlentleerung muss man individualisieren. Kranke mit Darmstenosen bekommen in der Regel spontan in den ersten Tagen nach der Operation reichliche Entleerungen. Bei andern muss man mit Wasser, Glycerin oder Oelklystieren nachhelfen und greift in der Regel erst spät zu den milderen Abführmitteln.

Wir haben oben die Resultate der Magen- und Darmnähte offen dargelegt, um an der Hand derselben einen Massstab für den Wert der von uns geübten doppelreihigen Darmnaht zu gewinnen. So aufmerksam wir auch die Versuche verfolgen, welche die Methoden der Darmnaht zu erleichtern, zu verbessern und zu vereinfachen suchen, so wird man es uns doch nicht verübeln können, wenn wir diese Vorschläge erst dann am Menschen probieren wollen, nachdem die betreffenden Erfinder den Wert ihrer Methoden auch an diesem wertvollsten Objekte unserer Kunst erwiesen haben.

Die aus der Heidelberger chirurgischen Klinik hervorgegangenen Arbeiten über Magen- und Darmchirurgie.

Czerny, Studien zur Radikalbehandlung der Hernien. Wiener med. Wochenschr. 1877.

Beiträge zur Radikaloperation der Hernien. Beiträge zur operativen Chirurgie. Enke, Stuttgart 1878.

Ueber Darmresektion. Berl. klin. Wochenschr. 1880, Nr. 45 und 48.

Ueber die innere Naht des Bruchsackhalses. Centralbl. für Chirurgie 1883, Nr. 8.

Beiträge zu den Operationen am Magen. Wiener med. Wochenschr. 1884, Nr. 17—19.

Demonstration von Magenresektionspräparaten. Deutscher Chirurgenkongress 1884.

Ueber Magen- und Darmresektionen. Deutsche med. Wochenschr. 1889, Nr. 45.

Ueber die chirurgische Behandlung intraperitonealer Tuberkulose. (Beiträge zur klin. Chirurgie, VI. Bd., Tübingen 1890.)

F. F. Kaiser, Beiträge zu den Operationen am Magen.

Beiträge zur operativen Chirurgie, Stuttgart 1878.

Edwin Kuh, Ueber die Resektion des Pylorus. Arch. f. klin. Chirurgie, XXVII. Bd. 4. Heft.

F. Maurer, Beiträge zur Chirurgie des Magens. Arch. f. klin. Chirurgie, XXX. Bd., 1. Heft.

H. Braun, Ueber Endresultate der Radikaloperationen von Hernien. Berl. klin. Wochenschr, 1881. No. 4.

W. Fleiner, Zwei Fälle von Darmgeschwülsten mit Invagination. Virchows Arch. 101. Bd. 1885.

C. F. Steinthal, Ueber die chirurgische Behandlung der ulcerösen Magen- und Darmperforation 1888. Lang, Arch. f. klin. Chirurgie, XXXIII. Bd., 4. Heft.

E. Heuck, Zur Statistik der operat. Behandlung der Mastdarmkrebse. Arch. f. klin. Chir., Bd. XXIX.

E. Herczel, Beiträge zur operativen Behandlung der Blasendarmfistel. Ibidem 1889.

R. Stern, Durch welche Mittel kann man das Entstehen von intraperitonealen Verwachsungen verhindern. Ibidem 1889.

F. Krumm, Zur Frage der primären Darmresektion wegen Darmgangrän, Beiträge zur klin. Chirurgie, III. Bd. Tübingen 1890.

F. Hölder, Ueber Hernia properitonealis. Heidelberg 1890.

L. Orth, Ueber die Sarkome des Darms, Mesenterium und retroperitonealen Raumes. Ibid. 1890.

O. Vulpius, Die Radikaloperation der Hernien in der vorderen Bauchwand. Beiträge zur klin. Chirurgie, Tübingen 1890.

R. Wolf, Beiträge zur Radikalbehandlung der Leisten- und Schenkelhernien. Beiträge zur klin. Chirurgie, Tübingen 1890.

C. H. Sissingh, die sacrale Operation nach Kraske bei Carcinoma recti. Heidelberger Dissertation 1890.

Herm. Vüllers, Beiträge zur Kenntnis der Gastrostomie. Heidelberger Dissertation 1891.

Kinscherf, Ueber die Behandlung der acuten Peritonitis. Heidelberger Dissertation 1892.

E. B. Schmidt, Ueber die Operationsmethoden bei Rektumcarcinom und deren Enderfolge. Beiträge zur klin. Chirurgie, Tübingen 1892, 9. Bd.

Darmresektionen.

1) Carcinome und Sarcome des Dickdarms.

Nr.	Name, Alter, Datum der Operation.	Anamnese, Status.	Operation.	Beschaffenheit des Tumors.	Ausgang.	Bemerkungen.
1.	**Eva Bülland**, 47 J. 27. IV. 80. Berl. kl. Wochenschr. 1880 Nr. 45 u. 48.	Beginn der Erkrankung Nov. 1889 mit Geschwulst in der fossa iliaca sinistra, seitdem gastrische Störungen, Durchfälle, Appetitlosigkeit, Brechneigung und Aufstossen. Derb höckeriger Tumor von Eigrösse in der linken Bauchgegend, etwas verschieblich.	Schnitt im linken Hypochondrium 12 cm lang. Die Geschwulst ist ein Carcinom des Colon transversum, welches ausgedehnt mit der grossen Kurvatur des Magens und mit der Flex. sigmoidea verwachsen ist. Doppelresektion des Colon transv. und der Flexur, doppelte zirkuläre Darmnaht.	Medulläres Drüsencarcinom des Colon transversum mit der Flexura sigmoidea verwachsen.	16. VI. 80 entlassen.	† 8. Nov. 1880. Continuirliches und metastatisches Recidiv, direkte Todesursache war Pneumonie und Bronchitis.
2.	**Friedrich Sch.**, 47 J. 20. IX. 82.	1878 die erstenDarmbeschwerden, 1880 wurde ein Tumor bemerkt. Sehr herabgekommener Kräftezustand, 16 cm langer Tumor in der rechten Bauchgegend, beweglich.	Operation dauerte 4 Stunden, erforderte über 100 Ligaturen wegen Adhäsionen an Leber, Gallenblase, Pancreas, Duodenum, von welch letzterem ein Stück reseciert u. genäht werden musste. Zirkuläre Naht des Ileum mit dem Colon. Schnitt rechts vom Rectus.	Gallertcarcinom des Coecum und Colon ascendens von 2 Faustgrösse.	Collaps $1\frac{1}{2}$ Stunden nach Beendigung der Operation.	
3.	**Theodor B.**, 45 J. 7. II. 84.	Seit lange Neigung zu Diarrhoe. 1882 Typhus. Ostern 1883 nagende Schmerzen am Coecum. Stuhl unregelmässig. Februar 1884 hartnäckige Verstopfung, dann starke Darmblutung. Tumor seit Herbst 1883. Walzenförmiger beweglicher Tumor, hochgradige Anämie.	Schnitt rechts vom Rectus, zuerst Desinvagination des eingestülpten Coecum, dann Resektion von 23 cm aus der Ileocoecalgegend. Dauer $2\frac{1}{4}$ Stunden. Zirkuläre zweireihige Naht.	Blumenkohlartiges Carcinom des Coecum und Colon ascendens.	Tod am 9. VI. morgens 2 Uhr.	Beginnende eitrige diffuse Peritonitis, Darmnaht schlussfähig, Oeffnung daumendick.

Nr.	Name, Alter, Datum der Operation.	Anamnese, Status.	Operation.	Beschaffenheit des Tumors.	Ausgang.	Bemerkungen.
4.	**Oskar A.**, 52 J. 29. I. 87.	Vor 20 Jahren Blinddarmentzündung, 1884 und 1886 heftige Schmerzanfälle. Sept. 86 Schüttelfrost, Durchfall, Erbrechen, dann Verstopfung. Seitdem wurde die Geschwulst beobachtet, welche seitdem zunahm. Faustgrosse Geschwulst zwischen Nabel und r. Spina, leichter Ascites, etwas Anämie.	Schnitt rechts vom Rectus. Ablösung des Tumors von der Bauchwand schwierig, dann Resektion von 13 cm Coecum und Colon ascendens zirkuläre Naht. Zwickel. Dauer 2½ Stunden.	Gallertcarcinom des Colon ascendens.	Tod am 1. Februar.	Schluckpneumonie und beginnende septische Peritonitis. Nahtstelle schliesst gut.
5.	**Mathilde T.**, 52 J. 11. VII. 87.	Carcinom in der Familie. Beginn Ostern 1887 mit Leibschmerzen und leichtem Fieber. Tumor erst 13 Tage entdeckt. 15 cm breiter Tumor in der Nabelgegend.	Schnitt in der linea alba. Resektion von 18 cm Colon transversum und 25 cm damit verwachsenem Dünndarm. Doppelte zirkuläre Darmnaht.	Medullarcarcinom des Colon transversum mit Geschwürbildung, übergreifend auf den Dünndarm.	Tod nach 24 Stunden.	Septische Peritonitis, chronische Nephritis, Myodegeneratio cordis. Darmnähte schliessen gut.
6.	**Ludwig N.**, 48 J. 6. X. 90.	Tuberkulöse Familie. Beginn Oktober 1889 mit Schmerz, Diarrhöe. Januar 1890 Anschwellung, Blut im Stuhle. Faustgrosser höckeriger Tumor in der Coecalgegend, beweglich.	Schnitt parallel dem Leistenbande. Darmresektion.	Drüsencarcinom des Coecum, von dem 19 cm entfernt, Ileum und Colon mit Zwickelbildung zirkulär vereint wurden. Drüsenstrang im kl. Becken.	Tod an septischer Peritonitis, Hypostase am 8. X.	
7.	**Lucie B.**, 45 J. 11. XI. 90.	Seit Juli 1890 Diarrhöe und Schmerzen, 3 Wochen vor Eintritt vollkommene Stuhlverhaltung, kolossaler Meteorismus.	17. X. 90 Colostomie links, 10. XI. Laparotomie in der linea alba. Darmresektion.	8 cm langer Scirrhus aus der Flexura sigmoidea wird reseciert und zirkulär genäht. 3—4 Drüsen aus dem Mesenterium entfernt.	Heilung ohne Störung. Vom 20. XII. täglich spontan Stuhl, nachdem am 15. XII. die Kotfistel durch Umschneidung Darm- u. Bauchdeckennaht in Etagen geheilt war. Entlassung a. 15. I. 91.	15. V. 92 noch ganz wohl.

Nr.	Name, Alter, Datum der Operation.	Anamnese, Status.	Operation.	Beschaffenheit des Tumors.	Ausgang.	Bemerkungen.
8.	**Lina S.**, 35 J. Eberbach. 9. II. 91.	Neujahr 90 Influenza, dann Diarrhöen. 24. VI. 91 letzte Entbindung. Leichtes Fieber, Obstipation, die im Dezember zur vollständigen Retentio alvi führte. Kolossaler Meteorismus.	8. I. 91 Colostomie am Coecum, da der Sitz des Hindernisses unbekannt war. 4. II. in Narkose ein Tumor im Colon descendens entdeckt, der am 9. II. durch queren Bauchschnitt reseciert wird. Zirkuläre Darmnaht.	Apfelgrosses Drüsencarcinom im Colon descendens mit fast absoluter Impermeabilität.	17. II. erster Stuhlgang. 27. II. Coecalfistel durch Ablösung des Darmes u. Etagennähte geheilt. Entlassung am 14. III. 91.	20. V. 92 ganz gesund; Stuhlgang regelmässig, kleiner Bauchbruch an Stelle der Typhlostomie, aber nicht an der linken Seite. Körpergewicht 140 Pfd. (Dr. Schuhmacher).
9.	Frau **Sch.**, 45 J. 24. I. 92.	Verstopfung seit lange. Seit 1/2 Jahr heftige Beschwerden. Ziemlicher Meteorismus, Kotverhaltung, Tumor nicht nachweisbar.	Medianschnitt lässt einen Scirrhus in der Flexur entdecken, der zirkulär reseciert und genäht wird.	Tumor schnürt die Flexura sigmoidea ein, ist aber bloss 4—5 cm lang.	Heilung ohne Störung	Mitte Mai 92 sehr gutes Aussehen.
10.	**Anna R.**, 34 J. 21. VI. 86.	Wurde am 22. XI. 81 wegen Ovarialsarcom beiderseitig kastriert. Seitdem gesund bis vor 1/4 Jahr Magenbeschwerden und seit 3 Wochen ein Knollen bemerkbar wurde. Zwischen Nabel und Symphyse ein faustgrosser verschieblicher Tumor.	21. VI. 86 Resektion von 13 cm des queren Dickdarmes durch Medianschnitt, Entfernung einiger mesenterialen Drüsen. Zirkuläre Darmnaht.	Alveoläres Lymphosarcom, das an der Insertion des grossen Netzes am Dickdarm seinen Ausgang nahm.	Verlauf gestört durch embolische Pleuropneumonie rechts, daher Pleurotomie (Lungenabscess) am 12. VII. Drainage. Heilung.	Geheilt vorgestellt 1889 bei der Heidelberger Naturforscherversammlung. 21. V. 92 also nach 6 Jahren noch ganz gesund.

2) Tuberkulöse Darmtumoren.

11.	**Christine W.**, 34 J. 12. VI. 86. Beiträge zur klin. Chirurgie, VI. Bd., S. 76. Tübingen 1890.	Eltern lungenleidend, in der Jugend Drüsenschwellungen, die 1871 operiert wurden, 1885 Unterleibsentzündung, Schmerzanfälle mit Meteorismus, Brechreiz, Atemnot. Rechts vom Nabel ein Tumor, welcher anfangs für Wanderniere gehalten wurde. Schon am 9. I. 86 Annähung der rechten Niere mit temporärem Erfolge.	12. VI. 86 pararectaler Schnitt, Resektion von 3 cm Ileum und 14 cm Colon, das mit tuberkulösen Geschwüren besetzt war. Zirkuläre Darmnabt.	Nierenförmiger Tumor durch Tuberkulose der Bauhinschen Klappe und des Coecum bedingt.	Heilung u. mit 8 Pfd. Gewichtszunahme am 9. VIII. entlassen.	3 Jahre nach der Operation gesund, nur etwas diarrhoeische Stuhlgänge, aber keine Schmerzanfälle. 1891 stellt sie sich vor, weil Drüsentuberkulose Fortschritte machte. Der Unterleib war in Ordnung.

Nr.	Name, Alter, Datum der Operation.	Anamnese, Status.	Operation.	Beschaffenheit des Tumors.	Ausgang.	Bemerkungen.
12.	**Johann M.**, 54 J., Sattler. 30. VI. 86. Ebenda S. 79.	Krebs in der Familie. Seit 4 Jahren Schmerzen und Diarrhöen, seit 4 Wochen Tumor entdeckt. Starker Kräfteverfall. Klein faustgrosser Tumor in der Coecalgegend.	Diagnose lautete auf Carcinom. Pararectaler Schnitt, starke Verwachsungen des Tumors, der von Eiter umgeben war. Wegen Verletzung des Ureters musste die Niere mit entfernt werden.	Unregelmässig buchtige Geschwüre, welche wohlcharakterisierte Tuberkelknötchen zeigten.	Die ersten 2 Tage gut, dann Meteorismus, Singultus, Erbrechen. Tod am 6. VII.	Eitrige Peritonitis vielleicht durch Nekrose der Nahtränder bedingt. Hypostase, Peribronchitis chron. an den Spitzen, die linke Niere granuliert.
13.	**Adam Sch.**, 25 J., Schlosser. 17. XII. 86. Ebenda S. 81.	Bauchfistel in der Reg. iliaca dextra, welche aus einer Infiltration sich entwickelte.	Schnitt parallel dem Poupartschen Bande, Fistel am Colon durch Excision eines thalergrossen Stückes, Fistel am Ileum durch zirkuläre Resektion von 1—2 cm beseitigt.	Der Nachweis von Tuberkulose ist nicht ganz sicher.	Zunächst Heilung vom 18. II. bis 18. IV., dann Wiederaufbruch der Fisteln, welche nicht wieder zuheilten (22. VIII.).	Spätere Nachrichten fehlen.
14.	**Eduard M.**, 30 J., Schreiner. 11. II. 88. Ebenda S. 82.	Seit 2 Jahren Schmerzen in der Coecalgegend, seit einem Jahre eine Geschwulst, die am 7. II. 88 hühnereigross, beweglich war und bei Druck empfindlich ist.	Bauchschnitt und Resektion von 8—9 cm Darm, davon 2 auf das Ileum, der Rest auf das Coecum fallen.	Tuberkulöse Geschwüre, welche eine bedeutende Verengung der Bauhinschen Klappe verursachen.	Heilung ohne Störung	Das Körpergewicht stieg vom 18. II. bis zum 19. IV. von 113½ auf 126 Pfd. Befinden so gut (April 1889), dass er sich verlobt hat.
15.	**Elise D.**, 49 J. 20. V. 89. Ebenda S. 83.	5 mal geboren. Vor 2 Jahren Leibschmerzen, die mit Bettruhe verschwanden und dann wiederkehrten. Sept. 1888 wurde ein Geschwür unter dem Nabel eröffnet, das seitdem Eiter, später Kot in Menge entleerte. Hochgradige Abmagerung. Eiweiss im Urin.	Bauchschnitt, käsige Knoten im Bauchfell, 5 Fisteln des Darmes lineär und 2 durch Resektion von 9 cm Dünndarm und Zirkulärnaht geschlossen. Dauer 2 Stunden.	Darmfisteln durch Erweichung von subserösen Tuberkelknoten entstanden.	Collaps nach 10 Stunden.	Tuberkulose der Lungen, Amyloidgeschwüre am Dickdarm, käsige Tuberkel im Peritoneum. Tuben u. Uterushöhle mit käsigen Massen gefüllt. Amyloid in Leber, Milz und Niere.
16.	**Georg R.**, 54 J., Hausierer. 8. III. 90.	1880 Tripper mit Hodenentzündung; seitdem Neigung zu Abweichen. 1886 Lungenentzündung, 88 Magenschmerzen, Abmagerung. Faustgrosser Tumor in der Coecalgegend.	Pararectaler Schnitt, Resektion von 33 cm Ileocoecaldarm und zirkuläre Naht. Drainage. Dauer 2½ Stunden.	Stenosirender, tuberkulöser Tumor am Coecum.	Geheilt entlassen am 2. IV. 90, nachdem am 26. III. noch ein tuberkulös. Knochenherd am Olecranon ausgeschabt wurde.	29. V. 92 relativ gesund, wenn auch die Phthise langsam fortzuschreiten scheint. Manchmal Diarrhöen.

Nr.	Name, Alter, Datum der Operation.	Anamnese, Status.	Operation.	Beschaffenheit des Tumors.	Ausgang.	Bemerkungen.
17.	**Philippine J.**, 17. J., Cigarrenarbeiterin.	1887 paratyphlitischer Abscess incidiert, der eine Fistel zurückliess. 10. II. 88 Spaltung der Fisteln, Ausschabung ohne Erfolg.	17. VII. 1890, abermals Ausschabung der Fisteln und direkte Naht von 2 Fisteln im Coecum.	Walzenförmiger Tumor im Coecum mit starken Adhäsionen.	Ungeheilt am 11. VIII. 90 entlassen.	
18.	**Richard M.**, 26 J., Fabrikarbeiter. 15. XII. 91.	Als Kind Drüsenschwellungen. Im 18. Jahre Blinddarmentzündung, seitdem Verstopfung und Beschwerden. Mai 91 Schmerzen, Aug. 91 Incision einer Geschwulst unter dem Nabel. In der Coecalgegend eine Anschwellung bis zur Mittellinie, wo Eiter aus einer Fistel läuft.	Pararectaler Schnitt, Resektion von 7 cm der Ileocoecalgegend des Darmes. Zirkuläre Naht. Drainage. Dauer 2 Std.	Ulcerirte tuberkulöse Geschwulst des Coecum mit starker Stenose.	Heilung ohne Störung am 28. I. 92 entlassen.	20. VI. 92 Appetit, Stuhlgang in Ordnung, Bauchnarbe solide geheilt, aber wegen Armut, bloss Kartoffelnahrung, Lungenphthise fortschreitend.
19.	**Moses F.**, 31 J., Kaufmann, 5. III. 92.	Hereditär tuberkulös belastet. Mai 91 Typhlitis mit starken Beschwerden. Sept. 91 grosser pararectaler Abscess in den Darm durchgebrochen. Nachtschweisse, Spitzenaffektion.	1. I. 92 wurde der paratyphlitische Abscess incidiert. Kotfistel. 5. III. 92 rechtsseitiger Bauchschnitt. Resektion 11 cm, davon $4\frac{1}{2}$ cm Ileum, der Rest Coecum. Drainage. Dauer $\frac{5}{4}$ Stunden.	Tuberkulöse Geschwüre am Coecum und Stenose an der Bauhin'schen Klappe.	Zunächst Heilung bis auf eine wenig eiternde Fistel, so dass Pat. auf Wunsch trotz grosser Schwäche am 6. IV. nach Hause reisen konnte.	Am 8. IV. erfolgte zu Hause der Tod infolge einer starken Blutung aus dem Mastdarm. Sektion nicht gestattet.
20.	**Barbara B**, 22 J., Cigarrenarbeiterin. 13. V. 92.	Nach Influenza 1890. Ovoider Tumor in der rechten Bauchgegend. Häufige Schmerzen und Diarrhöen.	Pararectaler Schnitt, Ablösung der Adhäsionen, zirkuläre Resektion u. Darmnaht. Dauer $\frac{5}{4}$ Stunden. Tamponade mit Jodoformdochten.	15 cm langer Tumor des Coecum, welcher durch tuberkulöse Geschwüre eine bleistiftdicke Stenose an der Ileocoecalklappe zeigt.	Schluckpneumonie u. Pleuritis in den ersten Tagen ging bald zurück. 26. V. erster Stuhlgang. 1. VII. ausser Bette. Entlassung am 8. III.	Sie nahm sehr an Gewicht zu und das Allgemeinbefinden hob sich. Ende Juli musste noch ein kleiner Ligaturabscess ausgeschabt werden.
21.	**Hermann K.**, 71 J., 25. V. 92.	Seit 8 Jahren Verdauungsbeschwerden, namentlich Verstopfung. 1890 u. 91 Lungenblutung. In der Ileocoecalgegend ein derber, empfindlicher Strang, an dem sich die Blähungen stauen.	Schnitt neben dem Rectus. Coecum mit fibrinösem Exsudat bedeckt. Zirkuläre Resektion u. Darmnaht. Drainage mit Jodoformdochten. Dauer 1 Stunde.	10 cm langes Darmstück mit tuberkulösen Geschwüren am Coecum und entzündlicher Stenose der Bauhin'schen Klappe.	Anfangs viel Schmerzen und Erbrechen. Am 4. VI. viel Blähungen u. spontaner Stuhl. Entlassung am 5. VII.	Der Verlauf war durch eine leichte Epididymitis sin. unterbrochen.

3) Invaginationen.

Nr.	Name, Alter, Datum der Operation.	Anamnese, Status.	Operation.	Beschaffenheit des Tumors.	Ausgang.	Bemerkungen.
22.	**Barbara W.**, 36 J., 27. III 83.	10 mal geboren. Seit April 83 (letzte Geburt) stechende Bauchschmerzen, dann Appetitlosigkeit u. seit dem 18. Juli starkes Erbrechen, Stuhlverhaltung, Anschwellung. P. 120, R. 24, T. 36. Starker Meteorismus.	Laparotomie in der linea alba. Darm morsch, musste übernäht werden, dann Resektion von 25 cm des Ileocoecaldarmes, dann noch Resektion von 47 cm Ileum, welches die morschen Stellen enthielt. Zirkuläre Naht. Dauer 1½ Std.	Der Tumor stellte eine Invagination des Ileum und Coecum in das Colon ascendens dar. Der Darm oberhalb war stark erweitert.	Noch einmal Koterbrechen nach der Operation, dann Abgang von Flatus und dünnbreiigem Kot. Gegen Abend zunehmender Collaps. 9¾ abends Tod.	Darm- und Bauchwandserosa leicht verklebt, getrübt und mit zahlreichen Hämorrhagien durchsetzt. Diffuse Peritonitis. Naht suffizient.
23	**Carl H.**, 52 J., Bäcker. 10. XII. 84.	9. Okt. 84 plötzlich mit Durchfall, Erbrechen u. Schmerzen. Der Anfall wiederholte sich am 5. und 9. Tage. Walzenförmiger Tumor von 18 cm Länge in der rechten Bauchseite. Verdacht auf Wanderniere mit Hydronephrose.	Laparotomie legte die Invagination, an deren Spitze das verdickte Coecum vorrückte, frei. Es gelang die Desinvagination, allein wegen Verdacht auf Scirrhus wurde vom Coecum 7 cm und 3 cm Ileum reseciert und zirkulär der Darm genäht.	An der Spitze des vorrückenden Coecum sass ein Geschwür mit induriertem Grunde und hypertrophischer Muscularis, aber ohne Krebselemente.	Heilung ohne Störung. Entlassen am 7. I. 85.	27. V. 92 ganz gesund, Verdauung ganz in Ordnung, kann schwer arbeiten.
24.	**Anton F.**, 13 J., 15. V. 88.	Vor 3 Jahren Unterleibsentzündung. Weihnachten 1887 heftige Leibschmerzen, Diarrhöen und Verstopfung. Mitte März trat zuerst ein Darmvorfall aus dem After auf. Starke Abmagerung.	Medianschnitt. Die Desinvagination gelang nicht. Resektion von 30½ cm Darm, wobei das Intussusceptum aus der elastischen Schlinge nach dem After zu entschlüpft. Zirkuläre Naht. Das Intussusceptum war 21 cm lang.	Invagination des Ileum in das Colon mit abnormer Kanalbildung für die Kotpassage.	Heilung mit mässiger Fieberreaktion. Ende Juni entlassen.	29. V. 1892 ganz gesund, gross und stark geworden, Verdauung in Ordnung.
25.	**Helene B.**, 69 J. 5. VI. 89.	1867 Climax, Unterleibsentzündung, 1887 Diarrhöen, ebenso Winter 88. Seit März 89 Verstopfung, Blut und Schleimabgang. Seit Mitte April 89 Tumor im After. Arteriosclerose. Starker Meteorismus.	Intussusceptum mit Gummischlauch abgeschnürt und nach Mikulicz reseciert und mit zirkulären Knopfnähten vernäht und dann über den Sphincter III hinauf zurückgebracht.	6,5 cm langes Stück des Colon, welches durch den Sph. III bis vor den After sich invaginiert hatte und an der Spitze ein papillares Adenom trug.	Heilung und schon am 25. VI. entlassen.	Nach der Operation hörte sofort die Unregelmässigkeit der Herzaktion und der Stuhldrang, sowie der Meteorismus auf.

Nr.	Name, Alter, Datum der Operation.	Anamnese, Status.	Operation.	Beschaffenheit des Tumors.	Ausgang.	Bemerkungen.
26.	**Philippine N.**, 22 J. 27. XI. 91.	Vor 3 Jahren normale Entbindung. Mai 91 kolikartige Schmerzen mit Erbrechen, Stuhlverhaltung. Meteorismus. Nach 3 Tagen blutiger Stuhl. Die Anfälle kamen alle 8—14 Tage wieder. Hochgradige Abmagerung, Anämie, wurstförmiger querliegender Tumor im Mesogastrium.	Das Coecum und Colon ascendens war in das Colon transversum invaginiert (20 cm lang) und liess sich nach Lösung der Adhäsionen entwickeln. Explorativschnitt im Coecum wurde wieder vernäht.	Invaginatio ileocoecalis von 6 Monate Dauer, welche sich noch vollkommen desinvaginieren liess.	Heilung.	

Darmnähte wegen Kotfisteln.

Nr.	Name, Alter, Datum der Operation.	Anamnese, Status.	Operation.	Ausgang.	Bemerkungen, Endresultat.
27	**Philippine M.**, 38 J. 25. IV. 84.	Ende 1883 erkrankte an einer inkarzerierten Schenkelhernie, welche nach 8 Tagen aufbrach. März 84 Darmprolaps, der abgetragen werden musste. Hochgradige Abmagerung; kleiner frequenter Puls; Entleerung von Dünndarminhalt aus der Fistel. Nur das zuführende Darmrohr ist von der Fistel aus zu entdecken. Im Auswurf Tuberkelbacillen.	Bauchschnitt nach oben und unten von der Fistel; einwärts der Arteria epigastrica, welche unterbunden werden musste. Der Sporn hat die abführende Darmschlinge verdeckt; es musste aus dem fistulosen Darmstück noch eine zweite Darmschlinge gelöst werden, welche teilweise einriss und übernäht wurde. Resektion des die Fistel und den Sporn enthaltenden Darmstückes. Naht zweireihig. Bauchschluss mit Jodoformgazetampon in dem Wundwinkel.	Tod am 27. IV. 84.	Sektion nicht gestattet. Die Erscheinungen im Krankheitsverlauf nach der Operation deuteten auf eine rapid auftretende septische Peritonitis, wenn auch die hochgradige Schwäche und der Zustand der Lungen am Tode mit Schuld gewesen sein mag.

Nr.	Name, Alter, Datum der Operation.	Anamnese, Status.	Operation.	Ausgang.	Bemerkungen, Endresultat.
28.	Frau **Rosine M.**, 50 J. 2. III. 85.	Pat. hatte seit ihrer Jugend eine Nabelhernie. 5. X. 84 Inkarzeration der Hernie. 9. X. 84 Anlegung einer Kotfistel durch Incision der gangränösen Hernie. 27. XII. Einklemmung einer linksseitigen Schenkelhernie, welche auch schon lange bestanden hatte, Herniotomie und Reposition des Darms.	2. III. 85 Fisteloperation am Nabelbruch. Resektion des Colon transversum und Excision der Fistel. Der Zugang zu dem zu- und abführenden Teil des Colon transversum zur Nabelfistel wird durch zwei seitliche Längsschnitte neben dem Nabel erreicht und von hier aus gelingt die Lösung der Fistel und Resektion des fistulösen Darmteiles. Drainage.	geheilt entlassen 2. V. 85.	Sowohl die linksseitige Hernie als auch die Bauchnabelfistel waren vollständig geheilt, als Pat. entlassen wurde. Am 18. VIII. 1887 starb Pat. und wurde seziert. Die Darmnarbe war kaum noch in dem Colon transversum sichtbar, mehr in der Serosa als der Schleimhaut. Lungenhypostase und Oedem war mit Todesursache.
29.	**Gottlieb F.**, 42 J. 9. XII. 87.	Soll seit 1872 einen linksseitigen Leistenbruch ohne Beschwerden getragen haben. 6. VI. 87 Plötzliche Einklemmungserscheinungen; Herniotomie; 18 Tage nach der Herniotomie entstand im oberen Wundwinkel eine Kotfistel. 9. IX. Bauchschnitt nachdem vorübergehende Heilung und Inkarzerationsrecidiv eingetreten war. Eine Dünndarmschlinge wurde durch einen bindegewebigen Strang eingeschnürt gefunden, dieser durchschnitten. Recidiv der Kotfistel, in der Mittellinie heftige Leibschmerzen.	9. XII. 87 Laparotomie; Bauchschnitt links von der provisorisch vernähten Fistel in der Linea alba. Eine Dünndarmschlinge adhärierte in 15 cm Länge mit der vorderen Bauchwand und über diese hinweg kreuzte eine zweite und war an der ersten fest verklebt. Ausserdem zog neben und mit diesen durch bleistiftdicke Adhäsionen verbunden ein fingerdicker Strang gegen die linke Inguinalgegend, welcher sich an der hinteren Blasenwand inseriert. Die Dünndarmschlinge an der vorderen Bauchwand hängt mit der Fistel zusammen und wird in 15 cm Länge reseciert, die Fistel zugleich eliptisch excidiert. Die bindegewebigen Stränge werden reseciert. Darmnaht, Bauchschluss.	geheilt entlassen 28. I. 88.	Am 31. III. 89 befand sich Pat. vollständig wohl, ist in seinem Berufe thätig, nur hin und wieder noch Leibschmerzen und Stechen in der Leistengegend.
30.	**Virginie Th.**, 41 J. 30. IV. 88.	1885 linksseitiger Schenkelbruch. 1886 Einklemmung mit nachfolgender Kotfistel. Ueber dem linken Schenkelring ein zweimarkstückgrosser scharfrandiger Hautdefekt, durch welchen man mit dem kleinen Finger in die 2 Enden des Dünndarms bequem eindringen kann.	Laparotomie. Umschneidung der Fistel. Verlängerung des Schnittes parallel der Art. epigastrica 6 cm nach oben, Lösung der Darmschlinge und Resektion des die Fistel enthaltenden Darmteiles. 12 innere und 12 äussere Darmnähte. Bauchnaht.	geheilt entlassen 18. V. 88.	9. Juni 1888 schreibt Pat. sehr dankbar über ihre glückliche Heilung.

Nr.	Name, Alter, Datum der Operation.	Anamnese, Status.	Operation.	Ausgang.	Bemerkungen, Endresultat.
31.	**Elisabeth H.**, 39 J. 26. XI. 88.	Soll vor 12 Jahren (1876) eine Geschwulst an der rechten Schamlippe gehabt haben, welche aufging nach nassen Ueberschlägen und viel Eiter entleerte. 5. VI. 88 heftige Leibschmerzen, galliges Erbrechen, das seit 11. VI. fäkulent wurde. Retentio alvi et flatuum. Puls frequent am 12. VI. Zunge trocken, fäkulenter Geruch ex ore, Bauch aufgetrieben. Ueb. dem rechten Poupartschen Bande eine fingerdicke, prallelastische Vorwölbung. Das rechte Labium zu einem apfelgrossen Tumor vergrössert, der prallelastisch, tympanitisch und nicht reponierbar.	12. IV. Incision an der rechten Schamlippe. Ein faustgrosser, mit seröser glatter Haut ausgekleideter, nach dem Leistenkanal zu sich fortsetzender abgeschlossener Sack, der Eiter und Gas enthielt. 14. VI. Aus dem Magen 3 Liter fäkulent riechender, saurer Inhalt ausgepumpt. Am Morgen abortierte die Frau. 20. VI. Eine Geschwulst unter dem linken Poupartschen Bande incidiert, fäkulenter Inhalt entleert. Entlassen. 15. X. zur Heilung der mit Eiterfistel verbundenen Geschwulst am rechten Labium wieder aufgenommen. Am linken Oberschenkel noch 2 Kotfisteln. 19. XI. Rechts der als Bartholinischer Drüsenabscess diagnostizierte Tumor exstirpiert, links 26. XI. Bauchschnitt parallel dem Poupartschen Bande, Lösung einer im Brucheingang adhärenten Darmschlinge, Schluss der Bruchpforte von innen; die zehnpfennigstückgrosse Fistelöffnung am Darm umschnitten quer vernäht.	21. XII. geheilt entlassen.	5. II. 89 stellte sich Pat. in sehr gutem Gesundheitszustand vor. Wunden vernarbt.
32.	**Frau H.**, 60 J. 5. I. 89.	Nabelbruch seit vielen Jahren. 5. XI. 88 Einklemmungserscheinungen. 11. XI. Kotfistel angelegt.	Laparotomie, Eröffnung des Bruchsacks links vom Nabel. Ablösung der Ileumschlinge und Vernähung der Fistel durch 7 in 2 Reihen angeordnete Seidennähte. Achsendrehung der Ileumschlinge. Netz musste teilweise reseciert werden.	Heilung.	20. I. 1890. Vollständig gesund und vorzügliches Allgemeinbefinden.
33.	**Johanna Sch.**, 36 J. 3. XII. 89.	Seit 1885 rechten Leistenbruch. Oktober 89 Anschwellung des Bruches, Erbrechen, Leibschmerzen. 5 Tage nach der Einklemmung Herniotomie, künstl. Kotfistel. In der rechten Schenkelfurche schrägovaler Defekt in der Bauchwand, in welcher Darm vorliegt.	Umschneidung der Darmfistel, Anfrischung der Darmfistelränder und Vereinigung durch zweireihige Naht. Reposition des Darmes, Einführung eines Jodoformdochtes, Naht der Haut nach Umschneidung der callösen Hautfistelränder.	geheilt entlassen 27. XII. 89.	

Hieher wären auch noch die oben unter Nr. 7 und 8 erwähnten Fälle zu zählen.

Zur Chirurgie der Gallenwege

von

Dr. A. von Winiwarter,

Professor der Chirurgie an der Universität Lüttich (Belgien).

Die Literatur über die Chirurgie der Gallenwege ist in den letzten Jahren eine sehr reichhaltige geworden; abgesehen von einer Menge kasuistischer Mitteilungen sind grössere, zusammenfassende Arbeiten zunächst von deutschen, dann von französischen Chirurgen erschienen und auf dem letzten Chirurgenkongress in Paris (April 1892) hat Ferrier ein orientirendes Referat über die Operationen an den Gallenwegen erstattet [1]). Man sollte glauben, dass der Gegenstand an und für sich durch die eingehende Behandlung, die er von verschiedenen Seiten erfahren hat, längst erschöpft sei und dass jeder neue Beitrag nur die Operationsstatistik vergrössern könne. Wenn man jedoch die betreffenden Publikationen durchsieht, so ergiebt sich denn doch, dass eine vollkommene prinzipielle Einigung über einige der wichtigsten Punkte der Chirurgie der Gallenwege noch nicht erzielt ist. Ich glaube daher berechtigt zu sein, meine eigenen Erfahrungen ebenfalls mitzuteilen. Die Zahl meiner Beobachtungen ist gering, allein die Verschiedenheit der einzelnen Fälle gestattet doch gewisse Schlüsse aus ihnen zu ziehen, die vielleicht zur Lösung der schwebenden Fragen beitragen. Ich bin zufällig in der Lage, fast über alle einzelnen Operationen an den Gallenwegen ein Urteil aus

---

[1]) E. Ferrier, Des opérations chirurgicales sur les voies biliaires. Questions mises à l'ordre du jour de la 6ième session du Congrès Français de Chirurgie. Paris 1892. Das Referat enthält ein Literaturverzeichniss der bedeutenderen Arbeiten über den Gegenstand bis Anfang 1892.

Vgl. ausserdem die höchst wertvolle Monographie Riedel's: Erfahrungen über die Gallensteinkrankheit mit und ohne Icterus. Berlin 1892, und Czerny: Ueber den gegenwärtigen Stand der Gallenblasenchirurgie. Deutsche medic. Wochenschr. 1892. Nr. 23.

eigener Anschauung abgeben und die Resultate der Behandlung miteinander vergleichen zu können und habe andererseits bei meinem ersten, im Jahre 1882 publizirten Falle von Gallenretention und Anlegung einer Gallenblasendarmfistel durch das Misslingen zahlreicher therapeutischer Versuche mehr gelernt, als man bei einem gewöhnlichen, glatt verlaufenden Eingriffe hätte lernen können; wer aber zu seinem Schaden Lehrgeld gezahlt hat, der thut gut, es wenigstens Anderen zu ersparen. Die von mir operirten Fälle sind folgende:

1. Cholelithiasis mit Icterus. Cholecystostomie. Heilung. — Recidive der Cholelithiasis. Exitus letalis.

Frau W., 36 Jahre alt, hat nach Angabe des behandelnden Arztes seit Jahren an »Gallensteinkoliken« gelitten, d. h. es traten anfallsweise heftige Schmerzen in der Lebergegend auf, verbunden mit galligem Erbrechen, doch bestand niemals Icterus und auch die Faeces waren niemals entfärbt. Patientin hat 6 Kinder; vor 7 Monaten, 4 Monate nach der letzten Entbindung (Zwillinge), traten wieder starke Magenschmerzen auf, aber dieses Mal enthielt das Erbrochene keine Galle, es entwickelte sich intensiver Icterus und die Faeces wurden entfärbt. Seit dieser Zeit ist der Zustand wesentlich derselbe geblieben; die Frau stand fortwährend in ärztlicher Behandlung und es wurden alle möglichen Mittel fruchtlos angewendet; die Faeces waren täglich untersucht worden, ohne jemals Spuren von Gallenbeimengung zu zeigen. Die Ernährung litt dabei sehr bedeutend; Patientin magerte ab; in den letzten vierzehn Tagen hat sie 2½ Kilo verloren.

Status präsens 1. März 1888. Kleine, schwächliche, stark abgemagerte Frau mit intensiv icterischer, dunkelgelbbrauner Färbung der allgemeinen Decke. Harn dunkelbierbraun, klar, kein Albumen enthaltend, Stuhl angehalten, Faeces weissgrau, thonartig. Der Unterleib etwas aufgetrieben, Leber vergrössert, die Dämpfung reicht etwa vier Finger breit über den Rippenbogen nach abwärts; daselbst ist ihr stumpfer Rand zu palpiren, jedoch fühlt man weder die Gallenblase noch eine stärkere Resistenz an der betreffenden Stelle. Der Druck auf die Leber ist sehr empfindlich, besonders in der Gegend der Incisur und von da schräg nach aufwärts rechts eine Handbreit vom Nabel; ausserdem in der Magengrube. Die Patientin fiebert nicht, der Appetit ist sehr gering; sehr häufiges, jedoch niemals galliges Erbrechen, lebhaftes Jucken, Schlaflosigkeit; spontane Schmerzen in der Magengegend.

Die Diagnose wurde auf Einklemmung eines Gallensteines im Ductus choledochus gestellt.

Operation 5. März 1888. Schnitt entsprechend dem äusseren Rande des rechten Rectus abdominis vom Rippenbogen bis zur Höhe des Nabels reichend; Peritoneum verdickt; die Leber wird freigelegt und nach oben gedrängt. Die Gallenblase ist in ihrer ganzen Ausdehnung mit der unteren Fläche der Leber verwachsen und in dieselbe gleichsam eingebettet; sie ragt nicht über den Leberrand hervor, ist schlaff, ihre Wandung anscheinend nicht verdickt; durch dieselbe schimmert eine weissliche Flüssigkeit durch. Der tastende Finger entdeckt sofort einen Gallenstein von gut Haselnussgrösse, der in einiger Entfernung vom Halse der Gallenblase anscheinend im Anfangsteile des D. choledochus steckt. Derselbe lässt sich leicht nach rückwärts gegen die Leber zu, in den Ductus hepaticus, aber auch gegen die Gallenblase zu, in den Ductus cysticus, verschieben.

Die Gallenblase wird an ihrer Kuppe mittels des Thermocauters von der Leber abgelöst, dann werden zwei Seidenfäden durch ihre Wand gelegt, um sie vorzuziehen; es gelingt jedoch nicht die Kuppe bis über das Niveau der Bauchwunde nach aussen zu bringen; deshalb wird sie ringsum mit Gazekompressen umgeben und auf diese Weise von der Peritonealhöhle abgeschlossen. Hierauf wird unter fortwährender Berieselung mit Kochsalzlösung (7 : 1000) die Kuppe der Gallenblase zwischen den beiden Fadenschlingen eröffnet: es entleert sich vollkommen ungefärbtes, schleimiges Secret in mässiger Menge. Nun wird eine Steinzange eingeführt, der runde, stark haselnussgrosse Stein von aussen gegen die Gallenblase zurückgeschoben, gefasst und extrahiert. Derselbe befand sich ungefähr an der Vereinigungsstelle des Ductus hepaticus mit dem Ductus cysticus; hinter ihm war der D. hepaticus zylindrisch erweitert; die Kommunikation der Leber mit dem Darme sowohl wie mit der Blase war aufgehoben gewesen: Beweis dessen die Gallenretention in der Leber und das Fehlen von Galle in der Blase. Nach Ausspülung der letzteren mit Kochsalzlösung kommt etwas gelbrötliche, klare Galle aus der Tiefe zum Vorschein. Trotz genauen Abtastens von aussen und Einführung einer Steinsonde in der Richtung des D. choledochus ist kein Stein mehr zu fühlen.

Jetzt, nachdem die Gallenblase entleert war, liessen sich die Ränder ihrer Incision bis an das Niveau der Bauchdecken heranbringen; sie wurden mit dem Peritoneum parietale des oberen Wundwinkels vernäht, was nur mit einiger Mühe gelang, denn die Bauchdecken waren straff gespannt und die Leber vergrössert. Der übrige Teil der Bauchwunde wurde geschlossen; in die Gallenblase wurde ein dickes Drainrohr eingeführt und nach aussen geleitet (äussere Gallenblasenfistel); rings um dasselbe wurde die Höhle der Gallenblase, deren Schleimhaut ziemlich stark blutete, mit Jodoformgaze locker tamponiert.

6. März 1888. Keine Reaktion, kein Erbrechen. Verband nicht durchnässt, aus dem Drainrohr ist etwas Galle ausgeflossen. Das Jucken hat vollkommen aufgehört.

7. März 1888. Verband gewechselt. Der Gazetampon ist nicht mit Galle getränkt, Patientin hat ruhig geschlafen. Harn bierbraun, klar. Es fliesst wenig Galle aus dem Drainrohr ab.

In der nächsten Zeit nahm der Ausfluss des Secretes allmählich zu, so dass innerhalb 24 Stunden etwa 100–150 Gramm dunkelgrüner, ziemlich dicker Galle entleert wurden; dementsprechend wurde die icterische Färbung lichter, das Erbrechen kehrte nicht wieder, Appetit stellte sich ein und die Patientin erholte sich langsam, aber es trat keine Spur von Galle in den Darm über, die Faeces blieben thongrau. Ich vermutete Anfangs, dass die Galle nur deshalb nicht in den Darm abfliesse, weil die Schleimhaut des D. choledochus noch angeschwollen und dadurch der Kanal unpassierbar sei, wie das ja ganz gewöhnlich nach Cholelithiasis mit länger dauerndem Retentionsicterus der Fall ist. Es wurden daher täglich Auswaschungen der Gallenblase mit lauer Kochsalzlösung vorgenommen, das Drainrohr entfernt, und die äussere Gallenfistel mittelst eines feuchten, in Guttaperchapapier gewickelten Schwammes fest komprimiert; darauf hin sammelte sich ein gewisses Quantum Galle in der Tiefe an, aber nach einigen Stunden trat ein Gefühl von Völle und Druck in der Lebergegend auf, welches sich rasch zu intensiven Schmerzen steigerte; die Patientin bekam unter Ausbruch von kaltem Schweiss Uebelkeiten, Erbrechen, Ohnmachtsanfälle und der Verband musste entfernt werden, worauf sich eine grosse Menge von angestauter Galle entleerte und die Symptome der Sekretretention sofort verschwanden.

Ich hatte bei meinem Patienten mit Gallenblasendarmfistel die Beobachtung gemacht, dass der Ausfluss durch eine äussere Gallenfistel lange Zeit hindurch dauern könne und dass schliesslich die Galle doch den Weg in den Darm nehme, vorausgesetzt, dass nach dieser Richtung kein Hindernis vorliege, — dass jedoch bei Vorhandensein des geringsten Widerstandes alle Bemühungen, die Galle in den Darm abzuleiten, absolut fruchtlos seien. Deshalb wartete ich zunächst ruhig ab, ohne einen weiteren Eingriff zu unternehmen, als aber Wochen und endlich zwei Monate vergingen und der Zustand immer der gleiche blieb, ohne dass jemals eine Spur von Galle im Darminhalt aufgetreten wäre, musste ich annehmen, dass ein anderes mechanisches Hindernis als die Schleimhautschwellung im D. choledochus den Uebertritt der Galle in den Darm verhindere. Es konnte sich dabei um eine Verwachsung des Ganges oder um eine Knickung desselben handeln; weniger plausibel erschien mir die Existenz eines zweiten obstruierenden Konkrementes, nachdem während der Operation absolut nichts von einem solchen zu fühlen gewesen war, weder durch die Palpation von aussen noch durch die Sondierung.

Um die Sachlage aufzuklären, wurde zunächst die äussere Gallenfistel, die sich stark verengert und trichterförmig eingezogen hatte, durch Einlegen von Laminaria, dann durch Tamponieren mit Gazestreifen erweitert und auf diese Weise die Mündung des D. cysticus zugänglich gemacht. Ich versuchte nun mittelst einer in den D. cyst. eingeführten elastischen Sonde, durch welche ein permanenter Strom von lauer Kochsalzlösung aus einem Irrigator eingeleitet wurde, gegen den D. choledochus vorzudringen. Nach einigen Tagen konnte ich auf diese Weise bis in eine Tiefe von etwa 15 Centimetern gelangen, ohne auf ein Hindernis zu stossen — weiter aber ging es absolut nicht. Wenn man an dieser Stelle angelangt war und man den Flüssigkeitsdruck erhöhte, wurde die Patientin von einem Gefühl der Schwäche und Ohnmacht befallen, ganz ähnlich dem, welches durch die Gallenretention hervorgerufen worden war. Gelangte die Sonde durch Zufall in den Duct. hepaticus, so empfand die Patientin bei der Injektion heftige Schmerzen. Trotz zahlreicher, mit allen möglichen Instrumenten unternommener Versuche gelang es nicht, den D. choledochus zu passieren, ja nicht einmal die Existenz eines Steines nachzuweisen. Ich habe mich bei dieser Gelegenheit überzeugt, dass der Catheterismus der Gallengänge von einer äusseren Gallenfistel aus, wenigstens unter gewöhnlichen Umständen, undurchführbar ist[1]); es gelang mir, beiläufig gesagt, auch niemals bei eröffneter Bauchhöhle von der Gallenblase aus eine Sonde bis in den Darm vorzuschieben, weder beim Lebenden, noch trotz wiederholter Versuche an der Leiche; in letzterem Falle auch dann nicht, wenn die Permeabilität des Choledochus an den aus der Bauchhöhle entnommenen Organen nach Eröffnung des Duodenum durch den bekannten Handgriff der pathologischen Anatomen, das Auspressen der Galle aus der Blase gegen den Darm zu, nachträglich festgestellt werden konnte.

Nach dem Misslingen des Catheterismus wurden die Injektionen von Flüssigkeit mittelst der elastischen Sonde täglich wiederholt, einmal auch in der Narkose, weil ich mir vorstellte, dass man auf diese Weise vielleicht doch eine allmähliche Erweiterung des Choledochus erzielen, respektive einen daselbst steckenden Stein delogieren könne, an den ich nun doch wieder dachte. Statt der Kochsalzlösung wurde später mittelst einer Spritze Olivenöl, dann Glycerin

[1]) Ich habe diese Ansicht bereits bei Gelegenheit einer Diskussion auf der Naturforscherversammlung in Köln 1888 ausgesprochen.

injiziert; ausserdem gebrauchte die Patientin täglich Karlsbadersalz, feuchte Einwickelungen des Bauches und laue Bäder. Aber Alles war umsonst, die Faeces blieben ungefärbt; der Ausfluss von Galle war sehr reichlich, die Frau konnte sich trotz aller Sorgfalt nicht immer vor Durchnässung bewahren, sie war in Verzweiflung über diesen Zustand, umsomehr, als sie sich im übrigen ganz wohl fühlte, und verlangte dringend einen neuen operativen Eingriff. Es waren jetzt drei Monate seit der ersten Operation verflossen und ich dachte an die Notwendigkeit der Cholecystenterostomie. Endlich, am 23. Juni, als ich abermals durch eine konische elastische Sonde einen Strom von Flüssigkeit injicierte, wurde ein Gallenstein herausgeschleudert; derselbe war etwa von der Grösse eines Kirschenkernes, aber von länglicher Form, weissgelb, das dem Darm zugekehrte Ende war glatt, glänzend, das andere körnig, rauh.

Es war also doch im D. choledochus ein Steinfragment vorhanden gewesen, dessen Gegenwart durch kein anderes Symptom gekennzeichnet wurde, als durch die Impermeabilität des Kanales, welche eben so gut von Kompression oder Atresie desselben herrühren konnte. Wenige Tage nach der Entfernung des Steines erschienen zum erstenmale gefärbte Faeces und eine Woche später trat bereits die gesammte Menge der Galle in den Darm über, obschon die äussere Fistel noch nicht vollkommen geschlossen war.

Die Patientin kehrte Anfangs Juli in ihre Heimat zurück; ihr Allgemeinzustand war vortrefflich, sie sah gut aus, ass mit Appetit und verdaute ohne Schwierigkeit, war den ganzen Tag auf den Beinen und konnte längere Spaziergänge machen, ohne zu ermüden oder Schmerz zu fühlen. Die Haut war allerdings noch etwas gelblich gefärbt; die Leberdämpfung reichte nicht mehr über den Rand des Rippenbogens hinaus, die Empfindlichkeit gegen Druck war vollkommen verschwunden; das Abdomen nicht aufgetrieben. Die Fistel schloss sich kurze Zeit darauf von selbst.

Ueber den weiteren Verlauf dieses Falles kann ich nur nach brieflichen Mitteilungen berichten. Unmittelbar nach ihrer Rückkehr in die Heimat wurde die Frau schwanger; der Verlauf der Gravidität war anfangs gut, nur bestand, wie auch während der früheren fünf Schwangerschaften, eine beträchtliche Tendenz zur Obstipation. Anfangs Dezember traten abermals Anfälle von heftigen Schmerzen in der Leber- und Magengegend auf, verbunden mit galligem Erbrechen, ganz ähnlich jenen, die vor der Operation bestanden hatten, — sehr bald von Icterus und Entfärbung der Faeces gefolgt. Der Allgemeinzustand verschlechterte sich; ich riet der Frau dringend, sich sofort wieder in die Klinik transportieren zu lassen, aber sie konnte sich zu der weiten Reise im Winter nicht entschliessen. Ende Dezember erhielt ich die Nachricht, dass die Patientin nach einem besonders heftigen, von Fieber begleiteten Anfalle von Schmerzen und Erbrechen unter den Symptomen einer akuten Peritonitis gestorben sei; wenige Stunden vor dem Exitus hätten die bis dahin kontinuirlichen, ungemein intensiven Schmerzen im rechten Hypochondrium plötzlich aufgehört, Patientin sei verfallen und bei vollem Bewusstsein unter subjektiver Euphorie sei der Tod eingetreten. Keine Sektion.

Nach der Schilderung des Krankheitsverlaufes und seines Ausganges durch den verständigen und aufmerksamen Gatten der Patientin unterliegt es wohl keinem Zweifel, dass während der Schwangerschaft und vielleicht begünstigt durch dieselbe sich abermals ein Stein gebildet hatte, welcher zunächst Anfälle von Koliken, dann aber, wahrscheinlich im D. choledochus eingekeilt, Angiocholitis mit circumscripter Peritonitis hervorrief und zum Schlusse vielleicht zur Perforation der Gallenwege führte. Wenn die Frau sofort, als die Gallenretention

von Neuem auftrat, sich wieder der chirurgischen Behandlung unterzogen hätte, so wären alle Chancen vorhanden gewesen, sie durch eine zweite Operation zu retten.

2. Cholelithiasis mit Icterus. Cholecystostomie. Heilung.

Pat. ein 47jähriger, ziemlich magerer, kräftiger, aber früh gealterter Mann, ist seit einigen Jahren wiederholt von kleinen Anfällen von Gallensteinkolik heimgesucht worden, die jedoch stets nach kurzer Zeit vorübergingen; Gallensteine sind seines Wissens niemals im Stuhle gefunden, wahrscheinlich aber auch nur ganz oberflächlich gesucht worden. Ausserdem litt der Patient an habituellen Verdauungsstörungen, Constipation, Druck in der Magengegend, Gefühl von Völle im r. Hypochondrium; seine Gesichtsfarbe war stets etwas gelbbraun (»teint bilieux«). Vor fünf Wochen (Ende Dezember 1888) trat ein besonders starker Anfall von Kolik auf, welcher nach ein paar Tagen von Icterus gefolgt war; Faeces entfärbt, Harn tiefdunkelgrünbraun; starkes Hautjucken. Nach der Angabe des behandelnden Arztes war die Leber vergrössert, mässig empfindlich gegen Druck, jedoch verschwanden die Schmerzen bald. Das Allgemeinbefinden war stark alteriert, Patient erbrach fortwährend; seit 8 Tagen wurde absolut Nichts mehr vertragen, so dass die Ernährung nur durch Klysmen unterhalten werden konnte; hartnäckige Schlaflosigkeit, zum Teil durch das Hautjucken verursacht. Die Behandlung, u. a. ein Versuch durch Eingiessen von Olivenöl (160 gr.) mittels der Schlundsonde Besserung herbeizuführen, war fruchtlos geblieben. Als ich den Patienten zum ersten Male sah (1. Febr. 1889), war er sehr heruntergekommen und abgemagert; Gefühl von Schwäche und fortwährende Uebelichkeiten, die seit der Eingiessung des Olivenöles sich entschieden gesteigert hatten; die Haut und die Conjunktivae intensiv gelb gefärbt, Zunge stark belegt, eintrocknend; keine Temperaturerhöhung. Das Abdomen eingezogen, Bauchdecken gespannt; die untere Grenze der Leberdämpfung vier Finger breit über dem Rippenbogen nach abwärts, Leberrand daselbst undeutlich tastbar; nirgends ein schmerzhafter Punkt, auch bei tiefem Drucke nicht. Man fühlt weder die Gallenblase noch irgend eine resistentere Partie. Von Zeit zu Zeit Erbrechen schleimiger Massen und aller per os dargereichten, auch der flüssigen Ingesta. — Diagnose: Gallenretention durch einen Stein, welcher sowohl den Ductus cysticus als den Ductus hepaticus verlegt. Die Operation war bei dem elenden Allgemeinzustande des Patienten unzweifelhaft indiziert; längeres Abwarten konnte hier nur die Prognose verschlechtern; es wurde daher von jeder vorbereitenden Behandlung abgesehen, der Patient erhielt nur ein laues Bad, um ihn von den Spuren des Blasenpflasters, der Kataplasmen u. s. w. zu reinigen.

Operation. Am 3. Februar 1889 wurde in der Narkose die Bauchhöhle durch einen Längsschnitt am äusseren Rande des r. Rectus abdom. eröffnet. Die Leber reicht um mehr als eine Handbreite über den Rippenbogen nach abwärts; sie ist schmutzig blaurot gefärbt, derb anzufühlen; die Gallenblase ist nicht sichtbar; erst nachdem leichte Verwachsungen mit dem Netze getrennt waren, konnte der Leberrand nach aufwärts geklappt werden und nun zeigte sich in grosser Tiefe die Gallenblase, etwa auf zwei Drittel ihrer normalen Länge reduziert, vollkommen ausgefüllt durch einen rundlichen Stein, ungefähr von der Form und Grösse einer Kastanie. Die Wandungen scheinen dem Steine überall ganz glatt anzuliegen; man fühlt ausserdem im Ductus choledochus einen zweiten Stein, anscheinend von Erbsengrösse. Die Kuppe der Gallenblase wird eine Strecke weit von der Lebersubstanz, in welcher sie förmlich eingebettet

ist, mittels des Thermokauters abgelöst, doch ist es ganz unmöglich, sie bis an das Niveau der straff gespannten Bauchdecken zu bringen. Sie wird daher in gewöhnlicher Weise isoliert und eröffnet. Ihre Wandung ist schwarzbraun gefärbt, sehr dünn, ihre Schleimhaut ist ganz trocken, der Oberfläche des Steines adhärierend, doch lässt sich derselbe ohne Mühe lösen und extrahieren; er ist rundlich, mit leicht mammelonierter Oberfläche, gelbbraun gefärbt und wiegt 13,5 gr. In der entleerten Blase findet sich ausserdem in einem trichterförmigen Raume gegen den D. cysticus zu eine mässige Menge dicker, schwärzlicher, theerartiger Flüssigkeit, welche ausgelöffelt wird. Nun wird die Gallenblase mit Kochsalzlösung ausgewaschen, es kommt keine frische Galle zum Vorschein; der Stein im Anfangsteile des D. choledochus wird durch Druck von aussen gegen die Gallenblase geschoben und durch die injizierte Flüssigkeit herausgeschwemmt. Er ist von der Grösse einer starken Erbse, rundlich glatt, ohne Bruchfläche; man fühlt kein Konkrement mehr; die Spülflüssigkeit fliesst ganz klar ab. Nun wird vorläufig ein Gazestreifen in die Gallenblase eingeführt, die Tampons werden entfernt und das Operationsfeld mit einem Strom warmer Kochsalzlösung überspült. Die Gallenblase lässt sich, nachdem sie entleert ist, allerdings mit grosser Mühe bis an den Rand der Bauchwunde bringen, so dass ihre Kuppe an das Peritoneum parietale des medialen Randes der Incision angenäht werden kann, am lateralen Rande gelingt die Vereinigung nicht. Um die äussere Gallenblasenfistel bilden zu können, muss die Leber so weit um ihre Achse gedreht werden, dass schliesslich der untere Rand vollkommen parallel mit der Medianlinie steht und die Konvexität der Leber lateralwärts (nach rechts), die Koncavität medianwärts (nach links) gewendet ist. Besonders schwierig ist es, die Ränder des Peritoneum parietale des oberen Wundabschnittes über die Leber hinüberzubringen. Nun wird die Bauchwunde bis an die Fistel durch Etagennähte geschlossen. Zum Schluss wird der Gazestreifen aus der Gallenblase entfernt; statt desselben wird ein Drainrohr in ihr Cavum eingeführt, durch Gazestreifen locker befestigt und nach aussen in ein mit Karbollösung gefülltes Becken geleitet; dann wird die ganze Wunde mit Jodoformgaze tamponiert und ein Kompressivverband in typischer Weise appliziert.

Die Diagnose war insofern bestätigt worden, als der obstruierende Choledochusstein nachgewiesen wurde; die Gallenblase aber war durch den grossen Stein derart ausgefüllt, dass sie nicht mehr als Gallenreservoir funktionieren konnte.

Das Erbrechen dauerte noch 24 Stunden nach der Operation fort, dann hörte es auf; im übrigen war der Verlauf ein vollkommen reaktionsloser. Der Verband wurde am zweiten Tage gewechselt, es war noch keine Galle ausgetreten. Erst vom dritten Tage an stellte sich ganz allmählich Ausfluss von Galle ein, anfangs spärlich, dann aber immer reichlicher, so dass wohl innerhalb 24 Stunden durch das Drainrohr gegen 200 gr. entleert wurden und ausserdem noch der Verband täglich stark durchtränkt war. Der Patient erholte sich sehr langsam, namentlich weil seine Verdauungsorgane in einem elenden Zustande waren; eine hartnäckige Koprostase musste durch Eingiessungen in den Darm und schliesslich durch mechanische Ausräumung des Rectum behoben werden; die Faeces blieben vorläufig ungefärbt. Die Behandlung bestand, nachdem die Operationswunde verheilt war, in täglichen Ausspülungen der Gallenblase mit lauer Kochsalzlösung und in der Applikation von feuchtwarmen Einwickelungen des Bauches; ausserdem laue Bäder alle zweiten Tage, jeden Morgen ein Löffel Karlsbadersalz in heissem Wasser gelöst und eine Darmirrigation. Im Verlaufe der nächsten Wochen hob sich die Ernährung wesentlich, der Harn war normal, die Haut verlor allmählich

die icterische Färbung. Ich habe auch bei diesem Patienten wie bereits in früheren Fällen beobachtet, wie diese Operierten unter den Beschwerden der äusseren Gallenfistel leiden, wenn man ihnen auch wieder und immer wieder versichert, dass der Zustand ein vorübergehender, ja dass der reichliche Ausfluss von Galle geradezu von Vorteil für sie sei. Ich pflege, sobald die Patienten das Bett verlassen können, den Verband so einzurichten, dass das Gallenblasendrain in eine enghalsige Flasche geleitet wird, welche an einer Schnur getragen wird. Rings um das Drain wird die Oeffnung der Gallenblase sorgfältig mit Jodoformgaze tamponiert, darüber kommt ein Stück Billrothbattist, welches nur in der Mitte durchlöchert ist, um das Drain passieren zu lassen, und die Ränder dieses Stückes, sowie die der Oeffnung werden durch breite Streifen von amerikanischem Kautschukpflaster bedeckt und festgehalten. Ueber diesen Verband appliziere ich zwei grössere Kissen, die mit getheertem Sägemehl gefüllt sind, und das Ganze wird durch eine breite, dünne Gummibinde komprimiert. Des Nachts, wenn die Patienten in der horizontalen Rückenlage schlafen können, geht Alles gut, die Galle fliesst in das Reservoir ab, ohne den Verband zu durchdringen. Müssen jedoch die Patienten auf der Seite liegen oder sind sie bei Tag ausser Bett, dann tritt denn doch nach 5—6 Stunden Sekret auch in den Verband aus und durchtränkt ihn allmählich, und das Gefühl, welches der dauernde Kontakt der Galle mit der Haut verursacht, ist den Patienten so unangenehm, dass sie es nicht lange ertragen können; der Verband muss erneuert werden, und wenn es mitten in der Nacht und die Manipulation noch so umständlich ist. Diese Operierten mit äusserer Gallenfistel werden wahre Hypochonder; ihr ganzes Denken und Trachten dreht sich darum, ob ihre Fistel secerniert oder nicht, und sie quälen den Arzt täglich mit der Frage, ob sie geheilt werden und wann, denn für sie hat die Operation des Gallensteines jede Bedeutung verloren und dasjenige, was ihnen als ihr eigentliches Leiden und zwar als ein sehr peinliches Leiden erscheint, das ist die äussere Gallenfistel.

Bis zum 23. April 1889, also während fast zwölf Wochen dauerte bei dem Patienten der Ausfluss aus der Gallenblasenfistel in unveränderter Weise fort, und während der ganzen Zeit waren die Faeces, die täglich durch den Arzt und ausserdem durch den Patienten selbst mit der minutiösesten Genauigkeit untersucht wurden, entfärbt; wenn der Verband entfernt und das Drainrohr aus der Gallenblase zurückgezogen wurde, so quoll stets noch ein gewisses Quantum klarer Galle aus der Tiefe empor. Als ich am 23. April den Verband wechselte, fehlte zum ersten Male diese Ansammlung von Galle; das Drainrohr wurde wieder eingeführt und Alles wie gewöhnlich geordnet, aber zum grössten Erstaunen des Patienten konnte er bis spät Abends ausser Bett bleiben, ohne durchnässt zu sein, und als er Abends die Flasche revidierte, fand er die Karbollösung fast ungefärbt und auch am nächsten Morgen, trozdem der Verband nicht gewechselt worden war, bestand der gleiche Zustand. Der Verband blieb nun während 3 mal 24 Stunden absichtlich unberührt, aber auch nach dieser Zeit war keine Galle mehr, weder durch das Drainrohr, noch neben demselben ausgetreten und die Faeces zeigten am 25. April bereits deutliche Färbung, so dass kein Zweifel mehr über den Durchtritt der Galle in den Darm bestehen konnte. Wie mit einem Schlage war der Ductus choledochus permeabel geworden und entsprechend der Beobachtung, die ich schon früher gemacht hatte, dass die Existenz einer äusseren Gallenblasenfistel an und für sich den Abfluss der Galle in den Darm nicht hindert, wenn nach dieser Seite zu kein mechanisches Hindernis vorhanden ist, hatte der Ausfluss der Galle nach aussen in dem Momente ebenfalls auf-

gehört, trotzdem das Drainrohr noch in der Gallenblase steckte und das Sekret früher trotz aller Bemühungen es zurückzuhalten, neben dem Drain hatte passieren können. Das Rohr wurde nun definitiv entfernt und die Fistel mit Heftpflaster überklebt; sie entleerte noch einige Tage hindurch wenig serös-eitrige Flüssigkeit ohne Spur von Galle, dann schloss sie sich definitiv. Dass die Permeabilität des D. choledochus nicht durch die Elimination eines Konkrementes herbeigeführt wurde, kann ich zum mindesten mit grösster Wahrscheinlichkeit aussagen: im Verbande und beim Ausspülen der Gallenblase hatte ich Nichts gefunden und die Faeces waren zu der betreffenden Zeit nicht nur wie gewöhnlich in Wasser aufgelöst und untersucht, sondern ausserdem noch durch ein Sieb passiert worden. Schmerzen, welche man etwa auf den Durchtritt eines Konkrementes durch die Papille hätte beziehen können, waren überhaupt nicht vorhanden gewesen.

Ueber den ferneren Verlauf des Falles ist wenig zu sagen; der Mann befand sich, nachdem er von seiner Cholelithiasis befreit war, ausserordentlich wohl; er verlor den gelblichen Teint, den er früher stets gehabt hatte, seine Verdauungs- und Stuhlbeschwerden waren verschwunden, er konnte wieder reiten, was ihm vor seinem letzten Kolikanfalle nicht mehr möglich gewesen war — kurz, er war förmlich verjüngt. Während des nächsten Sommers ging er, mehr zur Erholung als wegen irgend welcher Beschwerden, für ein paar Wochen nach Vichy. Seit der Operation bis zum heutigen Tage ist er von allen Symptomen einer Leber- oder Gallenaffektion frei geblieben.

3. Cholelithiasis mit Icterus. Cholecystotomie. Tod.

Mann von 64 Jahren, gut genährt, hat früher niemals an Gallenkoliken noch an Icterus gelitten; vor circa 6 Monaten erlitt er einen apoplektischen Anfall mit halbseitiger Lähmung des Körpers, welche jedoch teilweise zurückging, so dass der Patient, wenn auch mit einiger Mühe, auf einen Stock gestützt gehen konnte; die Sprache blieb etwas schwerfällig. Vor sechs Wochen trat nach einem Diätfehler unter den Symptomen eines akuten Gastrointestinalkatarrhes Icterus auf, ohne dass Kolikschmerzen vorhanden gewesen wären; die Faeces waren vollkommen entfärbt und blieben es auch fernerhin. Trotz entsprechender Behandlung besserte sich der Zustand nicht; der Icterus wurde dunkler, die Leber war nach Angabe des Arztes stark angeschwollen; nebstdem dauerten die Verdauungsstörungen fort; der alte Mann konnte wegen des intensiven Hautjuckens nicht schlafen und kam, obwohl er keine eigentlichen Schmerzen litt, dadurch sehr herunter. Als ich den Patienten zum erstenmale sah, war er bereits ziemlich abgemagert, die Hautfarbe tief gelbbraun, Bauchdecken schlaff, Bauch etwas aufgetrieben, besonders nach oben zu; die Dämpfung der Leber ragt mindestens eine Handbreite über den Rippenbogen nach abwärts, ihr stumpfer Rand ist deutlich zu tasten, doch fühlt man Nichts von der Gallenblase noch von einem Steine. Die Arterien an den Extremitäten rigid, geschlängelt. Puls etwas unregelmässig, Herzdämpfung vergrössert, kein Geräusch wahrnehmbar; etwas Bronchialkatarrh. Diagnose: Gallenretention, wahrscheinlich durch einen Stein, der gleichzeitig den D. cysticus und den D. choledochus verlegt. Der Patient verlangt dringend die Operation, und da ein längeres Zuwarten ohne Zweifel zu einem ungünstigen Ausgange führen musste, entschloss ich mich zu derselben, trotz seines Alters, der Atheromatose der Gefässe und trotz des früheren apoplektischen Anfalles.

Operation. Am 27. Oktober 1890 wurde nach gründlicher Entleerung des

Darmes die Bauchhöhle durch den typischen Längsschnitt wie gewöhnlich eröffnet. Die Leber ist stark vergrössert, dunkelbraunrot gefärbt, sie ragt mehr als handbreit über den Rippenbogen nach abwärts und ist mit dem Colon transversum verwachsen; ihr Rand ist stumpf. Nachdem die Adhäsionen unterbunden und getrennt sind, wird sie nach aufwärts gewälzt und es erscheint an ihrer unteren Fläche die Gallenblase, vollkommen geschrumpft, einer weissen Schwiele ähnlich; ihre Kuppe ist vom vorderen Rande der Leber mindestens 5 Centimeter weit entfernt. Im Innern fühlt man einen anscheinend nussgrossen Stein. Es wird nun zunächst der Scheitel der Gallenblase mittels des Thermokauters von der unteren Fläche der Leber losgelöst; trotzdem dies mit grosser Vorsicht und sehr langsam geschieht, reisst doch die schwielige Gallenblasenwand ein. Es entleert sich weder Galle noch Schleim, die Innenfläche der Blase ist ganz trocken, schmutzig schwarzbraun gefärbt, die ganze verdickte Wandung in eine starre, brüchige, schalige Masse verwandelt, welche einigermassen an den Balg eines voluminösen Atheroms erinnert. Die eingerissene Oeffnung wird daher sofort erweitert und der wallnussgrosse, rundliche, mit einem conischen Fortsatze in den D. cysticus reichende Stein mit einiger Mühe extrahiert. Es entleert sich keine Galle, die injizierte Kochsalzlösung fliesst klar ab und spült nur ein paar schwärzliche, blättrige Konkremente heraus, welche der Innenfläche der Gallenblase adhärierten. Die entleerte Blase fällt nicht zusammen, ihre Schleimhaut ist in der schwieligen Wand untergegangen. Ich suchte nun nach einem etwa vorhandenen zweiten Steine. Die ganze Umgebung der Gallenblase, der D. cysticus und D. hepaticus, sowie ihre Fortsetzung in den D. choledochus war in dicke, harte, schwielige Massen eingeschlossen und mit den Nachbarorganen verwachsen, so dass ich einen Augenblick an die Existenz eines Tumors dachte, doch konnte ich weder in der Leber noch im Magen und im Darm eine Geschwulst fühlen. Durch diese peritonealen Schwielen wurde jedoch das Tasten eines Steines von geringem Volumen ausserordentlich erschwert und ich versuchte es daher, mit einer Steinsonde von der Gallenblasenöffnung aus gegen den Choledochus vorzudringen. Aber auch hier spürte ich Nichts als die rauhe Wandung der Gallenwege.

Die schwieligen Verdickungen, in denen der D. choledochus eingebettet war, liessen die Annahme einer Kompression oder Knickung desselben als Ursache der Gallenretention als möglich erscheinen, umsomehr als der Patient niemals Gallensteinkoliken gehabt hatte und der grosse Stein in der Blase offenbar schon seit langer Zeit bestanden haben musste, ohne sich von der Stelle rühren zu können. Wenn nun der Eintritt der Galle in den D. cysticus verlegt und andererseits der D. choledochus durch die Schwielen verengert und vielleicht auch verzogen war, so bedurfte es nur einer geringen Anschwellung der Schleimhaut, um die Gallenretention in der Leber zu erklären.

Ich hätte in Berücksichtigung aller dieser Umstände am liebsten die Cholecystenterostomie ausgeführt, allein schon die ersten Stiche, die ich applizierte, um den Dünndarm mit der Gallenblase zu vereinigen, schnitten die schwielige Wandung der letzteren durch, so dass von einer sicheren Nahtanlegung nicht die Rede sein konnte. Andererseits war es aber ganz unmöglich, die Ränder der Gallenblasenöffnung an den Rand der Bauchwunde heranzubringen, denn die Gallenblase war dazu viel zu kurz und die Leber viel zu voluminös. Die ganze bis jetzt beschriebene Operation hatte deshalb im Innern der Bauchhöhle durchgeführt werden müssen, denn die Leber hatte sich nicht herausheben lassen. Ich musste also auch von der Anlegung einer äusseren Gallenblasenfistel Abstand nehmen. Die Vernähung der Gallenblasenincision allein schien mir nicht sicher

genug, weil die Ränder derselben schon früher durch die Versuche, Nähte anzulegen, vielfach ausgerissen waren; ich entschloss mich daher dieselben ganz abzutragen, dann löste ich die Gallenblasenwand in der Nähe des Halses von der Leber los, so dass ich wie bei der Ligatur eines Gefässes in der Kontinuität einen Faden unter dem Halse durchziehen konnte, worauf mit Vorsicht die Unterbindung ausgeführt wurde. Glücklicherweise schnitt der Faden nicht durch. Jetzt stülpte ich die Ränder der angefrischten Gallenblaseninicision nach einwärts und vernähte sie mit einem feinen Faden, so dass peripherwärts von der Ligatur die Gallenblase gewissermassen in einen soliden Stumpf verwandelt wurde, dessen Ernährung durch die noch bestehende Verwachsung mit der unteren Fläche der Leber gesichert schien. Dieser Teil der Operation war ziemlich mühsam, weil ich in grosser Tiefe und in einem sehr beschränkten Raume arbeiten musste. Ich will gleich hier bemerken, obschon ich auf diesen Punkt noch zurückkommen werde, dass ich den vollständigen Verschluss der Gallenblase in diesem Falle als einen Fehler betrachte, den ich heute nicht mehr begehen würde. Es wurde nun die eingestopfte Gaze entfernt und eine Irrigation des ganzen Terrains mit warmer Kochsalzlösung (7 : 1000) vorgenommen, dann das Peritoneum parietale der Bauchwunde zunächst vom unteren Wundwinkel aus vereinigt. Wie schon erwähnt, war es ganz und gar unmöglich, den Gallenblasenstumpf mit der vorderen Bauchwand in Kontakt zu bringen; ich tamponierte daher durch einen langen Gazestreifen den ganzen Raum von der Gallenblase aus bis zur Bauchwunde und vernähte dann den Rest der letzteren in gewöhnlicher Weise. Meine Absicht war, durch die Tamponade den üblen Folgen einer möglichen Perforation vorzubeugen, andererseits aber die Möglichkeit zu behalten, später, wenn die Gallenstauung nicht behoben sein sollte, eine äussere Gallenfistel anzulegen. — Keine Reaktion nach der Operation, der Patient hat nicht einmal erbrochen; er fühlt sich am Abend ganz wohl.

27. Oktober. Nacht war ruhig. Keine Reaktion; keine Schmerzen; Patient hat reichlich Harn entleert, der bereits viel heller ist, auch sind Gase abgegangen. Verband in gutem Zustande. Am 28. Oktober Morgens, Allgemeinbefinden gut. Da der Patient Stuhldrang verspürt, wird ein Klysma appliciert, worauf eine copiöse Entleerung erfolgt, welche bereits Galle enthält. Es schien somit der Zweck der Operation erreicht zu sein. Nachmittags klagte der Patient über leichte kolikartige Schmerzen, die jedoch bald nach ein paar Tropfen Tinctura opii verschwanden. Temperatur Abends 38,4, Puls wie vor der Operation etwas unregelmässig, 88 Schläge in der Minute. Bauch nicht aufgetrieben, nicht schmerzhaft. Abends befand sich der Patient wohl und schlief ruhig ein; nach Angabe der Wärterin auch während der Nacht ruhiger Schlaf. Des Morgens (29. Oktober) findet man den Mann in einem comatösen Zustand, tief, stertorös atmend; Temperatur 37,6, kein Schweiss im Gesicht, keine Kälte der schlaffen Extremitäten. Puls wie gestern, stark und voll. Der Verband wird entfernt. Längs des in die Bauchhöhle eingeführten Gazestreifens ist etwas rötliche Flüssigkeit ausgesickert, die Tampons sind nicht von Galle imbibiert. Bauch weich, nicht aufgetrieben, auf Druck anscheinend nicht schmerzhaft. Trotz Injektionen von Aether, Kampheröl, Coffein u. s. w. tritt gegen Mittag der Tod ein, ohne dass das Bewusstsein wiedergekehrt wäre.

Bei der Sektion konnte nur die Brust- und Bauchhöhle, nicht aber das Gehirn untersucht werden: das Herz war stark vergrössert, mit Fett bewachsen, sein Fleisch fettig degeneriert; die grossen Gefässe überall atheromatös. Lungen emphysematös, in den Bronchien schleimiges Sekret. In der Bauchhöhle zeigten

sich rings um den Gazestreifen frische peritoneale Adhäsionen, welche den Tampons fest anhaften; letztere sind von derselben etwas rötlichen Flüssigkeit imbibiert, die auch in den Verband ausgesickert war, absolut geruchlos. Die Umgebung der Gallenblase ist nicht gallig imbibiert, die Nähte der Blase schliessen fest, die Wunde ist vollständig verklebt. Das Peritoneum der Bauchhöhle von normalem Aussehen. Keine Spur von Peritonitis. Milz von normaler, braunroter Farbe und Konsistenz, nicht angeschwollen. Nieren etwas geschrumpft, sonst normal.

Nach den Ergebnissen der Sektion war die Ursache des plötzlichen Todes eigentlich nicht aufgeklärt; ich dachte an einen neuen apoplektischen Anfall, welcher durch die Galleuretention im Organismus begünstigt sein konnte; andererseits konnte, trotzdem keine Milzschwellung vorhanden war, wie bei allen derartigen Fällen, denn doch die Supposition einer ganz akuten Sepsis, ohne Peritonitis, nicht absolut widerlegt werden; jedenfalls liess, als ich den Patienten zum letztenmale sah, Nichts einen derartigen Zustand vermuten.

Die Untersuchung des aus der Bauchhöhle entnommenen Präparates ergab Folgendes: Die Leber war sehr blutreich, derb, gelbbraun gefärbt, fetthaltig (mässiger Grad von cirrhotischer Fettleber); die Gallenblase zeigte an ihrem Halsteile und bis in den D. cysticus hinein sich fortsetzend eine Erweiterung, entsprechend dem extrahierten Steine; beim Aufschneiden des D. cysticus fand sich noch ein zweiter Stein vor, welcher vollkommen kugelrund und glatt, von der Grösse einer starken Erbse war und gerade dort lag, wo der D. hepaticus und der D. cysticus zusammenstossen; er steckte in einer divertikelartigen Erweiterung des D. hepaticus, welche wie eine Nische in die Lebersubstanz eingebettet war, so dass man den Stein von aussen nicht fühlen konnte, während eine von der Gallenblase aus eingeführte Sonde ihn in seine Nische zurückschob und höchstens seine Oberfläche streifte, ohne jedoch aufgehalten zu werden. Der Stein verstopfte auch den Ductus choledochus nicht, welcher in seinem ganzen Verlaufe fast so weit war, dass er den kleinen Finger aufnehmen konnte; er hätte auch, nachdem der grosse Stein entfernt war, leicht aus seiner Nische heraustreten können und wäre wahrscheinlich in den Darm hinübergedrängt worden.

Der Ductus hepaticus enthielt Galle, ebenso der D. choledochus, und auch im Darme war gallig gefärbter Inhalt vorhanden. Der Mechanismus der Obstruktion war auf das deutlichste aus dem Präparate zu erkennen und sehr interessant. Der kleine runde Stein lag, wie schon erwähnt, in einer nischenförmigen Ausbuchtung der Wandung der Gallenwege und zwar so, dass die Mündung des D. hepaticus sich am tiefsten Punkte der Nische befand und der Stein, der genau in die Nische hineinpasste, absolut wie ein Kugelventil die Mündung des D. hepaticus verlegte, wenn er an die Wandung angedrückt wurde, während er, wenn dies nicht geschah, den Austritt von Flüssigkeit aus dem D. hepaticus gestattete, ohne deshalb aus seiner Nische herausgedrängt zu werden. Ich denke mir nun die Sache folgendermassen: Der grosse Stein musste seit langer Zeit in dem Halsteile der Gallenblase gesteckt und den Uebertritt von Galle in die Blase verhindert haben, worauf deren Wandung allmählich schrumpfte und sich dem Stein anlegte; später musste sich der zweite kleinere Stein gebildet haben an der Erweiterung, welche der Vereinigung des D. hepaticus und des D. cysticus entsprach. Offenbar hatte derselbe eine gewisse Beweglichkeit, er störte den Uebertritt der Galle nicht, bis zu dem Momente, wo er ohne Kolikanfall, nicht in den Ductus choledochus geschoben, sondern in seine Nische zurückgedrängt und der Mündung des D. hepaticus gewissermassen aufgedrückt wurde (wie ein Kugelventil, nach dem früher gebrauchten Vergleiche). Der Druck kann aller-

dings zunächst durch die angeschwollene Schleimhaut der Umgebung ausgeübt worden sein, denn es bestand ja im Beginne ein akuter Gastrointestinalkatarrh, aber wahrscheinlicher ist es mir, dass es der in den D. cysticus hineinreichende Fortsatz des grossen Gallenblasensteines war, der sich allmählich vergrössert hatte und endlich den beweglichen runden Stein berührte, in die Nische zurückdrückte und daselbst fixierte. Ich schliesse das aus dem Umstande, dass man nach Extraktion des grossen Steines aus der Gallenblase zunächst keine Galle zu Gesicht bekam, dass jedoch bereits nach 48 Stunden gallige Faeces entleert wurden; die Gegenwart des kleinen Steines allein war demnach kein Hindernis für die Entleerung der Galle, von dem Momente an, als er nicht mehr als Ventil wirkte; die Galle konnte zwischen ihm und der Wandung der Nische aus dem D. hepaticus austreten und sich durch den weiten D. choledochus in den Darm entleeren.

Es lässt sich selbstverständlich nicht mit Bestimmtheit sagen, wie sich die Dinge gestaltet haben würden, wenn der Patient nach der Operation weitergelebt und die Ligatur und Naht, wie zu vermuten, gehalten hätten. Der kleine Stein hätte zweifellos durch den erweiterten D. choledochus ohne grosse Schwierigkeit in den Darm gelangen können; wäre er aber an Ort und Stelle liegen geblieben und allmählich grösser geworden, so musste er neuerdings Verstopfung des D. hepaticus und zugleich Impermeabilität des D. choledochus hervorrufen, mit absoluter Retention der Galle in der Leber. Durch die Operation, welche ja den grösseren Teil der Gallenblase supprimiert hatte, wären die Raumverhältnisse kaum ungünstiger gestaltet worden, denn das was früher Gallenblase gewesen, war ja schon seit langer Zeit nicht mehr fähig als Reservoir zu dienen. Jedenfalls aber hätte ich nicht nähen, sondern die Drainage der Gallenblase nach aussen einleiten sollen, wie es später gezeigt werden wird. Der Fall beweist jedoch meines Erachtens neuerdings ein sehr wichtiges Faktum, nämlich dass sich Gallensteine nicht nur innerhalb der Gallenblase, sondern, wenn dieselbe für die Galle nicht mehr zugänglich ist, auch innerhalb der abführenden Gallenwege bilden können, respektive, dass kleine Konkremente, aus dem intrahepatischen Teile der Gallenwege stammend, in den D. hepaticus oder choledochus gelangen, und sich daselbst vergrössern können. Ausserdem kann man aus diesem Falle entnehmen, wie kompliziert die Verhältnisse zuweilen sind, welche man durch den einfachen Befund eines in der Gallenblase eingeschlossenen Steines aufgeklärt zu haben glaubt, und wie schwer es ist, im Momente der Operation diese Verhältnisse vollkommen zu übersehen.

4. Cholelithiasis mit Icterus. Cholecystostomie. Tod an Erschöpfung.

Patientin, eine 46jährige Frau, empfand vor 2 Jahren zum erstenmale Verdauungsstörungen, Gefühl von Druck, zuweilen auch Schmerzen in der Magengegend. Vor einem Jahre wurde sie nach einem Anfalle von Gallensteinkolik von intensivem Icterus befallen, welcher nach einiger Zeit verschwand, um 3 Monate später in derselben Weise wiederzukehren; auch dieses Mal dauerte er nicht sehr lange; die Patientin erholte sich und schien ganz wohl, als im Jänner dieses Jahres (vor 5 Monaten) unter gastrointestinalen Symptomen neuerdings Icterus auftrat, dieses Mal jedoch ohne Schmerzen. In den Faeces fanden sich zu dieser Zeit einige kleine Gallensteinkonkremente. Unter dem Einflusse einer entsprechenden Behandlung besserte sich zwar der Allgemeinzustand einigermassen, der Appetit kehrte zurück, die Hautfarbe wurde etwas lichter, die Harnsekretion reichlicher, der Harn weniger dunkel, allein die Faeces

blieben grau, thonartig, obschon zuweilen an ihrer Oberfläche etwas Galle zu sehen war. Patientin wurde am 14. Mai zur Erholung aufs Land geschickt; vier Tage später empfand sie heftige Schmerzen in der rechten Schulter; dabei stieg die Temperatur bis auf 39° und 40° an, mit geringen Remissionen des Morgens, und in diesem fieberhaften Zustande magerte die Kranke rasch ab und verfiel mehr und mehr. Seitdem hat sich ihr Zustand fortwährend verschlechtert; die Gallenretention war eine vollkommene, die Hautfärbung nahm einen braungrünen Teint an; Ekel vor jeder Nahrung, Verdauungs- und Stuhlbeschwerden, dabei Schmerzen in der Leber- und Magengegend und in der rechten Schulter und eine kontinuierliche febrile Reaktion, mit abendlichen Exacerbationen. Am auffallendsten aber war eine unzweifelhafte Benommenheit des Sensoriums, sozusagen eine Verdämmerung der Intelligenz, welche auch mir, als ich die Patientin zum erstenmale sah, sofort auffiel. Sie war nicht etwa in ihrem Denkvermögen gestört: im Gegenteil, sie begriff vollkommen, als man ihr sagte, dass eine Operation notwendig sei, um sie gesund zu machen u. s. w. — dabei aber bewahrten ihre Gesichtszüge eine maskenartige Unbeweglichkeit, sie sprach Nichts, als die notwendigsten Worte, und lag ruhig, teilnahmslos, mit offenen Augen den ganzen Tag da, ohne zu klagen, ohne je nach ihrer Familie, nach ihrem Haushalte zu fragen — kurz, sie machte den Eindruck einer durch ein Narcoticum halb betäubten Person.

Bei der Untersuchung am 8. Juni fand ich bei der stark abgemagerten, kleinen, schwächlichen Frau, von tieficterischem, olivenfarbigem Kolorit die Organe der Brusthöhle normal, Puls regelmässig, 100 Schläge in der Minute zeigend, die Leberdämpfung etwas vergrössert; man fühlt weder den festen Rand der Leber noch die Gallenblase, Druck auf das rechte Hypochondrium nicht empfindlich. Faeces vollständig entfärbt, Harn dunkelgrünbraun, nicht eiweisshaltig. Ich stellte die Diagnose auf Obstruktion des D. choledochus durch einen Stein, der früher von Zeit zu Zeit neben sich Galle und Fragmente eines oder mehrerer Gallenblasensteine vorbeipassieren liess, also auf die Anwesenheit von mindestens zwei, wahrscheinlich aber mehreren Steinen. Es konnte in diesem Falle keinem Zweifel unterliegen, dass ein operativer Eingriff nur mehr sehr geringe Chancen bot, die marastische, schwer cholämische Frau zu retten — andererseits war bei längerem Zuwarten der letale Ausgang mit Sicherheit, und zwar in der kürzesten Zeit zu erwarten. Ich konnte der verständigen Familie der Kranken, welcher auch ein Kollege angehörte, die Sachlage vollkommen klar machen und die Operation wurde als remedium ultimum, valde anceps beschlossen.

Operation. Am 11. Juni eröffnete ich bei der durch wenige Tropfen Chloroform betäubten Patientin die Bauchhöhle durch einen Schnitt am äusseren Rande des r. Rectus abdominis, vom Rippenbogen bis unterhalb des Niveaus des Nabels. Die Leber ragt drei Finger breit über den Rand des Rippenbogens hervor; sie ist blauschwarz gefärbt, sehr derb. In der Einkerbung zwischen beiden Leberlappen ist die Kuppe der Gallenblase eben sichtbar; das Netz ist an dieser Stelle adhärent, das Leberparenchym etwas narbig eingezogen. Nach Abbindung und Trennung der Adhäsionen präsentiert sich die Gallenblase als ein kaum daumendicker, gelblichweisser, schwieliger, fibröser Körper, der anscheinend gar keine Höhle enthält, und sich in einen dicken, fibrösen Strang fortsetzt, in dem nirgends Steine zu fühlen sind. Am Scheitel der Gallenblase schimmert ein kleines gelbliches Konkrement durch, welches gleichsam in die Schleimhaut eingebettet zu sein scheint. Die Gallenblase wird mit ihrer Kuppe von der Leber losgelöst und zunächst an die Ränder des Peritoneums parietale der vorderen Bauchwand angeheftet, dann wird die Umgebung mit Gazestreifen tamponiert und nun die

Blase eröffnet. Es entleert sich zunächst gar keine Flüssigkeit; die incidierte Wandung ist viel dicker als der Querdurchmesser des Lumen, fibrös, fast sehnig. Eine geschlossene Pince hémostatique lässt sich gerade in das enge Cavum einführen, und nachdem dasselbe durch Entfernen der Branchen voneinander erweitert worden war, kommen einige kleine, facettierte, dunkelbraune Steine zum Vorschein, alle von annähernd gleichem Volumen wie starke Schrotkörner, dann nach Injektion von warmer Kochsalzlösung zeigt sich eine dicke, weissgrüne, schleimige, fast wie Eiter aussehende Flüssigkeit, dann schwärzliche Massen von gallig gefärbtem Schleim und in demselben eingeschlossen eine grosse Zahl (über 100) kleiner, facettierter, auf der Kochsalzlösung schwimmender Steine, von welchen die grössten das Volumen einer Kaffeebohne erreichen, während die kleinsten hanfkorngross sind. Alle diese Steine steckten nicht in der Gallenblase, sondern im D. cysticus und im D. choledochus, vielleicht auch im D. hepaticus. Trotz wiederholten, länger dauernden Ausspülens kommen immer wieder neue Steine zum Vorschein und neben denselben schliesslich auch rötlich gelbe, klare Galle. Nachdem vorläufig keine Steine mehr durch die Injektion herausgespült werden, wird die Oeffnung der Gallenblase ringsum mit dem Peritoneum parietale der Bauchwunde vernäht, der Rest der Laparotomie wird in typischer Weise durch Etagennähte geschlossen, ein Drain in die Gallenblase eingeführt, welches durch den Verband nach aussen geleitet wird. Rings um dasselbe wird der Raum zwischen den nicht vereinigten Hauträndern um die Fistel mit Gazestreifen tamponiert. Durch das Drainrohr fliesst sofort schleimige, gallig gefärbte Flüssigkeit aus. — Die Blutung während der Operation war verhältnismässig bedeutend gewesen, obwohl kein einziges grösseres Gefäss gespritzt hatte. Der Verband wurde in der gewöhnlichen Weise angelegt: Krüllgaze, dann 2 Kissen mit getheertem Sägemehl gefüllt, Brunssche Watte, das Ganze fixiert und komprimiert durch eine Calicotbinde, über welche noch einige Touren einer Organtin-(gestärkten Gaze)-Binde appliciert wurden.

Die Patientin fühlte sich, nachdem sie aus der Narkose erwacht war, ziemlich wohl, sie erbrach einigemale im Laufe des Nachmittags unter bedeutenden Anstrengungen. Abends als der behandelnde Arzt sie besuchte, sah er, dass etwas Blut unter dem Verbande hervorgesickert war: er entfernte denselben sofort und fand das Operationsgebiet von einem grossen Blutcoagulum bedeckt. Nach Wegräumung desselben zeigt sich eine winzige blutende Arterie des Hautrandes an der Stelle der Gallenfistel, welche sicher im Momente, als der Verband appliciert wurde, nicht geblutet hatte. Das Gefäss wird umstochen, der Verband erneuert. Keine febrile Reaktion, aus dem Drainrohr ist etwas Galle ausgeflossen.

12. Juni. Subjektives Befinden erträglich, kein Fieber. Patientin hat gegen Morgen einer schlaflosen Nacht abermals mehrere Male mit Anstrengung erbrochen. Der Verband wird entfernt, es ist wieder frisches, geronnenes Blut darunter vorhanden. Dieses Mal sickert das Blut aus einem Nadelstiche durch die Haut hervor. Applikation von trockener Liquor ferri-Baumwolle. Die Blutung hat ganz den Charakter der Hämophilie, sie ist offenbar bedingt durch den cholämischen Zustand der Patientin. Die Nahrungsaufnahme per os ist schwierig und ganz ungenügend, daher ernährende Klystiere mit Alkohol. Die Galle fliesst sehr gut durch das Drainrohr ab, beim Auswaschen der Gallenblase wurden noch einige kleine Steine entleert.

Am folgenden Tage wiederholte sich die Blutung noch einmal wieder aus einem kleinen Gefäss des Hautrandes, trotz aller Vorsichtsmassregeln und trotzdem die Patientin nicht mehr erbrochen hat; sie steht jedoch definitiv nach

oberflächlicher Verschorfung der ganzen, sehr kleinen Wundfläche durch den Thermocauter. An demselben Tage erbrach die Patientin schwärzliche Massen, die unzweifelhaft Blut sind, und am darauffolgenden Morgen wurden auch mit dem Stuhle ähnliche Massen entleert. Dabei besteht keine Reaktion, weder eine lokale noch eine allgemeine, die Zunge ist belegt wie vor der Operation, feucht; keine Schmerzen, weder spontan noch auf Druck; Bauch weich, nicht ausgedehnt. Aber der Schwächezustand der Frau nimmt in bedenklicher Weise zu, da die Ernährung fast ausschliesslich per anum vorgenommen werden muss. Bis jetzt war keine Galle in den Faeces nachweisbar.

Am 14. Juni tritt anscheinend ohne Veranlassung ein Anfall auf, der ganz den Charakter eines eklamptischen hat, obschon der Harn keine Spur von Albumen enthält, aus welchem die Patientin nur durch Aether- und Kampheröl-injektionen u. s. w. zu sich gebracht wird. Nach demselben grosse Prostration, Bewusstsein ungetrübt, Temperatur wechselnd zwischen 37 und 37,6. Beim Verbandwechsel kommen noch immer Gallensteine zum Vorschein, Ausfluss der Galle ungestört. Operationswunde in vollkommen gutem Zustande.

Am 15. Juni empfand die Patientin vorübergehend Schmerzen in der Leber- und Magengegend, welche nach ihrer Aussage einem geringfügigen Kolikanfalle gleichen. Das Drainrohr wird ganz entfernt und die Gallenblase durch einen Flüssigkeitsstrom ausgespült, wobei wieder einige Steine entleert werden. Die Gallenfistel wird durch einen Gazestreifen locker tamponiert und eine feuchtwarme Einwickelung appliciert.

Unter zunehmender Schwäche stirbt die Patientin bei vollem Bewusstsein, ohne zu leiden, am 15. Juni Abends.

Die Sektion konnte nicht gemacht werden.

Der Fall ist ein trauriges Beispiel des Verlaufes einer an und für sich gutartigen Erkrankung, bei welcher die einzig und allein indicierte operative Therapie zu spät aufgenommen worden war. Hätte man sich sofort zur Operation entschlossen, als die dauernde Gallenretention konstatiert war, bevor sich bei der durch das Fieber und die Schmerzen erschöpften Patientin die eitrige Angiocholitis und später die Cholämie entwickelt hatte, also zwei Monate früher, so wäre der Ausgang höchst wahrscheinlich ein günstiger gewesen. Der operative Eingriff hatte Alles bewirkt, was man überhaupt von ihm erwarten konnte; das vor demselben vorhandene hectische Fieber mit den abendlichen Exacerbationen, welches offenbar ein chronisch-pyohämisches und durch die Retention des eitrigen Sekretes der Gallenwege bedingt war, hatte unmittelbar nach der Cholecystostomie aufgehört, ebenso waren die Schmerzanfälle und die Gallenretention beseitigt worden. Was aber nicht zu vermeiden war, das war die dreimalige Wiederkehr der Blutungen aus der Wunde und die Magenblutung, welche, wenn auch an und für sich nicht gerade bedenklich, für die geschwächte Patientin doch von Bedeutung sein mussten. Allein diese Blutungen können nicht der Operation als solcher zur Last gelegt werden; sie waren vielmehr die Folge des langen unnötigen Zuwartens, respektive der dadurch erzeugten Cholämie.

5. Cholelithiasis ohne Icterus. Cholecystostomie. Heilung[1].

Frau von 52 Jahren, früher stets gesund, hat seit etwa einem Jahre an ziemlich vagen Störungen des Allgemeinzustandes gelitten; sie magerte ab, fühlte

[1]) Die Patienten Nr. 5, 6, 7 und 8 sind in den Sitzungen der Lütticher ärztlichen Gesellschaft vorgestellt und ihre Krankengeschichten in den »Annales de la Société medico-chirurgicale de Liège. 1891« kurz citiert worden.

sich schwach, empfand von Zeit zu Zeit Völle und Druck in der Leber- und Magengegend, ohne eigentliche Schmerzen, und häufige Auftreibung des Bauches, doch blieb der Appetit gut, die Verdauung war sehr träge, Stuhlentleerungen unregelmässig. Niemals Icterus, noch Gallensteinkoliken. Erst seit vierzehn Tagen sind sehr lebhafte Schmerzen im rechten Hypochondrium und im Rücken aufgetreten, welche die Patientin veranlassen, sich in die Klinik aufnehmen zu lassen.

Grosse, abgemagerte, etwas blasse Frau. Abdomen aufgetrieben, Leber vergrössert, ihr unterer Rand mindestens handbreit zu palpieren; entsprechend der Gegend der Gallenblase fühlt man einen rundlichen, leicht höckerigen, scharf begrenzten, harten Tumor vom Volumen eines grossen Apfels, welcher sich bei der Respiration mitbewegt. Druck auf denselben sehr schmerzhaft; Haut und Bauchdecken darüber verschiebbar, nicht verändert. Keine Spur von Icterus, Harn von normaler Färbung.

Die Diagnose wurde auf Steine in der Gallenblase gestellt; allein nach dem lokalen Befunde, dem früheren Verlauf, der Abmagerung, ohne dass Gallenretention vorhanden war, musste ich ausserdem den Verdacht auf ein sich entwickelndes Carcinom der Gallenblase aussprechen. Der Patientin wird die Operation vorgeschlagen, welche sie sofort acceptiert.

Operation. Nach Entleerung des Darmes wird die Operation am 25. November 1890 vorgenommen. Incision längs des äusseren Randes des r. Rectus abdominis, 15 Centimeter lang. Peritoneum parietale verdickt, aus der Peritonealhöhle entleert sich etwas gelblich klares Serum. Die Leber ragt sehr weit nach abwärts, sie ist weich, blutreich, von normaler Färbung. Die Gallenblase ist vollständig von dem fettreichen Netze bedeckt und mit demselben lose verwachsen; nach Lösung der Adhäsionen präsentiert sich eine stark gänseeigrosse, mit Flüssigkeit prall gefüllte Blase, welche sich in den ebenfalls mit Flüssigkeit gefüllten D. cysticus fortsetzt; das ganze Gebilde gleicht auffallend einer Retorte mit ihrem leicht winkelig abgeknickten Halse. Man fühlt in der Blase einen grossen Stein; nirgends ist eine Geschwulst nachweisbar. Es gelingt sehr leicht, den Leberrand und den Scheitel der ausgedehnten Gallenblase vor die Ränder der Bauchwunde zu bringen.

Die Gallenblase wird eröffnet, ihre Wandung ist verdickt aber nicht degeneriert. Es entleert sich eine grosse Menge dunkelbraungrüner, schleimiger Galle; der Stein wird leicht extrahiert, er hat die Gestalt einer Gurke, ist grünbraun, an der Oberfläche leicht höckerig und wiegt 22 Gramm.

Nachdem die Blase ausgewaschen worden war, entschloss ich mich, da nirgends mehr ein zweiter Stein konstatiert werden konnte und die Kommunikation durch den D. choledochus jedenfalls frei war, in Anbetracht der ungewöhnlich günstigen Verhältnisse, die Gallenblase sofort zu vernähen. Ich trug die Schleimhauträuder jederseits schräg von aussen nach innen ab, vereinigte dann durch eine fortlaufende Naht die Schleimhaut, ohne sie jedoch ganz zu perforieren, so dass gar kein Teil des Fadens innerhalb des Gallenblasenlumens zu liegen kam, dann applicierte ich einige Knopfnähte gerade so wie bei einer Lembertschen Darmnaht, endlich vernähte ich noch durch eine fortlaufende Naht die vereinigten Peritonealflächen. Die Leber wurde ziemlich weit nach oben geschoben, mit der Gallenblase reponiert, dann wurde die Bauchhöhle mit Kochsalzlösung (7 : 1000) ausgewaschen. Zum Schlusse wurde das früher abgelöste Netz wieder über die Gallenblase gebreitet und durch ein paar Knopfnähte fixiert. Jetzt schritt ich zum Verschluss der Bauchwunde durch Etagennähte. Die erste fort-

laufende Peritonealnaht wurde in der Weise angelegt, dass die Nahtlinie der Gallenblase, vom Epiploon bedeckt, zwischen die Wundränder des Peritoneum parietale zu liegen kam; dann folgten die isolierten Nähte der Muskulatur und der Fascien und endlich eine fortlaufende Naht der Haut mit interponierten ganz oberflächlichen Knopfnähten. Alle Nähte wurden wie gewöhnlich mit Seidenfäden angelegt. Typischer Verband der Laparotomiewunde.

Der Verlauf nach der Operation war absolut reaktionslos. Die Schmerzen verschwanden von dem Momente der Operation an und kehrten nicht wieder. Nach 14 Tagen war die Patientin geheilt.

In diesem Falle waren die Verhältnisse so ausserordentlich günstig für den Verschluss der Gallenblase, weil die Gallenblasenwand verdickt und die Schleimhaut vollkommen intakt war; es konnten deshalb ganz so wie bei einer Darmwunde Etagennähte angelegt werden. Ueberdies konnte ich die ganze Operation ausserhalb der Bauchhöhle durchführen und die geringsten Details derselben genau übersehen.

6. Cholelithiasis ohne Icterus. Cholecystostomie. Heilung.

Die 53jährige Patientin hat vor 9 Monaten einen ziemlich schweren Typhus durchgemacht. In der Rekonvalescenz empfand sie plötzlich sehr lebhafte Schmerzen im rechten Hypochondrium, welche allerdings bald wieder an Intensität abnahmen, aber seit dieser Zeit nicht mehr ganz verschwanden. Auch bestanden seit der Erkrankung fortwährend Verdauungsbeschwerden und Appetitlosigkeit; die Patientin magerte ab. Niemals Icterus, Faeces niemals entfärbt, kein Fieber.

Bei der schwächlichen, blassen, abgemagerten Patientin konstatiert man in der Gegend der Gallenblase unmittelbar unter dem Rippenbogen einen grossen, rundlichen, derb-elastischen Tumor, der sich mit den Respirationsbewegungen nach auf- und abwärts verschiebt; derselbe ist der Sitz fortdauernder, spontaner Schmerzen von wechselnder Intensität; Druck auf denselben steigert die Schmerzempfindung. Bauchdecken nicht adhärent, nicht infiltriert. Die Diagnose wird auf Cholelithiasis gestellt; in Anbetracht der fortdauernden Schmerzen ohne Gallenstauung wird eine Entzündung der Gallenblase als wahrscheinlich angenommen, die Operation sofort beschlossen und von der Patientin acceptiert.

Operation (9. Dezember 1891). Schnitt längs des äusseren Randes des r. Rectus abdominis, 12 cm lang. Nach Eröffnung des Peritoneum fliesst etwas klares Serum aus; der untere Leberrand ragt kaum über den Rippenbogen nach abwärts. Unter demselben prominiert die Gallenblase einige Finger breit. Sie präsentiert sich als eine länglich birnförmige Geschwulst, etwa von der Grösse eines Gänseeies, gerötet, injiciert, aber nirgends mit der Umgebung verwachsen. Von aussen ist in derselben kein Stein zu fühlen. Die Blase wird mit ihrem Scheitel nach aussen gezogen, durch eingestopfte Gazekompressen möglichst von der Peritonealhöhle isoliert und dann eröffnet. Es entleert sich eine beträchtliche Quantität reinen, nicht mit Galle gemengten, geruchlosen Eiters; die Wandung ist verdickt, die Schleimhautfläche gleichmässig dunkelrot. Nach Entleerung und Ausspülung des Cavums mit Kochsalzlösung erscheint dasselbe leer, aber der eingeführte Finger fühlt in der Tiefe des Sackes einen Stein, welcher den Zugang zum D. cysticus vollkommen verlegt. Derselbe kehrt der Gallenblase eine concave glatte Fläche zu, ganz ähnlich nach Form und Grösse der becherförmigen Hülle einer Eichel, und setzt sich dann, sich verjüngend in einen cylindrischen Hals fort, der den erweiterten D. cysticus ausfüllt. Er ist so glatt,

steckt so fest und liegt der Schleimhaut so innig an, dass es nur mit grosser Mühe, durch kombiniertes Manipulieren von aussen und innen gelingt, ihn zu delogieren; er ist ausserdem ausserordentlich brüchig, kommt daher nur in Fragmenten zum Vorschein, die eine schöne, gleichmässig gelbe Farbe zeigen. Mittels eines kleinen scharfen Löffels, wie er zur Curetage des Uterus gebraucht wird, gelingt es allmählich, so viel von dem Steine zu extrahieren, dass die Bröckel zusammengenommen etwa dem Volumen einer Haselnuss entsprechen. Trotzdem ist in der Tiefe noch immer ein Teil des Konkrementes zu fühlen, welches trotz aller Bemühungen und trotzdem ich von aussen entgegendrücke, nicht herauszubringen ist, weil es nach unten zu ausweicht. Es wird daher beschlossen, die Lösung desselben abzuwarten, da es ja doch unbedingt indiciert war, eine Gallenblasenfistel anzulegen.

Bei den Extraktionsversuchen hatte sich keine Galle gezeigt. Nachdem die Gallenblase gereinigt und locker mit einem Gazestreifen tamponiert war, wurden die isolierenden Kompressen entfernt, das Operationsfeld mit physiologischer Kochsalzlösung irrigiert, dann die Wandung der Gallenblase mit dem Peritoneum parietale der Bauchwunde vereinigt und überdies die Ränder der Incision an die Hauträndер des oberen Wundwinkels genäht, um jede eventuelle Verunreinigung mit Eiter zu verhindern; dann wurde der Rest der Bauchwunde durch Etagennähte geschlossen. Typischer Verband. Die Patientin verspürte nach der Operation ziemlich heftige Schmerzen, was offenbar den lange fortgesetzten Extraktionsversuchen zuzuschreiben war, aber es fehlte jede Allgemeinreaktion, die Temperatur überschritt niemals die Norm. Nach zwei Tagen wurde der Verband gewechselt, der Tampon aus der Gallenblase entfernt. Schleimiges Sekret, mit etwas Eiter gemengt, aber keine Galle.

Als auch nach acht Tagen noch keine Galle nach aussen abgeflossen war, wurde ein neuer, fruchtloser Versuch gemacht, das den D. cysticus obturierende Fragment zu extrahieren. Mittels der mit dem Resonator armierten Steinsonde konnte man dessen Gegenwart nachweisen, während alle anderen Explorationsmethoden ein negatives Resultat ergeben hatten. Es wurde sofort ein dicker Laminariastift in den D. cysticus eingeschoben und dadurch am folgenden Tage eine beträchtliche Erweiterung des Ganges erzielt. Jetzt gelingt es, den Rest des Konkrementes, welcher übrigens noch immer das Volumen einer kleinen Haselnuss hat (also ungefähr so gross ist als der früher extrahierte Teil) zu entfernen. Unglücklicher Weise zerbrach der Stein beim Herausziehen, und ein kleines Stück davon blieb im Gallengange zurück und konnte trotz aller Bemühungen nicht aufgefunden werden. Die Gallenblase wurde neuerdings locker tamponiert; am folgenden Tage war bereits eine geringe Quantität Galle dem schleimigen Sekrete der Blase beigemengt. Die Eiterung hat vollkommen aufgehört.

Es wurde nach einigen Tagen abermals versucht, das noch vorhandene Fragment zu entfernen. Es ist aber Nichts zu fühlen, auch fliesst etwas Galle aus, so dass der D. cysticus keinesfalls verlegt sein kann.

Ich hielt die äussere Gallenfistel bis zum 31. Dezember offen, die Patientin war bei vollkommenem Wohlbefinden längst ausser Bett und wollte nicht länger im Hospital bleiben. Sie wurde entlassen, mit dem Bedeuten, sich sofort vorzustellen, wenn sie die geringsten Beschwerden empfinden sollte.

Erst nach drei Monaten kam sie wieder; sie sieht blühend aus, hat niemals Schmerzen gehabt, alle Funktionen regelmässig; die Gallenblasenfistel hat sich sehr bald nach der Entlassung definitiv geschlossen. Unter der Operationsnarbe fühlt man in der Tiefe noch immer eine kleine Anschwellung, die aber

nicht empfindlich ist. Wahrscheinlich ist es die etwas verdickte Gallenblase, welche vielleicht doch durch Sekret etwas ausgedehnt ist. Seitdem habe ich die Frau noch einmal wiedergesehen; sie ist vollkommen wohl, der lokale Befund hat sich nicht verändert.

7. Cholelithiasis mit Carcinom der Gallenblase und der Leber. Exstirpation. Temporäre Heilung.

Frau von 50 Jahren, wurde vor etwa 6 Monaten ganz plötzlich und anscheinend ohne Veranlassung von heftigen Schmerzen im Epigastrium befallen, welche sich gegen den Unterleib und die Lendengegend besonders nach rechts ausbreiteten, jedoch bereits nach einer halben Stunde verschwanden. Am folgenden Tage traten die Schmerzen wieder auf, jedoch mit geringerer Intensität; dann befand die Frau sich während mehrerer Monate subjektiv ziemlich wohl; doch bestanden von Zeit zu Zeit Verdauungsbeschwerden, auch soll sie etwas abgemagert sein. Seit 5—6 Wochen sind abermals Schmerzanfälle aufgetreten, wie die beiden, mit welchen die Erkrankung begann; sie wiederholten sich seit dieser Zeit 4—5mal in der Woche, dauerten in der Regel ½—1 Stunde und erforderten regelmässig Morphiuminjektionen. In der Zwischenzeit empfand die Patientin nur ein Gefühl der Schwäche und der Müdigkeit, besonders in der Lumbargegend. Die Faeces wurden regelmässig untersucht und durchgesiebt: sie waren niemals entfärbt, enthielten aber nach den Anfällen wiederholt kleine Gallensteine, bis 4 auf einmal; im Ganzen wurden 21 derartige Konkremente gefunden, welche die Patientin vorweist. Es sind glatte Cholestearinsteine, etwa von der Grösse eines Haferkornes. In der letzten Zeit hat sich der Allgemeinzustand fortdauernd verschlechtert; Verlust des Appetits, träge Verdauung mit Aufstossen, Auftreibung des Magens, unregelmässige, mühsame Stuhlentleerungen u. s. w. In der Leber- und Magengegend bestehen kontinuierliche Schmerzen, welche vorzugsweise des Nachts intensiv werden und der Kranken den Schlaf rauben. Icterus soll niemals vorhanden gewesen sein.

Status praesens (12. November 1891). Stark abgemagerte, anämische Frau; Hautfarbe fahl aber nicht eigentlich icterisch; an den Organen der Brusthöhle nichts Abnormes nachzuweisen. Bauch aufgetrieben, Bauchdecken schlaff, im rechten Hypochondrium ist der Leberrand nur undeutlich unterhalb des Rippenbogens zu palpieren, kein Tumor daselbst nachweisbar. Leber scheint nicht vergrössert; Druck auf die ganze Partie mässig schmerzhaft. Puls regelmässig, nicht acceleriert, schwach und depressibel.

Ueber die Gegenwart von Gallensteinen konnte kein Zweifel bestehen, es fragte sich nur, ob nicht ausserdem ein Carcinom der Gallenblase vorhanden sei, denn die Abmagerung und die schwere Beeinträchtigung des Allgemeinzustandes konnte durch die Cholelithiasis allein schwerlich hervorgerufen worden sein, da niemals eine eigentliche Gallenstauung mit Icterus u. s. w. bestanden hatte. Ich stellte deshalb die Wahrscheinlichkeitsdiagnose auf Carcinom der Gallenblase und entschloss mich auf dringendes Bitten der Patientin zur Operation, da es ja doch sehr wahrscheinlich war, dass durch die Entfernung der Gallensteine und die Anlegung einer äusseren Gallenfistel, selbst im Falle das Carcinom sich als inoperabel erweisen sollte, die Leiden zum mindesten erheblich gelindert, vielleicht vollkommen beseitigt werden konnten.

Operation. Am 17. November wird nach Entleerung des Darmes in der Narkose die Bauchhöhle durch einen Längsschnitt am äusseren Rande des Rectus eröffnet. Die Leber ist dunkelbraunrot, von normaler Konsistenz; über ihrem unteren Rand ragt die Gallenblase etwas hervor; dieselbe hat die Gestalt und

das Volumen einer mittelgrossen Birne, sie ist allenthalben mit den umliegenden Därmen (Dünndarm und Colon transversum) verwachsen, fühlt sich knorpelhart an; im Innern scheinen einzelne noch härtere Partien (Steine?) zu sein. Die Adhäsionen der Gallenblase werden abgebunden und gelöst und ihre Wandung freigelegt. Sie ist weisslich gefärbt, schwielig; diffus von einem ungemein harten Infiltrate durchsetzt, welches sich in den strangförmigen D. cysticus fortsetzt. Der Scheitel der Blase wird vorläufig durch Gazestreifen von der Peritonealhöhle isoliert, dann eröffnet. Die Wandung ist daselbst fast centimeterdick, weissgrau gefärbt, carcinomatös degeneriert; gegen die obere, der Leber zugekehrte Fläche verdickt sie sich zu einem haselnussgrossen Knoten. In dem engen, cylindrischen Cavum der Blase findet sich sehr wenig flüssige dunkelgrüne Galle und über ein Dutzend kleine, leichte, facettierte Steine, alle von nahezu derselben Grösse (etwa wie ein Citronenkern), ganz ähnlich den bereits durch den Darm entleerten; gegen den D. cysticus zu konfundieren sich die Steine so mit dem knotenförmigen carcinomatösen Infiltrate, dass man sie durch den Tastsinn allein nicht unterscheiden kann. Die carcinomatöse Wandung der Gallenblase ist mit dem Leberparenchym fest verwachsen; am Rande findet sich in der Lebersubstanz selbst ein weisslicher Carcinomknoten von der Grösse einer Nuss — ausserdem sind in dem Organe keine Tumoren zu fühlen.

Nachdem die Gallenblase entleert, ausgewaschen und vorläufig mit Gaze tamponiert worden war, schritt ich zur Ablösung derselben von der unteren Fläche der Leber. Zu diesem Zwecke wurde die Lebersubstanz in einiger Entfernung von der Gallenblase durch eine Anzahl von mit Seidenfäden armierten, langen Nadeln umstochen, die Fäden vorsichtig angezogen und geknüpft, dann das Leberparenchym im Gesunden mittels des Thermocauters durchtrennt, was ohne Blutung bewerkstelligt wurde; dann wurde auch der nussgrosse Knoten am Leberrande durch fortlaufende Schnürnähte umstochen und ein keilförmiges, das Carcinom enthaltendes Stück aus der ganzen Dicke desselben ohne Blutung reseciert. Nun drang ich gegen den D. cysticus zu vor, isolierte denselben, musste aber bis zum Choledochus gehen, weil daselbst noch ein kleiner Knoten zu fühlen war, wobei es unmöglich war zu unterscheiden, ob man es mit einem Stein oder einem carcinomatösen Infiltrat zu thun habe. Ich musste nach der Ausdehnung der carcinomatösen Erkrankung annehmen, dass noch andere disseminierte Herde in der Umgebung vorhanden seien, dass deshalb eine radikale Operation an und für sich höchst unwahrscheinlich sei; deshalb vermied ich es, die Patientin der Gefahr einer Exstirpation eines grösseren Abschnittes des D. choledochus auszusetzen, nach welcher unfehlbar die Mündung des D. hepaticus in der Tiefe offen geblieben wäre. Ich legte jenseits des fraglichen Knotens eine provisorische Ligatur an und exstirpierte nun das ganze Paket der degenerierten Gallenblase sammt D. cysticus und den Fragmenten der Leber. Hierauf wurde der Stiel so gut als möglich hervorgezogen, was durch die Lücke am Leberrande erleichtert war, und durch Nähte mit dem Peritoneum parietale der Bauchwunde vereinigt. Der Stiel enthielt das Anfangsstück des Choledochus mit der Mündung des D. hepaticus. Rings herum wurde der Rand des Netzes so an den Stiel fixiert, dass dadurch eine Art Trichters zu Stande kam, an dessen tiefstem Punkte der Stumpf der Gallengänge sich befand; die provisorische Ligatur wurde gelöst, jedoch eine Fadenschlinge an die betreffende Stelle angelegt, um später, wenn es notwendig sein sollte, die Mündung des Choledochus finden zu können. Dann wurde das Cavum mit Jodoformgaze tamponiert und der übrige Teil der Bauchwunde durch Etagennähte geschlossen. Typischer Verband. Das exstirpierte Präparat zeigte

folgende Verhältnisse: Das Lumen der Gallenblase ist vollkommen excentrisch nach der freien (unteren) Fläche zu gelagert; die Wandung ist dort, wo sie mit den Därmen verwachsen war, etwa auf das Doppelte ihres gewöhnlichen Durchmessers verdickt, fibrös; an der Seite, welche der Leber anliegt, ist sie allein so dick, wie das Lumen und die gegenüberliegende Wandung zusammengenommen, von weissen, ungemein harten, rundlichen Knoten bis zu Haselnussgrösse durchsetzt, welche die Schleimhaut substituiert haben, in Form von Höckern gegen die Höhle der Gallenblase hervorragen und dieselbe verengern; der isolierte Knoten in der Leber zeigt die charakteristische Struktur des Carcinoms.

Nach der Operation dauerten die Schmerzen noch einige Tage an, doch fehlte jede febrile Reaktion. Am fünften Tage begann etwas Galle aus der Fistel auszufliessen, dann nahm die Sekretion allmählich zu, während die Wandungen des Wundtrichters granulierten. Die Schmerzen verschwanden und der Allgemeinzustand besserte sich auffallend. Nach 14 Tagen zeigte sich in der Tiefe der Fistel eine rundliche Geschwulst von Haselnussgrösse, welche sich offenbar aus dem verdächtigen Knoten an der Schnittfläche des D. choledochus entwickelt hatte. Das Recidiv hatte sich so rasch entwickelt und ausgebreitet, dass ich von einem ferneren Versuche, dasselbe zu exstirpieren, abstehen musste. Die Galle floss vollständig nach aussen durch ein Drainrohr ab; die Patientin befand sich einige Zeit hindurch relativ wohl, dann aber verlor sie den Appetit vollständig, magerte immer mehr ab und starb endlich in einem Zustande äusserster Schwäche, etwas über sechs Wochen nach der Operation.

Die Sektion ergab zahlreiche Carcinomknoten in der Leber, in den Lungen, den Nieren und der Milz und ein diffuses carcinomatöses Infiltrat in der Umgebung des ursprünglichen Operationsgebietes innerhalb der Bauchhöhle, in welchem der D. choledochus vollständig eingeschlossen war. Das Carcinom war offenbar primär von der Gallenblase ausgegangen.

8. Erweiterung und Hypertrophie der Gallenblase ohne Icterus. Zwei Divertikelsteine. Cholecystenterostomie. Heilung.

Die Patientin, 48 Jahre alt, hat in ihrem 17. Lebensjahre einen acuten Gelenksrheumatismus überstanden; sie leidet seit einem Jahre an stechenden und ziehenden Schmerzen in beiden Hypochondrien, welche anfangs täglich mehrere Male auftraten und allmählich an Intensität, Dauer und Frequenz zunahmen. Der Appetit blieb gut bis vor etwa drei Monaten; seit dieser Zeit ist er vollständig verschwunden, die Patientin isst seitdem fast Nichts, magerte sehr stark ab und litt fortwährend an Magendrücken, Uebelkeiten, Brechreiz, Konstipation, dann an häufigen Anfällen von Herzklopfen mit Präcordialangst. Vor zwei Monaten empfand sie während zwei Tagen heftiges Seitenstechen rechts; gleichzeitig bestand eine allgemeine Urticariaeruption. Sie hat niemals an Gallensteinkoliken noch an Icterus gelitten. Seit drei Monaten bemerkte sie die Entwicklung einer schmerzhaften Geschwulst im Unterleibe, in der Nabelgegend, die sie am Arbeiten hindert und schliesslich zum Eintritte in die Klinik veranlasst.

Status praesens (28. Mai 1891). Abgemagerte, herabgekommene Frau von cachectischem Aussehen, tiefleidendem Gesichtsausdruck. Puls unregelmässig. Bauch nicht aufgetrieben, Bauchdecken schlaff. In der Höhe des Nabels, mehr unter als über demselben, in der Medianlinie des Abdomen fühlt man einen ganz oberflächlich gelegenen, bei Druck sehr schmerzhaften derbelastischen, nicht fluctuierenden Tumor von der Grösse des Kopfes eines Neugeborenen. Derselbe ist an seiner Oberfläche etwas uneben, höckerig, ausser-

ordentlich beweglich, so dass er sich fast bis in die Beckenhöhle hinunterschieben lässt; die Leber reicht sehr wenig über den Rippenbogen nach abwärts; es ist keinerlei Zusammenhang des Tumors mit derselben nachzuweisen. Die Diagnose des Falles war zweifelhaft. Ein Tumor der Beckenorgane, etwa ein langgestielter Ovarialtumor, war mit Sicherheit durch die Untersuchung auszuschliessen. Von der Leber schien mir der Tumor auch nicht ausgehen zu können, da er viel zu tief und zu sehr in der Medianlinie nach abwärts reichte, auch fehlten alle charakteristischen Symptome einer Erkrankung der Gallenwege. Das Wahrscheinlichste war für mich die Annahme eines Tumors des Netzes oder des Darmes, etwa des Colon transversum; nach dem Verlaufe der Erkrankung, der Abmagerung, dem cachectischen Aussehen der Patientin konnte ich nur an einen malignen Tumor, ein Carcinom des Netzes oder des Darmes, denken. Jedenfalls schien mir bei der Beweglichkeit desselben der Versuch einer Exstirpation berechtigt.

Operation (2. Juni 1891). Eröffnung der Bauchhöhle durch einen Schnitt in der Linea alba, nach abwärts vom Nabel. Der Tumor tritt sofort zu Tage: er ist dunkelblaurot gefärbt, von erweiterten, geschlängelten Venen überzogen, leicht höckerig, ein fleischiges oder drüsiges Gebilde, von welchem ich beim ersten Anblicke absolut nicht sagen konnte, was es sei. Am meisten Aehnlichkeit hatte der Tumor mit einer abgelösten, umgestülpten Placenta. Ich führte die Hand in die Bauchhöhle ein, um mich über seine Lage zu orientieren, und konstatierte sofort, dass er sich nach aufwärts fortsetzte und schliesslich innig mit der Leber zusammenhing, in die sein oberer Anteil förmlich implantirt war. Nun erst klärte sich die Sache auf: es handelte sich um die stark erweiterte, kolossal hypertrophische Gallenblase. Dieselbe wurde nun aus der Bauchhöhle hervorgezogen; an ihrer hinteren Fläche fühlt man innerhalb der Wandung zwei kleine, harte Erhabenheiten, eine am unteren, die andere am oberen Pole der Geschwulst; es sind zwei Steine von rundlicher Form und Haselnussgrösse, sie lassen sich nicht verschieben. Die Blase wird an ihrem tiefsten Punkte eröffnet, wobei die Incision blutet, als ob man einen Darm durchschnitten hätte; es entleert sich eine grauweisse, schleimige, dünnem Stärkekleister ähnliche Flüssigkeit, mit gelblichem Satze, aber keine Galle. Die Wandung ist mindestens so dick wie die des Magens in kontrahiertem Zustande, die Schleimhaut hypertrophisch, gewulstet, lebhaft rot, chagriniert. Durch den eingeführten Finger konstatiert man, dass beide früher erwähnten Steine in enghalsigen Divertikeln stecken, welche sie straff umschliessen. Der Stein am unteren Pole lässt sich aus dem Divertikel herausbefördern, bei dem oberen muss jedoch der Rand des Divertikels incidiert werden, bevor dies möglich ist. Beide Steine sind hellgrüngelb, von ganz gleicher Grösse und Form, der Teil, welcher der Divertikelwand anlag, ist rund, körnig, während der Teil der Steine, welcher frei nach innen, gegen das Cavum der Blase gekehrt war, flach, ganz glatt, wie abgeschliffen ist. Das Divertikel mit seinem Stein am oberen Pole der Gallenblase lag derart, dass dadurch der Ductus cysticus vollständig abgeknickt und komprimiert worden war. Sowie ich den Stein extrahiert hatte, trat Galle aus dem D. cysticus hervor.

Ich war im Zweifel, was nun am besten mit der voluminösen, hypertrophischen Blase, die nach der Entleerung gar nicht zusammengefallen war, anzufangen sei. An eine Exstirpation derselben dachte ich keinen Augenblick, sie war ja in ihrem ganzen oberen Anteil tief in die Lebersubstanz eingebettet und eine Lösung dieser Partie musste bei dem grossen Gefässreichtum des Gewebes und der Grösse der Wandfläche eine beträchtliche Verletzung bedingen. Die Anlegung einer äusseren Gallenblasenfistel hätte allerdings die Drainage der Blase

nach aussen und die allmähliche Retraktion ihrer Wandungen ermöglicht, allein die Patientin war dadurch zu einer lange dauernden Behandlung verurteilt und es schien mir durchaus nicht sicher, ob dadurch ihre Beschwerden, welche offenbar nicht durch die beiden Divertikelsteine, sondern durch den voluminösen Tumor bedingt waren, beseitigt werden würden. Die einfache Naht der Gallenblase bot keinerlei Sicherheit für die Volumsabnahme des Organs. Der zweckmässigste Eingriff, welcher die Flüssigkeitsansammlung am sichersten beheben, die rascheste Heilung herbeiführen und die Patientin zugleich von den Folgen einer neuen Gallensteinkrankheit bewahren musste, war die Cholecystenterostomie; die Verhältnisse lagen ausserdem für die Operation so ungemein günstig, die Wandung der Gallenblase war so dick und fleischig, dass die Vernähung mit Leichtigkeit durchführbar erschien.

Dementsprechend suchte ich das Duodenum auf, wählte eine Dünndarmschlinge so nahe als möglich an demselben, zog dieselbe durch eine stumpf gemachte Lücke des Netzes durch und brachte sie ohne jede Zerrung an die hintere Fläche der Gallenblase heran. Dann machte ich die seitliche Anastomosenbildung in der Weise, wie ich sie auch bei Enteroanastomosenbildung und als Ersatz der zirkulären Darmnaht bei Darmresektion zu machen pflege. Nun wurde der Dünndarm gegenüber der Gallenblasenincision durch einen Längsschnitt eröffnet, wobei sich aus dem Darm reine Galle entleerte, zum Beweis, dass die gewählte Schlinge ganz nahe an der Einmündung des D. choledochus in das Duodenum liegen musste. Durch eine fortlaufende Naht wurden die Schleimhautränder von Gallenblase und Darm vernäht, dann ein Ring eines entkalkten, starken Drainrohres durch die Fistelöffnung gesteckt und mit einem Catgutfaden so befestigt, dass er in den Darm fallen musste. Endlich wurden die vorderen Nähte geschlossen und die ganze Anastomosenbildung noch durch oberflächliche Peritonalknopfnähte verstärkt. Die ganze Operation war ausserhalb der Bauchhöhle vorgenommen worden und hatte nur wenig Zeit in Anspruch genommen. Jetzt wurden nach Abspülung des Operationsfeldes mit physiologischer Kochsalzlösung Darm und Gallenblase reponiert und die Bauchwunde durch Etagennähte geschlossen, wobei ich noch die Vorsicht brauchte, die Anastomosenstelle in die fortlaufende Peritonealnaht zu fassen. Typischer Verband.

Die Patientin war sofort nach der Operation von ihren Schmerzen befreit; es trat keinerlei Reaktion, weder lokaler noch allgemeiner Natur auf, die Temperatur blieb stets normal. Der Puls verlor nach wenigen Tagen seine frühere Unregelmässigkeit; am 3. Tage nach der Operation erfolgte der erste Stuhlgang, worauf alle Funktionen regelrecht ihren Fortgang nahmen. Der Appetit und das Allgemeinbefinden hoben sich unerwartet rasch; 14 Tage nach der Operation verliess die Frau, mit einer Leibbinde versehen, das Bett und gerade 3 Wochen nach derselben das Krankenhaus. Zwei Monate später sah ich sie noch einmal: sie war nicht wieder zu erkennen, hatte an Embonpoint zugenommen, sah blühend aus und fühlte sich wohler als je zuvor. Die schmale Narbe der Bauchdecken war vollkommen verschiebbar, die Leber nicht vergrössert. Von der Gallenblasengeschwulst war auch bei der genauesten Palpation, welche durch die weichen Bauchdecken erleichtert wurde, keine Spur mehr zu entdecken. Das kleine Stück entkalkten Drains, welches ich bei der Anastomosenbildung verwendet hatte, war nicht in den Faeces gefunden worden; es ist jedoch sehr möglich, dass es trotzdem unbemerkt mit dem Stuhle abging.

Der folgende Fall betrifft eigentlich keine Erkrankung der Gallenwege; ich führe ihn jedoch an, weil er unter der Diagnose einer Gallenblasenaffektion zur

Operation kam und in differentialdiagnostischer Beziehung wichtig ist; auch wurde durch den operativen Eingriff Heilung der Beschwerden erzielt.

9. Ectasie der Gallenblase. Senkung der Leber.

Die 34jährige Patientin, eine starke rüstige Frau, empfindet seit zwei Jahren heftige Schmerzen in der Lebergegend, die in der letzten Zeit das Arbeiten vollkommen unmöglich machten. Es bestanden niemals Gallensteinkoliken, noch Icterus. Bei der Untersuchung konstatierte ich in der Rückenlage den unteren Leberrand handbreit unter dem Rippenbogen, in aufrechter Stellung der Patientin noch tiefer nach abwärts reichend: unter demselben, entsprechend der Lage der Gallenblase, fühlte man durch die schlaffen Bauchdecken in der Tiefe eine stärkere Resistenz, welche den Eindruck machte, als ob sich daselbst die vergrösserte und härtere Gallenblase befinde. Kein Symptom von Wanderniere nachweisbar. Uterus und Ovarien in normalem Zustande. Die Schmerzen im rechten Hypochondrium existierten, wenn die Frau stand oder ging, und wurden durch jede Muskelanstrengung gesteigert; in der horizontalen Rückenlage, im Bette, verschwanden sie sehr bald. — Ich glaubte nach dem Befunde die Diagnose einer Cholelithiasis ohne Icterus stellen zu können, und nachdem während zwei Jahren alle möglichen Mittel, u. a. auch eine Leibbinde angewendet, worden waren, ohne auch nur momentane Erleichterung zu schaffen, die Patientin, der arbeitenden Klasse angehörig, arbeitsunfähig war, schien mir die Operation sofort indiciert.

Operation. Am 13. Mai 1891 wurde in der Narkose die Bauchhöhle durch einen Längsschnitt am äusseren Rande des r. Rectus eröffnet. Es präsentiert sich die normal gefärbte Leber mit einem grossen Teil ihrer vorderen Fläche, der untere Rand des Organs ist stark nach abwärts gesunken und nach hinten zugekehrt. Dabei lässt sich das Organ mit Leichtigkeit nach oben schieben, so dass es ganz unter dem Rippenbogen verschwindet; die Leber scheint überhaupt gar nicht vergrössert zu sein; sie ist nur so beweglich, dass sie gewissermassen mit ihrer konvexen Fläche nach vorne zu fällt und sich dabei einigermassen um eine horizontale Achse dreht, so dass ihr vorderer Rand nicht wie gewöhnlich nach vorne und unten, sondern nach hinten und unten gekehrt ist. An der unteren Fläche liegt die Gallenblase: sie reicht mit ihrem Scheitel zwei Fingerbreit über den Leberrand hervor, ist stark ausgedehnt, enthält aber keine Steine, was man durch die dünne, durchscheinende Wandung sehr genau konstatieren kann, sondern nur dunkelgrüne Galle. Auch im D. cysticus und im D. choledochus ist nirgends ein harter Körper zu fühlen. Durch Druck auf die gefüllte Blase vermindert sich ihr Inhalt sichtlich, so dass sich die Galle offenbar gegen den Darm zu entleeren kann. Die rechte Niere findet sich an ihrer gewöhnlichen Stelle: sie ist etwas verschiebbar, mehr als im Normalzustande, was man jedoch erst jetzt durch die direkte Palpation des Organs konstatieren kann. Die Laparotomie hatte demnach in Bezug auf eine Erkrankung der Gallenwege ein absolut negatives Resultat geliefert und man musste sich fragen, wodurch die unleugbar vorhandenen Beschwerden bedingt seien. Die Ausdehnung der Gallenblase konnte kaum verantwortlich gemacht werden, nachdem die abführenden Gallenwege frei und das Sekret derselben gar nicht verändert war. Auch die etwas laxe Fixation der r. Niere (von einer eigentlichen Wanderniere konnte man nicht sprechen) allein war schwerlich Schuld an den Schmerzen im r. Hypochondrium. Wohl aber konnte die Leber bei der Schlaffheit der Bauchdecken durch ihre abnorme Verschiebbarkeit und dadurch, dass sie gewissermassen nach vorne zu um ihre horizontale Achse überschlug, einerseits Druck auf die rechte Niere, andererseits Zerrung des ganzen Befestigungsapparates der Leber, besonders des Lig.

suspens. hepatis bewirken; dies musste sich besonders in der aufrechten Stellung des Körpers, beim Gehen und Arbeiten bemerkbar machen, während in der horizontalen Rückenlage die Beschwerden geringer wurden oder ganz verschwanden. In der That war das Lig. suspensorium hepatis stark verlängert und spannte sich beim Herabschieben der Leber so an, dass ein Einreissen desselben durch das Gewicht des Organes nicht undenkbar schien. Ich erinnerte mich bei dieser Gelegenheit an einen Fall, den mir Chrobak seinerzeit mitgeteilt hatte: er hatte eine Frau behandelt, bei welcher eine schmerzhafte, strangförmige Geschwulst zweifelhafter Natur in der r. Oberbauchgegend vorhanden war, die alle möglichen nervösen Störungen veranlasste: bei der Operation stellte es sich heraus, dass man es mit dem stark verdickten, hypertrophischen Lig. suspensorium hepatis zu thun hatte.

In dem vorliegenden Falle handelte es sich darum, die Leber so zu fixieren, dass sie nicht mehr herabsinken konnte: ich schob sie, natürlich mit der Gallenblase, ganz unter den Rippenbogen hinauf, fasste dann das Peritoneum parietale der hinteren Bauchwand durch tiefgreifende starke Seidensuturen und nähte es nach vorne, indem ich die Fäden durch die Rippenknorpel durchzog. Hiedurch wurde eine Art von Diaphragma gebildet, welches die Leber an Ort und Stelle zurückhalten musste. Es war zu hoffen, dass die Seidenfäden lange genug halten würden, um eine genügende Fixierung zu Stande kommen zu lassen. Hierauf wurde die Bauchhöhle in der gewöhnlichen Weise durch Etagennähte geschlossen. Typischer Verband mit Unterstützung von breiten Heftpflasterstreifen. Keine Reaktion nach der Operation. Heilung per primam. Ich liess die Patientin mehrere Wochen länger zu Bette liegen bleiben, als ich es nach gewöhnlichen Laparotomien zu thun pflege, und gab ihr eine gut passende Bauchbinde, mit Pelotte an der rechten Seite, um die Leber möglichst zu unterstützen.

Der Erfolg der Behandlung schien das angewandte Verfahren zu rechtfertigen: als die Patientin anfing umherzugehen, spürte sie keinen Schmerz mehr; die Leber senkte sich nicht mehr und dieser Zustand erhielt sich auch dann, als die Frau ihre Arbeit wieder aufnahm. Es wurde ihr eingeschärft, die Leibbinde weiter zu tragen, auf regelmässigen Stuhl zu achten, täglich kalte Abreibungen des Unterleibes mit Salzwasser vorzunehmen und sich sofort wieder vorzustellen, wenn Schmerzen oder sonst irgend welche Symptome auftreten sollten. Ich habe sie fünf Monate nach der Operation zufällig gesehen: sie befand sich ganz wohl.

Als Nachtrag zu der angeführten Kasuistik möchte ich noch in ein paar Worten über das Schicksal des ersten Patienten berichten, an dem ich seinerzeit die erste Cholecystenterostomie vorgenommen habe[1]). Es handelte sich um eine kolossale Ausdehnung der Gallenblase und Retention von Galle in derselben, welche durch dauernde Impermeabilität des D. choledochus aus unbekannter Ursache bedingt war. Ich hatte damals die Operation in zwei Zeiten extraperitoneal ausführen wollen, und als die Fistelbildung durch Einlegen eines Trocarts nicht gelungen war, die Kommunikation herzustellen gesucht von der Gallenblase in den Darm statt umgekehrt vom Darm in die Blase. Durch diesen Missgriff waren die Verhältnisse äusserst kompliziert und schwierig geworden und es war mir erst nach mehreren resultatlosen Eingriffen gelungen, den Abfluss

[1]) A. von Winiwarter. Ein Fall von Gallenretention bedingt durch Impermeabilität des Ductus choledochus. Anlegung einer Gallenblasendarmfistel. Heilung. Prager med. Wochenschrift 1882. Nr. 21 und 22.

der Galle in den Darm herzustellen. Ich gehe auf die Einzelheiten nicht näher ein, da sie ja doch nur für mich selbst Interesse haben. Als ich den Fall publizierte, war der Patient seit mehreren Monaten geheilt gewesen: die Galle entleerte sich seit dieser Zeit vollständig in den Darm. Einige Zeit darauf stellte sich der Mann wieder vor, weil eine der früheren Fistelöffnungen aufgebrochen war und Eiter, aber keine Galle entleerte. Die Eiterung hörte bald auf, dann begann sie von neuem, bis endlich eine Erweiterung mittels Laminaria vorgenommen wurde; man gelangte dadurch in einen Hohlraum anscheinend zwischen der Muskulatur der Bauchwand und dem verdickten Peritoneum, aus welchem ein mehrere Centimeter langes Stück Kautschukdrain extrahiert wurde. Wann und auf welche Weise dasselbe in den Körper geraten war, konnte nicht mehr eruiert werden; der Patient hatte sich monatelang sozusagen selbst behandelt, als die äussere Gallenfistel noch persistierte, und sich in dieselbe Drains eingeführt. Wahrscheinlich war eines derselben in die Tiefe geglitten und daselbst zurückgeblieben; es ist auch nicht unwahrscheinlich, dass durch den Fremdkörper das lange Offenbleiben der äusseren Gallenfistel bewirkt worden war. Nach Extraktion des Drains blieb die Fistel definitiv geschlossen. Der Mann befand sich ganz wohl, er war arbeitsfähig; von Zeit zu Zeit jedoch traten leichte Anfälle von Icterus, ohne Entfärbung der Faeces, auf, ohne Schmerzen, gewöhnlich wenn er vernachlässigt hatte, für regelrechte Stuhlentleerungen Sorge zu tragen. Ich schrieb diese Anfälle einer vorübergehenden Verlegung der Gallenblasendarmfistel zu; es bedurfte dann nur einer Dosis Karlsbadersalz und etwas Massage der Gallenblasengegend, um die Gallencirkulation wieder in Gang zu bringen. Etwa zwei Jahre nach der Operation hörten auch diese Mahnungen an das frühere Leiden auf und ich verlor den Mann aus dem Gesichte. Im Herbst des Jahres 1887 erfuhr ich, dass er vor 2 Monaten in seiner Heimat angeblich an einer Apoplexie (?) gestorben sei. Die Sektion war natürlich nicht gemacht worden; der Arzt, der den Kranken behandelt hatte, war ebenfalls tot; ich kann daher Nichts weiter über den schliesslichen Ausgang des Falles angeben, als dass der Mann mit seiner Gallenblasendarmfistel mindestens 5 Jahre nach der Operation gelebt hat.

Wenn man die eben angeführten Fälle überblickt, so sieht man, dass mit Ausnahme des Falles Nr. 9 und des zuletzt citierten, schon früher publizierten Falles von Cholecystenterostomie, der wegen Verschluss des D. choledochus und kolossaler Ausdehnung der Gallenblase operiert worden war, stets Gallensteine bei meinen Operierten gefunden wurden. Daraus geht hervor, dass die Cholelithiasis weitaus die häufigste Affektion ist, welche Gelegenheit zu Operationen an den Gallenwegen giebt; selbst das Carcinom der Gallenblase entwickelt sich wahrscheinlich häufiger in einer steinhaltigen als in einer gesunden Blase. Wenn aber auch in allen meinen Fällen Gallensteine gefunden wurden, so kann man doch nicht ohneweiters sagen, dass die pathologischen Symptome, welche die Kranken veranlassten, ärztliche Hilfe aufzusuchen, stets die gleichen, ja auch nur ähnliche waren. Im Gegenteil, die Krankheitsbilder waren sehr verschieden voneinander, und der

Umstand, dass trotz meines an Zahl geringen Materials, welches sich ja nicht im Entferntesten mit dem Riedel's z. B. messen kann, so ungleiche Fälle vorkamen, beweist, dass nicht das Vorhandensein der Gallensteine allein, sondern vorzüglich die sekundären Veränderungen des Galle secernierenden und abführenden Apparates für das Handeln des Chirurgen von Bedeutung sind.

Man kann, ohne Widerspruch fürchten zu müssen, sagen, dass die Cholelithiasis an und für sich mehr eine zufällige Anomalie als eine Krankheit ist, dass sie aber in jedem Momente zu sehr ernsten Erkrankungen führen kann und dass mit dem, was man gewöhnlich, besonders vom Standpunkte des internen Klinikers aus, als Gallensteinkrankheit bezeichnet, nämlich die Koliken und den Icterus, die Sache keineswegs erschöpft ist.

Wenn man die Patienten mustert, welche von ihren Gallensteinen leiden, so kann man ungefähr folgende Typen von Fällen unterscheiden, je nach dem Symptome, welches in den Vordergrund tritt: 1. Die Patienten leiden an Anfällen von Gallensteinkolik, mit vorübergehendem Icterus, während sie in der Zwischenzeit relativ wohl sind. Das sind jene Fälle, welche wie viele Arthritiker vielleicht bis ans Lebensende vorzugsweise den internen Kliniker und den Hausarzt beschäftigen, die, wenn sie vermögend sind, jedes Jahr ihre Badekur in Karlsbad, in Vichy u. s. w. durchmachen und die, soferne keine ernsteren Erscheinungen auftreten, dem Chirurgen nur durch Zufall zu Gesicht kommen. 2. Die Patienten sind, nachdem vielleicht zahlreiche Anfälle von Gallensteinkolik anstandslos vorübergegangen waren, an akuter Angiocholitis mit circumscripter Peritonitis (Pericholecystitis) erkrankt: es hat sich ein Abscess um die Gallenwege gebildet, der sich selbst überlassen entweder zum Durchbruche nach aussen oder in den Darm, oder im ungünstigsten Falle zu einer tödlichen allgemeinen Peritonitis führt. Der Icterus und die Gallenstauung sind dabei ganz nebensächlich. 3. Die Patienten zeigen die Symptome einer vollkommenen Gallenretention, die vor Kurzem ganz plötzlich ohne alle Vorboten bei einem anscheinend gesunden Individuum oder im Gefolge früherer Anfälle von Gallensteinkoliken aufgetreten ist. Diese Fälle unterscheiden sich von denen der ersten Kategorie dadurch, dass die Gallenretention in der Leber eine dauernde wird und nicht mehr als concomitierender katarrhalischer Icterus von dem Kolikanfalle abhängt. Sehr gewöhnlich haben die Schmerzen, wie sonst in der Regel, mit dem Anfall aufgehört und sind nicht wiedergekehrt, sodass der Patient sogar gegen Druck kaum empfindlich ist. Neben dem

Icterus und der Entfärbung der Faeces sind fortwährendes Hautjucken, Schlaflosigkeit, Verdauungsstörungen, dann Vergrösserung der Leber die wesentlichen Krankheitserscheinungen. 4. Es haben sich, nachdem längere Zeit hindurch absolute Gallenretention bestanden hatte, die sekundären Veränderungen des cholämischen Marasmus entwickelt. In diesen Fällen ist wesentlich der Allgemeinzustand schwer alteriert. Dabei kann der lokale Befund der Gallenwege sehr verschieden sein, wesentlich ist nur, dass die Galle in der Leber zurückgehalten wird, entweder weil der D. choledochus und gleichzeitig der D. cysticus impermeabel sind, oder weil bei Impermeabilität des ersteren die Gallenblase virtuell supprimiert ist, entweder weil sie durch einen Stein ausgefüllt, oder weil sie vollkommen geschrumpft und unausdehnbar geworden ist. Wenn der D. choledochus impermeabel, die Gallenblase aber frei und nicht degeneriert ist, dann wird zwar ebenfalls die Galle vom Darm abgehalten, aber sie sammelt sich dann in der Gallenblase an und dehnt dieselbe aus; die Wirkung der Retention auf die Leber ist also keine so direkte, indem die Gallenblase die Rolle eines Sicherheitsreservoirs spielt. Die Leber ist nach länger dauernder Retention gewöhnlich nicht vergrössert, oder sogar verkleinert, atrophisch. 5. Es fehlen die Gallensteinkoliken, es besteht weder Icterus noch Entfärbung der Faeces, die Patienten leiden an den vieldeutigen Beschwerden, welche durch die Gegenwart eines irritierenden Fremdkörpers in der Gallenblase hervorgebracht werden. Je nach der Intensität dieser Beschwerden sind die Fälle äusserst verschieden, indem von dem Gefühl des Druckes und der Völle angefangen bis zum intensiven Schmerz alle Uebergangsstufen vorkommen. Dieser Schmerz ist aber durchaus verschieden von den die Gallensteinkoliken begleitenden Schmerzanfällen. In diese Kategorie von Fällen, welche die am wenigsten charakteristischen Symptome einer Affektion der Gallenwege darbieten, gehören wahrscheinlich eine Menge von Individuen, die unter der Diagnose nervöser Dyspepsie, Gastralgie, chronischer Gastritis, Stauung im Pfortadersystem, Neurasthenie u. s. w. sich selbst und den Aerzten zur Qual werden, weil die wahre Natur des Leidens sich der Diagnose vollkommen entzieht und weil man gar nicht an die Existenz von Gallensteinen denkt bei Leuten, die nie Icterus, nie Koliken gehabt haben, keinen Gallenblasentumor aufweisen u. s. w. Ich gehe nicht näher auf die Besprechung der Diagnose solcher Fälle ein, weil man dieselbe in der Monographie Riedel's auf Grundlage eines bedeutenden Materials abgehandelt findet; nur möchte ich ausdrücklich Riedel

beistimmen, wenn er sagt, dass die allgemein angenommene absolute Symptomlosigkeit vieler Gallensteine denn doch mit einiger Reserve aufzufassen sei. Wir dürfen nicht vergessen, dass die Sektionsbefunde, welche uns zu Gebote stehen, im Grossen und Ganzen ein wesentlich anderes Materiale betreffen als das, nach welchem wir unsere Beobachtungen am Lebenden machen. Es ist richtig, dass man bei Sektionen sehr häufig Gallensteine vorfindet, ohne dass der behandelnde Arzt eine Ahnung von ihrer Existenz hatte und ohne dass sich der Kranke jemals über Schmerzen u. s. w. beklagt hätte. Ebenso sicher ist es andererseits, dass die grosse Mehrzahl jener Patienten, die an den früher erwähnten dunklen Symptomen nervöser Dyspepsie, Gastralgie u. s. w. leiden, nicht zur Sektion kommen, weil sie nicht an diesen Affectionen sterben. Solche Beschwerden beobachtet man ja überhaupt nur an Menschen der wohlhabenderen Klassen, die das Glück oder das Unglück haben, sich um dieselben kümmern zu können. Menschen, die fortwährend arbeiten müssen, und arme Teufel, die nicht die Mittel haben, eine kostspielige Behandlung durchzuführen, empfinden sie gewiss ebenfalls, aber für dieselben sind sie ein Uebel, welches ohne viel zu reden ertragen werden muss, weil es nicht zu ändern ist. Unsere Obduktionen werden fast ausschliesslich an den im Krankenhause Verstorbenen gemacht, an den Leichen von Individuen, welche sicher nicht wegen ihrer nicht diagnosticirten Cholelithiasis das Hospital aufgesucht haben: es ist daher ganz begreiflich, dass die Aufmerksamkeit der behandelnden Aerzte und der Patienten selbst nicht auf die etwa vorhandenen dunklen, von der tödlichen Hauptkrankheit ganz in den Hintergrund gedrängten Symptome der Cholelithiasis gelenkt wurde. Wenn dann bei der Obduktion die Gallensteine gefunden werden, kann man freilich den Kranken nicht mehr fragen, ob er nicht doch von denselben gelitten hat. 6. Die Patienten präsentieren die Symptome eines Bauchtumors, bedingt durch die vergrösserte Gallenblase. Dabei hängt es von den begleitenden Umständen ab, ob Icterus vorhanden ist oder nicht; notwendig ist er keineswegs, ebenso wenig als die Gallensteine notwendig sind, um eine Volumsvergrösserung der Gallenblase herbeizuführen. Dieselbe kann nämlich auch bedingt sein durch Impermeabilität des D. cysticus oder des D. choledochus, infolge von Kompression derselben, durch einen Tumor der Porta hepatis, des Duodenum, des Pankreas etc., durch peritoneale Schwielen, oder in Folge von Knickung, Verwachsung u. s. w. Dies war der Fall bei meinem ersten Patienten, an dem ich die Cholecystenterostomie vorgenommen hatte, und bei dem

Patienten Kappeler's, an welchem derselbe die erste einzeitige Cholecystenterostomie ausführte (Tumor des Pankreas mit Kompression oder Durchwachsung des D. choledochus und Icterus). Die Gallenblase enthält in diesen Fällen entweder reine Galle, wenn die Kommunikation mit der Leber erhalten blieb, oder wenn der D. cysticus aus irgend einem Grunde unwegsam ist, eine schleimige oder seröse Flüssigkeit von wechselnder Zusammensetzung, in welcher höchstens noch Spuren von Galle oder Reste von galligem Bodensatze nachzuweisen sind. Unter den zuerst angeführten Umständen besteht in der Regel Icterus, während er bei Impermeabilität des D. cysticus vollkommen fehlen kann, wie es z. B. bei der früher erwähnten Patientin Nr. 8 der Fall war. Ausserdem beobachtet man die Symptome, welche durch das Volumen des Gallenblasentumors, durch sein Gewicht, durch die Kompression und die Zerrung der Nachbarorgane bedingt sind. Dabei ist der Tumor selbst nicht immer deutlich zu fühlen, da er durch die vorgelagerte Leber und auch durch das Quercolon verdeckt sein kann; in den charakteristischen Fällen palpiert man eine im Ganzen rundliche, glatte oder leicht höckerige Geschwuslt, unterhalb der Leber hervorragend, sich mit derselben confundierend oder mehr oder weniger von derselben entfernt. Dabei ist es wichtig zu wissen, dass diese Geschwulst sehr beweglich sein kann (vergl. den Fall 8), sodass sie bis weit unter den Nabel heruntersinken und noch tiefer, fast bis in das Becken verschoben werden kann. Es existieren in Bezug auf die Beweglichkeit des Gallenblasentumors überhaupt sehr grosse Verschiedenheiten. So weit ich aus eigener Erfahrung urteilen kann, ist die vergrösserte Gallenblase, so lange sie kein sehr beträchtliches Volumen erreicht, nur wenig beweglich; ebenso ist sie bei den allerhöchsten Graden der Ausdehnung nicht verschiebbar, weil sich das Organ dann retroperitoneal entwickelt und wie in meinem ersten Falle von Colecystenterostomie die ganze rechte Seite des Abdomen bis in die Fossa iliaca einnehmen kann, das Colon ascendens vollkommen bis zur Medianlinie und darüber hinaus verdrängend oder vielmehr abhebend. Die Fälle mit scheinbar sehr beweglichem Gallenblasentumor liegen offenbar in der Mitte zwischen beiden Extremen; es ist ja auch bei diesen die Beweglichkeit nur eine scheinbare, hervorgebracht dadurch, dass der untere freie Teil der Blase gewissermassen pediculisiert ist, während sich der obere Teil nach aufwärts unter die Leber fortsetzt und innig mit derselben verschmolzen ist.

Die Fälle von Carcinom der Gallenblase, ob mit Cholelithiasis oder ohne dieselbe, treten nicht immer unter den Symptomen

eines Abdominaltumors auf, d. h. es ist nicht das Volumen der Geschwulst, welches die Störungen veranlasst, sondern es ist die Gallenstauung in der Leber, die Verdauungsstörung, der Schmerz, der im Vordergrunde des Krankheitsbildes steht.

Was nun die Gallensteine betrifft, so können sie auf verschiedene Weise zur Vergrösserung der Gallenblase Anlass geben. Zunächst natürlich durch ihr Volumen: es können so grosse oder so zahlreiche Konkremente vorhanden sein, dass die Blase einen wahrhaften Steintumor vorstellt; damit sich derartige Massen bilden können, muss die Galle frei in die Gallenblase eintreten können; man findet daher bei Sektionen nicht selten gerade recht grosse Steine ganz mit flüssiger Galle umgeben. In anderen Fällen scheint die Gegenwart selbst eines einzigen Konkrementes von mässigen Dimensionen auf die Wandungen der Gallenblase einen Reiz auszuüben, durch welchen sich eine excentrische Hypertrophie des ganzen Organes entwickelt. Die höheren Grade von Vergrösserung desselben kommen jedoch zu Stande entweder durch Steine im Ductus choledochus, wobei die Galle statt in den Darm abzufliessen sich in der Gallenblase anhäuft, oder durch Verlegung des D. cysticus. Letzteres kann geschehen dadurch, dass sich ein Stein im Ductus cysticus festsetzt, oder dass derselbe, wie in meinem Falle Nr. 8 durch einen Divertikelstein comprimiert oder abgeknickt wird. Es tritt dann zwar keine Galle mehr in die Blase ein, aber die Schleimhaut fährt fort zu secernieren und es sammelt sich, wahrscheinlich begünstigt durch den Reiz des Steines, eine immer grössere Quantität Sekret an, während die Wandungen, die Schleimhaut sowohl, wie die Muscularis, sich in eben demselben Masse verdicken, als sich die Höhlung erweitert. Damit aber in beiden Fällen eine erhebliche Ausdehnung der Gallenblase erfolgen kann, darf deren Wandung nicht früher schon geschrumpft und narbig verändert und die Schleimhaut atrophiert sein, sie muss ihre sekretorische Thätigkeit bewahrt haben. Ist dies nicht der Fall, so tritt keine Flüssigkeitansammlung auf, sondern sowie die Kommunikation mit der Leber unterbrochen ist, wird die noch vorhandene Galle resorbiert und die Wandung der Gallenblase retrahiert sich: wenn ein Stein in der Blase vorhanden ist, so legt sie sich demselben an, oder wenn sie leer ist, entsteht zunächst ein Hydrops vesicae felleae mässigen Grades, dann wird auch dieser resorbiert und die Blase schrumpft zusammen. Beispiele für das Gesagte finden sich in den Krankengeschichten Nr. 1 und 4.

Aus dem Gesagten ergiebt sich, wie mannigfach die Symp-

tome sind, welche durch Gallensteinbildung gegeben sein können, und wie schwer es ist, die Erkrankungen der Gallenwege, welche nicht durch Steinbildung compliciert sind, von den Formen, unter denen die Cholelithiasis auftritt, zu unterscheiden. Wenn aber auch die Differentialdiagnose nicht immer gestellt werden kann, so ist das für die Therapie von geringerer Bedeutung; viel wichtiger ist es, möglichst frühzeitig die Diagnose der Gallensteinkrankheit zu stellen, denn nach meiner Ansicht, — ich habe das seit Jahren in meiner Klinik gelehrt, — ist die Existenz von Gallensteinen, sobald sie überhaupt Symptome machen, die Indikation zu ihrer operativen Entfernung. Und zwar ist es, wie ich in vollster Uebereinstimmung mit Riedel erkläre, von der grössten Bedeutung, dass die Steine entfernt werden, solange sie noch in der Gallenblase sind und noch keine sekundären Veränderungen hervorgerufen haben; die Operation soll als Normalmethode der Behandlung so frühzeitig als möglich ausgeführt werden und nicht als remedium ultimum gelten. Denn, wie schon früher gesagt, die Cholelithiasis kann in jedem Moment ein nicht nur die Gesundheit, sondern das Leben bedrohender Zustand werden, und dieser Eventualität soll durch die Operation vorgebeugt werden. Eine derartige Anschauungsweise erscheint im ersten Moment als übertrieben und ungerechtfertigt; die Nicht-Chirurgen werden auf die günstigen Wirkungen hinweisen, welche man durch eine rationelle medikamentöse Therapie bei Gallensteinkranken erzielt, und sich immer wieder darauf stützen, dass verhältnismässig grosse Gallensteine auf natürlichem Wege abgehen können und auch wirklich abgehen. Kann aber irgend jemand, auch der umsichtigste Arzt, bei einem Kranken mit Gallensteinkoliken garantieren, wie der Anfall, der in der gewöhnlichen Weise begonnen hat, ausgehen werde? Das Sprichwort sagt: der Krug geht so lange zum Brunnen, bis er bricht, und die Gallensteinkoliken können wiederholt ohne Unfall ertragen werden, bis zuletzt doch dauernde Gallenretention eintritt, oder eine Perforation der Gallenwege erfolgt. Und wenn Gallensteine durch den Darm abgegangen sind, sei es spontan, sei es nach einer Kur, wer kann verbürgen, dass Nichts mehr in den Gallenwegen zurückgeblieben ist und dass das Resultat der Kur etwas anderes als einen momentanen Erfolg bedeutet?

Ich will hier noch einen Fall anführen, der zwar nicht direkt mit meinem Thema zusammenhängt, der aber einen neuen Beweis dafür liefert, dass selbst der spontane Abgang von Gallensteinen durch den Darm Gefahren herbeiführen kann, an die man gar nicht denkt.

Im April 1888 wurde ich zu einer alten Frau gerufen, die vor wenigen Tagen unter den Symptomen von akutem Ileus erkrankt war. Trotz aller an-

gewandten Mittel war weder Stuhlgang erfolgt, noch hatten sich Gase entleert und seit 24 Stunden hatte das Erbrochene entschieden den Charakter von Darminhalt angenommen. Ich fand eine fast 80jährige, ungewöhnlich grosse und kräftige, ausserordentlich korpulente Frau, stocktaub; mit gelblicher aber nicht icterischer Färbung der Haut, unregelmässigem, intermittierendem Pulse, eintrocknender Zunge und fäkulentem Foetor ex ore. Anamnestisch war von der Umgebung der Kranken nur soviel zu erfahren, dass sie vor Jahren eine »Peritonitis« überstanden habe und stets an Konstipation leide — sie habe daher anfangs die Stuhlverhaltung gar nicht weiter beachtet, bis heftige Schmerzen im rechten Hypogastrium aufgetreten seien, welche noch jetzt andauern. Ausserdem erklärte man mir sofort, dass die alte Frau gewohnt war, grosse Mengen von Spirituosen (»Genièvre«) zu sich zu nehmen, dass sie sich aber seit ihrer Erkrankung hartnäckig weigere, irgend etwas, besonders aber Alkohol zu geniessen, und deshalb sehr geschwächt sei. Die Untersuchung ergab einen bis auf die Mitte der Schenkel herabreichenden Hängebauch mit starker meteoristischer Auftreibung und Spannung des Unterleibes, besonders nach der Mitte zu, während die Seitengegenden weniger stark hervortraten. Von einem Tumor war in der Bauchhöhle bei dem ausserordentlichen Fettreichtum der Bauchdecken und der Distension der Därme Nichts nachzuweisen, — unter dem rechten Ligamentum Poupartii besteht eine kleine, von schlaffer Haut bedeckte, unverschiebbare, matten Perkussionsschall darbietende, elastisch derbe, auf Druck schmerzhafte Geschwulst, einer Schenkelhernie entsprechend, welche die Patientin seit Jahren getragen hat, ohne ein Bruchband zu benützen, und die stets das gegenwärtige Volumen gezeigt haben soll. Soviel man aus der vollkommen tauben und nebstbei etwas schwachsinnigen Person herausbringen kann, ist die Hernie niemals reponibel gewesen und hat sich seit dem Auftreten des Ileus nicht verändert.

Die Diagnose des Falles war nicht klar; da jedoch unzweifelhaft eine Hernie vorhanden war, so beschloss ich sofort, dieselbe frei zu legen, obschon keine lokalen Einklemmungserscheinungen an derselben zu erkennen waren. Die Operation war durch das kolossale Fettpolster erschwert: nach Spaltung des Bruchsackes, der etwas rötlich trübe Flüssigkeit enthielt, zeigte sich als Hauptbestandteil der Hernie das mit dem Bruchsack verwachsene Netz; ausserdem aber lag eine ganz leere Dünndarmschlinge vor, welche am Bruchsackhalse deutlich eine Depression, — aber keine eigentlichen Incarcerationssymptome zeigte; sie war ebenfalls mit dem Bruchsacke verwachsen. Nach Lösung der Adhäsionen, Erweiterung der Bruchpforte, Abbindung und Resektion des Netzes entleerte sich aus der Bauchhöhle ziemlich viel rötlich-trübes, klebriges Serum. Ich zog die Darmschlinge etwas hervor, konnte aber nichts Abnormes wahrnehmen — ich war einigermassen im Zweifel, ob die Obstruktion endgültig behoben sei, stand jedoch vorläufig von einem weiteren Eingriffe ab, um das Resultat der Operation abzuwarten. Der Darm wurde ringsum mit Jodoformgaze umgeben, und ein mit einem Gazestreifen umwickeltes dickes Drainrohr durch die erweiterte Bruchpforte einige Centimeter weit in die Bauchhöhle eingeschoben.

Am nächsten Morgen waren die Allgemeinsymptome nicht verändert, obschon die Patientin weniger Schmerzen empfunden hatte. Ich schritt daher sofort zur Eröffnung der Bauchhöhle. Die Patientin hatte als einzige bei Druck schmerzhaftere Stelle die Ileocoecalgegend angegeben: ich erweiterte daher zunächst die Herniotomiewunde nach aufwärts durch einen Schnitt parallel zur Mittellinie. Die stark ausgedehnten, intensiv roten Dünndarmschlingen prolabierten sofort und wurden, in Kompressen eingeschlagen, nach rechts gewälzt; dann

suchte ich die am gestrigen Tage freigelegte Dünndarmschlinge auf; sie war noch immer leer, ich verfolgte sie nach aufwärts und spürte sofort einen voluminösen, harten Körper im Innern des Darmes, der sich als ein eiförmiger, an der Oberfläche leicht drusiger, das Lumen des Darmes vollständig ausfüllender Stein vom Volumen einer grossen Pflaume herausstellte. Er steckte ursprünglich unmittelbar oberhalb der an der Bruchpforte angewachsenen Stelle, welche deutlich erkennbar war; daselbst bestand eine ringförmige Druckmarke mit deutlicher weisslicher Verfärbung, in welche der Stein genau hineinpasste; die Wandung des Darmes lag dem Fremdkörper seinem ganzen Umfange nach innig an. Unterhalb des Steines war der Darm zusammengezogen und leer, ebenso das Colon, während oberhalb desselben das Ileum stark ausgedehnt war. Ich schnitt sofort in der Längsachse des Darmes auf ihn ein und extrahierte ihn; es war ein zweifellos als solcher zu erkennender grosser Gallenstein, der grösste den ich je extrahiert habe (30 gr. schwer im getrockneten Zustande). Der ganze Sachverhalt klärte sich durch diesen Befund vollkommen auf. Die Ileumschlinge, welche innerhalb der Bruchpforte fixiert war, war permeabel gewesen für den Darminhalt und die Gase; als jedoch der Gallenstein den Bruch passieren sollte, war das Missverhältnis zwischen ihm und dem etwas verengerten Darm zu gross und der Stein blieb oberhalb der Bruchpforte stecken, das Darmlumen wie ein solider Pfropf verlegend. Nachdem ich am Tage zuvor die Herniotomie gemacht, die Bruchpforte erweitert und den Darm gelöst hatte, lag allerdings kein absolutes Hindernis mehr für seine Passage vor, allein der Darm war in diesem Momente bereits so paralytisch, dass er keiner peristaltischen Bewegungen mehr fähig war. Nun drängte sich noch die Frage auf, ob der Gallenstein bereits längere Zeit innerhalb des Darmes verweilt habe, ohne Obstruktionserscheinungen hervorzurufen, oder ob er erst in den letzten Tagen aus der Gallenblase ausgetreten sei. Darüber liess sich jedoch keine Sicherheit gewinnen, ebensowenig über den Weg, den der Stein genommen, ob er den D. choledochus passiert oder etwa eine Verwachsung des Dünndarmes mit der Gallenblase perforiert habe. Mit letzterer Hypothese wäre vielleicht die angebliche »Peritonitis«, an welcher die Kranke in früherer Zeit gelitten haben soll, in Verbindung zu bringen; absolut undenkbar ist es aber nicht, dass der Stein auf dem natürlichen Wege in den Darm geraten sei. Rokitansky giebt an, dass der Ductus choledochus an Weite zuweilen den Dünndarm übertrifft und es existieren bekanntlich eine ganze Anzahl Beobachtungen von Gallensteinen, welche nicht im D. choledochus, wohl aber innerhalb des normalen Darmes, nicht wie in diesem Falle an einer Bruchpforte, aufgehalten wurden und Obstruktion desselben herbeiführten.

Nach Extraktion des Steines entleerte ich den ausgedehnten Darm soviel als möglich von seinem dünnflüssigen Inhalt und von Gas, dann schloss ich die Incision durch einige Nähte; da jedoch die Wandung an der Druckstelle sehr suspekt aussah, lagerte ich die Darmschlinge ausserhalb der Bauchhöhle, fixierte sie, um ihr Zurückgleiten zu verhindern, wusch die Peritonealhöhle mit Kochsalzlösung aus, drainierte und tamponierte die Bauchwunde. Unmittelbar nach der Operation hörte das Erbrechen auf.

Am folgenden Tage grosse subjektive Erleichterung, Bauch weich, nicht schmerzhaft, eingefallen, keine Reaktion. Beim Verbandwechsel zeigt sich, dass die Nähte halten, der Darm hat sich an der Nahtstelle erholt, aber an der ringförmigen Druckmarke bestehen zwei weissgraue Punkte, an welchen die Darmwand offenbar gangränös ist. In der That war am dritten Tage die Perforation vorhanden; da jedoch Alles für diese Eventualität vorbereitet war, so wurde

dadurch kein Schaden angerichtet. — Trotz des reaktionslosen Verlaufes konnte sich die hochbetagte, an reichlichen Alkoholgenuss gewöhnte Patientin nicht erholen: sie verweigerte starrsinnig alle Stimulantien, der Alkohol erregte ihr geradezu Ekel; die Schwäche nahm zu; einige Tage nach der Operation trat ein exquisiter Aufregungszustand wie bei Potatoren ein, von Delirien begleitet, dem die Patientin bald erlag. Keine Sektion.

Es fragt sich nun, welche Operationsweise die rationellste ist zur Beseitigung der durch Cholelithiasis bedingten Krankheitszustände; denn die Beseitigung der Steine ist meines Erachtens nur ein Teil der therapeutischen Aufgabe, die wir zu erfüllen haben. Bei einer gewissen Zahl von Fällen ist allerdings damit der Indikation Genüge geleistet und das sind gerade jene, bei welchen die Operation frühzeitig vorgenommen wird, d. h. zu einer Zeit, wenn die Steine noch in der normalen Blase stecken und die Gallenwege noch nicht verändert sind. Dies ist eines der wichtigsten Argumente, welche für eine frühzeitige Operation sprechen. Wir können mit einiger Berechtigung annehmen, dass bei diesen Fällen nach Entfernung der Steine auch die Tendenz zu neuer Erkrankung in den Gallenwegen getilgt ist und dass kein Recidiv der Cholelithiasis auftreten wird. Als Typus eines derartigen Falles kann die Patientin Nr. 5 angesehen werden, und zwar sie fast allein unter allen meinen Operierten: es besteht keine Gallenstauung, kein Icterus, der Stein liegt frei in der nicht geschrumpften Blase. Auf die Diagnose dieser Fälle vor der Operation will ich hier nicht näher eingehen; ich verweise auf das früher Gesagte und besonders auf die reiche Statistik Riedel's, der das Glück hatte, eine ganze Anzahl derartiger Patienten zu operieren. Wenn man durch die Bauchdecken die Steine in der Gallenblase fühlt, so ist die Sache ja ganz klar — wenn nicht, so muss die Diagnose per exclusionem gestellt werden, und der Chirurg, welcher einige derartige Fälle gesehen hat, wird in der Regel durch längere Beobachtung des Patienten zum Ziele kommen. Ich will jedoch durchaus nicht in Abrede stellen, dass zuweilen unter solchen Umständen die Operation als Explorativlaparotomie begonnen werden muss — dann handelt es sich aber stets um Patienten, die schwer unter ihrer Affektion leiden, welche, der arbeitenden Klasse angehörig, durch dieselbe erwerbsunfähig gemacht werden, und bei denen die nicht operative Therapie fruchtlos geblieben war. Man hat daher nur die Wahl, solche Patienten ihrem Schicksal zu überlassen, bis ein neu auftretendes Symptom, z. B. Icterus, die Diagnose erleichtert, oder sich durch Eröffnung der Bauchhöhle Klarheit zu verschaffen. Finden wird

man unter solchen Umständen gewiss Etwas und in der Regel wird man auch im Stande sein, dem Kranken Hilfe zu bringen. So war es z. B. bei der Patientin Nr. 9, bei welcher ich Gallensteine vermutete und eine abnorme Verschiebbarkeit und Senkung der Leber fand, und die durch den operativen Eingriff dauernd geheilt wurde. Jedenfalls würde ich die Eröffnung der Bauchhöhle dem extraperitonealen Explorativschnitte Bardenheuer's vorziehen, einerseits weil ich, wie viele andere Chirurgen, die Ablösung des Peritoneum für eine viel eingreifendere Verletzung halte, als die Eröffnung, anderseits, weil gerade in solchen dunklen Fällen Alles darauf ankommt, Gewissheit zu haben. Hat der extraperitoneale Explorativschnitt ein positives Resultat ergeben, so muss ja doch gewöhnlich die Laparotomie nachfolgen — hat man aber trotz desselben nichts Pathologisches gefunden, so wäre es mir wenigstens schwer, mir einzureden, dass auch wirklich Nichts vorliegt, und die Wunde zu schliessen; ich würde mir stets den Vorwurf machen, dass mir durch eine unvollständige Untersuchung das Wesentlichste der Erkrankung entgangen sei.

Ich setze also voraus, dass man nach Eröffnung der Bauchhöhle in der Gallenblase Steine konstatiert habe; man hat in solchen Fällen die verschiedenen Modifikationen der Cholecystostomie und der Cholecystektomie, und die Exstirpation der Gallenblase vorgeschlagen und durchgeführt, und bis zum heutigen Tage besteht noch keine vollkommene Uebereinstimmung der Ansichten unter den Chirurgen über die Wahl der Methode. Vor allem möchte ich die Exstirpation der Gallenblase, die Cholecystectomie, gänzlich aus der Reihe der in Frage kommenden Verfahren ausschliessen und in Uebereinstimmung mit Czerny den Satz aufstellen: die Cholecystectomie als typische Operation ist auf die Fälle von schweren entzündlichen Veränderungen und von malignen Tumoren der Gallenblase (meistens wird es sich um Carcinome handeln) zu beschränken. Ich habe von jeher die Exstirpation der Gallenblase zur Beseitigung der Cholelithiasis für eine nicht nur überflüssige, sondern auch gefährliche Operation gehalten; weil ich, wie ich wiederholt erwähnt habe, nicht die Entfernung der Gallensteine allein, sondern die Herstellung der günstigsten Verhältnisse in den Gallenwegen überhaupt als das wichtigste Ziel unseres Handelns betrachte. Mit der Gallenblase entfernt man gewissermassen das Sicherheitsventil, welches bei allen Retentionen der Galle die Leber entlastet, so lange eine Kommunikation derselben mit der Blase besteht; ist aber dieselbe nicht mehr vorhanden, dann hat die Entfernung der Blase überhaupt

keinen Einfluss auf die Gallencirkulation. Dass sich Gallensteine ausschliesslich nur in der Gallenblase bilden können, ist durch eine ganze Reihe von einwurfsfreien Beobachtungen widerlegt. Ganz abgesehen von den Fällen von Konkrementbildung innerhalb der intrahepatischen Gallengänge kann man bei einzelnen Operationen die Entstehung von Steinen, namentlich an der Stelle, wo der D. hepaticus und der D. cysticus zusammenstossen, um den D. choledochus zu bilden, direkt nachweisen, wenn die Gallenblase z. B. geschrumpft und vollkommen um einen Stein zusammengezogen und frei von Galle ist. Ein derartiger typischer Fall ist der unter Nr. 3 angeführte; der Patient hatte niemals Anfälle von Gallensteinkolik gehabt und auch nach Eintritt der Gallenretention keine besonderen Schmerzen empfunden; auch war die Gallenblase so durch den grossen Stein ausgefüllt, dass von der Bildung eines zweiten Konkrementes innerhalb der Blase gar keine Rede sein konnte. Andererseits war der Ductus choledochus sowohl wie der Ductus hepaticus weit, ersterer so, dass er den kleinen Finger aufnehmen konnte, und trotzdem niemals früher eine Gallenstauung vorhanden gewesen war, hatte sich ein zweiter Stein gebildet in einer Nische, deren genauen Abguss er darstellte. Wenn man aber bei einem Kranken, der seit längerer Zeit an Gallenretention gelitten hat, die Gallenblase exstirpiert, weil sie Steine enthält, so setzt man sich der Gefahr aus, das eigentliche Hindernis gar nicht berührt zu haben, denn es kann, wie der Fall Nr. 1 beweist, ein Stein im Choledochus vorhanden sein, den man bei der Operation absolut nicht fühlt und der trotzdem den Uebertritt der Galle in den Darm verhindert. — Von den Umständen, welche die Operation der Cholecystectomie zu einem wesentlich schwereren Eingriff gestalten, wenn z. B. die Verwachsung der Gallenblasenwand mit der Leber eine sehr ausgedehnte und innige ist, will ich gar nicht sprechen. Das Argument, welches man zur Verteidigung der Cholecystectomie herbeigezogen hat, dass manche Tiere gar keine Gallenblase besitzen, scheint mir für die Beurteilung der Verhältnisse beim Menschen ziemlich belanglos.

Es bleibt demnach für die einfachsten, sozusagen normalen Fälle von Cholelithiasis, bei welchen die Steine in der Gallenblase liegen, die Cholecystostomie, und ich bin vollkommen der Ansicht Riedel's, dass die zweizeitige Operation, wie er sie beschreibt, den allergeringsten Eingriff darstellt und die grösste Sicherheit gegen Komplikationen darbietet. Es handelt sich dabei nur um die Eröffnung der Bauchhöhle durch einen entsprechend langen Schnitt, welcher den Scheitel der Gallenblase unter dem Leberrand frei-

legt; dann wird derselbe durch Nähte extraperitoneal fixiert, die Stelle, wo später die Gallenblase eröffnet werden soll, durch einen Faden markiert, dann die Bauchwunde geschlossen, mit Ausnahme der Partie, wo die Blasenwand freiliegt. Daselbst wird mit Gazestreifen tamponiert. Nach 10—12 Tagen incidiert man die Gallenblasenwand, entleert die Steine und überlässt die äussere Gallenfistel der spontanen Vernarbung. Ich glaube, dass es für die Einbürgerung der frühzeitigen operativen Behandlung der Gallensteine von der grössten Wichtigkeit ist, eine möglichst einfache und auch dem Nichtchirurgen als gefahrlos einleuchtende Operationsmethode zu besitzen, wenn sie auch etwas mehr Zeit in Anspruch nimmt, und ich zweifle nicht, dass man mit der zweizeitigen extraperitonealen Cholecystostomie in vielen Fällen auskommen kann, umso wahrscheinlicher je früher man operiert.

Es giebt jedoch Fälle, und das sind die komplizierteren, wie fast alle von mir operierten, wo die Sache anders steht, Fälle, bei denen die Steine nicht in der Blase, oder nicht nur in der Blase, sondern in den Gallengängen liegen, oder bei denen wichtige secundäre Veränderungen an den Gallenwegen im Allgemeinen zu Stande gekommen sind, oder die von anderweitigen Anomalien begleitet sind. Zunächst kann von der eben geschilderten Operation keine Rede sein, wenn die Gallenblase so klein ist, dass ihr Scheitel nicht an das Peritoneum parietale der vorderen Bauchwand herangebracht werden kann (wie in meinen Fällen Nr. 1, 2, 4), oder wenn ihre Wandungen so wenig widerstandsfähig oder so dünn sind, dass die Fäden ausreissen (wie in dem Falle 3). Nicht selten werden beide Hindernisse gleichzeitig vorhanden sein. Eine zweite Contraindikation liegt für mich im Vorhandensein eines Icterus, welcher durch Undurchgängigkeit eines der abführenden Gallengänge, gleichviel aus welchem Grunde, bedingt ist. Fühlt man unter solchen Umständen auch einen Stein innerhalb der Blase, so kann es doch zweifelhaft sein, ob derselbe allein die Ursache der Gallenretention darstellt. Es ist nämlich ganz gut denkbar, dass ein Gallenstein, ohne geradezu in einem Gallengange, also s. B. im D. choledochus, eingekeilt zu sein, den Abfluss der Galle in den Darm verhindert, dadurch, dass er eine permanente Angiocholitis unterhält, mit Anschwellung der Schleimhaut. In einem solchen Falle brauchen auch keine Symptome von Gallensteinkolik vorausgegangen zu sein. Unter solchen Verhältnissen, welche sich teilweise erst nach Freilegung der Blase überblicken lassen, muss meines Erachtens dieselbe sofort eröffnet werden, denn angenommen selbst, dass man sie in nicht entleertem Zustande mit

dem Peritoneum parietale der vorderen Bauchwand vernähen und extraperitoneal fixieren könnte, so ist es fraglich, ob man später, wenn man bei geschlossener Bauchhöhle die Blase incidiert, die Steine extrahieren, respective die Durchgängigkeit des Choledochus wiederherstellen kann. (Vergleiche die beiden Fälle Nr. 6 und besonders Nr. 1.) Die Operation ist um so mühsamer, je weiter der Scheitel der Gallenblase vom freien Rande der Leber absteht, je kleiner sie ist; ausserdem bildet das Volumen der Leber, ihre geringe Verschiebbarkeit und die tiefe Lage unter dem Rippenbogen eine weitere Reihe von erschwerenden Umständen.

Bei allen komplizierten Fällen halte ich es für rationell, die Extraktion der Steine sofort vorzunehmen, respektive die Ursache der Gallenretention, welcher Art sie auch sei, definitiv zu beseitigen. Unter solchen Verhältnissen mache man die Bauchwandincision etwas länger; dann drängt man die Leber nach aufwärts und wälzt sie so um ihre Achse, dass ihre untere Fläche zugänglich wird; ein Assistent fixiert sie, während ein anderer die Därme nach unten und nach links zurückhält. Etwa vorhandene Adhäsionen mit denselben, mit dem Netze u. s. w., werden getrennt. Nun werden die Gallenblase und die Gallengänge sorgfältig abgetastet, um gleich jetzt zu konstatieren, ob irgendwo ein Stein, ein Tumor, eine peritonitische Schwarte zu fühlen ist. Nach dieser vorläufigen Orientierung tamponiert man rings um die Gallenblase Alles mit Streifen von sterilisierter Gaze und schreitet sofort zur Eröffnung der Blase an der freien Wand ihrer Kuppe. Nicht selten muss dieselbe aber vorher von der Leber abpräpariert werden, damit man genügend Platz gewinnt; ich pflege das mittels des Thermocauters zu thun und sehe darauf, die Wandung der Blase möglichst intakt und dick zu erhalten. Zunächst wird die Incision nur so lang gemacht, dass man sich über Inhalt, Beschaffenheit der Wandung u. s. w. orientieren kann. Ist Flüssigkeit in der Gallenblase vorhanden, so lässt man sofort einen kontinuierlichen Strom von warmer 7 pro mille Kochsalzlösung in dieselbe eintreten und das Operationsfeld überrieseln. Dadurch, sowie durch die Tamponade ist das Peritoneum genügend geschützt; ich habe niemals den geringsten Nachteil von dieser Procedur gesehen. Erst wenn die Lösung klar abfliesst, wird das Operationsfeld ausgetrocknet und nun folgt die Extraktion der Konkremente aus der Blase. Man bedient sich dazu am besten irgend eines löffelförmigen Instrumentes (Riedel bildet ein solches ab, welches ungefähr der Curette Recamier's gleicht). Diese Extraktionsmanöver müssen mit Zartheit vorgenommen werden und ich halte es für

einen grossen, nicht zu unterschätzenden Vorteil der uns beschäftigenden Operation, dass man, während man das Instrument zwischen Blasenwand und Stein vorschiebt und letzteren durch hebelnde Bewegungen zu delogieren trachtet, mit den Fingern der anderen Hand von aussen die Gallenblase fixieren, das Instrument kontrollieren und den Stein am Ausgleiten nach der Tiefe zu verhindern kann. Gewöhnlich kommt man mit der Entfernung der Steine aus der Blase selbst bald zum Ziele, wenn dieselben auch zuweilen stückweise extrahiert, oder wenn sie weich sind, förmlich ausgestochen, oder aber, wenn sie der Wandung fest adhärieren, von derselben abgeschabt werden müssen. Grösser sind die Schwierigkeiten, wenn ein Stein im D. cysticus oder noch tiefer in den abführenden Gallenwegen steckt; nachdem die Gallenblase geleert und gereinigt ist, wird sie provisorisch mit einem Gazestreifen tamponiert; dann entfernt man, soweit es notwendig ist, die Gazestreifen aus der Bauchhöhle, um das Terrain in der Tiefe zugänglich zu machen und die Steine in den Gallengängen von aussen erreichen zu können. Wenn irgend möglich soll die Extraktion durch die Gallenblasenwunde geschehen, das Konkrement soll also in dieselbe zurückgeschoben werden. Nicht selten ist das Lumen des Choledochus und des Cysticus so weit, dass man durch streifende Bewegungen mit den Fingern dasselbe allmählich in den Bereich eines durch die Gallenblase eingeführten Instrumentes (eines Löffels oder einer Klemmzange) bringen und extrahieren kann. In andern Fällen ist der Stein so weich, dass er bei den Extraktionsmanövern in Stücke zerbricht oder zerdrückt wird. Es liegt daher sehr nahe, ihn absichtlich durch Kompression durch die Wandung des Gallenganges hindurch zu verkleinern und dann die Fragmente entweder mittels eines Instrumentes, oder durch einen Flüssigkeitsstrahl herauszubefördern. Doch hat dieses Manöver, die sog. Cholelithothripsie, zuweilen den Effekt, dass ein Teil des zerquetschten Steines nach der Tiefe zu, gegen den Darm hin entweicht und dann mit dem besten Willen nicht mehr aufgefunden werden kann. Um Steine eventuell im D. choledochus zu fühlen, benützt man eine mit dem Resonator armierte Steinsonde. Ueber die Anwendbarkeit des Catheterismus der Gallengänge habe ich bereits früher meine Meinung ausgesprochen; von manchen Chirurgen (vergl. Terrier l. c.) wird demselben allerdings mehr Wert beigelegt: alle drei Untersuchungsmethoden, die Palpation, die Exploration mit der Steinsonde und der Catheterismus zusammengenommen, gestatten meiner Ansicht nach nicht, ein absolut sicheres Urteil über die Durchgängigkeit des D. choledochus abzugeben.

Die direkte Incision auf einen Stein im Choledochus (die sog. Choledochotomie), oder an irgend einer anderen zugänglichen Stelle der Gallengänge ist erforderlich, wenn derselbe nicht durch die Oeffnung der Gallenblase entfernbar ist, weil er weder verschoben noch zerdrückt werden kann; es handelt sich dabei wohl stets um Steine von relativ beträchtlichem Volumen, welche in einer ampullenartigen Erweiterung stecken, während diesseits und jenseits der Gallengang verengert ist. Deshalb ist es auch nicht sehr schwierig, die incidierte Wandung sofort zu vernähen.

Wenn die Extraktion der Gallensteine vollendet ist, so folgt der 2. Teil der Operation, die Anlegung einer äusseren oder einer inneren, d. h. nach dem Darme zu mündenden Gallenblasenfistel. Ich gestehe, dass ich in der letzten Zeit mehr und mehr zu der Anschauung gekommen bin, dass die idealste Behandlung der Cholelithiasis, wenn sie einmal Veränderungen an den Gallenwegen hervorgerufen hat — oder besser gesagt, aller durch Impermeabilität der Gallenwege bedingter Affektionen, auch solcher, die durch Cholelithiasis kompliciert sind, die Cholecystenterostomie ist. Diese Anschauung wurde vorbereitet durch den Eindruck, den mir der traurige Ausgang des Falles Nr. 1 gemacht hatte, und mehr und mehr bestärkt, seitdem ich die technische Seite der Operation, die Anastomosenbildung durch laterale Apposition nach der Methode von Halsted am Magen- und Darmkanal experimentell und am Kranken häufiger geübt und mich durch den Fall Nr. 8 von ihren Vorzügen auch bei der Cholecystenterostomie überzeugt hatte. Vorher hatte ich dem allgemeinen Usus gemäss in der Regel die Anlegung einer äusseren Gallenblasenfistel angestrebt, mit Ausnahme der Fälle Nr. 3 u. 5, bei welchen die Gallenblasennaht angelegt, die Nahtlinie aber extraperitoneal gelagert worden war.

Es unterliegt keinem Zweifel, dass die durch längerdauernde Cholelithiasis, besonders wenn sie mit Icterus verbunden war, hervorgerufenen Alterationen in den Gallenwegen und in der Leber nicht sofort nach der Extraktion der Steine verschwinden. Der beste Beweis dafür ist der Umstand, dass nach Extraktion der Steine und Anlegung einer äusseren Gallenblasenfistel oft viele Wochen, ja Monate vergehen, bevor die Galle in den Darm übertritt, respective bevor der Choledochus permeabel wird. Es liegt dies zum Teil an der andauernden Anschwellung der Schleimhaut, zum Teil aber wohl auch an der Kontraktion der Wandungen des D. choledochus infolge der aufgehobenen Funktion, ebenso wie der Darm unterhalb eines Anus präternaturalis in einen Zustand von

dauernder Verengerung verfällt. Der Verschluss der Blase unmittelbar nach der Operation eines Gallensteines mit Stauungsicterus ist daher irrationell: das Sekret, welches nicht in den Darm übertreten kann, wird sich in den intrahepatischen Gallengängen und in der Gallenblase ansammeln und der Icterus dauert weiter, oder was wahrscheinlicher ist, die Naht wird insufficient werden und die Galle wird, je nachdem die vernähte Gallenblase versenkt oder die Nahtstelle extraperitoneal gelagert war, in die Bauchhöhle oder nach aussen durchbrechen. Die Ueberzeugung, dass ein derartiges Ereignis möglich ist, scheint mir ein genügender Grund zum mindesten gegen die intraperitoneale einzeitige sog. ideale Cholecystotomie. Ich stimme mit Riedel überein, wenn er sagt, dass eine länger dauernde Drainage der Gallenwege, die möglichste Erleichterung des Sekretabflusses, ein Hauptvorzug der Anlegung einer äusseren Gallenfistel sei, aber währenddem die gesammte Galle nach aussen zu abfliesst, leidet der Patient zwar nicht an Gallenretention, allein sein Verdauungskanal entbehrt die Galle und diese Entziehung ist bei dem schwer geschädigten Ernährungszustande solcher Individuen nicht zu unterschätzen, besonders da sie, wie schon erwähnt, viele Wochen lang andauern kann. Ich habe mich bei meinem ersten Patienten mit Cholecystenterostomie, welcher lange Zeit hindurch eine äussere Gallenfistel hatte, davon überzeugt: der Mann blieb schwach und elend, solange die Galle nicht in den Darm floss, trotzdem er grosse Mengen Nahrung zu sich nahm. Durch die Cholecystenterostomie wird die Drainage der Gallenwege möglich gemacht, gerade so wie durch eine äussere Gallenfistel, und es wird gleichzeitig sofort nach der Operation die Galle in den Darm übergeleitet. Dass dadurch dem Patienten auch die Beschwerden einer lange dauernden äussern Gallenfistel erspart werden, erscheint mir von secundärer Bedeutung; ebenso, dass der ganze Eingriff durch eine einzige Operation beendet ist.

Das Hauptargument aber, welches mir für die Berechtigung der Cholecystenterostomie zu sprechen scheint, ist, dass durch diese Operation den Recidiven einer Gallensteinbildung und einer Gallenretention entgegengetreten wird. Die Statistik der Endresultate der Gallensteinoperationen, was die Heilung der Gallensteinkrankheit anbelangt, fehlt uns bis jetzt; es ist jedoch a priori wahrscheinlich, dass bei Individuen, welche einmal an Gallensteinen gelitten haben, namentlich wenn die Schleimhaut der Gallenwege alteriert ist, die Tendenz zur Steinbildung durch die Entfernung der Gallensteine nicht definitiv getilgt ist; ferner

dass bei Verdickung und Schrumpfung der Gallenblasenwand, wodurch die Blase gewissermassen in ein starres Reservoir umgewandelt wird, die Galle sich schwerer auf natürlichem Wege entleeren wird. Andererseits lehrt die Erfahrung, dass die Stagnation der Galle, wie z. B. in Divertikeln der Gallenblase (vergl. Fall 8) zur Konkrementbildung disponiert, ferner dass ein regelmässiger Abfluss der Galle das beste prophylactische Mittel ist, um dieselbe zu verhüten — die medikamentösen und Mineralwasserkuren beruhen ja grösstenteils auf diesem Prinzipe. Aus dem Gesagten kann wohl der Schluss gezogen werden, dass die Etablierung einer permanenten Drainage der Gallenblase in den Darm an der tiefsten Stelle derselben das sicherste Mittel ist, die Recidive der Cholelithiasis zu verhindern. Sollte sich aber in einem Falle von länger dauernder Gallenstauung der Choledochus als impermeabel herausstellen, was ganz bestimmt möglich ist, ohne dass wir die Impermeabilität während der Operation nachweisen können, dann ist durch die Cholecystenterostomie der Indicatio causalis am besten Genüge geleistet.

Es fragt sich nun, und das ist gewiss ein sehr wichtiger Punkt: kann die Operation der Cholecystenterostomie mit der nötigen Sicherheit ausgeführt werden? Darauf antworte ich nach meinen eigenen Erfahrungen Folgendes: In allen Fällen, in welchen die Ränder der Gallenblasenincision nach der Entleerung des Cavum mit den Rändern des Peritoneum vernäht werden können, um eine äussere Gallenblasenfistel anzulegen, ist auch die Vereinigung mit dem Darme ausführbar, ohne beträchtlich grössere Schwierigkeiten zu machen, wenn auch die Operation etwas mehr Zeit in Anspruch nimmt. Für die Fälle aber, bei welchen die Gallenblase aus irgend einem Grunde, z. B. weil sie vollkommen geschrumpft ist, oder weil sie exstirpiert werden musste, nicht mit dem Darme vereinigt werden kann, ist auch die Vernähung derselben mit den Rändern der Bauchwunde unausführbar und es muss ein anderes Verfahren eingeschlagen werden, von welchem später die Rede sein soll.

Ich habe in der Publikation über meinen ersten Fall von Cholecystenterostomie geschildert, auf welche Weise ich endlich dazu gekommen bin, den Abfluss der Galle in den Darm herbeizuführen, habe jedoch ausdrücklich hervorgehoben, dass die ganze damals vorgenommene Reihe von Operationen durch einen fundamentalen Missgriff im Beginne notwendig geworden waren, welcher darin bestand, dass ich aus übergrosser Vorsicht die Fistelbildung durch Einlegen eines Trocarts von der erweiterten Gallenblase

aus vornehmen wollte. Ich habe auch nicht einen Augenblick daran gedacht, den ganzen Fall als einen typischen anzusehen — er wäre ja vielmehr geeignet gewesen, jeden Chirurgen, mich selbst nicht ausgeschlossen, von der Inangriffnahme einer derartigen Operation abzuschrecken; allein ich war gerade nach den Erfahrungen, welche ich, freilich auf Kosten des Patienten, in diesem Falle gesammelt hatte, der festen Ueberzeugung, dass die Cholecystenterostomie als typische Operation mit Sicherheit ausführbar sei, und ich habe zum Schlusse meiner Arbeit den Operationsplan angegeben, nach welchem ich in einem künftigen Falle vorgehen würde. Terrier hat ganz Recht, wenn er sagt, dass die komplizierte Operation (oder vielmehr die Reihe von Operationen) die ich ausführen musste, in keiner Weise dem Wesen der modernen Cholecystenterostomie entspricht — er sagt aber kein Wort über das Verfahren, welches ich in meiner Arbeit vorschlug, und das nach dem damaligen Stande der Abdominalchirurgie (im Jahre 1882) berechtigt war, nämlich die zweizeitige extraperitoneale Cholecystenterostomie vom Darm aus. Es fällt mir nicht ein, eine Priorität in Anspruch nehmen zu wollen für eine Operation, deren Idee durch v. Nussbaum bereits formuliert war, und die ganz gewiss (wie ich in meiner Publikation sagte) bei Gallenretention durch Verschluss des Choledochus sich jedem Chirurgen gleichsam mit Notwendigkeit aufdrängen musste. Die einzeitige Cholecystenterostomie, wie sie zuerst durch Kappeler ausgeführt wurde (im Jahre 1887), bedeutet einen grossen Fortschritt in der Methode, der nach der ausserordentlichen Entwicklung der Abdominalchirurgie zu dieser Zeit vollkommen gerechtfertigt war. Allein ich halte noch jetzt dafür, dass die zweizeitige extraperitoneale Cholecystenterostomie ein rationelles Verfahren darstellt, welches unter gewissen Umständen (wie z. B. in dem neuestens publizierten, interessanten Falle von Lambotte)[1]) indiciert sein kann.

In den früher erwähnten Fällen, bei welchen die Gallenblase nach aussen genäht werden könnte, ist auch die einzeitige Cholecystenterostomie ausführbar. Ich verfahre dabei ganz auf dieselbe Weise, wie bei der lateralen Anastomosenbildung zwischen zwei mit Peritoneum überzogenen Hohlorganen überhaupt, im Grossen und Ganzen nach der Methode von Halsted, über welche ich auf dem Chirurgenkongresse des Jahres 1891 einige Worte gesagt habe[2]). Da jedoch, wie ich nach persönlichen Mitteilungen von Kollegen zu entnehmen glaube, das Verfahren nicht sehr

[1]) E. Lambotte, Un cas de cholecystenterostomie. Bruxelles, 1892.

[2]) Verhandl. d. D. G. f. Chirurgie. XXI. Kongress 1891.

bekannt geworden ist, so will ich an dieser Stelle die Ausführung der ganzen Operation kurz angeben.

Ich nehme die Beschreibung an dem Zeitpunkte auf, wo die Extraktion der Gallensteine vollendet ist. Zunächst handelt es sich um die Wahl einer geeigneten Darmschlinge. Zu diesem Zwecke sucht man in der bekannten Weise das Duodenum auf und folgt demselben nach abwärts bis zu einer Schlinge des Dünndarms, welche, so nahe als möglich in der Fortsetzung des Duodenum gelegen, sich ohne jede Zerrung oder Drehung mit der Gallenblase in Kontakt bringen lässt. Es ist darauf zu sehen, dass die Anastomosenbildung an der der Mesenterialinsertion gegenüberliegenden Wand des Darmes zu liegen komme. Ist das grosse Netz im Wege, so wird es durchlöchert und durch ein paar feine Nähte derart fixiert, dass es den Darm nicht komprimieren kann. Ich glaube nicht, dass der Eintritt der Galle an einer vom Duodenum etwas weiter abliegenden Stelle des Darmes irgend einen Nachteil bringen kann; deshalb braucht man auch nicht in der Wahl der Darmschlinge gar zu ängstlich zu sein; das Wichtigste ist, dass sich dieselbe gut an die Gallenblase adaptiert. Man streift vorerst die Darmschlinge zwischen den Fingern aus und lässt sie diesseits und jenseits der gewählten Stelle durch zwei Baumwollendochte leicht komprimieren, was vollkommen genügt. Nun schreitet man zur Vereinigung der peritonealen Flächen des Darmes und der Gallenblase und zwar so, dass die Incision der letzteren in die Längsrichtung des Darmes zu liegen kommt. Ich verwende zur Naht ausschliesslich Seidenfäden und gewöhnliche, gerade, cylindrisch-konische (nicht chirurgische) Nähnadeln (nach Halsted's Vorgang), die mit den Fingern allein, ohne Nadelhalter, geführt werden. Ich kann dieselben für diesen Zweck sehr empfehlen. Jeder Faden ist an beiden Enden mit einer Nadel armiert. Die Kontaktfläche zwischen Gallenblase und Darm, welche durch die Nähte umschrieben werden soll, hat ungefähr die Gestalt eines mit seinen langen Seiten der Längenachse des Darmes parallel gestellten Rechteckes, an dessen kurze Querseiten je ein gleichschenkeliges Dreieck stösst, so dass die ganze Figur einem Sechsecke mit zwei parallelen gleich langen Längsseiten und vier gleich langen kurzen Seiten gleicht, in dessen Mitte, ebenfalls parallel zur Längsachse, die Incision der Gallenblase zu liegen kommt. Die Nähte sind quergestellte Lembertsche Darmnähte, welche jedoch nicht die ganze Dicke der Wandung fassen, sondern nur bis in das submucöse Gewebe vordringen (Halsted), so dass kein Faden frei im Innern des Darmes oder der Gallenblase liegt. Die Anlegung der Suturen beginnt an

dem einem Pole des Sechseckes: man sticht eine Nadel in querer Richtung auf den Darm durch das Peritoneum ein, führt sie bis an das submucöse Gewebe durch, wobei man, da man die Nadel mit den Fingern führt, einen ganz charakteristischen Widerstand spürt, und sticht sie, ohne die Schleimhaut zu perforieren, in der Entfernung von etwa 5 Millimetern wieder durch das Peritoneum aus, — dann führt man dieselbe Nadel in ganz gleicher Weise an dem gegenüberliegenden Punkte der Gallenblase durch und entfernt die Nadel. Nun fasst man die Nadel, mit welcher das andere Ende des Fadens armiert ist, sticht sie in der Entfernung von einem Centimeter von der ersten und parallel zu ihr ebenfalls zuerst durch den Darm, dann durch die Gallenblase, so dass der Faden genau denselben Weg beschreibt, wie der erste, nur in einem Abstande von einem Centimeter unter ihm. Wird jetzt auch die zweite Nadel entfernt, so ist der Faden so appliziert, dass sein schlingenförmiges Mittelstück in der Länge von einem Centimeter parallel zur Längsachse des Darmes auf dem Peritoneum liegt, während seine beiden Enden zwei parallele Lembert'sche Nähte darstellen. Vorläufig wird der Faden nicht geknotet, sondern man fährt fort, die eine Hälfte der sechseckigen Figur durch eine Reihe von Nähten derselben Art zu umstechen. Vom oberen Pole angefangen kommen weitere zwei Nähte zu liegen, entsprechend der kurzen Seite des Sechseckes, alle quer auf die Längsachse gestellt und 1—1½ Centimeter voneinander entfernt, dann folgen etwa drei bis vier Nähte entsprechend einer der parallelen langen Seiten des Sechseckes und dann abermals zwei Nähte, einer kurzen Seite entsprechend, und die dritte, welche den unteren Pol markiert; eine durch die beiden Punkte gezogene imaginäre Linie würde parallel zur Längsachse des Darmes fallen und in derselben imaginären Linie verläuft die Incision der Gallenblase. Jetzt werden die beiden Organe, Darm und Gallenblase, in Kontakt gebracht, die Fäden an ihren auf derselben Seite liegenden Enden angezogen und geknüpft; die Suturen, lege artis angelegt, halten ausserordentlich fest und die Berührung zwischen den beiden Peritonealflächen ist eine so exakte, dass man kaum jemals genötigt ist, nachträglich noch Zwischennähte anzulegen. Die Knoten liegen alle auf einer Seite, und zwar nach aussen von den Berührungsflächen von Darm und Gallenblase. Mit der geschilderten Reihe von Nähten, deren Anlegung aber kaum so viel Zeit erfordert als ihre Beschreibung, ist die hintere Seite der Appositionsfläche umschrieben: Darm und Gallenblase liegen jetzt aneinander wie ein aufgeschlagenes Buch. Bevor man sie zusammenklappt, werden die Nähte an der vorderen Seite

der Appositionsfläche angelegt. Dieselben entsprechen selbstverständlich ebenfalls zwei kurzen Schrägseiten und einer Längsseite des Sechseckes, die beiden Nähte am oberen und am unteren Pole abgerechnet, welche ja unpaar sind. Die Fäden werden in der früher beschriebenen Weise durch Darm und Gallenblasenwand geführt, aber vorläufig nicht angezogen, so dass sie die Appositionsfläche nicht verdecken, denn jetzt folgt die Eröffnung des Darmlumens. Ich pflege zu diesem Zwecke zunächst die Darmwand mittels des Thermocauters vorsichtig so weit zu durchtrennen, dass nur mehr die Schleimhaut übrig bleibt. Es geschieht dies in der Längsrichtung des Darmes, genau in der Mittellinie der Appositionsfläche und in der Länge von etwa zwei Centimetern. Die durchtrennten Schichten des Darmes ziehen sich sofort zurück, so dass die äussere Fläche der Schleimhaut in Gestalt eines länglichen Spaltes sichtbar wird. Um nun die Anastomosenbildung genau zu umschreiben, lege ich eine fortlaufende Naht mit einer gekrümmten chirurgischen Nadel durch die ganze Dicke der Darmwandung, entsprechend dem hinteren Rande des länglichen Spaltes, und dem ihm entsprechenden Rande der Gallenblasenincision an. Jetzt ist also bereits die Umrandung der künftigen Anastomose zur Hälfte fixiert und es bedarf nur der Durchtrennung der dünnen Schleimhautschicht des Darmes, um dessen Lumen zu eröffnen. Ich mache die Durchtrennung ebenfalls mit dem Thermokauter und vollende sofort die Umstechung der Schleimhaut des Darmes und der Gallenblasse entsprechend der vorderen Hälfte der Umrandung, so dass die Anastomose gebildet wird durch die direkt miteinander vereinigten Schleimhauträänder von Darm und Gallenblase und nirgends eine wunde Fläche zu Tage liegt. Wenn man noch mehr Sicherheit haben will dafür, dass die Anastomose sofort klaffend bleibt, so kann man, wie ich es in Fall 8 gethan habe, ein Stück decalcinierten Drainrohres in die Anastomose einschieben und es mit zwei Catgutnähten an die Darmschleimhaut befestigen. Jetzt werden erst die früher angelegten Nähte des vorderen Teiles der Appositionsfläche angezogen und geknotet, was in wenigen Minuten geschehen ist. Die Verunreinigung mit Darminhalt ist bei dieser ganzen Manipulation sehr leicht zu vermeiden; jedenfalls aber kann, bevor die letzten Nähte, welche den Kontakt zwischen Gallenblase und Darm vollenden, geknüpft werden, das ganze Operationsfeld auf das skrupulöseste gereinigt werden.

Die Peritonealflächen von Darm und Gallenblase liegen breit und genau aneinander; sollte aber trotzdem noch eine weitere

Sicherung erwünscht scheinen, so lege man ein paar Knopfnähte von aussen an oder man bedecke, nach dem Beispiele Senn's, die Nahtlinie mit einem kleinen Netzlappen.

Die Operation ist jetzt beendet; die in die Bauchhöhle eingeführten Gazekompressen werden entfernt, Darm und Gallenblase werden reponiert und die Bauchwunde in typischer Weise durch Etagennähte geschlossen.

Das eben beschriebene Verfahren scheint viel komplizierter als es in Wirklichkeit ist. Für denjenigen, der überhaupt gewohnt ist, Operationen am Darm auszuführen, wird es keine Schwierigkeiten darbieten und es giebt andererseits eine Sicherheit, wie meines Wissens keine andere Art der Anastomosenbildung, weil man jede Naht genau kontrollieren kann und einem nirgends eine Lücke oder ein Ausreissen der Fäden entgeht. Es giebt ja eigentlich kein schöneres und günstigeres Objekt für die Vereinigung als das gesunde Peritoneum, und was die Gefahren der nachträglichen Perforation anbelangt, so sind sie meines Erachtens durch die exakte Nahtanlegung gerade so sicher zu vermeiden, als bei der Anlegung einer äusseren Gallenfistel. Im Gegenteil, die Fäden können bei der letzteren Operation, wenn die Spannung stark war und der Patient Erbrechen hat, viel eher ausreissen und einen Austritt der Galle gestatten als hier, wo gar keine Zerrung stattfindet. Die grösste Gefahr bei den Anastomosenbildungen zwischen Darm und Darm liegt in pathologischen Zuständen des Darmes, und zwar nicht so sehr seiner Erkrankung überhaupt, sondern in der gestörten Zirkulation desselben. Gerade damit aber haben wir es ja bei der Cholecystenterostomie nicht zu thun.

Wie schon erwähnt, kommen hier und da Fälle vor, bei welchen die Vereinigung der Gallenwege weder mit dem Peritoneum parietale, noch mit dem Darme zu Stande zu bringen ist. In erster Linie gehören hierher die Fälle von Carcinom der Gallenblase, wenn sie überhaupt operabel sind; dann die Fälle von beträchtlicher Schrumpfung und Verödung der Gallenblase, mit Konkrementen oder ohne dieselben, wobei die Gallenblase in einen fibrösen Strang verwandelt ist, u. s. w. Die Fälle von Empyem der Gallenblase mit Durchbruch nach aussen, oder auch mit Perforation des Darmes kompliziert, sind ganz anderer Natur und verlangen eine besondere Behandlung, auf die ich hier gar nicht weiter eingehe, denn sie dürfte wohl kaum ein Gegenstand der Diskussion sein. Für die Fälle der ersteren Kategorie aber ist, wenn die von Sprengel vorgenommene Choledochoenterostomie nicht praktikabel sein sollte, nur die Tamponade der Wundhöhle angezeigt. Ich

halte die Naht der resecierten Gallenblase, selbst bei extraperitonealer Lagerung der Vereinigungslinie, wie ich sie in dem Falle 3 ausgeführt habe, für einen Fehler und würde sie heute nicht mehr vornehmen, warum, das habe ich bereits früher erörtert. Die Operation würde sich demnach, wie Riedel für derartige Fälle empfiehlt, in folgender Weise gestalten: nach Eröffnung, Resektion oder Exstirpation der Gallenblase, oder überdies eines Teiles der abführenden Gallengänge wird der provisorisch abgebundene Stumpf so gut als möglich dem Peritoneum parietale der vorderen Bauchwand genähert und durch einige Nähte an demselben fixiert, wenn auch die beiden Teile weit voneinander abstehen sollten; hierauf trachtet man die benachbarten Organe der Bauchhöhle, das Netz, das Mesenterium, die Därme und die Leber durch entsprechende Lagerung und Fixierung durch Nähte so mit dem Peritoneum parietale der vorderen Bauchwand zu verbinden, dass ein gegen die übrigen Teile der Bauchhöhle möglichst abgeschlossener, von Peritoneum ausgekleideter Trichter zu Stande kommt, der nach aussen zu offen ist. Besonders eignet sich das grosse Netz zu derartigen peritonealen Plastiken, wenn man sie so nennen darf. Nun wird ein dicker sterilisierter Jodoformdocht durch die Bauchwunde bis in die Tiefe an die Stelle, wo die Gallenwege provisorisch unterbunden sind, eingeführt; ich pflege einen derartigen Tampon ausserdem noch in die Tiefe durch ein paar Peritonealnähte festzuhalten, damit er sich während der ersten 24 Stunden nicht verschiebt. Der Jodoformdocht wird, nachdem er die ganze Höhle tamponiert hat, nach aussen geleitet und die Bauchwunde bis auf die Drainagelücke geschlossen. Die provisorische Ligatur kann vorläufig belassen werden, sie sichert gegen unmittelbaren Ausfluss der Galle — wenn sie nach 2—3 Tagen nicht ohnedies durchgeschnitten hat, so löst man sie. Zu dieser Zeit haben sich rings um den Jodoformdocht peritoneale Verklebungen gebildet, die ihn vollständig von der Bauchhöhle abschliessen, und damit ist auch der Kanal hergestellt, durch welchen die Galle nach aussen fliessen kann. Sollte schon früher Sekretaustritt erfolgen, so unterhält der Jodoformdocht eine so vortreffliche kapillare Drainage, dass man keine Retention und keinen Flüssigkeitsaustritt in die Peritonalhöhle zu besorgen hat. Der Verband wird je nach den Umständen gewechselt. So lange der Jodoformdocht trocken ist und den Wandflächen fest anhaftet, lässt man ihn ruhig an Ort und Stelle; wenn er aber von Sekret durchtränkt und gelockert ist, so kann man ihn ganz leicht entfernen, selbst wenn er angenäht sein sollte: man braucht dann nur die einzelnen Fäden

auszuziehen. Die fernere Behandlung der äusseren Gallenfistel ist die gewöhnliche.

Die Galle wird nach derartigen Operationen, wenn nur der Ductus choledochus frei ist, ihren Weg allmählich in den Darm nehmen und die äussere Gallenfistel wird sich endlich spontan schliessen. Ist aber die Kommunikation mit dem Darm dauernd gestört, dann helfen alle Behandlungsmethoden nicht, die Fistel wird immer wieder aufbrechen und das ist ja schliesslich auch für den Patienten ein Glück, denn sonst würde er der Gallenretention verfallen. Wenn es sich aber darum handelt, eine derartige äussere Gallenfistel, die durch Impermeabilität des D. choledochus unterhalten wird, zum Verschluss zu bringen, was gewiss keine leichte Aufgabe ist, dann bliebe nichts anderes übrig als die Anastomosenbildung mit dem Darme. (Vergl. den früher citierten Fall Lambotte's.)

Es versteht sich wohl von selbst, dass die Operationen an den Gallenorganen nur dann Erfolg haben können, wenn die betreffenden Patienten noch nicht durch die Cholämie allzusehr heruntergekommen sind; alle anderen Folgen der Erkrankung, die Verdauungsstörungen, die Abmagerung, das marastische Aussehen sind von minderem Belange; der Ernährungszustand und das Allgemeinbefinden können sich nach der Operation erstaunlich rasch bessern. Wenn aber einmal schwere cholämische Alterationen vorhanden sind, dann bedingt die unbedeutendste Operation die Gefahr der Blutung, wie sie in meinem Falle Nr. 4 auftrat. Solche Fälle stehen eben überhaupt an der Grenze, wo man sich fragt, soll man überhaupt noch operieren oder den Kranken sterben lassen, und gerade diese Fälle sind sicher nicht die einfachsten, bei welchen man durch die zweizeitige Cholecystostomie ohne Weiteres zum Ziele kommt. Unter solchen Umständen muss die persönliche Erfahrung des Chirurgen entscheiden; der eine wird operieren, der andere nicht und beide können von ihrem Standpunkte aus Recht haben. Bei allen anderen Fällen von Chololithiasis aber, ohne oder mit Icterus, soll die geeignete Operation vorgenommen werden und die internen Praktiker sollen sich nicht scheuen, ihre Patienten mit Gallensteinen dem Chirurgen zu überweisen: es giebt ja nichts Traurigeres für einen Arzt, als sich eingestehen müssen, dass man einem quälenden Leiden machtlos gegenübersteht.

Ueber Darmausschaltung

von

Dr. Fritz A. Salzer,

Professor der Chirurgie in Utrecht.

Unter lokaler Darmausschaltung verstehe ich die Ausschneidung eines mehrere Centimeter langen Stückes Darmrohr aus dem übrigen Darmkanal mit Schonung des zugehörigen Mesenterialansatzes, derart, dass das ausgeschnittene Darmstück, an seinen Enden zugenäht oder mit denselben in die Bauchwunde implantiert, im wesentlichen in der natürlichen oder früheren Lage verweilt. — Vereinigung der Enden des funktionierenden Darmes ist selbstredend ein zweiter wichtiger Akt der Operation.

Wenn ich im Folgenden den Ausdruck Darmausschaltung kurzweg gebrauche, so verstehe ich darunter immer die oben definierte lokale, vollständige Ausschaltung zum Unterschiede von den blindsackähnlichen, unvollständigen Ausschaltungen der verschiedenen Arten von Enteroanastomose und von distaler Implantation eines proximal durchschnittenen Darmteiles.

Indem bei einzelnen lokalen mit Stenose oder Fistelbildung einhergehenden Darmprozessen weder Darmresektion noch andere erprobte Therapie anwendbar sind oder befriedigende Resultate liefern, lag es nahe, Darmausschaltung, ein Verfahren, welches besonders von Seiten der Physiologen zum Studium der Darmsekretion, und zwar in verschiedener Art, zur Anwendung kam, chirurgisch zu erproben und zu verwerten.

Als ich auf dem XX. Kongress der deutschen Gesellschaft für Chirurgie Darmausschaltung auf Grund klinischer Beobachtungen vorschlug[1]) und den Vorschlag wieder auf Grund von Tier-

[1]) F. Salzer: Ein Vorschlag zur Modifikation der Enteroanastomose durch völlige Ausschaltung des kranken Darmteiles. Centralblatt für Chirurgie 1891 Nr. 26. Beilage.

experimenten einigermassen, was die Methodik anlangt, genauer zu fassen versuchte, war ich nicht in der Lage, das experimentelle und klinische Beobachtungsmateriale ausführlich darzulegen. —

Was zunächst meine Tierexperimente betrifft, so muss ich vorausschicken, dass ich nur die a priori am gefährlichsten und daher unzweckmässigsten erscheinende totale Verschliessung eines Darmstückes erprobte, da ja andere Arten der Darmausschaltung mit Anlegung von persistierenden Oeffnungen an die Hautoberfläche (Thiry, Vella) oder in den übrigen Darmtrakt (Senn) beim heutigen Stand der Chirurgie zweifellos durchführbar erscheinen mussten. —

Das Schicksal der Tiere, bei welchen ich im Jahre 1890 Darmausschaltung gemacht hatte, war, dass die Mehrzahl derselben an akuten peritonitischen Erscheinungen, wahrscheinlich ausgehend vom ausgeschalteten wurstähnlichen Darmstück, zu Grunde gingen.

Nur zwei Hunde waren ein und zwei Monate am Leben geblieben. Bei dem einen (**D**), bei welchem das Coecum vollständig ausgeschaltet und danach laterale Apposition der funktionierenden Darmenden nach Senn's Vorschrift ausgeführt worden war, dürfte höchst wahrscheinlich Ptomainintoxikation, zunächst bedingt durch Kotstauung im Ileum, Todesursache gewesen sein. In dem Blindsacke des lateral apponierten Ileum war nämlich ausser Faeces auch ein Stück Leder aufgefahren, welches hier als Klappenventil wirkend den freien Abfluss des Darminhaltes durch die weite Kommunikationsöffnung zum Colon ascendens behinderte. — Bei dem andern Tiere (**J**), welches zwei Monate p. op. gelebt hatte und dann ziemlich rasch unter allgemeinen Krankheitserscheinungen zu Grunde gegangen war, zeigte sich bei der Autopsie folgender Befund: Das ausgeschaltete Colon ascendens-Stück, gegen die Mittellinie gezogen, prall ausgedehnt als eine 20 cm lange, 14 cm Circumferenz aufweisende Wurst. — Die Darmwandschichten waren dick, die Serosa durch Netzverwachsungen verändert. — Die Mucosa des aufgeschnittenen Darmstückes enthielt multiple bis linsengrosse, lochförmige (folliculäre) Geschwüre und einige unregelmässige, etwas grössere, unterminierte (peptische) Geschwüre. Es fanden sich keine Zeichen einer vorausgegangenen oder recenten diffusen Peritonitis. — Von den übrigen Organen waren im Herzen deutliche pathologische Veränderungen nachweisbar: Endocarditis bacteritica (Coccen). Der Inhalt des ausgeschalteten Darmstückes, welches ich wie bei allen anderen Versuchen absichtlich intra operationem nicht vom Inhalt gereinigt hatte, war eine braungraue, gleichmässig breiige Masse.

Diese Erfahrungen am Versuchstiere bestärkten meine Vermutung, dass vollständige Occlusion des ausgeschalteten Darmstückes gefahrbringend sei, zumal mir mittlerweile auch die Voraussetzungen und Erfahrungen Hermanns[1]) bezüglich ringförmiger Dünndarmausschaltung bekannt geworden waren. N. Senn's[2]) lehrreiche Experimente der sogen. »physiological exclusion« beziehen sich nicht und antworten daher auch nicht auf die Frage, welche uns speziell hier interessiert.

Meine pessimistische Voraussage bezüglich des Schicksales der Versuchstiere mit lokaler Ausschaltung und totaler Occlusion wurde aber späterhin abgeändert durch die Beobachtung zweier Tiere, welche im Februar 1891 operiert worden waren.

Beide Hunde blieben andauernd gesund und als schliesslich der eine nach 9 und der andere nach 10 Monaten zur Konstatierung des Lokalbefundes getödtet wurden, fanden sich bei ihnen keinerlei Anzeichen, welche auf Kranksein der Tiere hindeuteten, oder die Wahrscheinlichkeit eines endlichen ungünstigen Ausganges nahelegten.

Bei dem einen nach 9 Monaten getöteten mittelgrossen Hunde (**F**), bei welchem ein 26 cm langes Ileumstück wurstförmig ausgeschaltet worden war, zeigte sich dieses Darmstück, obwohl es — wie für alle Experimente erwähnt — nicht gereinigt worden war, ad maximum kontrahiert, sodass am Querschnitt kein Lumen existierte. Die Zottenspitzen berührten einander im Centrum, wenn wir von Einlagerung einer minimalen Menge eines im Spirituspräparate weissen krümmeligen Detritus (welcher der Hauptmenge nach aus Epithelzellen bestand) absehen. Die Wand des Darmes war gesund, weder makroskopisch noch mikroskopisch konnte Atrophie oder Hypertrophie nachgewiesen werden. — Der Kadaver war fettreich.

Bei dem zweiten nach 10 Monaten getöteten sehr grossen Hunde (**G**) war Coecum und mit demselben kleine Stücke des Ileum und Colon ascendens, im Ganzen 40 cm Darmrohr, u. z. ringförmig ausgeschaltet worden. Auch in diesem Tiere fanden sich keine Anzeichen vorausgegangener Peritonitis. Der ausgeschaltete Darm war jedoch ausgedehnt, eine prall gefüllte Geschwulst mit gleichmässig dicken Wandungen, bei deren Eröffnung die Füllung als eine grosse Menge

---

[1]) L. Hermann: Ein Versuch zur Physiologie des Darmkanales. Pflügers Archiv für Physiologie B. 46.

[2]) N. Senn: An experimental contribution to intestinal surgery, with special reference to the treatement of intestinal obstruction. Annals of surgery. vol. VII.

gleichmässig grauen, glaserkittähnlichen Inhaltes zum Vorschein kam. Die Darmwand bot makroskopisch, sowie mikroskopisch weder auf dem Querschnitt noch von der Mucosa aus betrachtet einen besonders bemerkenswerten Befund. — Die zwei Versuchsausgänge lehren, dass lokale Darmausschaltung, mit totaler Occlusion, ausgeführt im untern Ileum oder im Bereiche des Coecum unter günstigen äusseren Lebensbedingungen[1]) der Tiere ohne jegliche Krankheitserscheinung günstig verlaufen kann. Es geht daraus vor allem hervor, dass die Darmsekretion, wie dies anders aus den Versuchen Thirys und Hermanns heraus gelesen werden könnte, bei Ausschaltung nicht eine so kontinuierliche ist, dass man ein Platzen des Darmes zu befürchten hätte. Die Quantität der Füllung des Darmstückes scheint mir von dem Zeitpunkt ab, zu welchem die Darmwunden solide verheilt sind — also von der 3.—4. Woche ab — keine grosse Gefahr in sich zu bergen. Bei dem Tier **F** scheint die Resorption die Sekretion an Intensität übertroffen zu haben; und bei Hund **G** barg das ausgeschaltete Stück — es sei mir wegen der merkwürdigen Beschaffenheit des Inhaltes der Vergleich gestattet — noch jene Gefahr, welche auch die Dermoidcyste in abdomine darbietet, eine Gefahr, welche mit dem Blick auf die Indikation zum operativen Eingriff relativ sehr klein erscheint, eine Gefahr, der wir schliesslich nicht machtlos gegenüber stehen.

Weiters ergiebt sich, dass der Darm oder genauer die Darmschleimhaut bei Occlusion, bei Vorhandensein von zweifellos Fäulniskeime enthaltendem Inhalt, nicht notwendigerweise erkrankt. Die Fäulnis dürfte mitunter nicht nur nicht progressiv sein, sondern sogar völlig sistieren, worauf der Mangel üblen Geruches des Darminhaltes in dem am längsten beobachteten Fall **G** hinweist. Die Hauptgefahr der Occlusion schien mir ja in der langdauernden Einwirkung der stagnierenden und sich unter Bakterieneinfluss zersetzenden Faeces auf Mucosa und das kreisende Blut zu liegen. Dass Fäkalbrei, welcher schon zur Zeit der Operation viel Fäulnisprodukte oder besonders toxisch wirkende Keime enthält, der für den Endausgang wichtigste Faktor ist, beweist mir besonders der Verlauf bei Hund **J**. Es liegt nahe, anzunehmen, dass durch

[1]) Beim Mangel eigener Arbeitsräume ermöglichte mir nur das Entgegenkommen der Abteilungschefs der Rijksveeartsenyschool zu Utrecht, ganz besonders die Bereitwilligkeit des Pathologisch-Anatomen Dr. Hamburger die Ausführung der letzten Experimente, wofür ich den Kollegen meinen besten Dank ausspreche. — Die Lebensbedingungen und die Verpflegung der Versuchstiere in diesem Institute sind vorzügliche.

zweckmässige medikamentöse Vorbereitung des Darmtraktes und besonders aber Auswahl der Nahrung zur Zeit der Operation der Verlauf beeinflusst werden kann. Bei den günstig verlaufenen Versuchen war auf die Ernährung Sorgfalt verwendet worden.

Geht aus den Tierexperimenten hervor, dass die Darmausschaltung bei einem gesunden und gut gepflegtem Tiere sogar bei Kotfüllung des vollständig zugenähten ausgeschalteten Darmstückes nicht absolut gefahrbringend ist, während wir andererseits wissen, dass die Anlegung Thiry'scher oder Vella'scher Fisteln ungefährlich ist, so ergab sich daraus die Berechtigung, im Notfalle ähnliche Operationen am Menschen auszuführen. — Die Frage: in welchen Fällen? beantwortete die Klinik, oder besser: Mannigfache klinische Beobachtungen haben den Operationsvorschlag gezeitigt.

Ein grosser Teil meines Beobachtungsmateriales ist in der Kasuistik der Coecumoperation der Klinik Billroth[1]) zu finden. Ich verweise auf diesen Aufsatz, weil rückblickend auf mehrere da beschriebene Fälle (2, 5, 10, 13, 23, 24) die Indikation zu lokaler Darmausschaltung zu deduzieren ist.

Ausser jenen Fällen von exulceriertem Carcinom des Coecum, von chronischen Geschwüren tuberkulöser oder anderer Natur mit ausgedehnter Verwachsung zwischen Coecum und Bauchwand oder Fistelbildung in der Nachbarschaft, waren es aber besonders noch zwei ältere Beobachtungen, welche mich seinerzeit zum Suchen nach einer anderen Behandlungsart, als dies Resectio intestini und Enteranastomosis sind, antrieben.

Dieselben mögen das Wünschenswerte einer Abhilfe bei gewissen vereinzelten Fällen illustrieren. Die eine Beobachtung bezieht sich auf einen 50jährigen Mann, welcher unter Verdauungsbeschwerden an einer Geschwulst der Milzgegend erkrankt war. — Nach einiger Zeit zeigte es sich, dass es sich um einen Kotabscess im linken Hypochondrium handle. — Als am Tage der Spitalsaufnahme bei dem sehr heruntergekommenen Kranken Incision der Bauchwand gemacht wurde, gelangte man in der Gegend der linken Flexura colli in ein grosses, Kot, Eiter und gangränöses Gewebe enthaltendes Cavum. Durch die resultierende Fistel entleerten sich zuweilen reichliche Mengen von Darminhalt. — Nach einiger Zeit wurde die kranke Region durch Rippenresektion noch weiter offen gelegt und da konnte man sehen, dass der ganze Wundraum nur durch gangränös-eitrigen Zerfall einer carcinomatösen Neubildung zu stande gekommen war, in welche die Darm-

[1]) F. Salzer: Beiträge zur Pathologie und chirurgischen Therapie chronischer Coecumerkrankungen. – v. Langenbeck's Archiv Bd. 43.

wand des Colon descendens überging. Der Leidende war während der vielen Monate bis zum exitus letalis in sehr bedauernswerter Lage und zugleich eine grosse Last für die pflegenden Angehörigen. — Dies ist ein Fall, welcher mir Laparotomie und Ausschaltung der pathologisch veränderten Colonpartie durch quere proximale und distale Durchschneidung des Darmstückes mit Zunähung der Enden — hier wegen der grossen bestehenden Fistel ohne Anlegung einer neuen Fistel — indiziert erscheinen lässt.

Ein anderer hierher gehöriger Fall bot das Bild einer alten Schussverletzung: Bauchschuss in der rechten Inguinalgegend, Darmfistel, sekundäre Osteomyelitis chronica ossis ilei dextri (wahrscheinlich tuberkulöser Natur nach Infektion vom Darmtrakt aus), Congestionsabscess des rechten Femur. Die Ausschneidung des Projektiles nach Spaltung des Abscesses, die ausgedehnten Hautplastiken auf die Darmfistel, der Versuch der Freilegung des pathologisch veränderten Intestinum inmitten des Schwielengewebes — alles war erfolglos. Der Kranke musste nach Monaten aus der Spitalspflege entlassen werden, um ungeheilt nach Hause zu gehen.

Wer Kranke mit Darmfisteln lange Zeit unter den Augen hatte, weiss, wie sehr solche Individuen manchmal herunterkommen, meist durch Komplikation der Fisteleiterung und des Verlustes von Darmsaft mit katarrhalischen Prozessen im Innern des Darmes. — Die Beobachtungen von komplizierten Darmfisteln und zugleich ausgedehnten intra-abdominellen Abscessen nach Incarceration, beispielsweise einer interstitiellen Leistenhernie, von Darmfisteln bei ausgedehnter Serosatuberkulose jugendlicher Individuen, Beobachtungen ähnlicher desparater Fälle, erhärten mir weiters das Bestehen der Anzeige zur lokalen Darmausschaltung. Ich will aber nicht durch breite Darlegung solcher Krankheitsbilder, bei welchen guter Rat und Hilfe teuer sind, die Fachkollegen ermüden, es genüge, einige Erinnerungsbilder wachzurufen, um die Aufmerksamkeit auf Mängel unseres Könnens zu lenken. —

Zum Glück versagt chirurgische Hilfe immer seltener; darum wird sich auch die Indikation für Darmausschaltung beim Menschen, freilich relativ sehr selten, ergeben. — Wir haben für die grosse Mehrzahl lokaler, sowohl akuter wie chronischer Darmprozesse, soweit sie überhaupt der Hand zugänglich sind, in der Resectio intestini und in der Enterostomie längst erprobte Verfahren, während gewisse durch von Hacker [1]) dargelegte Kom-

[1]) V. von Hacker: Ueber die Bedeutung der Anastomosenbildung am Darm. Wiener klinische Wochenschrift 1888, Nr. 17.

V. von Hacker: Zur Operation der Darmanastomose. Wiener klinische Wochenschrift 1892, Nr. 1.

plikationen die Enteroanastomose als zweckmässige, sichere Methode angezeigt erscheinen lassen; eine Methode, welche überdies die Anlegung des Anus artificialis wahrscheinlich vielfach wird vermeiden lassen. Für lokale Darmausschaltung scheinen mir als indizierende Krankheitsprozesse übrig zu bleiben einzelne Fälle von:

komplizierten Kot-Eiterfisteln nach Schussverletzung,
„ „ „ nach Incarceration,
„ „ „ bei Typhlitis u. Perityphlitis chronica, bedingt durch Fremdkörperulceration oder Kotgeschwüre,
„ „ „ bei Coecumtuberkulose,
„ „ „ nach Krankheitsprozessen anderer Darmteile, welche den erwähnten Coecumerkrankungen analog sind,
Darmfistel nach Durchbruch inoperabler Geschwülste,
„ nach Arrosion des Darmes infolge eines tiefen Eiterungsprozesses im Bauchraume,
Unheilbarer Kommunikation zwischen Blase und Darm (beispielsweise bei Carcinoma vesicae, wenn Kot- und Gasansammlung in der Blase),
Stenosis intestini ohne Fistel, wenn die Ausdehnung des ursächlichen Lokalprozesses die Exstirpation des Darmteiles unmöglich oder allzu gefährlich erscheinen lässt, wenn es aber andererseits leicht möglich ist, gesunde Darmenden nach Ausschaltung zirkulär zu vernähen und so die Anlegung eines Anus artificialis zu vermeiden,
Tumor malignus intestini auch wenn keine Stenosen-Erscheinungen bestehen, im Falle als derselbe in einem nicht cachectischen Individuum inoperabel ist,
Lokalen Darmprozessen chronischer Natur, ohne Fistelbildung und ohne Stenose, welche zwar inoperabel, jedoch einer medikamentösen Lokalbehandlung zugänglich erscheinen (Actinomycose).

Dass ich bei stenosis intestini und bei tumor malignus die Darmausschaltung auch gegenüber der seitlichen Enteroanastomose erwähnte, hat den theoretischen Grund, dass bei Ausschaltung die weitere schädliche Einwirkung nachrückender Faeces auf den stenosierenden Geschwürsprozess oder die maligne Bildung vermieden würde und überdies die Möglichkeit lokaler Koprostase, welche beispielsweise im Coecum auch sonst den Menschen krank macht, wegfällt. Wenn von einer Seite auf das Ausbleiben von Folgeerkrankungen im Bereiche der einfachen Anastomosen-Bildung

zwischen Magen und Jejunum hingewiesen wurde, so kann ich das nicht als beweisend für die Ungefährlichkeit von Kotstagnation im Colon ansehen. — Wenn wir auch von der Ungleichheit der mechanischen Verhältnisse ganz absehen wollen, so ist doch nicht zu vergessen, dass der Inhalt und die physiologischen Eigenschaften der unteren Darmpartien in Vergleich zum Inhalt und der Funktion des Duodenum soweit andere sind, dass die Analogie der Technik zwischen Gastroenterostomie und Enteroanastomose noch nicht die therapeutische Gleichwertigkeit dieser beiden Operationen beweist. — Wie schwerwiegend der Einfluss des Dickdarminhaltes auf den Verlauf, beispielsweise der Carcinome, geschätzt wird, ergab sich bei der Diskussion über Methodik der Colotomie im Anschluss an den Vortrag, welchen König auf dem Chirurgenkongresse des Jahres 1888 hielt. Dass übrigens bei Stenosen, welche nicht mit Geschwürsprozessen der Mucosa kombiniert sind, zumal in sehr heruntergekommenen Individuen, welchen schon eine längere Operationsdauer gefährlich werden kann, Enteroanastomose als das einfachere Verfahren den Vorzug verdient, steht ausser Frage; besonders da diese Operation einigemal sogar bei ulcerösen Prozessen guten Dauererfolg hatte. Ich glaube daher, dass die Stellung einer bestimmten Indikation zur lokalen Ausschaltung gegenüber der der Enteroanastomose bei den zuletzt erwähnten »Stenosen ohne Koteiterfistel« jedenfalls schwierig sein wird. Es will mich überhaupt dünken, dass ein weitgehendes Schematisieren der Indikation zu operativer Methodik bei komplizierten seltenen Krankheitsprozessen weniger direkten praktischen Wert hat, als vielmehr durch Wachrufen einer Diskussion zur Abklärung des Urteils über die Therapie solcher Prozesse beiträgt.

Als einen, wie mir scheint, nicht zu verkennenden Vorteil der Darmausschaltung, gegenüber der Enteroanastomose und »physiological exclusion«, will ich aber hervorheben, dass erstere Operation allein die Anwendung medikamentöser und mechanischer Lokaltherapie in dem kranken Darmstück während des weiteren Verlaufes des pathologischen Prozesses ermöglicht.

Den einfachen anus praeternaturalis habe ich als Indikation zur Ausschaltung nicht erwähnt, weil sich zur Heilung auch schwieriger derartiger Fälle die verschiedenen Resektionsverfahren eventuell Trendelenburgs Methode vorzüglich eignen. Wäre der Anus präternaturalis durch ausgedehnte schwielige Verwachsungen, Stenosen und Abscesse kompliziert, so würden selbstredend die letztern Erkrankungen Darmausschaltung indizieren.

Als ein einfaches Verfahren bezeichnete ich Enteroanastomose gegenüber der Darmausschaltung, nicht nur wegen der einfacheren Nahtlinien und wegen des Hinwegfallens der Verschlussnaht der Darmenden, sondern besonders deswegen, weil ich bei einem Falle, bei welchem nicht schon von vornherein eine genügend weite Darmfistel besteht, an meinem ursprünglichen Vorschlag der Anlegung einer distalen Darmfistel festhalten möchte, um für die Lokalbehandlung des Darminnern Zugang zu haben. Darmausschaltung mit totaler Occlusion wird sich eben nur bei anderweitiger Kommunikationsöffnung zwischen Darm und der Hautoberfläche oder der Blase oder einer Abscesshöhle eignen. — Im andern Falle bei einfachen stenosierenden oder tumorartigen Erkrankungen wird eine vollständige Occlusion trotz einiger günstig verlaufener Tierexperimente immerhin gewagt erscheinen müssen. Mit dem Rückblicke auf die verschiedensten Tier-Experimente kann schliesslich der Frage nach Grösse und Art der anzulegenden Darmöffnung keine besonders grosse Bedeutung beigemessen werden. —

Was die Anwendung des Vorschlages der Darmausschaltung am Krankenbette anlangt, so hatte ich bisher noch keine Gelegenheit, eigene Erfahrung zu sammeln.

Dozent Dr. J. Hochenegg[1]) kam jedoch bald in die Lage, meinen Vorschlag benützen zu können. Er führte bei einem Kranken der Klinik Albert, welcher Erscheinungen chronischer Perityphlitis darbot und bei welchem Carcinom vermutet wurde, lokale Darmausschaltung aus.

Auch Dr. Rudolf Frank[2]) fand einige Monate später Gelegenheit, eine derartige Operation auszuführen u. zw. bei einem Fall chronischer Entzündung in weitem Umkreise des Ileum und Coecum mit multiplen Stenosen des Darmes. Nach langwieriger, schwierigster Präparation musste sich Frank schliesslich zur Ausschaltung von 1 m Darm entschliessen.

Indikation in beiden Fällen war demnach: chronische Erkrankung des Coecum; eine Indikation, welche, wie ich vermute

---

[1]) J. Hochenegg: Ein Beitrag zur Coecalchirurgie und zur Ileocolostomie. Wiener klinische Wochenschrift 1891, Nr. 53.

[2]) R. Frank: Einige Darmoperationen mit Bemerkungen über die Darmnaht. Wiener klinische Wochenschrift 1892, Nr. 27.

und wiederholt hervorhob, wohl die vornehmste Anzeige für Darmausschaltung darstellen wird.

Was die Technik der Operation betrifft, so haben Hochenegg und Frank, wahrscheinlich veranlasst durch den ersten ungünstigen Bericht über meine Tierexperimente, in noch vorsichtigerer Weise, als ich es bereits angeraten hatte, statt eines beide Enden des ausgeschalteten Darmstückes offen in der Bauchwunde eingenäht; mit gutem Erfolg, — so dass ich die Berechtigung des Vorschlages der Darmausschaltung für bewiesen halte.

Welche Modifikation der Operation die zweckmässigste sein wird, lässt sich wohl vorläufig nicht entscheiden. Von den vier Möglichkeiten der Technik vollständiger lokaler Darmausschaltung:

1. totale Occlussion,
2. Anlegung einer distalen Fistel,
3. Anlegung einer proximalen Fistel,
4. Anlegung zweier, einer distalen und proximalen Fistel,

hatte ich mich deshalb für die zweite ausgesprochen, weil mir die erste zu gefahrvoll, die dritte als methodisches Vorgehen zu unlogisch und die vierte als eine zumeist unnötige Komplikation erschien.

In dem von R. Frank operierten Falle hat sich zum mindesten nicht die Notwendigkeit des Offenliegens der proximalen Darmöffnung herausgestellt. So dass ich auch jetzt glaube, dass für alle Fälle, in denen nicht geradezu Jauchung im Darminnern besteht, und so ein sehr weites oder doppeltes Offenlegen indiciert, die Anlegung einer Fistel zum Zwecke lokaler Behandlung genügen wird. Denkt man gar an spätere Exstirpation des ausgeschalteten Darmes, wie dies bei temporärer Inoperabilität wegen des schlechten Allgemeinzustandes des Patienten oder wegen lokaler Entzündung immerhin in Frage kommen kann, so würde eine solche Nachoperation durch vorangegangenes Versenken eines Darmendes selbstverständlich sogar vereinfacht werden.

Den Ausdruck »Fistel« habe ich nach Analogie der »Blasenfistel« für eine beliebig grosse Oeffnung des Darmsackes angewendet; absichtlich nicht »Enterostomie« oder »Anus artificialis«, weil die Einnähung der ganzen Circumferenz des Darmrohres meist entbehrlich sein wird, indem eine etwa fingerdicke Oeffnung am distalen Ende als — sit venia verbo — Sicherheitsventil, oder zur Vornahme von Ausspülungen genügen dürfte.

Was das Anlegen einer proximalen Fistel betrifft, so scheint mir dies nur in dem Falle indiciert, wenn nämlich bei Ausschaltung eines langen Darmstückes die Verhältnisse es wollen, dass

der einer Lokalbehandlung bedürftige Darmabschnitt dem proximalen Querschnitte ungleich näher ist als dem distalen. Bei Dünndarm-Ausschaltung dürfte es übrigens mitunter schwer halten, das proximale oder distale Ende zu unterscheiden, so dass ein beliebiges Verfahren ab und zu gerechtfertigt erscheinen mag. Man wird nur nicht prinzipiell, bei freier Wahl, die proximale der distalen Oeffnung vorziehen.

Was die totale Occlusion anlangt, so halte ich dieselbe wie bereits gesagt, beim Bestehen sehr weiter Kotfisteln zweifellos für gestattet. Bei engen Fisteln und bei völliger Abwesenheit solcher ist es jedoch zum mindesten gewagt zu nennen. Nur bei ganz zwingenden Verhältnissen, am ehesten noch am Dünndarm, — denken wir an ein in ein retroperitoneal entspringendes Lymphosarcom eingebackenes leeres Ileumstück — mag ein solches Wagstück zu entschuldigen sein. Und auch dann wird es wünschenswert sein, eines der Darmenden an der Bauchwunde zu fixieren (oder eventuell die Bauchwunde mit Jodoformgaze zu tamponieren), um bei beunruhigenden Symptomen öffnen zu können.

Eine Regel für die Länge des auszuschaltenden Darmstückes auszusprechen, scheint mir völlig unthunlich. Wir können unter Umständen gezwungen sein, einen ganz bedeutenden Bruchteil des Darmrohres ausser Funktion zu setzen, und wir wissen aus Mitteilungen über Darm-Resektionen und Enteroanastomosen beim Menschen und aus den sehr bemerkenswerten Versuchen über physiological exclusion von N. Senn[1]), dass in dieser Richtung sehr viel vertragen werden kann. Selbstredend wird aber zunehmende Länge des ausgeschalteten Stückes eine zunehmende Gefahr bedeuten, so dass uns stets die Pflicht obliegt, möglichst wenig zu resecieren d. h. nur gerade soviel, dass die Ausschaltung des kranken Teiles des Darmes eine vollständige sei, und dennoch so viel, dass bei Notwendigkeit der Anlegung einer Fistel das distale Ende des Ausgeschalteten ohne Spannung in die Bauchwunde eingenäht werden kann.

Obgleich ich so scheinbar der Ansicht zuneige, dass das Atypische der indicierenden Erkrankungen dem individualisierenden Arzte jede Methodik der Operationstechnik über den Haufen zu werfen droht, so glaube ich doch berechtigt zu sein, ganz allgemein als Methodik der lokalen Darmausschaltung: distale Fistelbildung — und bedingungsweise totale Occlusion — zu empfehlen; Vorschläge, die in dem Bestreben wurzeln, den Sonderzustand

[1]) l. c.

solcher Operierter möglichst wenig gefahrvoll, unnatürlich und lästig zu gestalten, und welche zugleich in der Mehrzahl der Fälle unschwer durchführbar sein werden.

Indem ich im Vorliegenden das Thema allein vom chirurgischen Standpunkte aus besprechen wollte, behalte ich mir vor, auf die Historie der physiologischen Experimente und die Einzelnheiten meiner Untersuchungen an anderem Orte einzugehen.

[Nachtrag während des Druckes]: Dank der freundlichen Mitteilung des Kollegen Dr. A. Freiherrn von Eiselsberg kann ich die kleine Kasuistik der Darmausschaltung durch die Angabe ergänzen, dass E. an der Klinik Billroth zu Anfang September d. J. einen Fall von Kotfistel des Coecum operierte. Es handelte sich um ein graciles, äusserst heruntergekommenes, 15jähriges Mädchen, welches nach einer vor einem halben Jahre überstandenen schweren Perityphlitis an Koteiterfisteln litt. — Die Verwachsungen im Bauchraum waren ausgedehnt und innig. Die Darmausschaltung wurde hier in der Weise ausgeführt, dass beide Darmenden vollständig zugenäht wurden, — deshalb weil die bestehende Kotfistel sehr weit war. Der Verlauf ist ein vorzüglicher.

Das neue Billroth'sche Verfahren zur Behandlung intraperitonealer Echinococcen

von

Dr. Ferdinand Schüssler,

ehemaligem Assistenten der Klinik Billroth.

Die Echinococcenchirurgie hat bereits eine interessante Geschichte hinter sich; vielfältig waren die Versuche der Chirurgen, deren Scharfsinn und Kühnheit dieser Parasit seit langem herausgefordert hat. Die Echinococcenlitteratur ist heutzutage gewaltig angewachsen; doch seine Therapie ist noch keineswegs abgeschlossen. Bezeichnend ist schon der Umstand, dass sich seit einer langen Reihe von Jahren die zwei gegenwärtig herrschenden Methoden, nämlich die einzeitige und die zweizeitige Schnittmethode, unvermittelt gegenüberstehen, ohne dass eine der andern den Vorrang abgerungen hätte. Nach dem heutigen Stande der Frage hängt es nicht von der Individualität des Falles, sondern von der des Operateurs ab, welches Verfahren zur Anwendung gelangt.

Der nächstliegende Gedanke wäre, auf dem Wege der Statistik eine Entscheidung herbeizuführen. Unter den mir zugänglichen 168 Incisionen waren 116 einzeitig, 52 zweizeitig ausgeführt. Von den 116 einzeitig operierten Fällen waren 99 geheilt, 17 gestorben,
„ „ 52 zweizeitig „ „ „ 43 „ 9 „
Diese Bilanz spricht also etwas mehr zu Gunsten der einzeitigen Methode.

Nachdem aber eine Statistik, die nur auf dem Materiale der Kliniken und grösseren Spitäler fusste, an denen der einzelne Chirurg Gelegenheit hatte, eine grössere Reihe von Fällen operativ zu behandeln, ungleich höheren Wert haben musste, stellte ich weiters nur die klinischen Fälle zusammen und erhielt nun folgendes Resultat:

110 Incisionen (76 einzeitig, 34 zweizeitig).

Von den 76 einzeitigen 65 geheilt, 11 gestorben,
„ „ 34 zweizeitigen 31 „ 3 „

Auf die einzelnen Kliniken verteilen sich die Fälle folgendermassen:

			Geheilt:	Gestorben:
Albert . . .	5 Fälle	zweizeitig . .	5	—
Billroth . . .	12 „	11 einzeitig .	8	3
		1 zweizeitig .	1	—
Helferich . .	7 „	einzeitig . .	7	—
König . . .	13 „	11 einzeitig .	8	3
		2 zweizeitig .	2	—
Küster . . .	14 „	8 einzeitig .	6	2
		6 zweizeitig .	4	2
Landau . . .	5 „	einzeitig . .	5	—
Lawson Tait .	13 „	einzeitig . .	13	—
Langenbuch .	3 „	zweizeitig . .	3	—
Segond . . .	6 „	einzeitig . .	5	1
Trendelenburg	5 „	einzeitig . .	5	—
Volkmann . .	15 „	zweizeitig . .	14	1

Bei diesem Resultat gewinnt wieder die zweizeitige Incision einen Vorsprung. Nun sind aber diese nackten Zahlen für unsern Zweck sehr wenig massgebend; bei den letal verlaufenden Fällen ist ja zum grösseren Teile die Todesursache nicht dem Operationsakte beizumessen, sondern der Erschöpfung durch anderweitige, multipel auftretende Echinococcen oder durch Folgekrankheiten nach langwieriger, profuser Sekretion aus dem eingenähten Sack oder endlich durch intercurrente Krankheiten; nur zum geringen Teile erfolgte der ungünstige Ausgang durch septische Peritonitis oder durch Collaps, also im direkten Anschluss an die Operation; nicht immer ist dies übrigens aus den betreffenden Krankengeschichten genug klar ersichtlich. Von diesem Gesichtspunkte aus betrachtet, neigt die Wagschale der Statistik wieder etwas zu Gunsten des zweizeitigen Verfahrens, doch ist der Ausschlag nicht gross genug, um Entscheidendes daraus ableiten zu können.

Wir wären demnach wieder auf theoretische Erwägungen angewiesen. Eine Gefahr aus dem Operationsakte kann durch zwei Momente erwachsen:

1) durch Uebertritt von Cysteninhalt in die freie Bauchhöhle, sei derselbe nun bereits septisch oder auch nicht, im letzteren Falle käme dann nur der Austritt von Echinococcuskeimen in Betracht;
2) durch die Schwere des Eingriffes, also längere Dauer der

Operation (Narkose), eventuell septische Infektion durch Fehler gegen die Aseptik.

Das erste Moment wird gewöhnlich von den Anhängern des zweizeitigen Verfahrens sehr in den Vordergrund gestellt, doch kommt man bei genauer Durchsicht der Kasuistik zur Ueberzeugung, dass sich auch bei der zweizeitigen Methode die Adhäsionen manchmal nicht so sicher bilden, dass hie und da Netz und Darm vorfällt, ja, dass es auch passieren kann, dass gar nicht die gewünschte Stelle in der Bauchdeckenwunde verklebt (siehe Fall Grossich [1]), der letal ausging). Es ist richtig, dass für die einzeitige Methode eine bessere Assistenz notwendig ist, aber das Einfliessen von Cysteninhalt kann vermieden werden, am besten in der Weise, dass die vorliegende Cystenwand zunächst punktiert wird, worauf man den Sack möglichst entleert, dann einstweilen provisorisch verschliesst und hervorzieht und hierauf erst die Punktionsöffnung ausgiebig durch Incision erweitert und nun den Endakt anschliesst. Zwischen den Rändern der Bauchdeckenwunde und der Cystenwand sind ringsum Gazestreifen gelegt, welche etwa doch aussickernde Flüssigkeit aufnehmen.

Was das zweite Moment anbetrifft, so ist zuzugestehen, dass beim einzeitigen Verfahren der Operationsakt ein längerer und daher auch eingreifender ist; ferner ist dadurch eine grössere Möglichkeit für eine septische Infektion während der Operation gegeben. Nun soll aber diese Operation eben nur unter Verhältnissen gemacht werden, wo man der Asepsis sicher ist, und weiter bleibt auch die einzeitige Incision noch immer ein relativ geringer Eingriff, der nur bei sehr heruntergekommenen Individuen ins Gewicht fallen würde, bei denen aber ein längeres Zuwarten, wie es die zweizeitige Methode erfordert, wohl auch gewagt ist. Uebrigens kann dieses Zuwarten auch bei kräftigen Patienten gefährlich werden, wenn der Cysteninhalt bereits in eitriger oder jauchiger Zersetzung begriffen ist.

Das Schwergewicht der Frage lege ich aber auf einen anderen Punkt, der auch auf unserer Klinik der Beweggrund war, dass dem einzeitigen Verfahren der Vorzug gegeben wurde: dass es uns nämlich in den Stand setzt, viel klarer zu handeln. Wir vermögen die Verhältnisse in der Bauchhöhle viel besser zu übersehen, besonders nach Entleerung der Cyste, und können danach unser weiteres Handeln einrichten. Aus diesem Grunde ist auch jene Modifikation des einzeitigen Verfahrens, bei welchem die

[1]) Pester Presse, 1888, Nr. 28.

Sackwand vor der Eröffnung durch Nähte an die Bauchdeckenwunde fixiert wird (Sänger), nicht zu empfehlen, da wir uns eben dadurch der Vorteile der einzeitigen Incision gegenüber der zweizeitigen begeben.

Infolge der grösseren Klarheit und Uebersichtlichkeit des Handelns war eine weitere Ausbildung der Echinococcenchirurgie durch die einzeitige Methode viel eher zu erhoffen.

So grosse Fortschritte nämlich die beiden genannten Methoden auch den früheren gegenüber bedeuten, so leistet doch keine von ihnen Vollkommenes; beiden gemeinsam haften zwei grosse Nachteile an: die lange Heilungsdauer und das Auftreten von Bauchhernien in der Narbe.

In einzelnen Fällen ist die eitrige (resp. gallige) Sekretion aus der Sackhöhle so bedeutend, dass sie bei den ohnehin heruntergekommenen Individuen zu schweren Folgekrankheiten führt, die hie und da auch das letale Ende herbeiführen. In den günstig verlaufenden Fällen bleibt eine Fistel zurück, deren vollständige Ausheilung Monate, manchmal auch ein Jahr und darüber in Anspruch nimmt. Fälle, bei denen die Heilung in einem Monate vollständig abgeschlossen ist, gehören zu den Ausnahmen.

Der zweite Uebelstand ist das Entstehen einer mitunter ansehnlichen Bauchhernie an der Stelle der Narbe, mit welcher der Sack in die Bauchdecken eingehüllt ist. Wenn man Gelegenheit hat, Fälle mit gelungener Echinococcenoperation nach Jahren zu untersuchen, ist dieser Befund ein fast regelmässiger.

Schon seit längerer Zeit wurden Versuche gemacht, diesen Nachteilen, insbesondere ersteren, zu begegnen: zunächst durch Resektion des Sackes, indem man so viel von der Sackwand wegschnitt, dass man noch ohne Zerrung den Rest des Sackes mit den Rändern der Bauchdeckenwunde vereinigen konnte. Radikal wurden nur jene seltenen Fälle behandelt, bei denen eine Enucleation möglich war, also bei Echinococcen, welche sich im Netz, Mesenterium oder in der freien Bauchhöhle entwickelt hatten. Nur selten sind Leberechinococcen, wenn sie von der unteren Fläche des Organs ausgehen, so gestielt, dass die Exstirpation des Sackes ohne Verletzung des Leberparenchyms ausführbar ist. In neuerer Zeit sind zwar Fälle veröffentlicht, bei denen die Cystensäcke mit einem grösseren Anteile des betreffenden Leberlappens entfernt wurden (Loreta, Langenbuch), doch sind diese Eingriffe nicht als das Zukunftsideal der Echinococcenoperation zu betrachten.

Prof. Billroth behandelte nun die letzten Fälle an der

Klinik mit einem neuen Verfahren, das nicht eingreifender ist, als die Incisionsmethode mit Herausnähen des Sackes und nach den bisherigen Erfolgen auch nicht mehr Gefahr zu bieten scheint. Er goss nämlich den incidierten Sack nach sorgfältiger Reinigung desselben mit Jodoformemulsion (1 : 10 Glycerin) aus, verschloss ihn hierauf durch fortlaufende Naht und versenkte ihn in die Bauchhöhle, worauf dieselbe durch die typische Etagennaht abgeschlossen wurde.

Die folgenden fünf Krankengeschichten werden das Verfahren am besten illustrieren:

1. Irma B., 9 Jahre alt, aus St. Georgen in Ungarn (vom 14. 1. bis 4. 2. 90. in klinischer Behandlung). —

Echinococcus im linken Leberlappen. — Einzeitige Incision, Eingiessen von Jodoformglycerin nach der Entleerung der Blase und Vernähen des Sackes. — Leichte Fieberbewegungen in den ersten Tagen, dann glatter Verlauf.

Vor einigen Tagen bemerkte die Mutter zufällig eine Anschwellung am linken Rippenbogen. Die Mutter erinnert sich noch ferner, dass das Kind seit ca. 2 Jahren manchmal über Seitenstechen klagte.

Stat. präs.: Dem Alter entsprechend entwickeltes Mädchen. Unter dem linken Rippenbogen wölbt sich eine mit ihrem Längsdurchmesser parallel zur Körperachse stehende Geschwulst vor. Dieselbe überschreitet etwas die Mittellinie nach rechts, reicht nach abwärts bis 3 Querfinger oberhalb der Nabelhöhe und baucht den Rippenbogen selbst stark aus. Bei starker Inspiration steigt die Geschwulst bis zur Nabellinie herab, bei der Exspiration schlüpft der Tumor unter den Rippenbogen. Halbmondförmiger Raum gedämpft.

16. 1. Operation: Schnitt längs des äusseren Randes des linken Rectus abdominis 8 cm lang vom Rippenbogen nach abwärts. In die Wunde stellt sich die vordere Fläche des linken Leberlappens ein, der unten noch von normalem Aussehen ist, aber ca. 3 Querfinger oberhalb des Randes weissglänzend erscheint. Nun wird in den unteren Wundwinkel Jodoformgaze eingelegt und mit einem dicken Troicart punktiert. Es strömt wasserklare Flüssigkeit aus, welche zum Teil auch neben der Jodoformgaze in die Bauchhöhle rinnt. Die Ränder der Einstichwunde wurden mit Hakenschiebern gefasst, der Sack an diesen etwas vorgezogen und weiter incidiert. Einkämmeriger Echinococcus ohne Tochterblasen, Eingiessen von ungefähr einem Esslöffel voll Jodoformglycerinemulsion (1 : 10). Darauf wird der Sack sorgfältig mittels Seidenknopfnähten geschlossen. Etagennaht der Bauchwunde.

In den ersten Tagen Puls über 140 und leichte Temperatursteigerungen (Maxim. 38,4). Vom 21. 1. ab normale Temperaturen, auch sonst glatter Verlauf.

Pat. stellt sich im Januar 1892 wieder vor. Man fühlt nur undeutlich einen schwachen Strang in der Gegend der früheren Cyste.

2. Adolf D., 21 Jahre alt, aus Czernowitz in der Bukowina (vom 3. 7. bis 31. 7. 90. in Spitalsbehandlung). —

Milzechinococcus (Acephalocyste). — Einzeitige Incision mit nachfolgendem Eingiessen von Jodoformglycerinemulsion und Vernähung des Sackes. — Reaktionslose Heilung.

Pat. verspürte am 11. 6. 90 plötzlich ohne bekannte Ursache heftiges Stechen in der Milzgegend, welches sich in der nächsten Zeit verschlimmerte.

Zu gleicher Zeit bemerkte Pat. damals zum erstenmale unter dem linken Rippenbogen eine kugelige Geschwulst. Am 17. 6. wurde eine Probepunktion ausgeführt, welche klare Flüssigkeit ergeben haben soll und von Erbrechen und Kopfschmerz gefolgt war.

Stat. präs.: Pat. schwächlich gebaut und schlecht ernährt. Herz und Lunge bieten nichts besonderes. Die linke Regio epigastrica ist vorgewölbt. Die Milzdämpfung erstreckt sich nach unten eine Handbreite über den Rippenrand, nach vorn bis in die Mamillarlinie, nach oben bis zur 6. Rippe. Die Leberdämpfung ist unbedeutend vergrössert, lässt sich von der Milzdämpfung nicht deutlich abgrenzen.

7. 7. Operation: 4 Querfinger entfernt vom linken Rippenbogen wird demselben parallel ein bogenförmiger Schnitt geführt, der am äusseren Rectusrande beginnt und sich 14 cm weit erstreckt. Nach Eröffnung der Bauchhöhle stösst man auf einen grossen, prall gespannten Sack, der sich gegen die Milz hin ausdehnt. Durch Punktion mittels eines gewöhnlichen Troicarts werden etwa 2 Liter einer klaren Flüssigkeit entleert. Gegen etwaiges Eindringen von Cysteninhalt in die Peritonealhöhle war dadurch vorgesorgt worden, dass aus weisser Gaze genähte Kompressen zwischen die Ränder der Bauchdeckenwunde und die Cystenwand hineingeschoben wurden. Hierauf wird der Sack incidiert und die Echinococcusblase (Acephalocyste) herausgeholt. Genaue Reinigung und Austrocknung des Sackes, Eingiessen von ca. 200 Gramm Jodoformglycerinemulsion. Der Sack wird sorgfältig mit Seidenknopfnähten geschlossen und wieder versenkt. Es hatte sich gezeigt, dass der Sack breit in das Parenchym der Milz überging. Etagennaht der Bauchdecken.

Verlauf vollkommen reaktionslos. Pat. verlässt am 31. 7. das Spital.

3. Alexander W., 28 Jahre alt, aus Sebes in Ungarn (vom 8. Juli bis zum 1. August 1890 in Spitalsbehandlung). —

Grosser Echinococcus des rechten Leberlappens. — Einzeitige Incision, partielle Resektion und Vernähen des Sackes nach Eingiessen von Jodoformglycerinemulsion. — Reaktionsloser Verlauf.

Vor acht Jahren bemerkte Pat. das Auftreten einer Geschwulst im rechten Hypochondrium, die stetig zunahm. Keine Beschwerden, ausgenommen geringes Seitenstechen.

Stat. präs.: Gracil gebauter, mässig genährter Mann von blassem Aussehen. Herz und Lunge normal. Der Bauch ist namentlich in seinen oberen Partien stark ausgedehnt durch eine im Epigastrium die stärkste Vorwölbung zeigende Geschwulst; Umfang des Bauches über der Mitte zwischen Nabel und Proc. xyphoides gemessen, der grössten Prominenz entsprechend, 92 cm; die Entfernung zwischen Nabel und Schwertfortsatz, der nach aussen gekrempt ist, 22 cm, zwischen Nabel und Symphyse 16 cm. Die der Geschwulst entsprechende Dämpfungsfigur reicht nach oben rechts in der Axillarlinie bis zum untern Rand der 7., in der Mammillarlinie bis zum untern Rand der 5. Rippe, geht von hier in die Herzdämpfung über; die Milzdämpfung ist durch eine tympanitische Zone abgegrenzt: hinten normale Perkussionsverhältnisse. Die untere Grenze zieht vom linken Rippenbogen, entsprechend der vorderen Axillarlinie, schief nach abwärts bis 3 Querfinger ober der Symphyse, von da in nach unten leicht konvexem Bogen in die rechte Nierengegend. Die Geschwulst hat eine glatte Oberfläche, an ihrer unteren Grenze einen scharf begrenzten Rand, bewegt sich bei den Atembewegungen deutlich mit, fühlt sich prall elastisch an. Bei tiefen

Atembewegungen fühlt man ein deutliches Reiben über dem Tumor. Hydatidenschwirren nicht nachweisbar.

10. 7. Operation: Schnitt in der Medianlinie zwei Querfinger unterhalb des Schwertfortsatzes beginnend bis nahe zur Symphyse reichend. Der Tumor präsentiert sich mit weisslicher Oberfläche. Mittels des Troicarts von Spencer-Wells werden ca. 6 Liter einer klaren, lichtgelben Flüssigkeit entleert. Nach Erweiterung der Punktionsöffnung und Entleerung einiger Echinococcusmembranen wird versucht, die Sackwandung, die sowohl mit dem Netze als dem Darme verwachsen ist, etwas freizumachen, um einen Teil zu resecieren, was auch in Form eines eliptischen Stückes aus dem vordern Anteile des Sackes geschieht. Der Sack scheint dem rechten Leberlappen anzugehören, nach oben legt sich über ihn der linke Leberlappen, hinten, seitlich und unten sind Verwachsungen mit den Eingeweiden. Nach Eingiessen von 250 Gramm Jodoformglycerinemulsion wird der Sack durch eine fortlaufende Catgutnaht geschlossen. Etagennaht der Bauchdecken.

Reaktionsloser Verlauf.

Bei der Entlassung am 1. 8. ist in der Unterbauchgegend in der Höhe des Nabels etwas rechts von der Mittellinie bis nahe an die Crista heranreichend der geschrumpfte Sack in Form eines wurstförmigen Stranges fühlbar.

4. Hieronymus G., 28 Jahre alt, aus Galatz in Rumänien (vom 15. 2. bis 13. 3. 91 in klinischer Behandlung). —

Echinococcus an der Basis des rechten Leberlappens (uniloculäre Cyste). — Einzeitige Incision, Eingiessen von Jodoformglycerin, Versenken des Sackes. — Reaktionsloser Verlauf.

Pat. bemerkte vor drei Monaten zufällig das Vorhandensein einer Geschwulst unterhalb der Leber. Vor etwa vierzehn Tagen wurde eine Probepunktion vorgenommen, die wasserhelle Flüssigkeit ergab und durch mehrere Tage hindurch von einem juckenden Ausschlag an verschiedenen Körperstellen gefolgt war.

Stat. präs.: Patient kräftig gebaut, gut ernährt. Brustorgane normal. Unterhalb des rechten Rippenbogens ist ein handtellergrosser, leicht vorgewölbter Tumor palpabel, der sich an den untern Leberrand anschliesst. Deutliche Fluctuation.

20. 2. Operation: In der Mamillarlinie wurde vom Rippenbogen nach abwärts eine etwa 15 cm lange Wunde angelegt. Ueber der Cyste war das an deren Wand locker adhärente Netz gelagert, welches nun durchtrennt wurde. Der strausseneigrosse Sack wird hierauf punktiert, wobei sich eine fast vollkommen klare Flüssigkeit entleert. Der Sack wird dann in grosser Ausdehnung gespalten, und der einkämmerige Echinococcus entleert. Es wird eine geringe Quantität (etwa 40 Gramm) Jodoformglycerin eingegossen und dann der Sack mit Catgut genau vernäht. Etagennaht der Bauchdecken.

Reaktionsloser Verlauf. Heilung per primam.

5. Max L., 38 Jahre alt, aus Trebitsch in Mähren (vom 16. 2. bis 31. 3. 91 in Spitalsbehandlung). —

Teilweise abgestorbener Leberechinococcus. — Einzeitige Incision, Eingiessen von Jodoformglycerin und Vernähen des Sackes nach partieller Resektion. — Perforation des Sackes in die Bauchwunde. Ausheilung mit Fistel.

Pat. litt seit Ende November 1890 häufig an stechenden Schmerzen in der linken Nierengegend. Da dieselben nicht nachliessen, suchte Pat. vor 16 Tagen

einen Arzt auf, der eine Geschwulst in der obern Bauchgegend konstatierte und ihn deshalb an unsere Klinik wies.

Stat. präs.: Mittelmässiger Ernährungszustand. Herz- und Lungenbefund normal. — Die Gegend zwischen Schwertfortsatz und Nabel ist stark vorgewölbt, und zwar liegt der Tumor etwas rechts von der Mittellinie, ist von kugeliger Form und reicht nach unten noch 3—4 cm über den Nabel. Keine deutliche Fluktuation. Mitbewegung mit der Respiration.

Eine Punktion mittels eines dünnen Troicarts ergiebt Echinococcushaken.

23. 2. Operation: Schnitt durch die Bauchdecken über die höchste Prominenz durch den rechten Musc. rectus, vom Rippenbogen angefangen 12 cm lang nach unten. Nachdem der verdickte Cystenbalg blosslag, wurde in denselben ein dicker Troicart eingestossen: es entleerte sich nur langsam eine dicke, breiige, missfärbige Masse. Damit vom Cysteninhalt nichts in die Bauchhöhle fliesse, wird unterhalb der Punktionsstelle Jodoformgaze zwischen Bauchdecken und Cystenwand gelegt und dann mit dem Knopfmesser breit incidiert: den Inhalt bildete ungefähr ein Liter einer schmierigen Masse, in der sehr viele Tochterblasen enthalten waren, welche zum Teil vollständig erhalten waren, mit ganz klarer Flüssigkeit gefüllt und daher diaphan erschienen, zum Teil aber kollabiert und in einen schmierigen, käsigen Brei umgewandelt waren. Auch die Innenwand der Cyste sah zum Teil missfärbig aus. Nach gründlicher Reinigung mit Schwämmen und Irrigation mit Salicylsäurelösung (2 : 1000) wurden ungefähr 40 Gramm Jodoformglycerin eingegossen. Nachdem dann noch ein Teil der Cystenwand reseciert worden war, wurden die Ränder mit Catgut vereinigt. Gewöhnliche Etagennaht.

In den nächsten Tagen leichter Meteorismus. Am 1. 3. (sechs Tage nach der Operation) 39° und Auftreten einer Urticaria am Stamm und an den Extremitäten. Puls 120. —

2. 3. Temperatur 38. Puls noch über 100.

4. 3. Temperatur und Puls normal.

6. 3. Beim Verbandwechsel zeigt sich zwei Nähten entsprechend Eiterung. Nach Oeffnung der Wunde daselbst quillt sehr dicker, mehr bröckliger Eiter hervor; auf Druck entleeren sich etwa 150 Gramm.

10. 3. Reichliche Sekretion. Seit gestern deutliche Beimengung von Galle.

In der nächsten Zeit besteht nun starke Sekretion, dabei entleeren sich auch hie und da Echinococcusblasen und klare schleimige Massen, wie auch missfärbige Fetzen. — Ende März sind die Wundränder fest miteinander verklebt, so dass sich auch auf Druck nichts entleeren lässt; Pat. lässt sich daher ambulatorisch weiter behandeln. Da Mitte April sich die Fistel aufs neue öffnet, um wieder Blasen und Eiter zu entleeren, wird ein dickes Drain für einige Wochen eingeführt. Die Sekretion wird hierauf gering, es bleibt jedoch eine kleine Fistel bestehen. — Pat. hat sich das letzte Mal Anfangs Dezember 91 auf der Klinik vorgestellt: es bestand damals noch immer eine sehr kleine Fistel, welche nach der Angabe des Pat. wohl für einige Wochen hie und da zuheilt, dann aber doch wieder einige Tropfen Sekret entleert. Sonst vollkommenes Wohlbefinden.

Beim Durchmustern der Litteratur fand sich, dass zweimal eine ähnliche Operation anderwärts ausgeführt wurde, auch dort mit günstigem Ausgange:

Knowsley Thornton, Med. Times and Gazette 1883, pag. 89; ausführ-

licher: Brit. med. Journal 13. XI. 1886, Meeting of the British Med. Association in Brighton (August 1886).

Diagnose: sehr grosser Ovarialtumor. Bei der Operation zeigt sich, dass es sich um einen enormen, einkämmerigen Leberechinococcus handelt, der bis in's kleine Becken hinabreicht und daselbst mit dem Uterus und dessen Adnexen verwachsen ist. — Breite Incision und vollständige Ausräumung des Sackes. — Das Innere desselben wird nun sehr sorgfältig mit reiner Jodtinktur ausgewischt und darauf vollkommen abgetrocknet. Endlich Verschluss des Sackes in der Weise, dass die Nähte sowohl die Bauchdecken, als auch zugleich die Wand des Sackes mitfassen. — Guter Verlauf.

Soweit bekannt ist, hat der englische Chirurg diese Operation nicht wiederholt und zu einer Methode ausgebildet; doch ist aus den Bemerkungen, die er der Mitteilung seines Falles anfügt, zu schliessen, dass der Plan zu seinem Verfahren von vornherein gefasst war.

Anders verhält es sich bei dem zweiten Falle aus der Göttinger Klinik. Hier war es ein Akt der Not, indem der in der Tiefe des kleinen Beckens sitzende Sack weder exstirpiert, noch wegen zu starker Zerrung zu den Rändern der Laparotomiewunde herausgenäht werden konnte.

F. König (Arzt aus Hanau). Der cystische Echinococcus der Bauchhöhle und seine Eigentümlichkeiten vor, bei und nach der Operation. Aus der chir. Klinik in Göttingen.

(Deutsche Zeitschrift für Chirurgie XXXI.). Pag. 36. Fall 15. Wilhelmine Böncke, 42 J.

Diagnose schwankt zwischen Myom des Uterus und Cystovarium. 25. IX. 89. Operation: Medianschnitt. Echinococcus des Beckenbindegewebes. Ovarien und Uterus intakt. Nach völliger Entfernung der Blase wird der Sack desinficiert und die Oeffnung mit fortlaufender Catgutnaht geschlossen. Schluss der Bauchwunde durch tiefe Nähte. — Glatter Verlauf.

In unseren Fällen wurde die Jodoformemulsion in der Absicht eingegossen, durch die antibacterielle Wirksamkeit des Jodoforms die Heilung ohne Eiterung im Sacklumen zu sichern. Ob dieses Antisepticum auch im Stande ist, Echinococcenkeime, welche trotz sorgfältiger Reinigung des Sackes in dessen oft weitläufigen Buchten und Winkeln hie und da zurückbleiben mögen, unschädlich zu machen, bleibt einstweilen dahingestellt. Ebenso giebt uns über die Frage, wie sich das Jodoform Säcken mit abgestorbenem Inhalt gegenüber verhält, der zuletzt operierte Fall zu wenig Aufschluss.

Eitriger Cysteninhalt dürfte wohl eine Contraindikation gegen die neue Methode ergeben, da in solchen Fällen auch das Jodoform einen weiteren aseptischen Verlauf nicht garantieren wird. Es wird sich hier auch in Zukunft empfehlen, den in der Bauch-

wand fixierten Sack offen zu erhalten und ihn etwa täglich mit Jodoformemulsion auszugiessen, vielleicht secundär zu vereinigen.

Jodoformintoxikation durch Resorption scheint nicht zu befürchten zu sein. Dennoch könnte man daran denken, die Jodoformemulsion wegzulassen; bei frischem, unzersetztem Inhalt der Tierblase und wohl auch bei schon abgestorbenem, doch noch mikrobenfreiem wäre doch auch bei reiner Asepsis ein reaktionsloser Verlauf zu erhoffen. Der oben citierte von König operierte Fall würde dafür sprechen; doch fehlt die Bestätigung durch weitere klinische Erfahrungen.

Das Vernähen des Sackes vor dem Versenken ist wohl nicht zu umgehen, da sich sonst leicht Blut und vor allem Galle aus der Sackwand in die Bauchhöhle ergiessen könnte.

Um für den misslichen Fall, dass in dem vernähten Sack der nachträglich secernierte Inhalt doch nicht aseptisch bliebe und zu einem Durchbruche führte, denselben nicht in die freie Bauchhöhle, sondern durch die Bauchdeckenwunde nach aussen erfolgen zu lassen, brauchte man den Sack nicht ohne weiteres zu versenken, sondern bei der Naht des Sackes auch das Peritoneum parietale mitzufassen, ein Verfahren, welches Czerny für die ideale Cholecystotomie empfohlen hat. Wahrscheinlich sind aber hiebei die Chancen für die primäre Verklebung des Sackes geringer; in unserem letzten Falle erfolgte übrigens der Durchbruch auch ohne diese Vorsichtsmassregel nach aussen, da sich der Sack mit seiner Nahtstelle nicht weit von der Bauchwunde entfernt hatte.

Für diejenigen Chirurgen, welche trotz unserer guten Erfolge die zweizeitige Methode beibehalten wollten, bliebe noch immer der Ausweg, diese Methode mit der neuen zu kombinieren, nämlich nach dem zweiten Akte die Mutterblase zu entleeren, den Sack mit Jodoformemulsion auszugiessen und nun die Bauchdeckenwunde durch eine Sekundärnaht zu schliessen; doch wird die Verklebung wohl nicht immer prompt erfolgen.

Das neue Verfahren wäre übrigens auch für Nierenechinococcen anzuwenden, die durch einen extraperitonealen Schnitt zugänglich gemacht werden. Sicherlich würde für solche Fälle die Nierenexstirpation überflüssig.

Schliesslich möchte ich darauf hinweisen, dass auch bei anderen intraperitonealen, unexstirpablen Cysten, z. B. den Pankreascysten, die Anwendung der neuen Methode zu versuchen wäre.

Zur Radikaloperation des freien Leistenbruches

von

Dr. A. Wölfler,
Professor der Chirurgie in Graz.

Mit 11 Holzschnitten.

Hochverehrter Lehrer!

Fünfzehn Jahre sind es gerade her, dass einer Ihrer ersten und besten Schüler, V. Czerny, im Gefühle seiner Dankbarkeit für die Lehren, welche er von Ihnen empfangen, zur Feier Ihrer 25jährigen ärztlichen Thätigkeit eine Festschrift herausgab, in welcher er die von ihm ausgebildete Methode der Radikaloperation des Leistenbruches — seither wohl bekannt als das Czerny'sche Verfahren — besprach.

Es war dies eine würdige, vom Geiste echten Fortschritts getragene Arbeit.

War es doch Czerny, welcher durch diese Vorschläge das unsichere Invaginationsverfahren für immer verdrängte und durch seine Methode es ermöglichte, dass man alle irreduktiblen Brüche einer dauernden Heilung zuführen konnte. Es war ein rettender Gedanke, die Errungenschaften der Antisepsis rasch und gründlich auf die Radikaloperation des Bruches in einer geeigneten Weise zu übertragen, und wie aus den später erschienenen Mitteilungen hervorgeht, wurden dadurch sicherlich Tausende von Menschen von ihrem physischen Leiden befreit.

Allein wir wären nicht wert jener Zeit medizinischer Forschung, in welcher die Besten das Beste anstreben, wenn wir uns nicht bemühen würden, die Nachteile, welche einer Methode anhängen, aufzudecken und zu beseitigen. Es ist nur der Ausdruck der

ernsten Bestrebungen, welche wir durch Sie, hochverehrter Meister, kennen gelernt haben, wenn es Czerny selbst war, der mich schon vor mehr als einem Dezennium, als er mir in Heidelberg eine ganze Reihe von nach seiner Methode ausgeführten Radikaloperationen vorstellte, auf die Nachteile seines Verfahrens selber aufmerksam machte und mir zeigte, dass bei manchen Kranken oberhalb der verschlossenen Bruchpforte eine neue hernienartige Hervorwölbung entstehe. Später wurde es mir klar, dass daran der unverschlossene Musculus obliquus internus Schuld tragen müsse. Seitdem wurde es von vielen Forschern festgestellt, dass wir mittels des Czerny'schen Verfahrens durchschnittlich 60—70 % definitiver Heilung erzielen können, aber nicht mehr, und die aus Ihrer eigenen Klinik durch Haidenthaler unternommenen Nachforschungen ergaben ebenfalls, dass die Mittelzahl der Recidiven 67 % ausmache.

Als ich später meine selbständige Thätigkeit begann und im Czerny'schen Sinne die Radikaloperation ausführte, passierte es mir einmal, dass ich nach einer äusserst schwierigen Ablösung eines alten Bruchsackes und des mit dem Bruchsacke verwachsenen Darmes einen Kranken verlor. Es war dies am 28. Februar 1888; ich sagte mir, dass ein solcher Todesfall nicht eintreten dürfe, und ich sann darüber nach, ob wir nicht mit geringerer Lebensgefahr und dazu noch mit grösserer Sicherheit — was die Recidiven anbelangt — die Czerny'sche Methode verbessern könnten. Vor allem war mir klar, dass wir, wenn es irgendwie möglich wäre, von der Ablösung des Bruchsackes absehen sollten, denn gerade dieser Eingriff steigert die unmittelbare Gefahr der Operation.

Da kam Mac Ewen mit seiner Operationsmethode; durch die Verstopfung des Leistenkanals mittels des abgelösten Bruchsackes erneuerte er die alte Lehre der Obturation des Leistenkanales durch die Invagination, ohne jedoch dadurch die Gefahr der Operation zu verringern, denn das Mac Ewen'sche Verfahren verlangt, wie ich mich selbst durch Nachahmung dieses Verfahrens überzeugte, eine noch erhöhte Geschicklichkeit in der Ablösung des Bruchsackes, was uns heute ebensowenig ausnahmslos gelingt, wie vor einem Dezennium, als man, um die Auslösung des Bruchsackes zu umgehen, neuerdings die Kastration vorgeschlagen hatte.

Die Bedeutung und der Wert des Mac Ewen'schen Verfahrens mit Rücksicht auf die geringe Zahl der Recidiven schien mir jedoch in der gründlichen Vereinigung des Bruchkanales zu liegen. Mac Ewen nähte mittels eines Fadens in einer etwas komplizierten Weise die Leistenpfeiler und darin schien mir der Fortschritt des Mac Ewen'schen Verfahrens gelegen zu sein; man

musste sich bei dieser Gelegenheit fragen, ob es nicht in einer einfacheren Weise gelänge, die Leistenpfeiler zur Vereinigung zu bringen und gleichzeitig den Bruchsack zu verschliessen.

Auf Grund dieser Vorstellung begann ich im Mai 1888 mein neues Verfahren zu üben, zu einer Zeit, zu welcher ich die Bassini'sche Methode nicht kannte, zu welcher aber, wie ich später sah, Bassini schon eine grosse Zahl ähnlicher Operationen gemacht hatte; doch unterscheidet sich die Ausführung in manchen Punkten von der von mir geübten. Dass ich erst heute eine ausführliche Mitteilung darüber Ihnen, hochverehrter Lehrer, vorlege, lag in dem Umstande, dass ich erst mehrere Jahre vorübergehen lassen wollte, um zu sehen, ob sich mittels dieser Methode definitiv günstige Resultate erzielen lassen.

Indem ich mir erlaube, diese Resultate Ihrer für uns Alle so massgebenden Beurteilung zu unterbreiten, glaubte ich als Ihr Ihnen ergebener Schüler Ihrem Ausspruch: »Nunquam retrorsum« gerecht zu werden; gleichzeitig aber blicke ich mit Dank auf die bahnbrechende ursprüngliche Methode Czernys zurück, wohl wissend, dass nur jenem Gedanken der Preis der Unsterblichkeit zukommt, welchem die hohe Ehre zufällt, neuen Gedanken eine unerschütterliche Basis und weiteren Fortschritten eine neue und zielbewusste Richtung gegeben zu haben.

Am Grundlsee, 1. September 1892.

I. Kurze Uebersicht der bisherigen Bestrebungen.

»Ich bin im Bewusstsein, dass von nun an die Radikal»operation dem Namen, den sie trägt, entspricht, und wünsche, »dass sie in der Folge einer noch höheren Ausbildung zugeführt »werde.« So schrieb Rothmund vor nunmehr vier Dezennien auf Grund seiner reichen Erfahrungen über das in mehr als 140 Fällen erprobte Wutzer'sche Invaginationsverfahren, nach welchem ihm kaum ein einziger Kranker zu Grunde ging. Und heute — denkt niemand mehr an dieses Verfahren, noch weniger übt jemand diese Methode aus. Wer es bei der Beurteilung solcher Erlebnisse wagt, anderen ein neues Verfahren zu empfehlen, den muss die Sorge beschleichen, dass es ihm nicht besser ergehen wird, als Rothmund und allen seinen Vorgängern und Nachfolgern.

Die Geschichte der Radikaloperation des Leistenbruches ist

offenbar ein Bild für die Geschichte der meisten unserer therapeutischen Pläne. Seit den ältesten Zeiten verdrängt eine Methode die andere und die letzte hat bloss den Vorzug, dass von ihr die Gegenwart eine Zeitlang glaubt, dass sie dennoch die beste sei. Aber sie bleibt gleich den übrigen zumeist eine Eintagsfliege in sturmbewegten Zeiten.

Czerny hatte im Jahre 1877, als er sein neues Verfahren empfahl, wohl die gleiche Sorge beschlichen, da er darüber folgendermassen sich äussert: »Wenn man die zahlreichen Versuche überblickt, welche seit dem grauen Altertume bis in die neue Zeit gemacht und wieder verlassen worden sind, um die Radikalkur der Hernien zu erzielen, so gehört dazu einiger Mut, in die Diskussion dieser Frage einzutreten.« (Czerny, Studien zur Radikalbehandlung der Hernien. Wr. med. Wochenschr. Nr. 21—24, 1877.)

Denkt man daran, dass Billroth schon im Jahre 1871 den berühmten Satz aufstellte, dass das Geheimnis der Radikalheilung der Hernien erst dann gefunden werden könnte, wenn wir Gewebe von der Festigkeit und Derbheit der Fascien und Sehnen künstlich erzeugen könnten, dass v. Langenbeck nicht lange nach der Czerny'schen Publikation die betrübende Ansicht zum Ausdruck brachte, dass niemals eine sichere Methode der Radikalheilung gefunden werden könne, da alle unsere Operationsmethoden bloss ein Narbengewebe schaffen, das mit der Zeit wieder aufgelöst wird oder durch Dehnung verschwindet; erwägt man weiter, dass die späteren praktischen Erfahrungen über die Endresultate die obigen theoretischen Auseinandersetzungen insoferne sanktionierten, als Braun die Recidive der Radikaloperation als Regel aufstellte, dass nach Socin nur bei jungen Leuten eine bleibende Heilung bei Anwendung des Czerny'schen Verfahrens zu erwarten sei, dass nach den Untersuchungen der verschiedensten Autoren 30, 40 bis 50 % Recidiven konstatiert wurden, so entnehmen wir daraus, wie berechtigt die Besorgnisse Czerny's waren und mit welch' gerechtfertigtem Zweifel man neuen einschlägigen Operationsmethoden begegnen muss, welche den mehr als 1000 Jahre alten Wünschen und Hoffnungen entsprechen sollen. Und dennoch muss es, wie für alle Krankheiten, neue Mittel und Wege geben, mittels derer man die Nachteile der alten Methoden erkennen und an ihre Stelle bessere setzen kann.

Die Geschichte muss deshalb allen jenen, welche trotz der vielen Vorschläge und Enttäuschungen den Mut besitzen, ihr neues Verfahren der öffentlichen Kritik anheimzustellen, nur Dank wissen, da die Be- und Verurteilung einer Methode durch die Gesamtheit

fast immer neue Fortschritte gezeitigt hat, denn eine Methode vermag doch nur dann in Wirklichkeit verdrängt zu werden, wenn sie durch ein neues Verfahren ersetzt wird, das den meisten Forschern mit Rücksicht auf die Sicherheit des Lebens, auf die Gründlichkeit des Verfahrens und die Sicherheit des Erfolges besser erscheint als das vorausgehende.

Auch lehrt uns die alltägliche Erfahrung, dass unsere kritische und kritisierende Zeit wirkliche Rückschritte für die Dauer nicht erduldet, und wir sehen auch bei unserer in Rede stehenden Operation, dass im Laufe der letzten Dezennien sowohl mit Rücksicht auf die Erkenntnis der Fehler als der Vorteile der verschiedenen Operationsmethoden höchst bedeutsame Fortschritte in kurzer Zeit gewonnen wurden; trotzdem der Gedankengang hiebei manchmal in schwere Rückfälle geriet, während welcher Zeit nicht bloss alte Methoden, sondern auch scheinbar längst überwundene Fehler des grauen Altertums von neuem entdeckt und wieder beseitigt werden mussten. Wer deshalb mit übertriebener Zähigkeit und ohne jede Gewährung von Einschränkungen oder Modifikationen an seinem eigenen Operationsverfahren festhält, der schädigt den Fortschritt der Zeit, die ohnedies von jeder Methode das Beste in sich aufnimmt und weiter verbreitet.

Sämtliche therapeutischen Bestrebungen, die von jeher bis heute zur Beseitigung des Leistenbruches in Anwendung kamen, lassen sich nach der anatomischen Konstruktion des Leistenbruches in mehrere Methoden einteilen:

1. Man trachtete in irgend einer Weise den Bruchsack zu zerstören oder zur Obliteration zu bringen.

2. Man trachtete die äussere Bruchpforte zu verschliessen.

3. Man trachtete den Leistenkanal oder selbst die innere Bruchpforte zu obliterieren.

Die Vollkommenheit unserer heutigen Methoden besteht — abgesehen von der Sicherheit des unmittelbaren Erfolges — besonders darin, dass wir die oben angegebenen Bestrebungen in zweckmässiger Weise kombinierten.

Es ist in der Natur der Entwickelung unserer Operationsmethoden gelegen, die sich vorerst mit der Beseitigung der äusseren Erscheinungen zu beschäftigen pflegen, dass die älteste Behandlungsmethode mit der Verengerung der äusseren Bruchpforte und mit der Zerstörung des Bruchsackes sich beschäftigte (Celsus — Paul von Aegina — Fabricius ab Aquapendente — A. Paré — Schmucker). Merkwürdig genug, man steuerte auch in der antiseptischen Aera, natürlich unter geänderten Verhältnissen, zunächst diesen

beiden Zielen zu. In alter Zeit kauterisierte man die Bruchpforte — diese Methode erhielt sich bis in das 18. Jahrhundert — und in neuester Zeit empfahl Nussbaum neuerdings dieses Verfahren. In alter Zeit unterband man den Bruchsack anfangs subkutan und unterband dabei für gewöhnlich den Samenstrang, ja, man kastrierte mit Absicht, so lange, bis selbst durch die Laienwelt ein Schrei der Entrüstung ging (Rothmund). Dann ging man zur offenen Unterbindung oder Naht des Bruchsackes über. Auch in der antiseptischen Aera ging man von der unsicheren Methode der subkutanen Umschnürung der Bruchpforte (Wood) zur offenen Unterbindung oder Naht des Bruchsackes über und auch in der antiseptischen Aera schlug man wie vor vielen hundert Jahren noch einmal wenigstens für gewisse Fälle die Kastration vor, und es bedurfte neuerdings einer ernsten Mahnung (Albert), eine so entstellende Operation nicht zur Methode zu erheben. Wie oft schon in alter und ältester, und in neuer und neuester Zeit selbst unabsichtlich dadurch kastriert wurde, dass der Samenstrang zerrissen wurde, darüber berichten wohl einige wenige ernste und wahrheitsgetreue Aerzte, aber die Mehrzahl dieser Fälle ist uns sicherlich unbekannt geblieben.

Als die anatomischen Kenntnisse über den Begriff der Bruchpforte und das, was vor derselben liegt, hinausgingen, und sich auch auf die Beschaffenheit des Leistenkanales ausdehnten, war die operative Behandlung des Leisten-Bruches auch auf die Verengerung oder Verstopfung des Leistenkanales gerichtet. Die Invaginationsmethoden — von Gerdy angefangen — führen diesen Gedanken in verschiedenster Weise aus; desgleichen die verschiedenen Methoden, den Leistenkanal mittels organischen Materials zu verstopfen, sei es durch Granulationen (offene Behandlung des Bruchsackes im 17. und 18. Jahrhunderte) sei es, durch Transplantation eines Hautlappens (Dzondi), sei es durch den Hoden selbst (Hammel), sei es durch Einführung eines Gallertcylinders der mit Hausenblase überzogen wurde (Belmas). Und als in neuerer Zeit die Methode des Verschlusses der Pforte und der Obliteration des Bruchsackes nicht zum Ziele führten, richtete man neuerdings die Aufmerksamkeit auf die Verengerung des Leistenkanales. Die neueren Bestrebungen gleichen sogar den alten darin, dass von mancher Seite ebenfalls die Verstopfung des Leistenkanales mit verschiedenen organischen Stoffen (durch Granulation, bei offener Behandlung des Bruchsackes nach Schede, Verstopfung mittels des Hodens nach Lauenstein, mittels Knochenstücken nach Trendelenburg und Weir, mittels des Bruch-

sackes nach Mac Ewen) ausgeführt wurde, unterscheiden sich aber von jenen der alten Zeit darin, dass ausserdem der Leistenkanal auch durch die Naht zur Verengerung gebracht wurde.

Selbst die auf den Verschluss der inneren Bruchpforte gerichteten Bestrebungen (ad 3.) gehören nicht der neuen Zeit allein an.

Schon Garengeot war der Meinung, dass das Verfahren J. L. Petits, beim incarcerirten Bruche den Bruchsack samt Inhalt durch den Leistenring hindurchzuschieben, auch beim nicht eingeklemmten Bruche Anwendung finden könne, damit der Bruchsack ein Hindernis für den Vorfall der Eingeweide abgebe.

Auf die neueren diesbezüglichen Vorschläge, die von v. Nussbaum, Risel und Annandale ausgingen und ebenfalls den Zweck hatten, die innere Bruchpforte zu verschliessen, kommen wir noch zurück.

So leicht es demnach an der Hand der Geschichte gelingt, zu zeigen, dass fast alle neueren Gedanken auf dem in Rede stehenden Gebiete Wiederholungen alter Versuche darstellen und manche neuere Methode nur im Lichte der besseren Wundbehandlung eine glänzendere Austattung erhalten und dadurch eine bessere Empfehlung erfahren hat, so lässt sich doch andererseits zur Beruhigung und Aufmunterung aller leicht erweisen, dass im grossen und ganzen trotz der Rückfälle eine jede neue Methode fast immer einen gewissen Fortschritt mit sich brachte und zurückliess.

Denn es lässt sich nicht leugnen, die rohe Zerstörung der den Bruchring bildenden Weichteile mit Aetzmitteln und ferrum candens, sowie die rücksichtslose Unterbindung der Samengefässe und die soweit verbreitete Kastration war doch weit schlechter als die königliche Naht des Bruchsackes mit Schonung der Samengefässe nach Fabricius ab Aquapendente; die Gerdy'sche Invagination bedeutet ein wesentlich schonenderes und ungefährlicheres Verfahren als die vorausgegangenen Versuche, den Bruchsack durch die Naht, durch Fremdkörper verschiedenster Art zur Obliteration zu bringen, und das Verfahren Wood's, die Leistenpfeiler subkutan zu vereinigen, bedeutete entschieden einen Fortschritt gegenüber der gefährlichen und so sehr verbreiteten Methode Wutzers, mittels Invagination Gangrän aller Weichteile hervorzurufen; welche Fortschritte die neueren Methoden gegenüber dem unsicheren Verfahren der subkutanen Einführung von Seidenfäden oder Silberdrähten bedeuten, ist sattsam bekannt und dürfte im folgenden noch weiter erörtert werden.

Mit der Mitte der 70er Jahre war die Zeit für die subkutanen Operationen — wohl für immer — zu Ende gegangen! »Sicherheit, Zuverlässigkeit, und Genauigkeit sind die Vorteile der blutigen operativen Behandlung gegenüber der unblutigen Behandlung« (Stocker C. f. Ch. 1888, S. 641).

Wenngleich Gross schon im Jahre 1858 die Naht der Bruchpforte wieder aufnahm, Steele im Jahre 1874 die freigelegten und angefrischten Pfeiler der Leistenöffnung nähte, v. Nussbaum und Risel in den Jahren 1876 und 1877 die Unterbindung des Bruchsackes ausführten und empfahlen, so erhielt die Radikaloperation des Bruches mit Rücksicht auf die Operations-Technik dennoch erst eine gewisse Vollendung durch die Methode Czerny's, der in wohl überlegter Weise sowohl die Obliteration des Bruchsackes, als den Verschluss der Bruchpforte herbeiführte. In der kombinierten Anwendung dieser beiden Operationsakte lag im Vergleiche mit den alten Methoden der Fortschritt des Verfahrens Czerny's. Erst durch die vollkommene Freilegung sämtlicher Gebilde war es möglich geworden, auch die irreduktible Hernie zu beseitigen.

Hätte die Methode Czerny's, die zweifellos die Grundlage für alle weiteren Veränderungen auf dem Gebiete der Radikaloperation bildete, keine weiteren Erfolge für sich gehabt, das Verdienst bleibt ihr unter allen Verhältnissen, dass sie bei irreponiblen Hernien das Tragen eines Bruchbandes ermöglichte. Während bis Czerny fast immer nur reduktible Hernien operiert worden waren, gelang es mittelst seines Verfahrens »die irreponiblen Brüche zu mobilen zu gestalten und ihre Träger aus Invaliden zu arbeitsfähigen Menschen zu machen; das aber ist ein Fortschritt, den wir nicht hoch genug schätzen können« (Leisrink). Gerade jetzt, da die Czerny'sche Methode in ihrer Originalität durch andere Methoden verdrängt wird, geziemt es sich, darauf hinzuweisen, dass keine einzige der neuen Methoden das Prinzip Czerny's verlassen hat, nämlich die Obliteration des Bruchsackes und die gleichzeitige Verengerung der Bruchpforte.

Anmerkung. Ich hebe diesen Umstand besonders hervor, weil es in neuerer Zeit nicht selten üblich ist, einen Autor, der eine originelle Idee brachte, baldigst zu übergehen, wenn ein anderer daran eine oft geringfügige Modifikation angebracht hat.

Allein die mangelhaften Endresultate erschütterten auch das Ansehen der Czerny'schen Methode, denn die Zahl der Recidiven war im ersten Dezenium kaum geringer als nach der Wood'schen oder gar dem alten Wutzer'schen Verfahren der In-

vagination (Rothmund). Ja selbst der unmittelbare Ausgang der beiden letztgenannten und wohl allgemein aufgegebenen Methoden ergab nach den Mitteilungen Wood's und Rothmund's keineswegs eine grössere Mortalität als die neueren Bruchoperationen.

Von nun an trachtete man durch immer neue und allerdings recht unwesentliche Modifikationen das Czerny'sche Verfahren zu verbessern, und als gar eine prinzipiell verschiedene Methode mit vorzüglichen Endresultaten von Mac Ewen ersonnen und geübt wurde, stürzte man sich mit einem wahren Heisshunger auf dieselbe, um sie auszuführen und zu erproben. Lauenstein (19. Kongress der deutschen Gesellschaft für Chirurgie) reproduzierte dieselbe noch einmal in deutscher Sprache und empfahl sie auf das wärmste.

Diejenigen, welche einer soliden Obliteration des Bruchsackes grosse Bedeutung zumessen, haben auf die Zusammenschiebung des Bruchsackes und Lagerung desselben vor die innere Bruchpforte (Mac Ewen) einen grossen Wert gelegt; obgleich schon Garengeot (siehe bei Rothmund) diese Methode empfohlen hat, so fand dieselbe doch erst durch die Bemühungen Mac Ewen's allseitige Anerkennung. Thatsächlich stellt diese Methode nichts anderes dar, als die Invagination des abgelösten Bruchsackes und Vereinigung der Leistenpfeiler in demselben Sinne, in welchem Wood diese Operation in subkutaner Weise ausführte. Ein allgemeines Urteil über dieselbe auszusprechen, wird erst dann möglich sein, wenn wir über eine grössere Zahl von unmittelbaren und Endresultaten verfügen.

Meine persönliche Meinung geht dahin, dass in der Zusammenschiebung des Bruchsackes nicht der Vorteil der Mac Ewen'schen Operation gelegen sein kann; denn die Verstopfung des Leistenkanals oder der Apertura cannalis inguinalis interna durch ein organisches Material hat sich — so oft diese Methode immer wieder aufgenommen wurde — nicht bewährt, weil durch die narbige Schrumpfung und eintretende Atrophie dieses Materiales neue Gelegenheit für die Entstehung der Recidive gegeben ist; ausserdem finde ich in der vollkommenen Ablösung des Bruchsackes eine nicht selten zu Komplikationen führende Schwierigkeit und auch eine nicht immer streng erfüllbare Forderung.

Was aber als ein Fortschritt angesehen werden muss, und auch den Wert des Wood'schen Verfahrens bedingte, das scheint mir darin gelegen zu sein, dass Mac Ewen als der erste in der antiseptischen Aera mittels einer allerdings etwas kom-

plizierten Naht die offene Vereinigung sämtlicher Schichten des Leistenkanales anstrebte und auch herbeiführte. Diese Ueberlegung war es auch, welche mich unmittelbar nach der Publikation Mac Ewen's dazu anregte, diese Operation zu prüfen. Ich musste mich jedoch in dem von mir operierten Falle überzeugen, dass die Zusammenschiebung des Bruchsackes, wenn er mit der Umgebung verwachsen war, sich nicht oder nur schwierig oder unvollkommen ausführen liesse und dass die Naht der den Leistenkanal konstituirenden Schichten in einer weit einfacheren Weise sich ausführen lasse. Diese Ueberlegung gab mir den Anstoss zur Entwicklung der von mir seitdem geübten Operationsmethode, welche ich später besprechen will und die ich zum erstenmale im Mai des Jahres 1888 ausführte. Wohl hatte ich schon früher nach Spaltung des M. obliquus externus die Schichtennaht gemacht, allein zu einer methodischen Entwicklung gelangte das Verfahren erst in den im Jahre 1888 operierten Fällen.

Unterdessen wurde durch Bassini ein Verfahren vorbereitet, welches mir zu der Zeit, als ich die ersten Operationen nach meinem eigenen Verfahren übte, noch nicht bekannt sein konnte, da ich dasselbe erst durch das Archiv der klin. Chirurgie, Band 40, kennen lernte, das aber dennoch schon weit früher von Bassini geübt wurde, als mein Verfahren von mir. Es war für mich eine erfreuliche Ueberraschung, dass Bassini in manchen Punkten mit dem von mir geübten und bis dahin noch nirgends veröffentlichten Verfahren so vollkommen übereinstimmte, als ob wir uns gegenseitig darüber besprochen hätten; dies gilt ganz besonders von dem Kardinalpunkte unseres neuen Verfahrens, der gründlichen Vereinigung der den Bruchkanal bildenden Schichten der Bruchdecken.

Für mich, der ich mein Verfahren selbst ersonnen hatte, war die Bassini'sche Operation eine Bestätigung des Wertes meines eigenen Verfahrens, für andere, welche die Bassini'sche Methode früher als mein Verfahren kennen gelernt haben, mögen meine Erfahrungen die Bassini'sche Methode bestätigen. Es liegt aber in der Natur der Sache, dass beide Methoden, da sie unabhängig voneinander entstanden waren, gewisse Verschiedenheiten zeigen, auf die ich später noch zurückkommen werde.

Da Bassini sein Operationsverfahren in ausserordentlich vielen Fällen (216 Radikaloperationen freier Hernien) erprobte, die um so verschiedener sein müssen, je zahlreicher sie sind, und da nicht bloss die unmittelbaren Heilerfolge (auf 216 Operationen kein mit der Operation zusammenhängender Todesfall!) glänzend sind, sondern auch die definitiven Resultate besser sind als bei irgend

einer der bisher geübten Methoden, indem derselbe bei 262 Radikaloperationen 239 Heilerfolge verzeichnet, so stellt dieses Verfahren ohne Zweifel einen gewaltigen Fortschritt gegenüber den früheren Methoden dar; erreicht wurde derselbe meiner Meinung nach durch die Ausführung der exakten Naht der Bauchwandschichten. Was die Obliteration des Bruchsackes anbelangt und die Zerstörung desselben, so unterscheidet sich dieses Verfahren nicht wesentlich von den früher geübten Operationsmethoden; dagegen unterscheidet sich das Bassini'sche Verfahren noch darin von den früheren Methoden, dass dasselbe den Samenstrang bei der inneren Bruchpforte herausleitete, um den M. obliquus internus ungestört an das Poupart'sche Band annähen zu können. Da der Samenstrang hierauf dennoch zwischen Obliquus internus und externus, also zwischen den beiden Columnae der äusseren Bruchpforte herausgeleitet wurde, so war es Bassini ebensowenig wie seinen Vorgängern möglich, den kompleten Verschluss der äusseren Bruchpforte vorzunehmen.

Wenn also durch Bassini eine Verbesserung der bisherigen Methoden dadurch erzielt wurde, dass der Bruchkanal in gefahrloser Weise und unter allen Verhältnissen verengert wurde, so konnte ich dennoch weder in der Isolierung des Bruchsackes einen ganz ungefährlichen noch in der Herausleitung des Samenstranges einen ganz zweckentsprechenden Eingriff ersehen.

Es erschien deshalb zeitgemäss, dass auch in dieser Hinsicht neue Verbesserungen vorgenommen wurden; der Zufall wollte es, dass Frank und ich fast gleichzeitig gelegentlich unserer Radikaloperationen zwei verschiedene Methoden von Dislokation des Samenstranges vornahmen — ein Beweis, dass von verschiedener Seite es als notwendig erachtet wurde, auch noch in dieser Hinsicht die Radikaloperationen zu verbessern, ohne deshalb die durch Bassini und mich geschaffenen Modifikationen zu verlassen. Frank (Wien. klin. Wochenschrift, 21. Juli 1892) lagerte in 2 Fällen und zwar am 16. und 17. Juni 1892 den Samenstrang insofern tiefer, als er in dem horizontalen Schambeinast eine Knochenrinne ausmeisselte und in diese Rinne den Samenstrang legte; dadurch war es möglich, auch die dem M. obliquus externus angehörigen Leistenpfeiler miteinander gründlichst zu vereinigen.

Als ich Gelegenheit nahm, die nach meiner Methode operierten Bruchkranken nachzuuntersuchen, fiel es mir auf, dass trotz des Ausbleibens einer Recidive dennoch hie und da ein Klaffen der Leistenpfeiler wahrzunehmen war; da schöpfte ich aus eigener Erfahrung die schon von Anderen constatirte Wahrnehmung, dass das Belassen des Samenstranges an seinem ursprünglichen Orte die Sicherheit der Radikal-

heilung zu beeinträchtigen vermag und beschloss, in den nächsten mir unterkommenden Fällen den Samenstrang zu dislocieren, ohne dass mir das Verfahren Franks bekannt geworden wäre; derselbe veröffentlichte sein Verfahren am 21. Juli 1892. Der Zufall wollte es, dass ich am 10. und 16. Juli meine Methode versuchte; sie bestand in beiden Fällen darin, dass ich den Hoden an seinem am Scrotum fixierten Gubernaculum ablöste, ihn samt dem Samenstrange hinter den rechten beziehungsweise linken M. rectus abdominis schob, im Spalte zwischen die beiden Mm. recti heraus und wieder in sein ursprüngliches Bett im Scrotum herableitete. Dadurch wurde der Samenstrang aus dem Leistenkanale entfernt und zum Teile hinter den einen M. rectus und zum Teile auf den medialen Leistenpfeiler gelegt. Nach dieser Dislokation war selbstverständlich nicht bloss eine genaue Vereinigung des M. obliquus, sondern auch eine bis zum Knochen herabreichende Naht der Apertura externa möglich.

Dies sind die bis zum heutigen Tage mir bekannt gewordenen Bestrebungen auf dem Gebiete der Radikalheilung der Leistenbrüche.

II. Beschreibung meiner Methode.

Die Operation, welche ich jetzt seit mehr als 4 Jahren übe, lässt sich ohne Zwang in mehrere Akte einteilen und zwar:

1. Blosslegung der äusseren Bruchpforte;

2. Blosslegung des Leistenkanales, des Samenstranges, des Bruchsackes und der inneren Bruchpforte;

3. Verschluss des Bruchsackhalses und Zerstörung der inneren Fläche des Bruchsackes;

4. Dislokation des Samenstranges (erst in der letzten Zeit durch mich und meinen Assistenten Dr. v. Frey in vier Fällen ausgeführt);

5. Verengerung, beziehungsweise Beseitigung des Bruchkanales (Naht der Muskelschichten).

ad. 1. Zur Blosslegung der äusseren Bruchpforte wird ein 7—10 cm langer Hautschnitt gemacht, der daumenbreit unterhalb der äusseren Bruchpforte beginnt und entsprechend der Lage des Leistenkanales in schiefer Richtung nach aussen zieht, doch so, dass der Schnitt mehr medialwärts als lateralwärts gerichtet ist; nach Durchtrennung der oberflächlichen Fascie auf der Hohlsonde und der auf der Bruchgeschwulst ziehenden Fascia Cooperi ist es meist leicht, mittels einiger Züge mit der Sonde oder der anatomischen Pincette die Leistenpfeiler vollkommen blosszulegen bis zu ihrer Insertion am Schambein. (Fig. 1.)

ad. 2. Sodann wird unter der Aponeurose des M. obliquus

externus und zwar in dem oberen Winkel, welcher durch das Zusammentreffen der beiden Leistenpfeiler entsteht, eine Hohlsonde eingeführt und zwar in einer Länge von ungefähr 5—6 cm. Durch diesen Schnitt muss der obere Winkel des an der Aussenseite des M. obliquus internus gelegenen Spaltes freigelegt werden. (Fig. 2.)

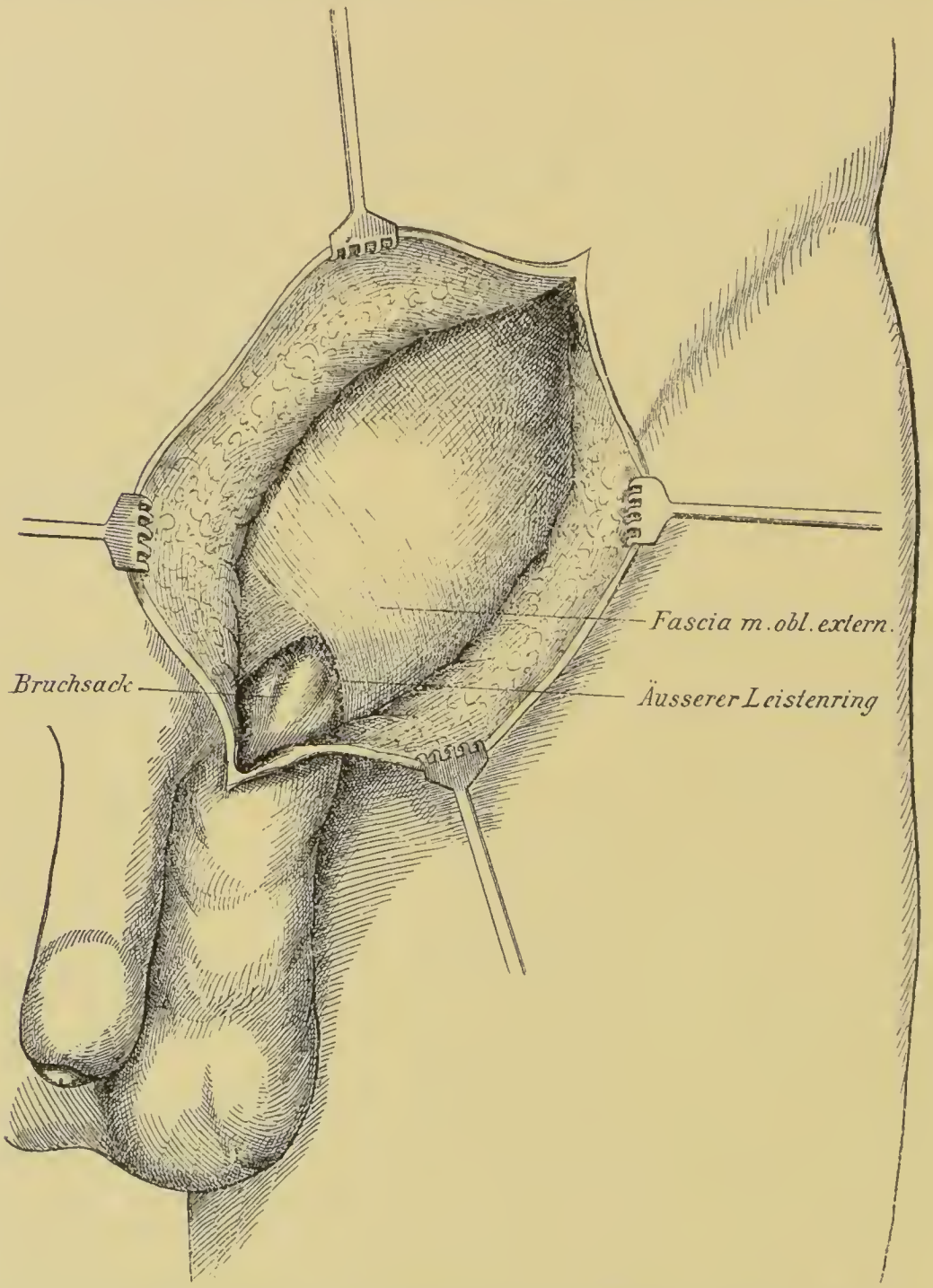

Fig. 1. Hautschnitt und Blosslegung des äusseren Leistenringes.

Anmerkung. Sämtliche Figuren sind in sorgfältigster Weise durch einen meiner Hilfsärzte, Herrn Dr. Markovinovitsch, nach den bei den Operationen gewonnenen Bildern dargestellt; ich sage ihm für seine Bemühungen auch an dieser Stelle meinen besten Dank.

Dieser Spalt wird gebildet entweder durch die Fasern des M. obliquus internus, oder er liegt zwischen den äussern Fasern des M. obliquus internus und dem Poupart'schen Bande. Manchmal sieht man im oberen Winkel quer herüber ziehen die Fasern

des M. transversus. Ist der oberste Teil des Spaltes blossgelegt, so werden in der Gegend des Halses des Bruchsackes nahe an der Bruchpforte die auf ihn sich fortsetzenden fascienartigen Schichten der 3 Muskeln (M. obliquus externus, internus und transversus) auf der Hohlsonde so durchtrennt, dass der Bruchsack daselbst soweit freiliegt, um ihn spalten zu können. (Fig. 2.)

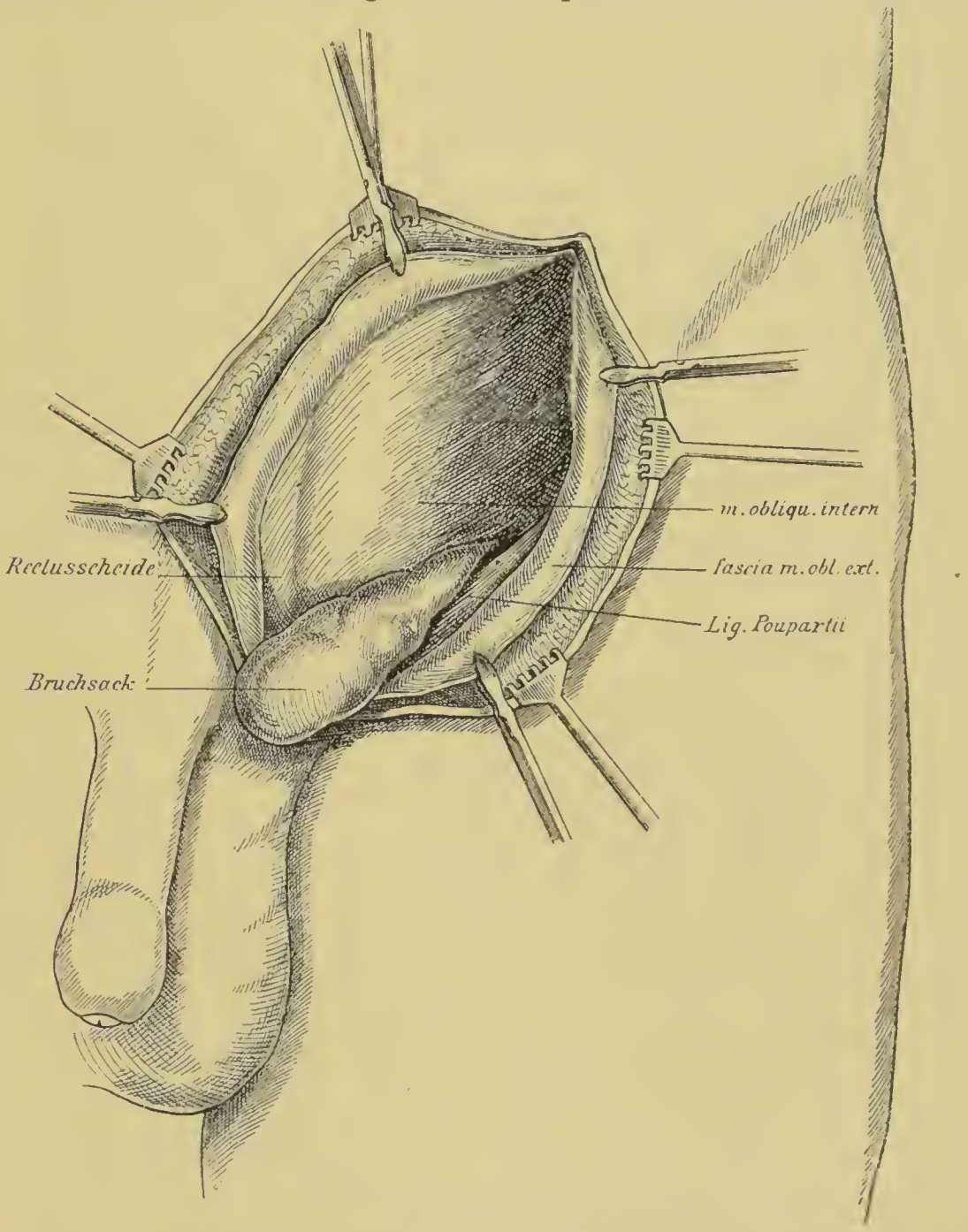

Fig. 2. Nach ausgeführtem Schnitte durch die Aponeurose d. m. obliqu. extern.

ad. 3. In den Bruchsack wird hierauf mit der Hohlsonde eine kleine Oeffnung gemacht, von da aus eine Hohlsonde in denselben und unter dessen vordere Wand geführt und hiebei beachtet, dass bei der Durchtrennung der Bruchsackwand aussen der Samenstrang und innen etwa adhärente Darmpartien nicht

durchtrennt werden. Das erstere kann man dadurch verhüten, dass man die Hohlsonde an einer Stelle in den Bruchsack führt, wo der Samenstrang nicht liegt, das zweite dadurch, dass man alsbald, nachdem man eine mehr als daumenbreite Oeffnung in den Bruchsack gemacht hat, nachsieht, ob Netz oder Darm vor-

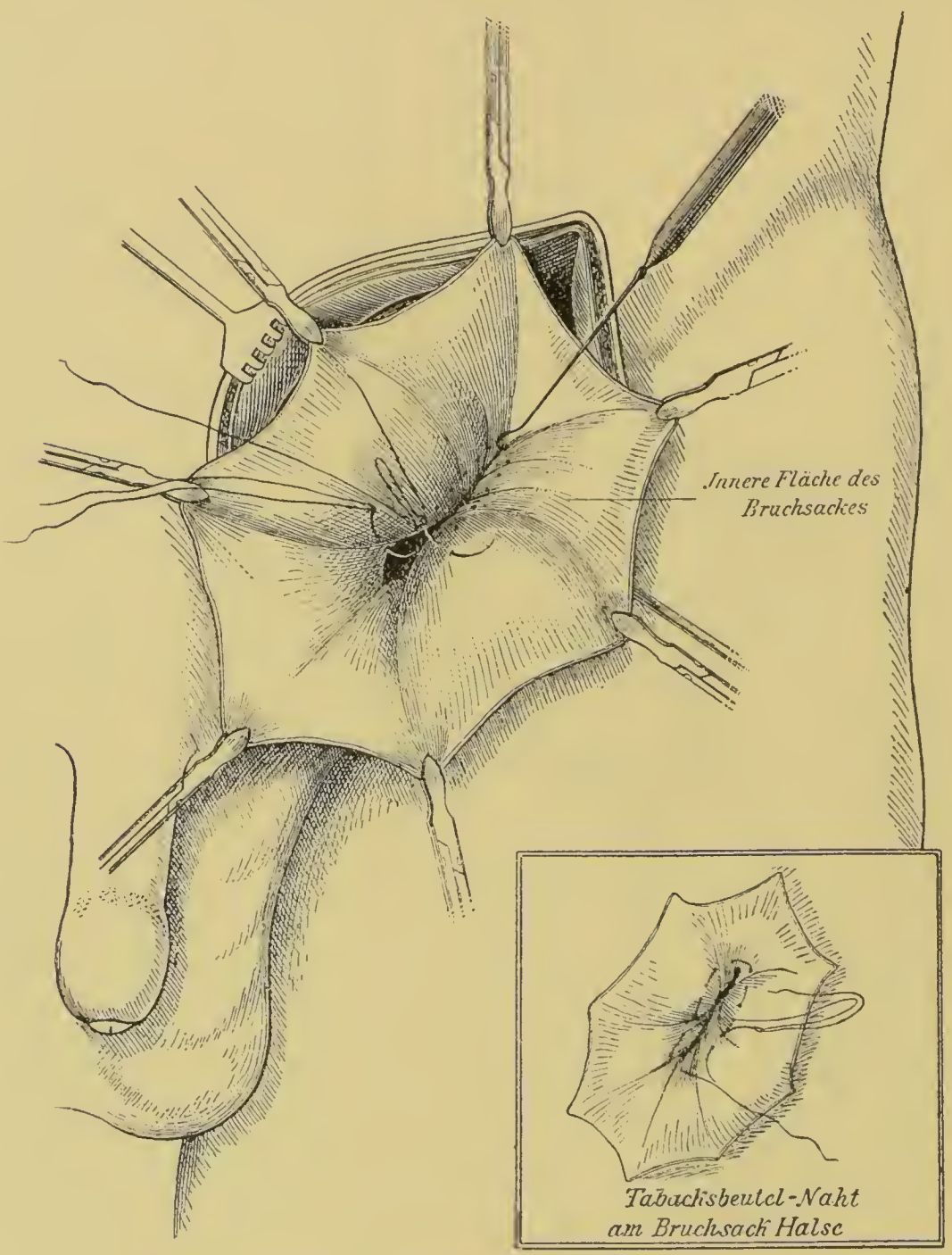

Fig. 3. Spaltung u. innere Naht d. Bruchsackhalses.

liegt und eventuell, wo diese Teile mit dem Bruchsack verwachsen sind. Auch überzeugt man sich bei dieser Inspektion gleichzeitig, ob der Bruch ein congenitaler ist oder nicht; ist ersteres der Fall, so bleibt der untere Teil des Bruchsackes ungespalten, um ihn zur Abschliessung des Hodens nach oben zu verwenden.

Ist der Bruchsack an der rechten Stelle und in seiner ganzen Länge gespalten, so werden die Spalträuder mit Pinces gefasst (Fig. 3), wodurch der ganze Bruchsack gut ausgebreitet vor uns liegt; die sich vordrängenden Intestina werden durch einen Jodoformgazepfropf, der durch den Bruchsackhals eingeführt wird und

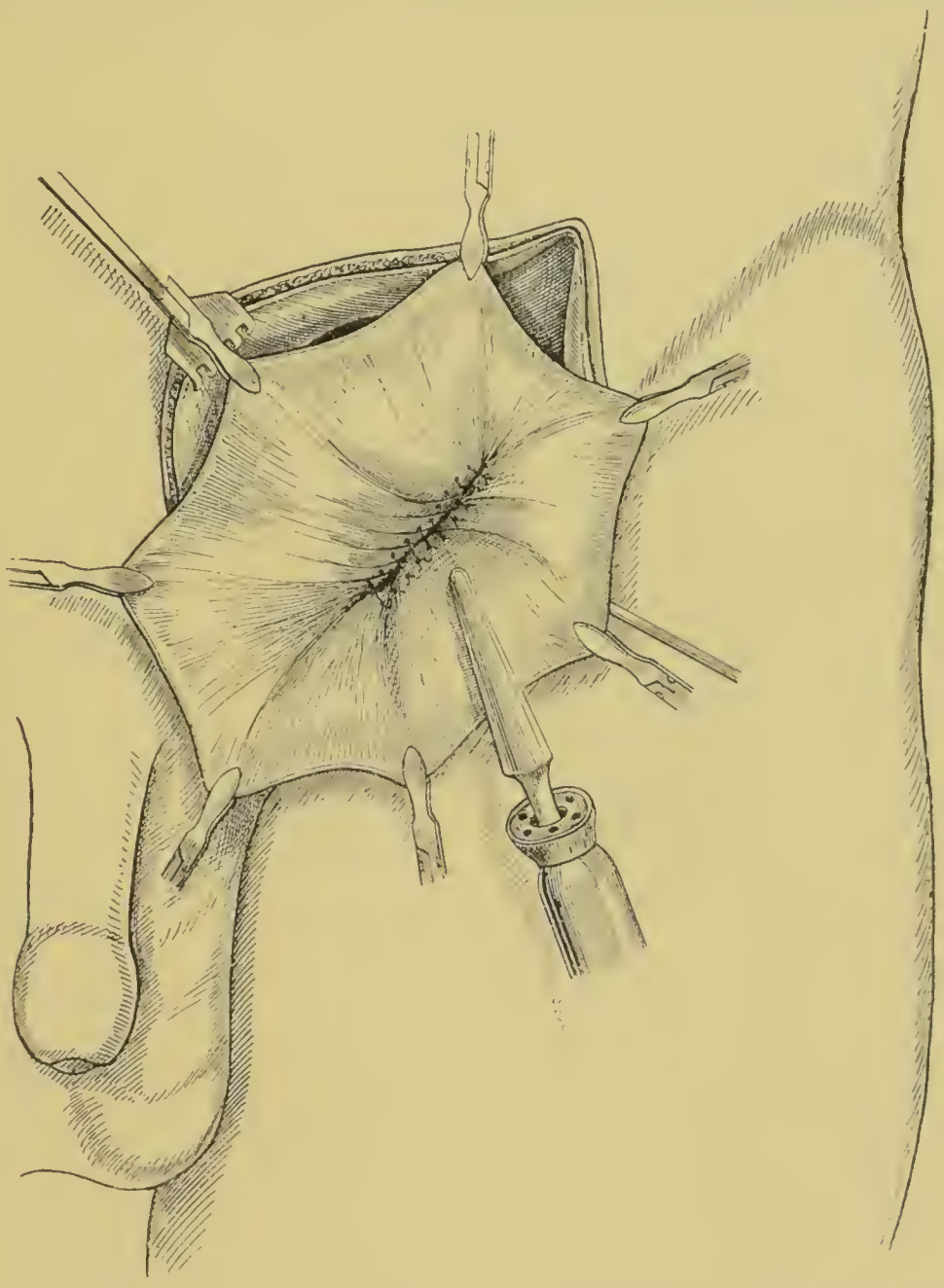

Fig. 4. Verschorfung d. inneren Fläche d. Bruchsackes mit d. Thermokauter.

jenseits der inneren Bruchpforte zu liegen kommt, zurückgehalten, Netz wird in der Regel abgetragen und eventuell adhärente Intestina werden entweder stumpf abgelöst, wenn dies sehr leicht geht, oder es wird an der Peripherie der adhärenten Stelle die Innenfläche des Peritoneums eingeschnitten, von der Umgebung losgelöst und sodann die Reposition der Därme samt dem ihnen anhaftenden Peritoneum des Bruchsackes vorgenommen.

Nun wird der Gazetampon bei Hochlagerung des Beckens entfernt, so dass die Intestina keine Tendenz zum Vorfalle haben, der Bruchsackhals von innen her gut mit Seide zusammengenäht entweder mittels einer fortlaufenden Tabaksbeutelnaht oder mittels Knopfnaht; hierauf Verschorfung der Innenfläche des Bruchsackes mittels des Thermokauters (siehe Fig. 3 u. 4).

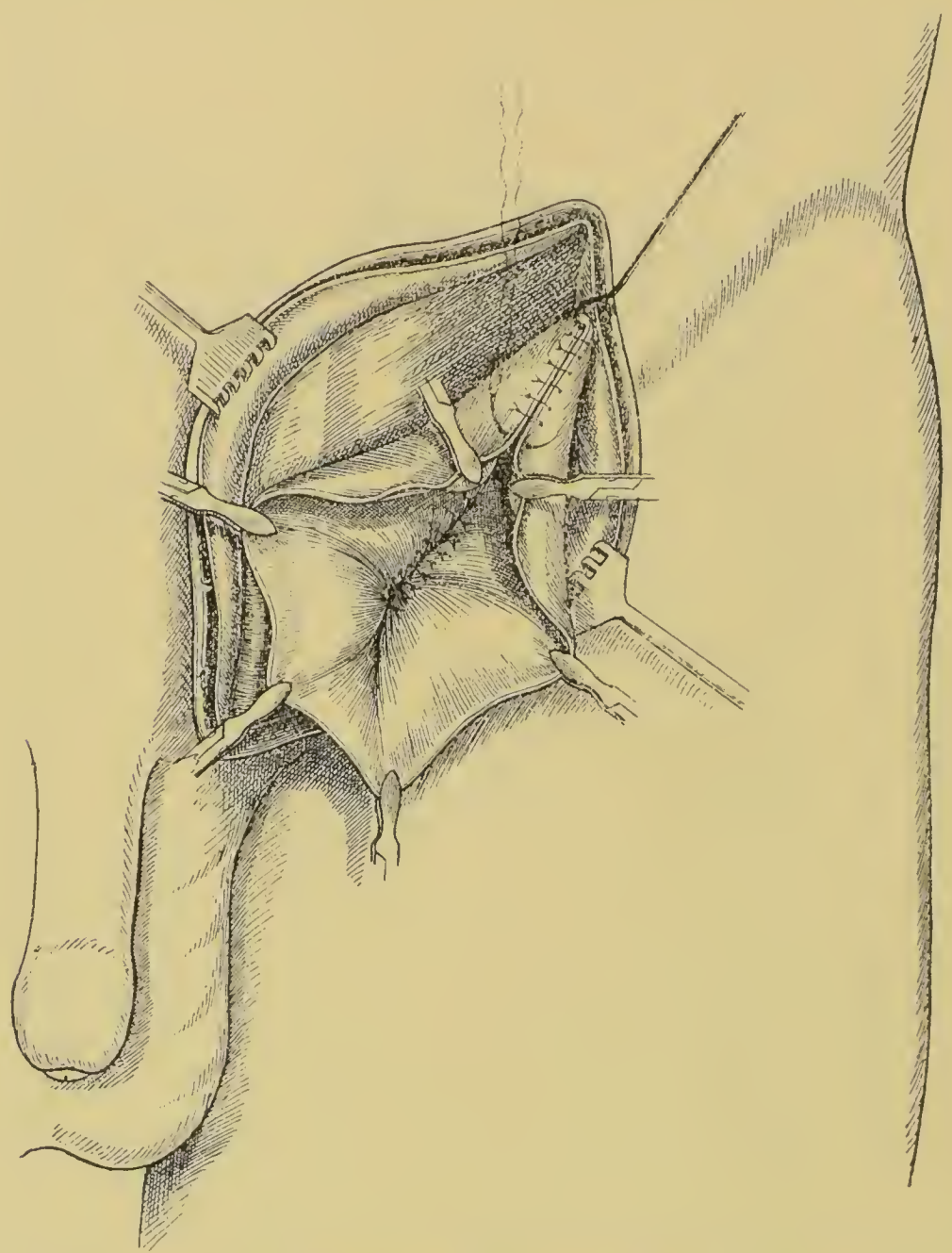

Fig. 5. Vereinigung des verschorften Bruchsackes durch die äussere Naht.

Man beachte vor Anlegung der Naht die Lage der Art. iliaca externa, damit diese nicht zufällig durch die Nadel angestochen werde. Ist die Naht am Bruchsackhalse angelegt, so überzeugt man sich beim Anfassen der Pinces, ob die Blätter des aufgeschnittenen Bruchsackes sich sehr leicht ablösen lassen; meist ist dies in einem grösseren oder geringeren Umfange möglich; dann

kann man einen Teil des abgelösten Bruchsackes mit der Schere abtragen. Was vom Bruchsacke noch zurückbleibt, wird mit dem Thermokauter gut verschorft. Ist der Bruch angeboren, so wird die untere Partie des Bruchsackes, der der Hode anliegt, nicht verschorft, sondern von den oberen Teilen des Bruchsackes mittels eines Querschnittes abgetrennt und über dem Hoden vereinigt.

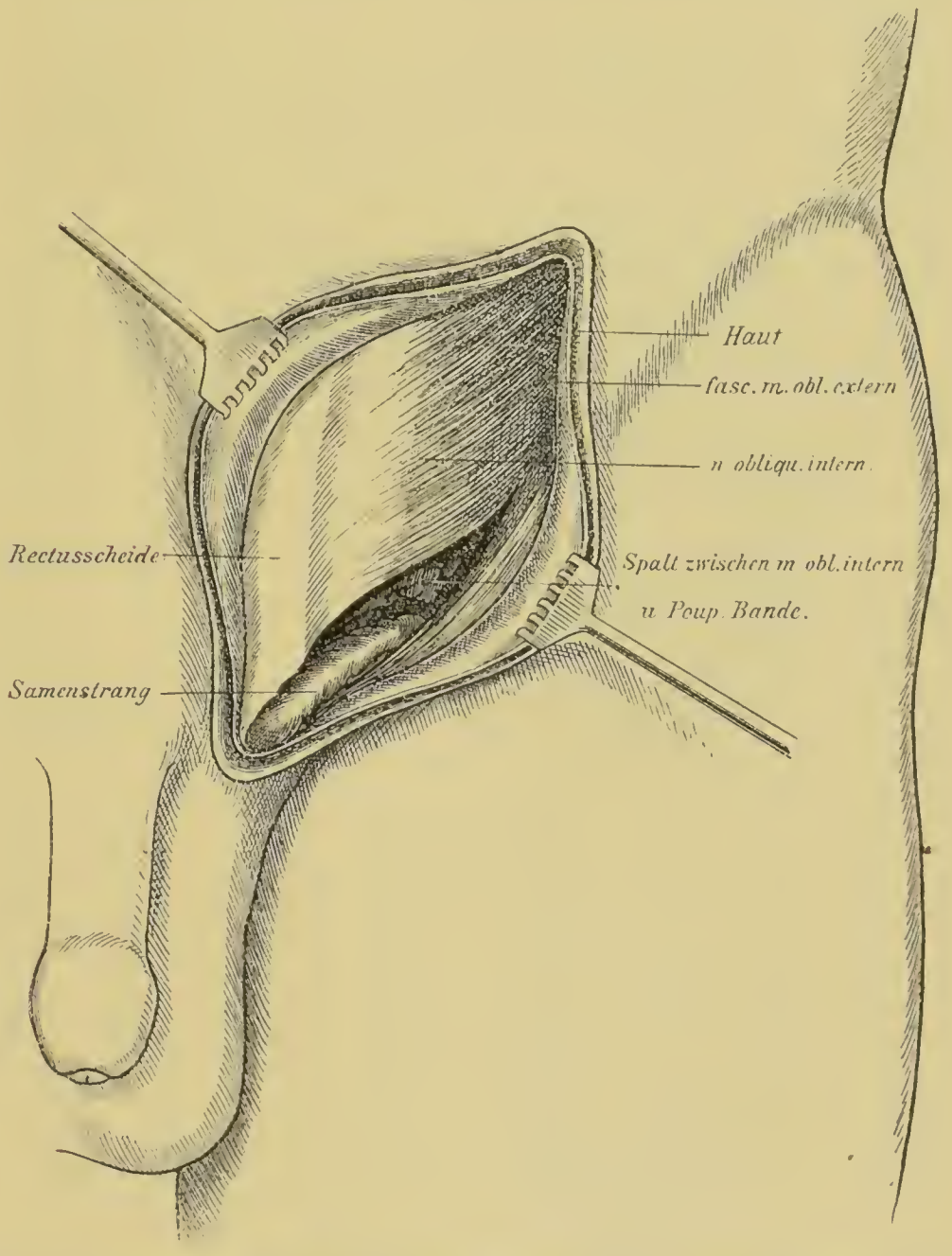

Fig. 6. Ansicht des Spaltes zwischen M. obl. inter. u. Poup. Bande nach dem Versenken des Bruchsackes in die Bauchhöhle.

Nur wenn der Bruchsack ausserordentlich leicht und wie von selbst sich ablöst, wird ein Teil oder der ganze vor der Sutur abgeschnitten; gelingt die Ablösung nicht sehr leicht, wie z. B. bei grösseren und älteren Brüchen, so wird der verschorfte Bruch-

sack zugenäht und in seiner Lage belassen; meistens ist es möglich, den verschorften und genähten Bruchsack zu heben und ihn in die Gegend der inneren Bruchpforte zu verdrängen (Fig. 6.); nur ausnahmsweise war dies nicht möglich, so dass der verschorfte Bruchsack noch in das Scrotum herabzog. In solchen Fällen ist

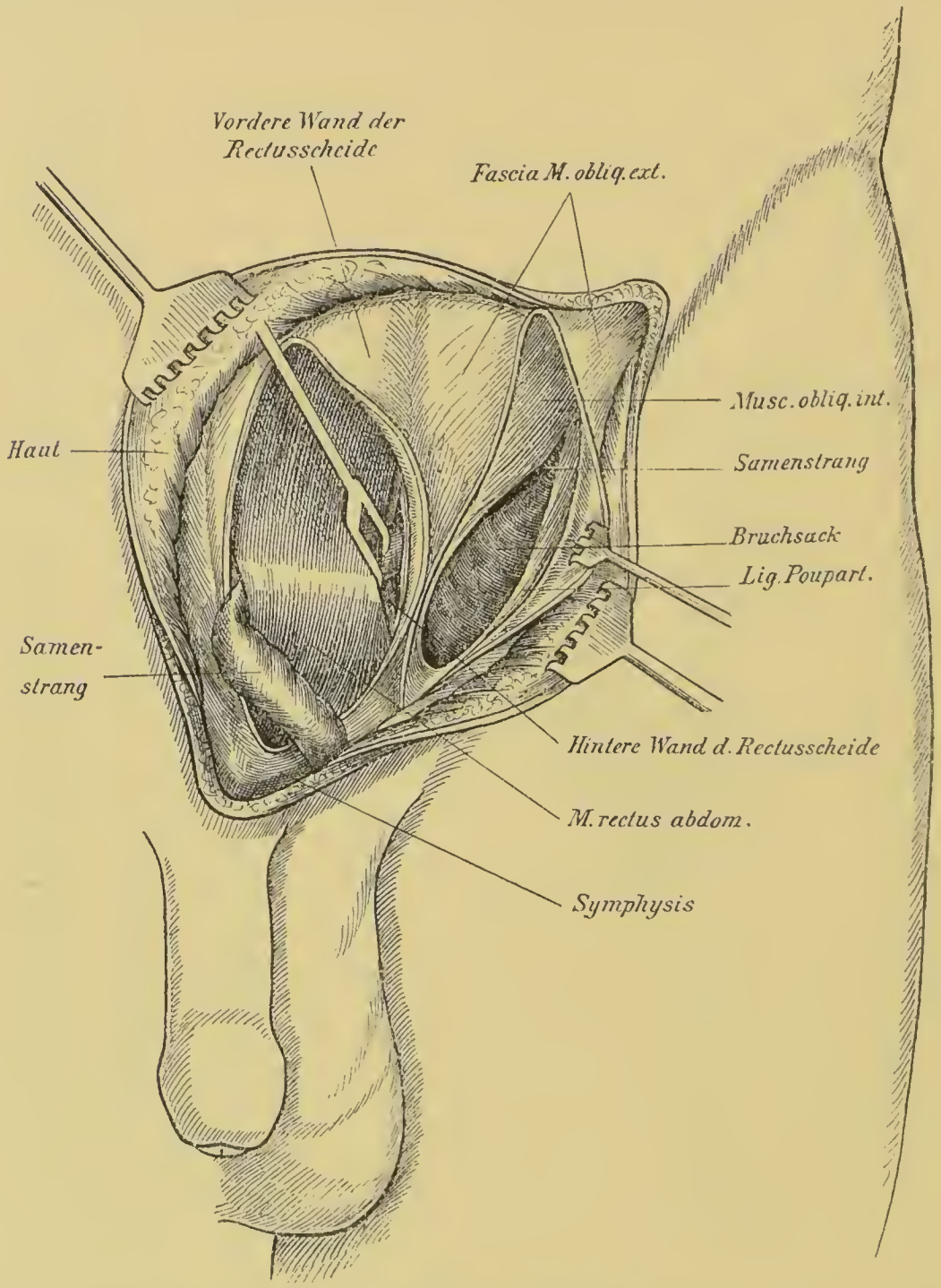

Fig. 7. Dislocierung d. Samenstranges hinter dem M. rectus abdom. u. zurück in sein ursprüngl. Bett im Hodensack.

es dann geraten, den Bruchsack in der Gegend der äusseren Bruchpforte von innen her mit dem Messer oder dem Thermokauter quer zu durchtrennen, so dass der dem Scrotum angehörige Teil des Bruchsackes dort verbleibt, während der dem Bruchkanal

angehörige Teil gegen die innere Bruchpforte hin verschoben wird.

ad. 4. Diesem Akte habe ich in den letzten vier an meiner Klinik operierten Fällen die Dislokation des Samenstranges in nachfolgender Weise angeschlossen. (Fig. 7.)

Es wird der Hode aus dem Scrotum herausgezogen; mittels des Gubernaculum Hunteri ist er am Hodensacke fixiert, daher wird dieses mit der Schere durchschnitten und ein Faden durch den am Scrotum zurückbleibenden Stumpf des Gubernaculums durchgeführt, um dasselbe nach geschehener Dislokation wieder leicht zu finden und den Hoden wiederum daran zu befestigen. Hierauf wird am äusseren Rande des M. rectus die an seine Fascie sich anschmiegende Fascia transversa mit dem Messer durchtrennt, um hinter dem Musculus rectus zwischen diesem und dem lockeren subserösen Zellgewebe mit dem Finger einzudringen und die Verbindung desselben mit dem anderen M. rectus auf Hodenlänge oder noch etwas darüber zu lösen.

Sodann wird der M. rectus mit einem oder zwei stumpfen Hacken von einem Assistenten emporgehoben und der Hode samt Samenstrang hinter dem M. rectus vorbei durch den Spalt zwischen den beiden M. recti herausgezogen und über der vorderen Fläche des M. rectus und dem inneren Leistenpfeiler der äusseren Bruchpforte herab in den Hodensack geführt, wo der Hode wieder an sein Gubernaculum angenäht wird. Der Samenstrang liegt dann nicht mehr im Leistenkanale, sondern zum Teile hinter, zum Teile auf dem M. rectus und dem inneren Leistenpfeiler, an dessen medialer Seite er in den Hodensack wieder herabsteigt. (Fig. 7.)

ad 5. Nach vollendeter Dislokation wird an die vollkommene Beseitigung des Bruchkanales geschritten; während man bisher bloss von einer Verengerung des Leisten- oder Bruchkanales sprechen konnte, kann nach Beseitigung des Samenstranges von einer Aufhebung des Leisten- oder Bruchkanales die Rede sein.

Zu diesem Zwecke ist es notwendig, daran zu erinnern, dass durch die Spaltung des Muskels und der Aponeurose des M. obliquus externus ein innerer und ein äusserer Lappen entstanden ist. Es ist früher hervorgehoben worden, dass die Sonde bei Spaltung der Aponeurose sich mehr medial halten soll; dieser Vorgang hat den Zweck, den äusseren Lappen der Aponeurose etwas breiter zu gestalten, damit man nicht bloss an das Poupart'sche Band, sondern auch an die innere Fläche dieses äusseren Lappens den M. obliquus internus samt transversus und auch den M. rectus annähen kann. Zu diesem Behufe wird nämlich diesser äussere

Lappen mittels einer Pince so umgeschlagen, dass man seine an das Poupart'sche Band fixierte Innenfläche sieht, und an diese wird mittels einer ganzen Reihe von Knopfnähten — die Zahl hängt von der Länge und Breite des Leistenkanales ab — angenäht:

a) der äussere Rand des M. obliquus internus samt dem darunter liegenden M. transversus (Fig. 8). Die exakte Naht dieser

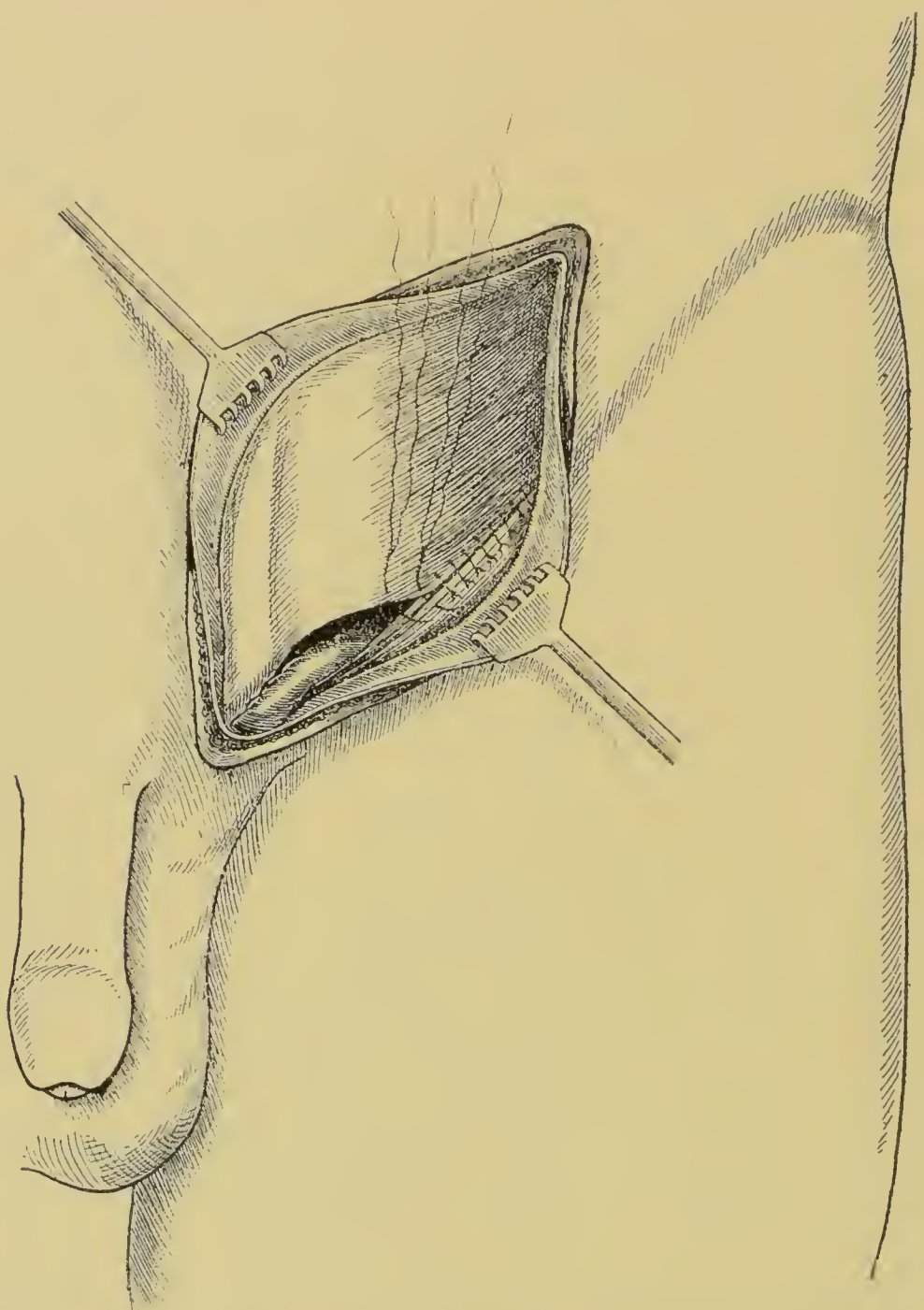

Fig. 8. Fixation des M. obliq. intern. u. Musc. transversus an das Lig. Poupartii durch die Naht.

Muskeln ist von der grössten Wichtigkeit. Liegt der Leistenkanal in seiner oberen Partie zwischen den Fasern des M. obliquus internus — wie dies nicht selten der Fall ist — so werden natür-

lich die Fasern des M. obliquus internus zusammengenäht; in den unteren Partien des M. obliquus internus ist es aber dennoch meist notwendig, seinen äusseren Rand an das Poupart'sche Band oder an die Innenfläche des äusseren Lappens der Aponeurose des M. obliquus externus zu befestigen.

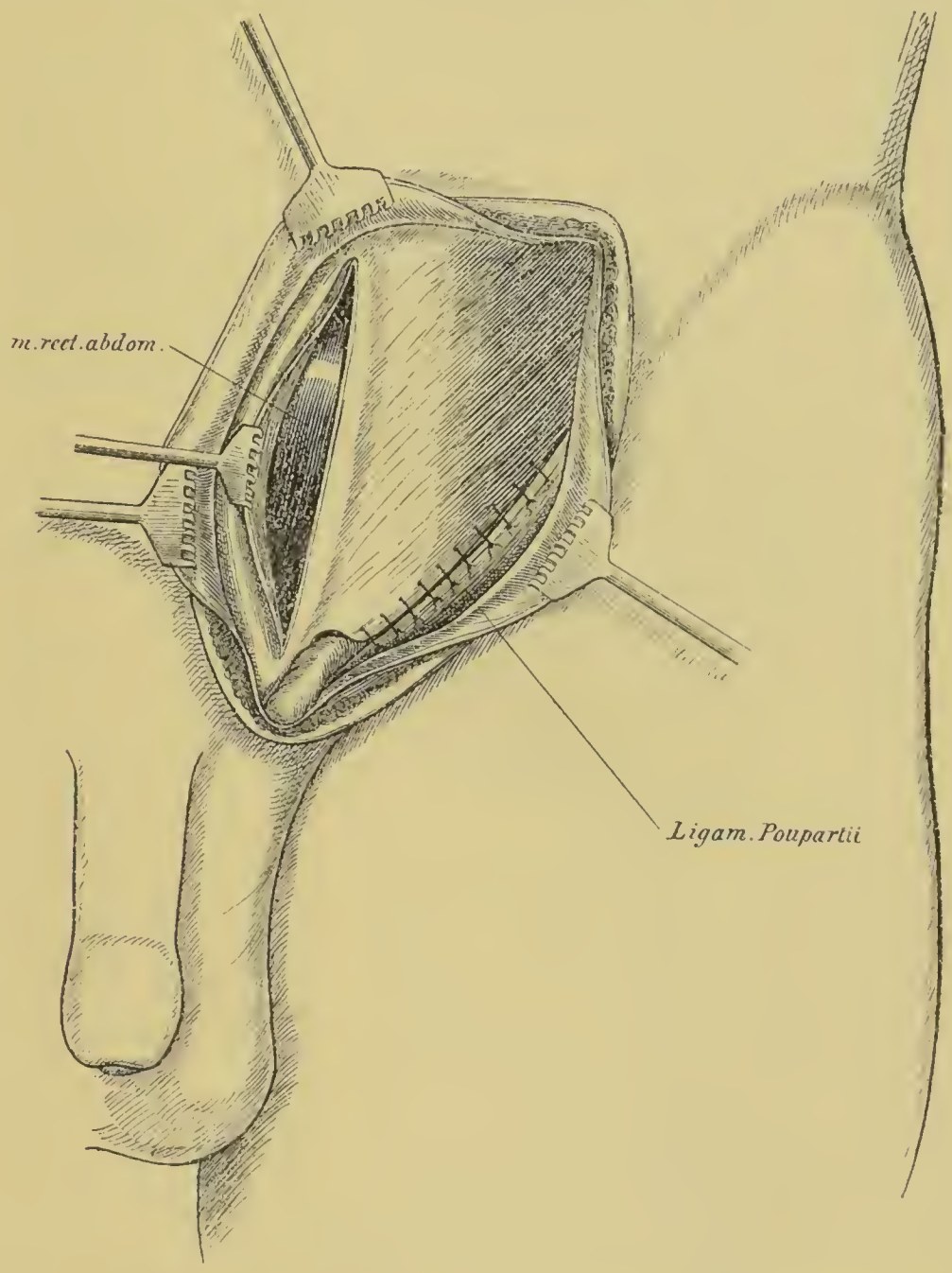

Fig. 9. Vollendete Naht d. M. obl. inter. Spaltung der Rectusscheide.
Anmerkung. Dieses Bild ändert sich mit Rücksicht auf die Apert. externa und den Samenstrang, wenn derselbe dislocirt wird.

b) Sodann wird der äussere Rand des M. rectus herübergezogen gegen das Poupart'sche Band und daselbst angenäht, was manchmal sehr leicht, manchmal etwas schwieriger geht; im letzteren Falle wird die Fascie des M. rectus vorerst gespalten (Fig. 9). Sodann wird die hintere Fascie des M. rectus und der Muskel-

bauch selbst an die innere Fläche des vorhin genannten, aponeurotischen, äusseren Blattes des M. obliquus externus angenäht oder direkt an das Poupart'sche Band (Fig. 10). Wurde die Fascie des M. rectus gespalten, so wird dann auch das vordere Blatt der Fascie an dieselben Punkte angenäht; doch wurde in der Regel gleichzeitig auch mitgenommen das durch Spaltung erhaltene

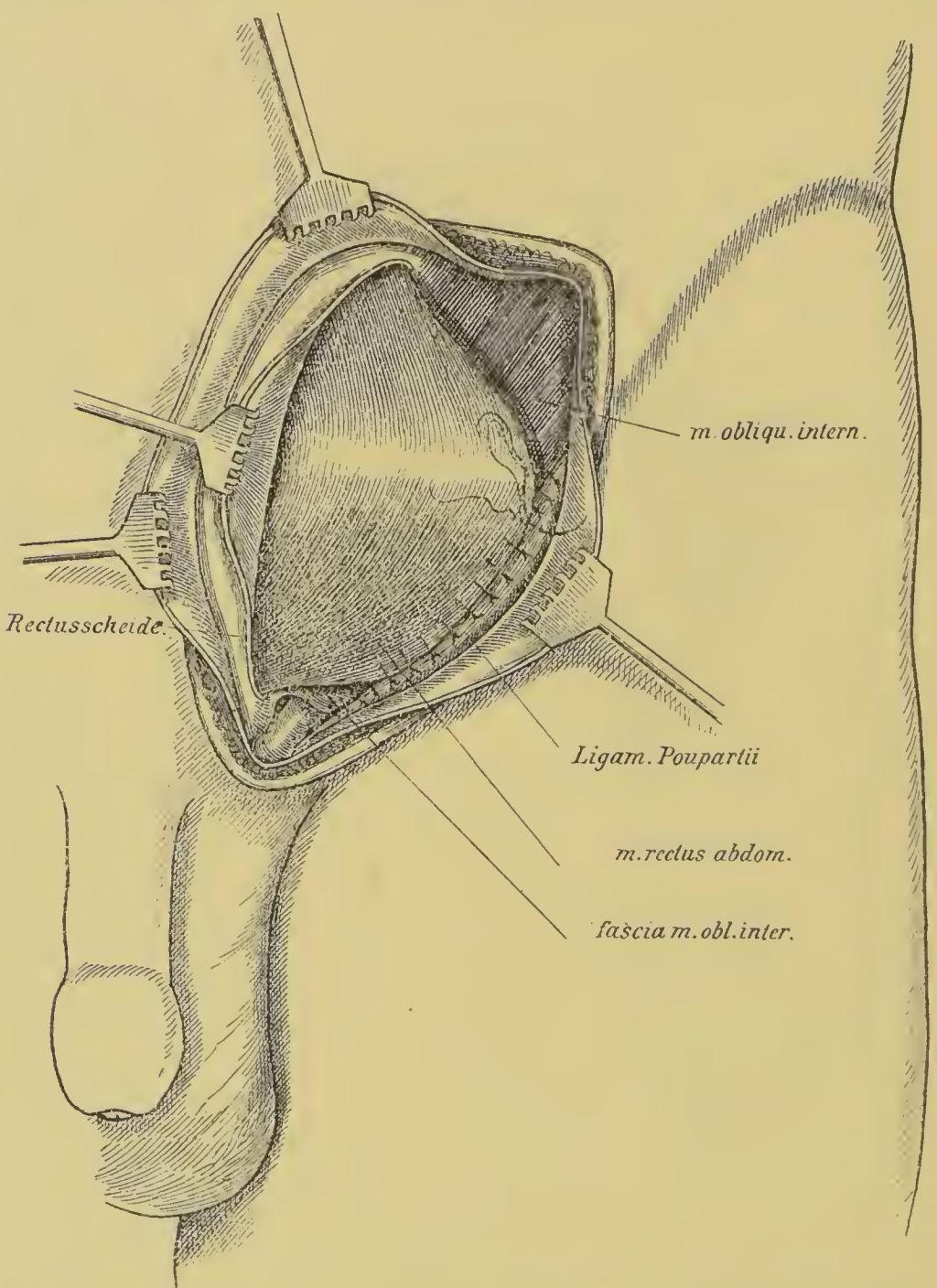

Fig. 10. Fixation des M. rect. abdom. an das Lig. Poupart. durch die Naht.

mediale Blatt der Aponeurose des M. obliquus externus, welches mit dem freien Rande des äusseren Blattes der Aponeurose des M. obliquus externus vereinigt wird (Fig. 11) und zwar soweit herab, dass auch die von der Aponeurose des M. obliquus externus

gebildeten Leistenpfeiler auf das innigste und sorgfältigste miteinander bis zum Knochen (beziehungsweise bis zum Samenstrange) vereinigt werden; damit ist dann auch die äussere Bruchpforte vollständig beseitigt.

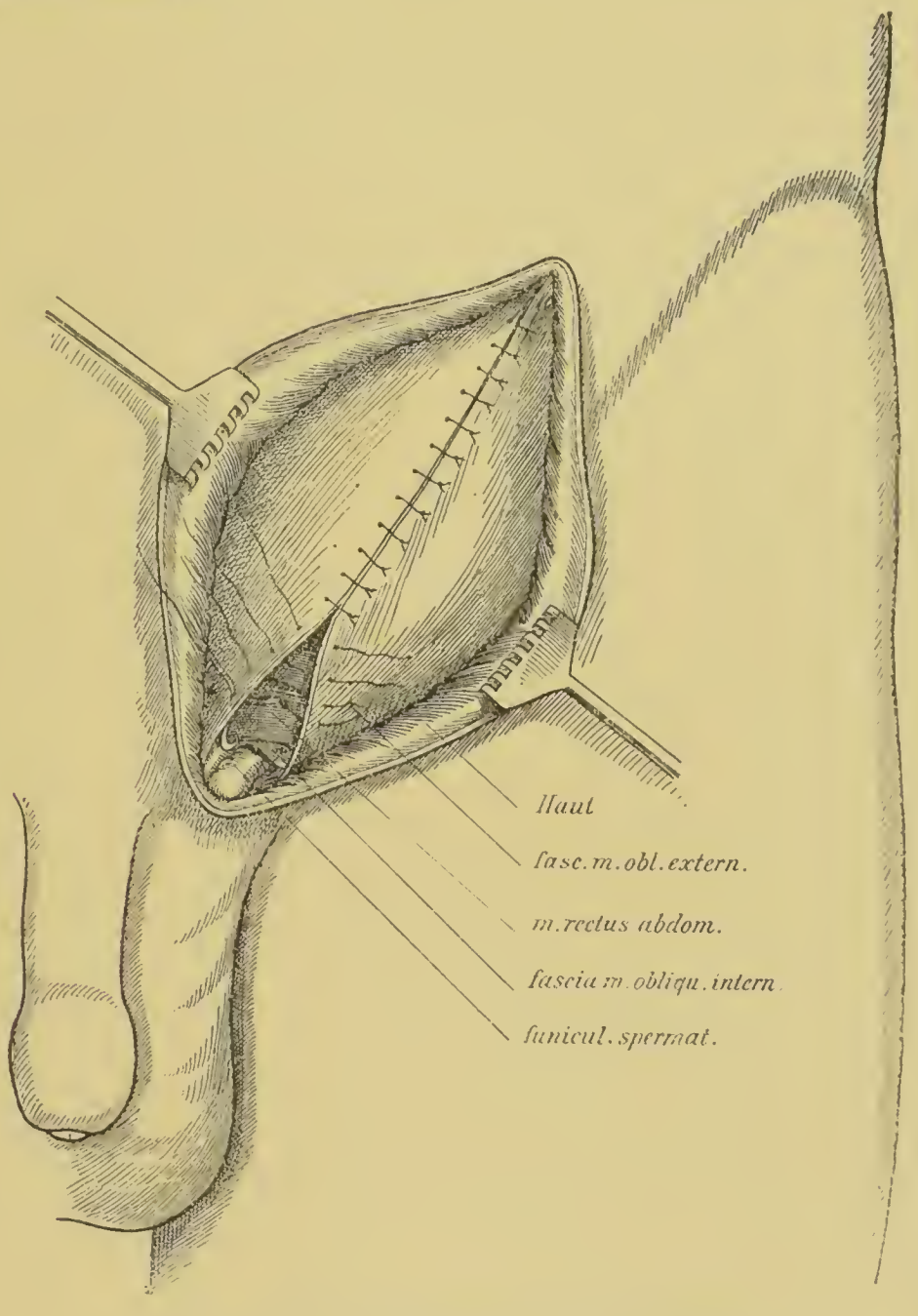

Fig. 11. Naht der Fascia m. obl. externi.

Hierauf Naht der Haut, unter dieselbe kommt ein kleines Drain; zwischen die Muskelschichten oder in den Bruchsack wird kein Drain, oder nur ausnahmsweise, eingeführt.

Inwieweit ich Veranlassung hatte, von diesem geschilderten Verfahren abzuweichen, werden im Nachfolgenden die einzelnen Krankheitsgeschichten zeigen.

III. Krankheitsfälle.

1. S. Eduard, 15 Jahre alt; Hernia inguin. sin. libera, angeblich im Juni 1885 beim Turnen entstanden; Patient trug darauf 2 Monate lang ein Bruchband. Die Hernie war apfelgross, reponierbar. Operiert am 29. XI. 1886. Hernia congenita. Operation nach Czerny. Ligatur des Bruchsackhalses, Verschluss der Bruchpforte durch die Naht, Abschluss der Tunica vaginalis gegen den Hoden hin durch die Naht. Im Verlaufe stieg die Temperatur zeitweise auf 38,4. Schmerzen in der Wunde, Oedem am Scrotum. Hautwunde entsprechend zwei Nahtstellen auseinandergewichen. Wurde am 11. I. 1887 geheilt mit Bruchband entlassen.

2. S. Johann, 34 J. alt, Taglöhner. Hernia inguinalis irreponib. (rechts). Die Operation wurde am 26. Juni 1887 nach Czerny gemacht, Exstirpation des Bruchsackes. Heilung erfolgte unter Fiebererscheinungen, starkes Infiltrat, reichliche Sekretion. Wurde am 20. VII. 1887 geheilt entlassen.

3. K. August, 2 J. alt, Hernia ingu. bilat. cong. Der linke machte mehr Beschwerden, beide waren reponibel. Operation am 11. V. 1887 nach Czerny. Exstirpation des linken Bruchsackes nach Spaltung desselben und Naht der äusseren Pforte. Glatter Verlauf, Heilung per primam intentionem; am 11. V. 1887 geheilt entlassen.

4. W. Sylvester, 42 J. alt, Magazineur. Hernia inguinalis libera dextra, durch Sturz von einem Eisenbahnwaggon entstanden, hühnereigross, reponibel. Operation am 21. XII. 1887 nach Czerny. Ligatur des Bruchsackes und Exstirpation desselben; Pfortennaht. Verlauf vollkommen glatt. Am 3. I. 1888 geheilt entlassen.

5. S. Karl, 38 J. alt, Hutmacher; Herniae inguinales bilaterales, im neunten Lebensjahre nach dem Heben einer schweren Last acquiriert; beide sind Scrotalhernien, linkerseits reponibel, rechterseits nicht. Operation der linken Hernie am 17. I. 1888. — Vielfache strangförmige Adhäsionen nach Eröffnung des Bruchsackes; beim Ablösen desselben wurde der Darm eingerissen; 10 Catgutnähte am Darme; Reposition der Därme, in die Bruchpforte ein mit Jodoformgaze eingehüllter Schwamm, daneben Drain, keine Naht. Am 21. I. Entfernung des Schwammes; am 28. I.: granuliert die Wunde schön, am 5. II. Salbenverband.

6. Operation der rechtsseitigen Hernie am 23. II. Schräger Hautschnitt, Eröffnung des Bruchsackes; Darmschlingen unter sich vollkommen verwachsen, schwierige Lösung, Bruchsack wird abgebunden, der Rest abgetragen, Bruchpforte weit und gegen 10 cm lang. Die einzelnen Muskelstrata schichtweise genäht. Am 24. II. war Patient stark kollabiert. Temperatur 38°, Puls 116, Erbrechen. — Am 25. II. Puls 138, Meteorismus. Erbrechen, Entfernung des Jodoformstreifens, 2 Stuhlentleerungen. Am 28. II. Koterbrechen. In Narkose Eröffnung der Wunde und der Bauchhöhle, keine Abknickung des Darmes zu finden; Exitus letalis am 29. II. Bei der Sektion findet man eine hochgradige Erweiterung des Jejunums, welche dadurch bedingt ist, dass mehrere Schlingen des Dünndarmes zu einem faustgrossen Konvolut miteinander verschmolzen sind; es dürfte dieses Konvolut im linken Bruchsacke gelegen gewesen sein. Oberhalb der rechtsseitigen Bruchpforte ein zweites, schwer entwirrbares Darmkonvolut, welches dem unteren Ileum angehört; die zuführende Schlinge dieses Konvolutes war gedreht und war die Ursache des Ileus. Es wurden die Darmschlingen, welche im rechtsseitigen Bruchsacke gelegen waren, offenbar bei der Reposition oder bald danach so gedreht, dass dadurch ein Darmverschluss zustande kam.

7. B. Johann, 37 Jahre alt, Taglöhner; Hernia dextra libera, angeblich congenital. Am 5. VIII. 1885 wurde ihm wegen Incarceration die Herniotomie gemacht; Scrotalhernie (faustgross) leicht zu reponieren. Operation am 17. II. 1888 nach Mac Ewen. Besonderer Verschluss der inneren und der äusseren Bruch-Pforte. Im Verlaufe keine Eiterung. Als besondere Schwierigkeiten ergaben sich bei der Operation:

1. Es war schwierig, die Schnürnaht bloss unter Leitung des in den Leistenkanal eingeführten Fingers exakt an den typischen Stellen ohne Verletzung des Samenstranges durchzuführen.

2. Der Bruchsack verschliesst in Wirklichkeit nicht ganz den inneren Leistenring, es bleibt neben dem Samenstrange noch eine Oeffnung.

3. Die Spannung der Schnürnaht in den Weichteilen ist eine grosse, die Entfernung des Seidenfadens war eine schwierige.

Patient wurde am 13. III. 1888 geheilt mit Bruchband entlassen.

8. H. Heinrich 18 J. alt, Schmied. Hernia ing. libera dextra, seit einem Jahre bestehend, leicht reponibel. Operation am 9. V. 1888. Es wird der M. obliquus externus gespalten, um die Ausdehnung des Leistenkanals genau zu übersehen. Da ein Bruchsack nicht gefunden werden konnte, wurden die Bauchdecken weit gespalten und die einzelnen Schichten stramm an das Poupartsche Band genäht, schliesslich die Pfeiler des Leistenringes separat vereinigt, Verband. Verlauf reaktionslos, keine Eiterung; am 30. V. 1888 geheilt mit Bruchband entlassen.

9. H. Johann, 10 Jahre alt, Hernia inguinal. dextra libera cong. Scrotalhernie, leicht reponibel. Operation am 17. VII. 1888. Hautschnitt in der Länge und Richtung des Leistenkanales, Durchtrennung des M. obliquus externus in gleicher Länge, Loslösung des Samenstranges am Bruchsackhalse, Durchtrennung des Bruchsackes; sein peripherer Teil wird ligiert und in die Bruchhöhle reponiert, Muskelschichtennaht; genaue Vereinigung der Crura. Verlauf reaktionslos, was die Wunde betrifft. Scrotum schmerzhaft und infiltriert. Die Infiltration noch bei der Entlassung des Patienten vorhanden, keine Eiterung. Pat. wurde am 22. VIII. mit Suspensorium geheilt entlassen.

10. G. Franz, 16 Jahre alt, Knecht. Hernia inguin. libera sinistra wurde von den Eltern bemerkt, als Pat. 6 Wochen alt war; faustgross, irreponibel. Operation am 5. XII. 1888. Schnitt von der Apertura externa nach aufwärts; versuchte Isolierung des Samenstranges vom Bruchsacke schwierig, Verwachsung des Darmes mit dem Bruchsacke; Bruchsack sehr dünn, zerreisst, Dickdarm wird sichtbar; das Mesenterium des Dickdarmes wurde bei der Ablösung verletzt, es blutet aus demselben; schwierige Ablösung des Darmes. Ablösung des Samenstranges ganz unmöglich. Innere Naht des Bruchsackhalses. Von der Naht des M. obliquus internus muss wegen Collaps des Kranken abgesehen werden; ausgedehnte Naht der Aponeurose des M. obliquus externus. Verlauf ohne Eiterung, doch bleibt längs des Samenstranges ein bis zum Hoden ziehendes Infiltrat. Am 7. I. 1889 geheilt entlassen.

11. M. Johann, 16 J. alt, Bäckerlehrling. Hernia ing. lib. dextra seit einem Jahre, nach einem Trauma auf die rechte Inguinalgegend entstanden, reponibel. Operation am 16. I. 1889 nach eigener Methode. 12 cm langer Schnitt, Eröffnung des Bruchsackes, Aetzung des inneren Blattes des Bruchsackes mit dem Thermokauter. Innere Naht des Bruchsackes an dessen Halse; Vernähung des M. obliquus und transversus mit 8, des M. rectus mit 9 und des M. obliquus externus mit 12 Nähten. Pat. wurde am 19. II. 1889 geheilt entlassen mit einem

nur wenig drückenden Bruchbande. Im Juni 1892 wurde brieflich festgestellt, dass Patient keine Recidive hat und vollkommen zufrieden ist.

12. S. Andreas, 24 J. alt, Taglöhner; seit 3 Jahren Hernia ing. lib. sin., seit 2½ Jahren auch dextra; linker Bruch gänseeigross, Pat. hat seit einem Monat stärkere Beschwerden. Operation am 7. III. 1889 nach eigener Methode. Schnitt 7 cm lang, legt die dehiscirenden Fasern des M. obliquus externus bloss, Durchtrennung der Aponeurose des M. obliquus externus, Spaltung des Obliquus internus, um den Rand des M. transversus, der in diesem Falle besonders verdickt ist, blosszulegen; der laterale Teil des M. transversus liegt gerade über der Art. iliaca externa, daher vorsichtige stumpfe Ablösung. Spaltung des Bruchsackes, Verschorfung dessen Innenfläche und Anlegung einer inneren Schnürnaht; bei Anlegung dieser Naht stärkere arterielle Blutung (Art. iliaca externa?). Tamponade, Blutung steht nach 10 Minuten. Hierauf wird Samenstrang und Bruchsack in die Peritonealhöhle hineingedrängt und darüber der M. transversus mit 5 Nähten, M. obliquus internus, M. rectus an das Poupartsche Band und sodann noch M. obliquus externus genäht. Dauer der Operation ¾ Stunden. Verlauf vollständig reaktionslos, Heilung per primam intentionem. Pat. wurde am 3.IV. geheilt mit einem Bruchbande entlassen. Im August 1892, also nach 3½ Jahren stellte sich Pat. wieder vor. In den Leistenring dringt bloss die Fingerkuppe ein; beim Husten drängt sich vor den Leistenring eine geringe haselnussgrose Partie vor. Patient ist zufrieden, geht als Taglöhner seiner Beschäftigung ungestört nach und trägt seit 3 Jahren kein Bruchband mehr; leichte Verdickung des Samenstranges.

13. K. Vinzenz, 7 J. alt, Taglöhnerssohn, Hernia ing. lib. sinistra, seit 5 Jahren bestehend, hühnereigross, leicht reponibel. Leistenring für den Mittelfinger durchgängig. Die Eltern wünschen die Operation. Zeitweises Erbrechen. Operation am 15.V. 1889 nach eigener Methode. 10 cm langer Schnitt, Blosslegung des Obliqu. internus und des Bruchsackes, Eröffnung desselben; Hode liegt ausserhalb des Bruchsackes. Kauterisation der Innenfläche des Bruchsackes, Naht des M. transversus und M. obliquus internus, Naht des M. rectus an das Poupartsche Band, Vereinigung der Aponeurose des M. obliquus externus. Dauer der Operation eine Stunde. Nach 14 Tagen Entfernung des Streifens aus dem Bruchsacke. Heilung per prim. intent. Narbe fest und hart, Hoden und Samenstrang entzündlich infiltriert, wahrscheinlich deshalb, weil die Naht am M. obliquus internus und externus zu weit nach unten (i. e. bis zum Knochen) geführt und der Samenstrang etwas eingeklemmt wurde. Pat. wurde am 11.VI. 1889 geheilt mit Bruchband entlassen.

14. T. Anton, 23 J. alt. Herniae ing. lib. bilater., vor 2 Jahren durch schweres Arbeiten entstanden. Operation am 27.V. nach eigener Methode. Schnitt vom äusseren Leistenring beginnend in schiefer Richtung nach aussen, Spaltung der Fascie des M. obliquus externus, Spaltung des Bruchsackhalses, innere Schnürnaht oberhalb der inneren Bruchpforte, Verschorfung der Innenfläche des Bruchsackes mit dem Glüheisen, Naht des M. obliquus int., Verziehung des M. rectus und Naht desselben an das Poupartsche Band, Wiedervereinigung des M. obliquus ext. In den peripheren Teil des Bruchsackes wird vor dem Schlusse ein Jodoformstreifen eingeführt. Am 30.V.: Scrotalgegend und Umgebung der Wunde blutig suffundiert. Am 1.VI. Entfernung der Blutcoagula aus der Wunde, Drainage. Am 5.VI.: Oberflächliche Fascie ist teilweise nekrotisch, Infiltration und Eiterretention. Am Scrotum Incision und Drainage. Entfernung des Drains am 28.VI. Pat. wurde am 5.VIII. geheilt mit Bruchband

entlassen. Stellte sich im Juni 1892 vor: Die Bruchpforte ist für die Fingerkuppe durchgängig, bei Husten und Pressen drängt sich nichts vor; im Bereiche der Narbe ist eine geringe Vorwölbung der Bauchdecken bemerkbar. Subjektives Befinden des Pat. ist befriedigend; er ist mit seinem Zustande zufrieden.

15. S. Andreas, 23 J. alt, Bauerssohn. Hernia ing. lib. sin. reponib., seit 2 Jahren bestehend, kleinfaustgross. Operation am 6. VI. 1889 nach eigener Methode: 10 cm langer Schnitt dringt durch Haut und Fascie des M. obliquus externus, der freie Rand des M. obliquus int. wird mit stumpfen Hacken hinaufgezogen. Spaltung des Bruchsackes und Verschorfung seiner Innenfläche. Innere Bruchsacknaht, Naht der Muskelschichten; Einlegung eines Jodoformstreifens in den Bruchsack. Am 25. VI. ist die Wunde bis auf die Drainstelle vollkommen verheilt. Pat. wurde am 5. VII. 1889 geheilt mit Bruchband entlassen.

16. R. Josef, 20 Jahre alt, Knecht. Hernia ing. lib. sin., seit der Geburt bestehend; keine Beschwerden, leicht reponibel. Operation am 11. VIII. in typischer Weise. Am 11. VIII.: Die Wundränder sind etwas angeschwollen, schmerzhaft, nicht gerötet, Sekretion gering. Oedem am Penis und Scrotum.

Am 12. VIII. Entfernung des Jodoformstreifens; nachmittags etwas blutiges Sputum; 18. VIII.: Entfernung des Drains und der Nähte; 21. VIII: Der verschorfte Bruchsack hat sich auf $^1/_3$ seines früheren Volumens zurückgebildet, die Wunde an der Drainstelle granulierend, im übrigen verheilt. Am 5. IX. ist der verschorfte Bruchsack nur mehr 1 cm lang, während er früher 6 cm lang war. Pat. wurde am 5. IX. mit einem gut federnden Bruchbande entlassen.

17. S. Marcus, 37 J. alt, Schmied. Hernia ing. dextra lib. reponib. Seit 5 Monaten bestand eine Anschwellung in der rechten Leiste, welche stets grösser wurde und beim Arbeiten Schmerzen machte. Operation am 2. XII. 1889 in typischer Weise. — NB. Es braucht während der ganzen Operation keine Ligatur angelegt zu werden. — Verlauf vollkommen reaktionslos. Pat. wurde geheilt mit Bruchband entlassen am 23. XII. 1889.

18. J. Johann, 21 J. alt, Taglöhner. Hernia ing. lib. sin. reponib.; durch Heben schwerer Lasten im Jahre 1889 entstanden; tritt bei schwerer Arbeit hervor und macht Schmerzen. Operation am 4. XII. 1889 in typischer Weise: Einlegung eines Jodoformstreifens in den Bruchsack. Am Operationstage abends leichte Temperatursteigerung; es wird auch in den oberen Wundwinkel ein Drain eingelegt. Am 9. XII. war die Wunde reaktionslos, Entfernung des Streifens aus dem Bruchsacke. Am 11. XII. Retentio urinae und brennende Schmerzen in der Urethra. Pat muss durch 2 Tage katheterisiert werden. Am 17. XII. Entfernung der Nähte; am 26. XII.: vollkommene Heilung per primam int. Wurde am 9. I. 1890 geheilt mit Bruchband entlassen. Pat. stellte sich am 28. IV. 1890 vor: hat keinerlei Beschwerden: beim Husten drängt sich weder an der Narbe, noch sonst wo eine Geschwulst hervor.

19. K. Josef, 39 J. alt, Taglöhner. Hernia ing. lib. dextra, seit 6 Wochen bestehend, durch Heben schwerer Lasten entstanden. Operation am 4. II. 1890 in typischer Weise: der Brucksack wird nicht eröffnet, sondern bloss reponiert. Verlauf reaktionslos; am 7. II. Entfernung des Jodoformstreifens; am 10. II. Entfernung des Drains: am 12. II. Entfernung der Nähte; Wunde bis auf die Drainstelle geheilt. Pat. wurde am 8. III. 1890 geheilt mit einem Bruchbande entlassen.

20. S. David, 15 J. alt, Bauerssohn. Hernia serotalis lib. dextra, leicht reponibel, seit 6 Jahren bestehend, angeblich beim Springen entstanden. Operation am 6. II. 1890 in typischer Weise. Verlauf reaktionslos. Entfernung des

Jodoformstreifens am 10. II.; am 20. II. Entfernung der Nähte; Wunde geschlossen. 2. III. Entfernung des Drains. Geheilt mit Bruchband entlassen am 21. III. 1890.

21. G. Vinzenz, 20 J. alt, Grundbesitzerssohn. Hernia ing. lib. dextra reponib.; seit einem halben Jahre bestehend, angeblich seit einer Darmentzündung. Operation am 30. III. 1890 in typischer Weise. Am 3. IV. Entfernung des Jodoformstreifens, am 6. IV. Entfernung der Nähte. Wunde per primam int. geheilt. Geheilt mit Bruchband entlassen am 18. IV. 1890. Pat. stellt sich Ende August 1892 wieder vor. Narbe vollkommen fest; äusserer Leistenring für die Kuppe des kleinen Fingers passierbar. Bei Husten und Pressen keinen Anprall zu fühlen und keine Vorwölbung sichtbar. Pat. hat keinerlei Beschwerden und ist mit dem Operationserfolge vollkommen zufrieden.

22. S. Franz, 25 J. alt, Posamentierergehilfe. Hernia ing. lib. dextra, leicht reponierbar, vor 4 Jahren durch Heben einer schweren Last entstanden, gänseeigross. Operation am 24. IV. 1890 in typischer Weise. Am 26. IV. Entfernung des Jodoformstreifens, am 30. IV. Entfernung der Drains und teilweise auch der Nähte. Schmerzen in der Lebergegend; am 3. V. Entfernung aller Nähte, am 6. V. Temperatur 38,5°; Wunde 3 cm weit aufgebrochen, starke Sekretion. 8. V. Drainage; täglich Verbandwechsel, Sekretion nimmt langsam ab, Heilung der aufgebrochenen Stelle per granulationem. Geheilt mit Bruchband am 26. VI. 1890 entlassen. Patient stellte sich am 27. VI. 1892 vor: Mit dem Mittelfinger kann man in die apertura externa eindringen, wahrscheinlich weil die Faserbündel des Obliquus externus (Fascie desselben) etwas auseinander gewichen sind; es ist jedoch nicht möglich, den Finger tiefer einzuführen. Auf Husten und Pressen fühlt man keinen Anprall der Intestina, nur im obersten Narbenanteile findet eine unbedeutende Vorwölbung statt, wo aber die Narbe an und für sich eine Prominenz bildet. Pat. hat das Bruchband 3 Wochen nach Austritt aus dem Krankenhause abgelegt und ist mit dem Resultate der Operation ausserordentlich zufrieden.

23. S. Josef, 43 J. alt, Bäckergehilfe. Hernia ing. lib. sin. reponib., seit der Lehrlingszeit des Pat. bestehend, wird oft hühnereigross. Operation am 27. IV. 1890. Bruchsack sehr weit. In demselben Adhäsionen des Dickdarmes, so dass erst unterhalb desselben die Schnürnaht gemacht werden kann. Der Bruchsack wird samt dem adhärenten Dickdarme in die Bauchhöhle geschoben. Der M. obliquus internus besitzt einen bogenförmigen Rand, seine Ränder werden miteinander vereinigt, die Rektusscheiden und der Muskel wie sonst nach aussen gezogen. Entfernung des Jodoformstreifens und des Drains am 1. V.; vollkommen afebriler Verlauf. Entfernung der Nähte am 5. V. Geheilt entlassen mit Bruchband am 22. V. 1890.

24. K. Alois, 18 J. alt, Bäckergehilfe. Hernia ing. lib. sin. reponib., angeblich seit 2 Jahren bestehend. Operation am 17. V. 1890 in typischer Weise. Bruchsack weit, mit taschenförmigen Ausbuchtungen, welche verschorft werden. Verlauf reaktionslos; am 27. V. Entfernung der Nähte. Geheilt mit Bruchband entlassen am 6. VI. 1890. Pat. stellte sich am 10. VII. 1892 vor: Narbe fest, keine Recidive. Die Oeffnung für den Samenstrang für die Fingerkuppe durchgängig, sonst keine Diastase; Pat. ist sehr zufrieden und will sich auch auf der rechten Seite operieren lassen.

25. W. Franz, 5 J. alt, Taglöhnerskind. Hernia ing. lib. sinistra, leicht reponibel, seit Geburt bestehend, taubeneigross. Operation am 20. V. 1890 in typischer Weise. Processus vaginalis offen; Verschorfung des oberen Teiles und Vernähung des unteren Teiles zum Abschlusse gegen den Hoden. Wunde am

27. V. reaktionslos. Entfernung des Jodoformstreifens und des Drains. Geheilt entlassen am 10. VI. 1890. Pat. bekommt kein Bruchband, da die Narbe sehr fest ist und Pat. für ein Bruchband zu unruhig ist.

26. Z. Michael, 27 J. alt, Hausknecht. H. ing. lib. dextra reponib.; durch Heben einer schweren Last unter plötzlichen Schmerzen entstanden, vor 14 Tagen. Operation am 23. V. 1890. Bruchsack sehr klein, handschuhfingerförmig mit einem kleinen seitlichen Divertikel; keine innere Schnürnaht, sondern um den Bruchsack eine Ligatur gelegt und der periphere Teil abgetragen. Im übrigen wie gewöhnlich. Verlauf ganz reaktionslos. Geheilt mit Bruchband am 9. VI. 1890 entlassen. Pat. stellt sich am 20. X. 1890 wieder vor. Narbe fest. Beim Umhergehen, Husten, Pressen tritt kein Eingeweide vor, auch wölben sich die Bauchdecken der Narbe dabei nicht vor. Pat. will nach einem Vierteljahr das Bruchband weglassen.

27. G. Ap., 40 J. alt. H. irreponib., seit mehreren Jahren bestehend, so gross wie eine Faust. Pat. lässt sich operieren, um militärdiensttauglich zu werden. Operation am 27. V. 1890. Nach Eröffnung des Bruchsackes Exstirpation des adhärenten Netzes in der Grösse eines Gänseeies; sonst in typischer Weise; Verlauf ganz reaktionslos, afebril, keine Eiterung. Geheilt entlassen am 15. VI. 1890. Pat. stellt sich nach 2 Jahren vor, Narbe ganz fest, keine Recidive. Pat. versieht seinen Dienst bei der Kavallerie seit 2 Jahren ohne Störung und ohne Beschwerden.

28. B. Josef, 48 J. alt, Maschinenschlosser. Hernia ing. lib. dextra, reponibel, hühnereigross, seit 8 Jahren bestehend. Operation am 29. V. 1890 in typischer Weise. In den Bruchsack kommt kein Jodoformgazestreifen. Verlauf reaktionslos; am 26. VI. 1890 mit Bruchband entlassen.

29. D. Carl, 32 J. alt, Kaufmann. Hernia ing. libera sinistra, reponibel, seit 10 Jahren bestehend, hühnereigross. Operation am 14. VI. 1890 in typischer Weise. Da der Bruchsack sehr klein ist, wird derselbe excidiert. Die Schenkel des M. obliquus internus werden untereinander vereinigt. Verlauf reaktionslos, Heilung per primam intent. Am 13. VII. 1890 mit Bruchband entlassen. Feste Narbe; mit dem Finger gelangt man zu einer dreieckigen, fast kreuzergrossen Oeffnung gegen die Bauchhöhle; die Basis dieses Dreieckes bildet das Ligmt. Poupartii. Stellte sich im Februar 1892 vor: Lineare Narbe, welche sich bei Pressen und Husten durchaus nicht hervorwölbt und längs welcher keine Diastase in den Bauchdecken zu fühlen ist. Die Oeffnung für den Samenstrang ist so klein, dass man nicht einmal die Kleinfingerkuppe hineinlegen kann. Auch ist keine Varicocele vorhanden. Pat. hat keinerlei Beschwerden; er trug ein Jahr lang das Bruchband, liess es dann auf Rat seines Arztes weg und befindet sich dabei sehr wohl.

30. M. Aloisia, 35 J. alt, Magd. Hernia ing. lib. sin., leicht reponibel; vor 3 Jahren bei einem schweren Partus entstanden; das Bruchband hindert sie beim Arbeiten. Bruch hühnereigross, Bruchpforte für einen Finger leicht durchgängig. Operation am 15. VI. 1890 in typischer Weise. Bruchsack ohne Einlegung eines Streifens vereinigt. Die Schenkel des M. obliquus internus werden untereinander vereinigt. Heilung ohne Störung per primam int. Geheilt mit Bruchband entlassen am 3. VII. 1890. Narbe fest. Patientin stellt sich ½ Jahr später behufs Operation der rechtsseitigen Hernie vor und ist von der linksseitigen geheilt.

31. P. Maria, 14 J. alt, Schülerin. Hernia ing. lib. dextra, nussgross, reponibel. Operation am 5. VII. 1890 in typischer Weise; in den Bruchsack kein Jodoformstreifen; Heilung per primam int. Geheilt entlassen am 17. VII. 1890.

32. L. Anna, 48 J. alt, Bedienerin. Hernia ing. lib. dextra, reponibel, seit 3 Jahren bestehend. Operation am 6. VII. 1890 in typischer Weise. Heilung per primam int.; entlassen am 22. VII. 1890.

33. G. Josef, 19 J. alt, Commis. Hernia ing. lib. dextra, reponibel, seit Kindheit bestehend. Operation am 16. VII. 1889 in typischer Weise. Bruchsack sehr verdickt. Statt der gewöhnlichen Schnürnaht wird eine innere Quernaht angelegt. Einlegung eines Jodoformstreifens in den Bruchsack. Heilung per primam int. Pat. leidet nach der Operation an einer leichten Bronchitis, die ihn häufig zum Husten reizt. Geheilt mit Bruchband entlassen am 17. VIII. 1889. Stellte sich am 30. VI. 1892 vor: Bei Hustenstössen drängt sich eine taubeneigrosse Geschwulst vor; auch die linke nicht operierte Apertura externa ist für den Finger durchgängig.

34. D. Wilhelm, 5 J. alt, Arbeiterskind. Hernia ing. lib. dextra, reponibel. seit Geburt bestehend. Operation am 23. VII. 1890 in typischer Weise. Heilung per primam int., ausser an der Stelle, wo das Drain lag, von wo man bis zum 15. VIII. mit der Sonde noch weit unter die Haut kommt und gelbliche seröse Flüssigkeit entleert wird. Pat. wurde am 25. VIII. 1890 geheilt mit Bruchband entlassen. Stellte sich am 28. VI. 1892 geheilt vor. Der kleine Finger lässt sich in die Apertura externa einführen; einen Anprall der Intestina fühlt man nicht, keine Vorwölbung. Pat. hatte bisher ein Bruchband getragen, das er jetzt ablegt.

35. P. Carl, 10 J. alt, Schmiedssohn. Hernia ing. lib. dextra, seit Geburt bestehend. Operation am 19. IX. 1790 in typischer Weise. Heilung per primam int.; Entfernung der Nähte am 27. IX. Geheilt entlassen mit Bruchband am 13. X. 1890.

36. G. Simon, 18 J. alt, Bäckergehilfe. Hernia ing. lib. dextra, seit 14 Tagen bestehend, taubeneigross, leicht reponibel, tritt in liegender Stellung gar nicht heraus. Operation am 18. XI. 1890. Die Fasern des M. obliquus internus bilden keinen Bogen, sondern laufen parallel dem Poupartschen Bande. Da der Bruchsack gar nicht aus dem äusseren Leistenring hervorragt, wird er gar nicht eröffnet, sondern bis hinter den inneren Leistenring zurückgeschoben und gleich die Vereinigung der Schichten vorgenommen. Heilung per primam intent. Am 26. XI. wurden die Nähte entfernt. Geheilt mit Bruchband entlassen am 14. XII. 1890.

37. F. Johann, 27. J. alt, Winzer. Hernia ing. lib. dextra, nicht reponibel, seit 4 Jahren bestehend, macht wenig Beschwerden, wird aber immer grösser. Operation am 23. XI. 1890. Die Rectusscheide wird nicht eröffnet und der Rectus nicht in die Naht eingebogen. Am 4. XII. 1890: Mehrere Nähte haben durchgeschnitten, serös-eitrige Sekretion, Abstossung einiger Nähte und Ligaturen mit reichlicher Sekretion. Geheilt mit Bruchband entlassen am 2. II. 1890.

38. K. Ludwig, 5 J. alt. Hernia ing. lib. dextra, reponibel. In den ersten Lebensmonaten, angeblich durch Schreien entstanden, macht beim Gehen Schmerzen; hühnereigross. Operation am 30. XI. 1890 in typischer Weise. Bruchsack klein, Bruchpforte für einen Finger durchgängig. Heilung per prim. int. Am 9. XII. Entfernung der Nähte. Geheilt mit Bruchband, am 25. XI. 1890 entlassen.

39. B. Johann, 16 J. alt, Arbeiter. Hernia ingu. libera dextra, leicht reponibel, seit drei Monaten bestehend, taubeneigross, hinderlich beim Arbeiten. Operation am 1. XII. 1890 nach eigener Methode; Dauer: 35 Minuten. Im Verlaufe anfangs etwas Nahteiterung, am 10. XII. Entfernung der Nähte. Geheilt mit Bruchband, am 20. XII. 1890 entlassen.

40. B. Mathias, 42 J. alt, Taglöhner. Hernia ingu. lib. dext., reponibel, seit 7 Jahren bestehend; in letzter Zeit durch ein Bruchband nicht mehr zurückzuhalten, kindskopfgross. Operation am 3. XII. 1890 nach eigener Methode. Darm an die Sackwand teilweise fixiert, wird daher abgelöst. Schnürnaht; ein Teil des Bruchsackes excidiert, ein Teil verschorft. Rectus kann nicht herübergezogen werden, da alle Muskelnähte durchschneiden. In der ersten Woche reichliche Sekretion aus dem Drain, sonst ungestörter Verlauf. Geheilt entlassen mit Bruchband am 13. I. 1891.

41. M. Aloisia, 35 J. alt, Magd. Hernia ing. lib. dextra, reponibel, seit 5 Jahren bestehend, hühnereigross. Die linke Hernie wurde am 15. VI. 1890 radikal operiert (Fall 30). Operation am 11. I. 1891 in typischer Weise. Heilung per primam, am 15. I. Entfernung von Drain und Streifen, Entfernung der Nähte am 18. I. Geheilt entlassen mit Bruchband am 29. I. 1891.

42. H. Anton, 50 J. alt, Taglöhner. Herniae ing. lib. bilat. seit 18 J. bestehend, wird beim Pressen mannskopfgross. Operation rechterseits am 12. III. 1890 in typischer Weise. Am zweiten und dritten Tage nach der Operation Temperatur bis 38,1°; am 6. IV. Entfernung des Jodoform-Streifens, 9. IV. reichliche Sekretion. 11. IV. die untersten zwei Nähte haben durchgerissen, der untere Teil der Wundränder und Umgebung gereizt, Drain entfernt. 14. 4. Scrotum etwas angeschwollen und schmerzhaft, 24. IV. oberer Teil der Wunde vollkommen geschlossen, unterer stellt eine granulierende Fläche dar, 30. IV. Wunde ganz benarbt. Geheilt mit Bruchband entlassen am 3. V. 1891. Der Leistenkanal gibt nicht einmal für die Fingerkuppen Raum zum Eindringen. Beim Husten kein Anschlag, Narbe fest, wölbt sich beim Husten nicht vor. Stellte sich am 3. VII. 1892 vor. Im oberen Bereiche der Narbe wölben sich die Bauchdecken ein wenig vor, sonst ist die Narbe fest, absolut kein Recidiv. Pat. ist zufrieden und arbeitsfähig, hat zwei Monate nach der Operation ein Bruchband getragen und es dann abgelegt.

44. T. Johann, 23 J. alt, Mediziner; H. ing. lib. sin., leicht reponibel, seit Geburt bestehend, bis zum achten Jahre Bruchband getragen, dann scheinbare Heilung. Vor sechs Jahren beim Heben einer schweren Last kam Bruch wieder vor; seitdem wieder Bruchband. Hernie hühnereigross. Operation am 15. IV. 1891 in typischer Weise. 20. IV. Entfernung des Drains, 23. IV. Entfernung der meisten Nähte, 25. IV. Entfernung aller Nähte. Pat. kann noch nicht spontan urinieren, Harn trübe, Blasenausspülung. Die ganze Wunde geschlossen, nur an der Drainstelle granulierend. Geheilt mit Bruchband entlassen am 2. V. 1891. Wird wegen cystitischer Erscheinungen ambulatorisch weiter behandelt. Stellte sich im Juli 1892 vor. Keine Recidive, Pat. ist vollkommen zufrieden. Die Apertura ext. ist für die Kuppe des kleinen Fingers durchgängig.

45. K. Andreas, 45 J. alt, Bäckergehilfe. Herniae ing. bilat., beide reponibel; seit 18 Jahren bestehend, rechts faustgross, links nussgross, machen keine Beschwerden. Operation der rechten Hernie am 13. I. 1891 in typischer Weise. Die Wunde war bis zum 11. II. geheilt. Vom 6. II. an Entwicklung eines Erisypelas faciei. 20. II. hat Pat. abgefiebert. 27. II. Entstehung eines Furunkels am Bauche, Spaltung desselben. 4. III. Vollkommene Heilung. Mit Bruchband entlassen am 31. III. 1891.

46. O. Helene, 43 J. alt, Arbeitersgattin; Hernia ing. sin. lib., seit Geburt bestehend, aber klein, seit dem letzten Partus vor zwei Jahren zweifaustgross, lässt sich durch das Bruchband nicht zurückhalten. Operation am 1. II. 1891 in typischer Weise. Der Bruchsack wird gar nicht eröffnet, sondern samt dem

Inhalte in die Bauchhöhle zurückgeschoben, darüber Verziehung der Bauchdecken in gewohnter Weise. In der ersten Woche febrile Abendtemperaturen, Nahteiterung; am 9. II. die untere Hälfte der Hautnähte hat durchgeschnitten; 15. II. erst Entfernung des Drains; 22. II. Abstossung einiger nekrotischer Gewebspartien aus der granulierenden Wunde. 28. II. Wunde gereinigt, 7. III. Wunde geschlossen; unterer Teil der Narbe breit und derb, oberer zart. Geheilt entlassen mit Bruchband am 8. III. 1891. Stellte sich im Winter 1892 vor: feste, unnachgiebige Narbe, keine Recidive. Pat. ist vollkommen zufrieden.

47. L. Georg, 12 J. alt, Schüler; Hernia ing. lib. dextra, reponibel; vor zwei Jahren beim Turnen entstanden; nussgross. Operation am 8. III. 1891 in typischer Weise. Heilung per primam int. 15. III. Streifen und Drains entfernt, 17. III. Nähte entfernt. Geheilt entlassen mit Bruchband am 3. IV. 1891.

48. B. Mathäus, 26 J. alt, Knecht. Hernia ing. dextra, irreponibel; seit sieben Jahren bestehend, durch Heben einer schweren Last entstanden, beim Arbeiten Beschwerden machend. Operation am 11. X. 1891 in typischer Weise. Am 14. X. Streifen entfernt; 17. X. Entfernung der Nähte. 22. X. In der Mitte haben drei Nähte durchgeschnitten; es werden drei neue angelegt, welche wieder am 26. X. durchgeschnitten haben. 30. X. Wunde granulierend, 17. XI. Abstossung der Ligaturen. Geheilt mit Bruchband entlassen am 13. I. 1892. Es wurde brieflich im Juni 1892 festgestellt, dass keine Recidive vorhanden sei.

49. H. Josef, 23 J. alt, Taglöhner; Herniae ing. bilaterales, seit zwei Jahren, durch Heben schwerer Lasten entstanden, reponibel. Operation am 9. IX. 1891 in typischer Weise. 10. IX. Pat. sehr unruhig, hustet stark, 11. IX. Husten andauernd, 12. IX. Wunde reaktionslos, mässige Sekretion, Streifen entfernt; 13. IX. Husten geringer. 14. IX. Infiltration der Wundränder, Oedem des linken Hodens. 16. IX. Beides nachgelassen. 17. IX. Entfernung der Nähte und des Drains. 1. X. Wunde vollständig geschlossen. Geheilt entlassen am 3. X. 1891.

50. B. Thomas, 17 J. alt, Tischler. Hernia ing. sinistra; seit drei Jahren bestehend; in letzter Zeit beim Arbeiten viel Schmerzen machend. Der linke Hode soll erst vor einem Jahre ganz in das Scrotum hinabgestiegen sein; Hernie kleineigross, beim Pressen bis zum Hoden herunter. Operation am 17. VI. 1891. Bruchsack hat in der Nähe des äusseren Leistenringes nach aussen ein handschuhfingerförmiges Divertikel. Nach Schnürnaht wird dieses samt dem peripheren Teil des Bruchsackes excidiert; weiterer Vorgang bei der Operation wie gewöhnlich. 20. VI. Entfernung des Jodoformstreifens, ziemlich reichliche Sekretion, Wundränder gereizt. 24. VI. Reizung abgenommen, wenig Sekretion, Drain entfernt. 25. VI. Entfernung der Nähte. 5. VII. An der Drainstelle hat sich eine Ligatur abgestossen. 10. VII. Abstossung einer zweiten Ligatur. Geheilt entlassen am 14. VII. 1891.

51. M. Ferdinand, Mediziner, 21 J. alt. Hern. ing. lib. dextra, seit zwei Jahren bestehend, seit einem Jahr grösser, jetzt kleinmannsfaustgross, nicht ganz reponibel, macht ausser Druckgefühl keine Beschwerden. Operation am 10. VII. 1891. Neben Darm auch Netz und zwar teilweise adhärent; das Netz wird abgebunden und abgetragen. 14. VII. Entfernung des Streifens, Wunde reaktionslos. 15. VII. Wunde gereizt, Umgebung geschwellt, druckempfindlich, Temperatur 38,5°. 17. VII. Schwellung und Rötung viel grösser, auch das Scrotum stark geschwellt, Temperatur 39,0°. 19. VII. Aus der Wunde entleert sich auf Druck Eiter, Drainage. 25. VII. Schwellung zurückgegangen, reichliche eitrige Sekretion. Die Nähte haben nicht durchgeschnitten. 6. VIII. Scrotum noch immer stark geschwellt, Cystitis. Am 14. VIII. 1891 geheilt entlassen mit Bruchband; der untere Teil der Wunde

noch granulierend. Stellte sich im Frühjahre 1892 vor: Lineare, fingerdicke Narbe, die sich beim Husten und Pressen nicht vorwölbt. In die Oeffnung für den Samenstrang lässt sich die Kuppe des kleinen Fingers einführen. Pat. ist mit der Heilung vollkommen zufrieden.

52. D. Franz, 6 J. alt, Zimmermannskind; Hernia ing. dextra; seit Geburt bestehend, keine Beschwerden machend, nur bei Anstrengung der Bauchpresse heraustretend; kleineigross, leicht reponibel. Operation am 27. VIII. 1891 in typischer Weise. 30. VIII. Streifen entfernt. 1. IX. Drain entfernt, reaktionslos. 3. IX. Nähte entfernt. 7. IX. Am oberen Wundrande etabliert sich eine Fistel, aus der sich am 11. IX. nekrotische Fascienpartien abstossen. 19. IX. Abstossung von Ligaturen. 3. XI. Vollständiger Verschluss der Wunde. Geheilt mit Bruchband entlassen am 4. XI. 1891.

53. M. Johann, 24 J. alt, Grundbesitzerssohn. Hernia ing. lib. sin., seit einem Jahre bestehend, hühnereigross, leicht reponierbar. Operation am 7. XI. 1891 in typischer Weise. Verlauf gestört durch partielle Nekrose der Fascie. Geheilt entlassen am 13. I. 1892.

54. H. Anton, 51 J. alt, Taglöhner. Hernia ing. lib. sin. Seit 20 Jahren beiderseits; rechts im Februar 1891 operiert, keine Recidive. Links Skrotalhernie, leicht zu reponieren. Operation am 5. III. 1892 in typischer Weise; Dauer 1 Stunde. Verlauf bis 13. III. ungestört; an diesem Tage im obersten Teile der Wunde Sekretstauung; 18. III. Entfernung einiger Nähte, 3. IV. Wunde vollkommen geschlossen. Am 11. IV. geheilt entlassen.

55. K. Ferdinand, 21 J. alt, Grundbesitzerssohn. Hernia ing. lib. sin., seit 5 Jahren gänseeigross, leicht reponibel. Operation am 24. IV. in typischer Weise. Am 1. V. wird die Naht wegen Stichkanaleiterung geöffnet; 13. V. Anlegung der Sekundärnaht; 22. V. neuerliche Sekundärnaht; 30. VI. Wunde vollständig geschlossen. Geheilt entlassen am 4. VII. 1892.

56. M. Franz, 18 J. alt, Knecht. Hernia ing. lib. bilater.; seit seiner Kindheit bestehend, hühnereigross, reponibel. Operation am 6. VI. 1892 in typischer Weise. Dauer der Operation $^3/_4$ Stunden. 11. VI. Entfernung des Streifens, 13. VI. Entfernung des Drains; 14. VI. Anlegung einer Knopfnaht in der Mitte der Nahtlinie, weil die Wunde zu klaffen droht. Am 14. VII. 1892 geheilt entlassen.

57. N. Franz, 38 J. alt. Hernia ing. sin. incarcerata. Pat. leidet seit 5 Jahren an einer Hernie, entstanden durch Heben einer Last. Am 30. Juni Incarcerationserscheinungen, Reposition des Bruches. Operation am 10. VII. 1892 in typischer Weise ausgeführt; nach Kauterisation des Bruchsackes und Verschluss derselben wird der Hode an seinem Gubernaculum vom Scrotum gelöst und dasselbe samt dem Samenstrange hinter den linken M. rectus und sodann swischen die beiden Recti hindurch wieder in das Scrotum herabgeleitet und dort wieder an das Gubernaculum angenäht. Verlauf normal bis auf eine geringe Nekrose im oberen Wundwinkel. Pat. wird am 12. August mit leicht federndem Bruchbande entlassen.

58. G. Josef, 22 J. alt, Commis. Hernia ing. lib. dextra, taubeneigrosse Recidive an Stelle der Apertura ing. externa. Die Operation wird am 16. V. 1892 typisch ausgeführt; nun wird, wie im vorhergehenden Falle, der Hoden und Samenstrang zwischen die Recti durchgeleitet, so dass der letztere zum Teile hinter dem M. rectus, zum Teile auf dem inneren Pfeiler der äusseren Bruchpforte zu liegen kommt. Der Verlauf ist normal, ohne jede Störung. Pat. wurde am 8. August 1892 mit leichtfederndem Bruchbande entlassen. Seitdem wurden von meinem Assistenten Dr. v. Frey zwei weitere Fälle nach derselben Methode operirt.

IV. Vergleich meiner Operation mit den übrigen Methoden und Besprechung der einzelnen Operationsakte.

Das von mir eingeschlagene Verfahren gleicht in einem und zwar im wesentlichsten Punkte der Methode Bassini's insofern, als nicht bloss die Apertura externa, sondern auch der ganze Leistenkanal dadurch verengert wird, dass die den Leistenkanal konstituierenden Gewebe an das Poupart'sche Band und miteinander auf das innigste vereinigt werden. Ein Unterschied in diesem Verfahren muss jedoch darin gefunden werden, dass ich fast jede Schichte für sich an das Poupart'sche Band, beziehungsweise die Fascie des M. obliquus externus annähte, so dass mindestens 3 Schichten übereinander liegen (die des M. obliquus internus und transversus, die des M. rectus und die der Aponeurose des M. obliquus externus), während Bassini sämtliche Schichten in eine gemeinsame Naht fasste und an das Poupart'sche Band fixierte.

Ich halte den von mir beobachteten Vorgang für zweckmässiger, weil man auf diese Weise jede Muskelschichte so lagert, als es deren Spannung verträgt, zumal ja doch der M. rectus in einer anderen Ebene und weiter entfernt vom Poupart'schen Bande liegt, als der M. obliquus internus; der M. rectus muss also weit mehr herangezogen werden als der M. obliquus internus. Ausserdem erscheint mir die schichtweise Annähung der einzelnen Muskel schon deshalb angezeigt, weil durch das Nachlassen einer oder der anderen Naht die Lagerung der anderen Muskelschichten noch nicht alteriert wird; ausserdem wissen wir ja von den Laparotomie-Narben her, dass der Entstehung der Bauchhernie erst dadurch vorgebeugt wurde, oder eine bereits bestehende Bauchhernie dadurch zur festen Vernarbung gebracht wurde, dass man die einzelnen Schichten der Bauchwand miteinander vereinigte.

Ausserdem hat Bassini eine solch ausgiebige Dislokation und isolierte Fixation des M. rectus nicht vorgenommen, da er nur davon spricht, dass die zwei ersten knapp am Schambeine angelegten Nähte auch den äusseren Rand des M. rectus abdominis umfassen.

Die Bemühungen, das Vordringen des Bruches durch Verschluss des Leistenkanales zu verhindern, lassen sich füglich in zwei Methoden teilen, in jene, bei welcher man eine Verstopfung des Leistenkanales herbeiführte, sei es durch den Hoden oder den invaginierten Bruchsack (Gerdy, Mac-Ewen), oder durch Granulations- oder Narbengewebe (Schede), oder durch Fremdkörper wie Knochenstücke (Trendelenburg und Weir) oder Periost-

Lappen, und 2. in jene Methode, nach der der Bruchkanal durch die Naht verengert wird und welche prinzipiell für alle Fälle von Hernien zuerst von Bassini und mir zur Anwendung gebracht wurde; doch zeigt es sich, dass auch dieser Gedanke schon früher von anderen angeregt wurde oder zur Durchführung kam. So ist es bekannt, dass schon Risel im Jahre 1877 die Spaltung des ganzen Leistenkanales empfahl und von den Wandungen des Leistenkanales soviel Abtragungen vornahm, damit derselbe den Samenstrang innig umschliesse, und Leisrink empfahl ebenfalls die Spaltung des Leistenkanales als einen für den Erfolg der Operation wichtigen Eingriff. Auch Wolter ist in seiner wertvollen Arbeit der Meinung, dass das Risel'sche Verfahren mitunter von Bedeutung sein könne, z. B. dann, wenn nach einer Radikaloperation der äussere Leistenring verschlossen bleibt, aber eine flache Vorwölbung der vorderen Wand sich entwickelt, die beim Husten und Pressen grösser wird. In der That beweisen gerade diese Fälle, von denen mir Czerny schon im Jahre 1878 einige zu zeigen die Güte hatte, wie wichtig es sei, den ganzen Bruchkanal zu verengern, und dass die Verschliessung der Apertura externa nicht genügt, weil der vom Poupart'schen Bande abgedrängte M. obliquus internus keinen Widerstand zu leisten vermag und deshalb wieder an das Poupart'sche Band gebracht werden muss. Die Erinnerung an diese Arten von Recidiven waren für mich mit ein Grund für die Ausbildung der Muskelschichtennaht.

Auch von französischen Aerzten wurde schon vor mehreren Jahren auf diesen Punkt aufmerksam gemacht. So hebt Richelot im Jahre 1887 hervor, dass nicht bloss die Naht der Pfeiler, sondern auch der Wände des Leistenkanales gemacht werden soll, um eine solide Narbe herzustellen. Auch in England war man schon lange darauf bedacht, nicht bloss die Apertura externa zu schliessen; es beweisen dies die Operationsmethoden von Wood und Mac-Ewen, die ja ebenfalls schon sämtliche den Bruchkanal begrenzenden Schichten mit in die Naht nahmen, und es beweisen dies auch die Bemerkungen von Bull (C. f. Ch. Nr. 52, 1890), der in einer Reihe von Fällen die tiefe Muskel- und oberflächliche Fascien-Naht ausführte. Es ist demnach diese Ueberzeugung schon seit vielen Jahren sowohl in England als in Deutschland, in Frankreich und Italien zum Ausdruck gekommen, wenngleich sie erst in letzter Zeit in ausgedehntem Masse und systematisch durchgeführt wurde.

Meiner Ueberzeugung nach wird es in unseren weiteren Bestrebungen liegen müssen, in dieser Hinsicht noch einen Schritt weiter zu gehen, nämlich bei solchen Individuen, welche eine Disposition zur Bruchbildung zeigen, nicht bloss die physiologischen Verhältnisse wiederherzustellen, sondern auch dafür zu sorgen, dass die Bauchdecken an der Stelle des Bruchkanales nicht mehr vom Samenstrange perforiert werden und zwar aus zwei Gründen:

1) Verhindert der im Bruchkanal zurückgelassene Samenstrang eine vollkommene Vereinigung der Leistenpfeiler, worauf schon Socin, v. Bergmann und in jüngster Zeit Frank aufmerksam gemacht haben. Dies ist sicherlich von Bedeutung für die Recidivebildung. Nicht selten sieht man bei den nachuntersuchten Fällen das Auseinanderklaffen der Leistenpfeiler, das gewiss in manchen Fällen den Anstoss zur Entwicklung von Recidiven selbst dann geben mag, wenn eine Muskelschichtnaht gemacht worden ist, um wie viel mehr, wenn diese unterlassen wurde.

Bei allen bisher durchgeführten Methoden, die Bassini'sche mit einbegriffen, passierte der Samenstrang die Apertura externa, weshalb sie nicht vollkommen geschlossen werden konnte. Frank und ich versuchten auf zweierlei Wegen, diesem Uebelstande zu begegnen.

2) Kann es auch deshalb nich gleichgültig sein für die Entstehung einer Recidive, dass der Samenstrang an seiner Stelle bleiben wird, weil zwischen Samenstrang und Apertura interna immer noch ein Raum übrig bleibt, durch den sich das Bauchfell wieder vorstülpen und längs des Samenstranges, der gewissermassen die Führungslinie abgiebt, durch die Eingeweide vorgedrängt werden kann. Bassini schaltete den Samenstrang zwar aus seinem Bette im Bereiche des Leistenkanales aus, beliess ihn aber immer noch an der Apertura interna, während durch meine Methode vollkommene Verlegung des Samenstranges aus dem Bereiche des ganzen Bruchkanales stattfindet. Ob Frank's Methode oder mein Verfahren der Dislokation des Samenstranges vorzuziehen sein wird, darüber werden erst weitere Erfahrungen die Entscheidung bringen.

Gegen mein Verfahren kann man den Einwand erheben, dass der Samenstrang infolge seiner spiralig gewundenen Lage am medialen Rande des M. rectus eine Abknickung erfahren kann, welche sowohl die Entleerung des Samens als die Ernährung des Hodens beeinträchtigen könnte. Dagegen möchte ich hervorheben, dass bei den vier zuletzt operierten Kranken weder eine Schwellung des Hodens noch sonstige Störungen eingetreten sind und

dass diese neue spiralige Lage des Samenstranges meiner Ansicht nach nur eine scheinbare ist; denn man muss nur bedenken, dass unter normalen Verhältnissen das Vas deferens und die Gefässe des Samenstranges von der Mitte nach aussen gegen die Apertura interna hinziehen; wird der Samenstrang von der Apertura interna angefangen mehr gegen die Mitte hin dislociert, so wird auch die Eintrittsstelle desselben an der Apertura interna bei der Weite des Bruchkanales mehr gegen die Mitte hin gezogen, so dass seine neue Lagerungsrichtung mit derjenigen zusammenfällt, welche die Gefässe und das Vas deferens haben, bevor sie zur Apertura interna hinziehen; wird der Samenstrang also zwischen die beiden M. recti hinausgeführt, so nimmt der ganze Samenstrang wieder eine mehr mediale Lage ein und er zieht nicht von aussen nach innen und von innen nach aussen, sondern von innen nach aussen. Die Abknickungsstelle in der Fig. 7 ist deshalb zu scharf gezeichnet. Doch ich will es gerne den weiteren praktischen Erfahrungen anheimstellen, ob diese neue Lage dem Samenstrange irgendwie schadet; sollte ich selbst eine solche Erfahrung machen, so werde ich nicht anstehen, sie sofort bekannt zu geben.

Da ich den Samenstrang vom Bruchsacke nicht ablöse, so wird bei starken Verwachsungen desselben mit dem Bruchsacke auch eine Dislokation des letzteren gegen die Medianlinie hin stattfinden, doch dürfte dies der Methode keinen weiteren mir bewussten Eintrag thun. Was sowohl den Frank'schen, als meinem Verfahren als Nachteil unbedingt entgegengehalten werden muss, ist der Umstand, dass dadurch die Dauer der ohnedies aus vielen Akten bestehenden Operation noch mehr verlängert wird. Ich hebe als Milderungsgrund hervor, dass ich andererseits wieder in anderer Weise bestrebt bin, die Operation dadurch zu verkürzen, dass ich die Exstirpation des Bauchsackes vermeide, ein Operationsakt, der unter allen wohl die meisten Schwierigkeiten bereitet. Dadurch war ich imstande, die Operation dennoch in der Regel in einer Stunde zu vollenden, wenn keine Verwachsungen des Darmes mit dem Bruchsacke vorhanden waren.

Von jeher bildete der Samenstrang ein Hindernis bei der Bruchoperation: ich brauche nur daran zu erinnern, dass schon Paul von Aegina mit dem Bruchsacke den Samenstrang unterband, um die äussere Apertur vollständig zur Obliteration zu bringen, und dass sich das Verfahren der Kastration bis in das 18. Jahrhundert erhielt und später noch einmal vorübergehend zur Anwendung kam. Andere Aerzte schoben den Hoden in die Bauchhöhle zurück, ein Verfahren, welches später wieder Hamel in einem Falle ausführte und Lauenstein für den angeborenen Bruch neuerdings empfahl.

Ich komme nunmehr zur Behandlung des Bruchsackes. In dieser Hinsicht weicht meine Methode am meisten von der Bassini's und der meisten anderen ab; ich perhorresziere prinzipiell die Exstirpation des Bruchsackes und setze an Stelle derselben die Eröffnung desselben, die Anlegung der inneren Naht und die Verschorfung seiner Innenfläche. Der wesentlichste Grund liegt darin, dass die Ablösung des Bruchsackes vom Samenstrange entweder ganz unmöglich oder sehr schwierig ist, so dass dadurch ungünstige Wundverhältnisse geschaffen werden.

Ich bestreite damit keineswegs, dass sie mitunter, besonders bei jugendlichen Individuen, eine Spielerei sei und wie von selbst vor sich geht; in diesem Falle acceptiere auch ich gerne das Verfahren; in allen anderen Fällen aber halte ich es für zweckmässiger, die Ablösung des Bruchsackes vom Samenstrange ein für allemal aufzugeben.

Ich selbst habe die Ablösung des Bruchsackes vom Samenstrange schon seit dem Jahre 1888 nicht mehr gemacht, als ich in zwei Fällen sah, wie das Gewebe zerrissen wird, so dass das Eintreten einer günstigen Wundheilung nur als glücklicher Zufall angesehen werden muss. Bei einem Kranken, bei dem im Jahre 1887 die Exstirpation des Bruchsackes mit Mühe vorgenommen wurde, überzeugten wir uns bei der Sektion — der einzigen die ich erlebte — der Mann starb an Darm-Abknickung —, dass trotz aller Vorsicht das Vas deferens gerissen war, ohne dass ich es gemerkt hatte. Ich habe die Ueberzeugung, dass dies schon manchem passiert ist und derselbe nur deshalb nicht zur Kenntnis dieses unliebsamen Vorfalles kam, weil Heilung eintrat; denn es ist noch keineswegs sichergestellt, dass die Verletzung der Gefässe und des Vas deferens augenblicklich irgendwelche Störungen hervorruft; wie oft aber später Atrophie des Hodens eingetreten ist, darauf ist meines Wissens bisher noch nicht geachtet worden.

Selbst Bassini, der sicherlich die Technik der Ablösung vollkommen beherrscht, passierte es 5mal, dass er bewussterweise bei Ablösung des Bruchsackes das Vas deferens zerriss; in 4 Fällen wurden die beiden Enden wieder miteinander vereinigt, in einem Falle konnte der periphere Stumpf nicht aufgefunden werden.

Ob durch die Nähte der durchtrennten Enden des Vas deferens dasselbe wieder funktionsfähig wird, mag immer noch dahingestellt bleiben, da bei der Naht so enger Röhren trotz einer primären Heilung nur zu leicht eine Striktur zurückbleiben kann. Lauenstein erwähnt auch eines Falles, in welchem er nach Naht eines Vas deferens mehrere Monate später eine deutliche Atrophie des betreffenden Hodens wahrnehmen konnte. Auch Hahn und

Escher mussten wegen Zerreissung des Vas deferens der Ablösung des Bruchsackes die Semikastration anfügen.

Dass die Exstirpation des Bruchsackes mitunter äusserst schwierig sei, wird wohl von allen, die viele Radikaloperationen ausgeführt haben, zugegeben. Schon Czerny hat auf Grund dieser schlimmen Erfahrungen an Stelle der Exstirpation die innere Naht des Bruchsackhalses für gewiss schwere Fälle empfohlen, Bracier hält die Exstirpation für nicht angezeigt bei sehr schwachen Patienten, bei starken Verwachsungen und bei grossen Brüchen. Bei letzteren stellt die Exstirpation des Bruchsackes einen ganz bedeutenden Eingriff dar. Auch König hebt hervor, dass die Exstirpation des Bruchsackes die Entstehung von Phlegmonen begünstige und Haidenthaler (Klinik Billroth) erwähnt, dass bei Brustsack-Exstirpation weit seltener als sonst Heilung per primam intentionem eingetreten sei, dass bei partieller Exstirpation immer Nekrose beobachtet wurde, und dass in jenen Fällen, in welchen die Ablösung des Bruchsackes schwer erscheint, von derselben abgesehen werden möge.

Ich kann mich auf Grund dieser Erfahrungen deshalb nicht der Meinung anderer anschliessen, dass durch die Exstirpation des Bruchsackes die Wundverhältnisse einfacher und günstiger sich gestalten und dass durch das Zurücklassen des Bruchsackes eine ungünstige Gestaltung der Wundverhältnisse herbeigeführt werde; ich glaube, diese Erfahrung bezieht sich nur auf jene Fälle, in welchen man zuvor vergebliche Versuche gemacht hat, den Bruchsack vom Samenstrange zu isolieren und dann entweder den Bruchsack oder zerrissene Teile desselben unfreiwillig zurücklassen musste; dann ist es aber nicht der zurückgelassene Bruchsack als solcher, sondern die Quetschung und Zerreissung der Weichteile, welche zur Nekrose oder zu anderen Wundkomplikationen geführt hat. Der nicht abgelöste Bruchsack ruft sicherlich keine weitere Wundkomplikation hervor.

Man hat fernerhin gegen das Zurücklassen des Bruchsackes eingewendet, dass er die Entstehung der Recidive begünstige. Dies wird man selbstverständlich für alle jene Fälle zugeben müssen, in welchen man mit dem Bruchsacke sonst nichts weiter vornimmt, oder ihn nur durch Granulation und Narbenbildung schrumpfen lässt. Für diese Verhältnisse gilt wohl auch die Bemerkung v. Langenbecks und v. Nussbaums, dass der zurückgelassene Bruchsack für einen neu entstehenden Bruch das fertige Bett abgeben könnte. Wenn aber, wie bei der Ausführung einer exakten inneren Naht des Bruchsackhalses, ein Verschluss daselbst zu dem

Zwecke ausgeführt wird, damit die Peritonealflächen mit einander verwachsen und gleichzeitig die Innenflächen des Bruchsackes so fest verschorft werden, dass an Stelle desselben nur ein bindegewebiger Strang zurückbleibt, so existiert dann bei dieser äusserst schonenden Methode ebensowenig ein Bruchsack, wie bei der Exstirpation desselben.

Es hat übrigens schon Wolter mit einigen gründlichen Argumenten hervorgehoben, dass der Exstirpation des Bruchsackes eine prinzipielle Bedeutung nicht beizulegen sei, indem er hervorhebt, dass erstens der zurückbleibende Bruchsack sehr bald schrumpfen und veröden muss und dass andererseits auch die Exstirpation des Bruchsackes mit Sicherheit die Entstehung eines neuen Bruches nicht verhindern könne, weil einerseits der neue Bruch neben dem exstirpierten, beziehungsweise abgebundenen entstehen könne (Schede) und weil Recidiven beobachtet wurden, bei welchen kein Bruchsack vorhanden war, indem der Darm die Narbe selbst ausgedehnt hatte (Wolter).

Ich muss dem hinzufügen, dass mir das Zurücklassen des Samenstranges für die Entstehung der Recidive als ein weit wichtigerer Faktor erscheint als die Frage, ob die Verwachsung im Bauchsackhalse durch Abbindung desselben oder durch Drehung und Abbindung oder äussere Naht oder innere Naht angestrebt werden soll — denn darauf spitzt sich die ganze Frage der Behandlung des Brucksackes zu, weil doch vor allem die Narbe am Bruchsackhalse ein nochmaliges Heraustreten des Darmes verhindern soll; ist diese überwunden, so wird sich der Bruch vordrängen, ob unterhalb derselben noch Reste des Bruchsackes sind oder nicht; denn unter allen Verhältnissen muss in der Nähe der inneren Bruchpforte am Peritoneum eine Narbe zurückbleiben.

Mit dieser Bemerkung glaube ich nicht bloss die Einwände gegen das Zurücklassen des Bruchsackes überhaupt, sondern auch gegen die Art und Weise der Behandlung des zurückgelassenen Bruchsackes entkräftet zu haben. Ich habe dieses Verfahren gewählt, weil ich dabei den Samenstrang gar nicht zu berühren brauche.

Will jemand an Stelle dieses Verfahrens am Bruchsackhalse den Samenstrang nur so weit ablösen, dass dann um den Bruchsack eine Ligatur gelegt werden kann und den vor der Ligatur gelegenen Bruchsack nun an seiner Innenfläche durch den Thermokauter zerstören, so sehe ich darin keine prinzipielle Aenderung. Dagegen erscheint es wohl von der grössten Wichtigkeit, dass der Bruchsackhals möglichst tief gegen das Becken hin abgebunden oder gedreht oder zugenäht wird, also jenseits der Gegend der inneren Bruchpforte, wie dies Banks und Bassini

empfohlen haben, damit die Neigung des Peritoneum parietale zur Trichterbildung an der inneren Bruchpforte beseitigt wird; ist dann der vor der Sutur gelegene Teil des verschorften Bruchsackes leicht beweglich, so mag er samt dem Bruchsackhals zurückgeschoben werden; gelingt dies aber nicht, so mag der verschorfte Bruchsack an seinem Orte verbleiben; dann bildet er mit der Zeit von der Stelle der Naht an bis gegen den Hodensack hin einen narbigen Strang.

Schon Fabricius ab Aquapendente hat meines Wissens zuerst nach Isolierung des Bruchsackes vom Samenstrange den Brucksack eröffnet, um dessen Wände sehr nahe miteinander zusammenzunähen (königliche Naht), in neuer Zeit nähte noch Nussbaum von aussen, während Czerny die innere Naht des Bruchsackes empfahl.

So sehr wir mit allen diesen Fortschritten zufrieden sein können, so wäre es immerhin noch von der grössten Wichtigkeit, über eine noch sicherere Methode des Verschlusses des Bruchsackhalses zu verfügen, bisher scheint jene die beste zu sein, bei welcher die Peritonealflächen miteinander ohne Eiterung verwachsen. Gegen die Methode Mac-Ewen's, den zusammengeschobenen Bruchsack vor die innere Bruchpforte zu legen, muss ich demnach mich schon deshalb aussprechen, weil ich ein Gegner der Ablösung des Bruchsackes bin; für den Fall von leichter Ablösung desselben mag dieses Verfahren immerhin mit der isolierten Muskelnaht kombiniert werden. Ich verlange nicht, dass man meine Methode bis auf die kleinsten Einzelheiten nachahmt, wie dies jetzt so häufig verlangt wird; eine Methode muss, wenn sie prinzipiell gut ist, kleine Abweichungen in der Art der Durchführung vertragen können, ohne deshalb an Wert zu verlieren.

Man hat auch in neuerer Zeit noch viel darüber diskutiert, was von grösserer prinzipieller Bedeutung sei, der Verschluss der Bruchpforte oder die Obliteration des Bruchsackes. Ich halte dies für einen ganz müssigen Streit; da durch den Bruch das Peritoneum zu einem Sacke ausgedehnt und der Leistenkanal mächtig erweitert wird, so ist es doch unbedingt nötig, beide Uebelstände zu sanieren, und weder das eine noch das andere zu vernachlässigen. Es ist bekannt, dass man eine Zeitlang auf die Obliteration des Bruchsackes einen grösseren Wert legte und dass man in neuerer Zeit eine grössere Aufmerksamkeit nicht bloss auf die Verengerung der Bruchpforte, sondern des ganzen Bruchkanals

verwendet hat; nichtsdestoweniger muss auch eine sichere Obliteration des Bruchsackes angestrebt werden.

Auf den Verschluss der äusseren Leistenpfeiler zu verzichten, wie dies erst jüngst Karewski bei Kindern empfohlen hat, mag für Kinder gestattet sein, bei Erwachsenen ist es sicherlich nicht zulässig; ich habe die Leistenpfeiler auch bei Kindern stets durch die Naht einander genähert. Da wir uns heutzutage nicht bloss mit der Naht der äusseren Leistenpfeiler begnügen, so geht schon daraus hervor, welchen Wert wir auf die Verengerung des ganzen Bruchkanals, vom Anfange bis zum Schambeine hin, legen. Wenn man bisher bei Recidiven häufig ein Klaffen der Leistenpfeiler beobachtet hat, so lag der Grund doch darin, dass der Samenstrang eine exakte Vereinigung bisher nicht gestattete, und es folgt daraus, dass wir dies besser machen müssen, nicht aber, dass wir auf diesen Vorteil verzichten sollen. Es ist im Gegenteile noch weiter anzustreben, wie am besten in einem Falle, in welchem die äusseren Leistenpfeiler stark divergieren, dieselben einander ohne Spannung genähert werden können; ich verweise in dieser Hinsicht auf die Vorschläge Landerer's und Reverdin's, welche die Leistenpfeiler durch seitliche Incisionen (Reverdin), beziehungsweise Ablösung des äusseren (Landerer) einander zu nähern empfahlen. Kolischer gab an, den M. pyramidalis über die äussere Bruchpforte zu transplantieren. Jedenfalls verdienen alle diese Vorschläge bei grossen Brüchen und grossen äusseren Bruchpforten noch weitere Beachtung, da gerade bei diesen nur zu leicht Recidiven eintreten.

V. Unmittelbare und definitive Resultate.

Aus den mitgeteilten Krankengeschichten geht hervor, dass in meiner Klinik und Abteilung in der Zeit vom Dezember 1886 bis zum Juli 1892 58 Radikaloperationen bei nicht eingeklemmten Leistenbrüchen zur operativen Behandlung kamen. Diese Operationen wurden ausgeführt von mir und meinen jeweiligen Assistenten: Dr. v. Rosthorn (jetzt Professor in Prag), Dr. E. Regnier, Dr. E. Slajmer (jetzt Primararzt in Laibach), Dr. v. Frey und Dr. Gold. Die Radikaloperationen, welche bei inkarcerierten Brüchen ausgeführt wurden, habe ich nicht weiter berücksichtigt, erstens, weil wegen der verschiedenen, hiebei auftretenden Komplikationen der Wert der Methode der Radikaloperation viel schwieriger zu beurteilen ist als beim freien und nicht entzündeten Bruche und zweitens weil die exakte Muskelschichtennaht wegen des Collapses der Kranken nicht immer ausgeführt wurde.

Die 58 Operationen wurden bei 54 Individuen ausgeführt und zwar bei 51 männlichen und 3 weiblichen. Von diesem standen im Alter

zwischen 1 und 10 Jahren 8 Individuen,
„ 10 „ 20 „ 15 „
„ 20 „ 50 „ 29 „
über 50 Jahre 2.

Von diesen Brüchen waren 8 irreponibel, während 50 in die Bauchhöhle zurückgebracht werden konnten, doch waren von letzteren viele durch ein Bruchband schwer oder nicht zurückzuhalten. Der letztere Umstand hängt von so vielen Aeusserlichkeiten ab, dass es keinen besonderen Wert hat, diese Eigenschaft in bestimmten Zahlen auszudrücken; vor allem kommt es auf die Lage der Bruchpforte an, sodann ob das Bruchband seinem Zwecke entspricht oder nicht, also auch von der Tüchtigkeit des Bandagisten, ferner ob es sich der Kranke richtig anlegt, ob er empfindlich ist oder nicht etc. Dies alles an der Klinik zu versuchen und erst davon den operativen Eingriff abhängig zu machen, war aus verschiedenen Gründen nicht möglich.

Aus den oben angeführten Zahlen geht zunächst hervor, dass an meiner Klinik, häufiger vielleicht als anderswo, bei Kindern im frühen Lebensalter und bei Jünglingen operiert wurde und dass ausserdem die Zahl der Operationen bei reponiblen Hernien eine weitaus grössere war, als bei irreponiblen Brüchen. Ich stehe damit im Gegensatze zu manchen deutschen und englischen Aerzten, vor allem aber zu den französischen Autoren, von denen F. Berger der Meinung ist, dass vor dem 16. Jahre keine Hernie operiert werden sollte, und Trelat nur jene Hernien als für die Radikaloperation geeignet hält, welche nicht vollständig dauernd und leicht durch ein Bruchband zurückgehalten werden können.

P. Berger hält vor dem 15. Lebensjahr die Vornahme einer Operation besonders deshalb für unzweckmässig, weil die Mortalität nach Radikaloperationen immer noch mindestens 3 % beträgt, während die nach Einklemmung nur ½ % ausmacht. Diese Begründung enthält insoferne einen irrtümlichen Schluss, als die Mortalität bei Kindern sicherlich eine geringere ist. Ebenso dürfte auf Grund der neueren statistischen Mitteilungen die Mortalität bei einfachen reponiblen Hernien weniger als 3 % ausmachen, wenn man z. B. berücksichtigt, dass Bassini auf 216 Hernien keinen Todesfall oder höchstens einen hatte und ich bei meinen 50 reponiblen Hernien ebenfalls keinen Kranken an der Operation verlor. Dies ist aber von besonderer Bedeutung, denn je ungefährlicher eine Operation, um desto leichter dürfte man sich zu derselben entschliessen.

Die Radikaloperation bei Kindern und mobilen Brüchen kann also als nahezu ungefährlich angesehen werden; man hat jedoch als wichtigsten Grund gegen die Radikaloperation angegeben, dass bei Kindern bis zu 10 Jahren durch das Tragen des Bruchbandes allein gewöhnlich Spontanheilung eintritt. Daraufhin hat schon Wolter mit Recht eingewendet, dass diese Heilung sich doch insoferne nicht mit dem Resultate der Radikaloperation vergleichen lässt, als diese Individuen noch viele Jahre lang zur Verhütung der Entstehung eines Bruches Bruchbänder tragen müssen; ausserdem ist es ja allgemein anerkannt, dass gerade bei Kindern sich die besten Dauerresultate erzielen lassen (Socin, Cuénod) und zwar aus folgenden Gründen: 1. Wegen geringer Weite des Bruchkanals, 2) wegen des Fehlens schwerer körperlicher Anstrengung, 3) durch den kräftigen Turgor des Gewebes. Endlich erscheinen nach Wolter auch soziale Nachteile massgebend, welche bei jugendlichen Individuen mit dem Bestehen des Bruches verbunden sind.

Ich knüpfe gerade an diesen Punkt an, um zu erklären, warum unter meinen 54 Kranken 23 im Alter zwischen 1 und 20 Jahren standen. In manchen Fällen war es den Eltern darum zu thun, dass ihre Söhne in eine Militärschule aufgenommen werden, in anderen wollten die Söhne ihre zu einem anstrengenden Berufe führende Laufbahn nicht mehr ändern (so z. B. Mediziner) und dennoch von dem Tragen eines Bruchbandes befreit sein.

An der chirurgischen Klinik zu Graz kamen noch andere wichtige Erwägungen von lokaler Bedeutung in Betracht, die wahrscheinlich auch an anderen Orten zum Ausdrucke kommen dürften. Die Kranken des Grazer Landeskrankenhauses rekrutieren sich zum grossen Teile aus der Gebirgsbevölkerung; diese besteht aber viel häufiger als die städtische auf der Ausführung der Radikaloperation. Der Landmann kann einen Arbeiter, der immer ein Bruchband tragen muss, nicht ordentlich zum schweren Arbeiten verwenden und verlangt radikale Abhilfe für seinen Sohn oder für seinen Knecht. Der Kranke selbst verlangt dauernd von seinem Bruche befreit zu werden, auch wenn er ihn durch ein Bruchband zurückhalten könnte, schon deshalb, weil er nicht immer in der Lage ist, ein- bis zweimal oder noch häufiger im Jahre in die Stadt zu gehen und an seinem Bruchbande Reparaturen vornehmen zu lassen, oder gar ein neues sich anzuschaffen; das ist kostspielig, umständlich und zeitraubend. Dazu kommt noch, dass solche Leute aus Billigkeitsgründen sich recht häufig an eine falsche Adresse wenden und beim Handschuhmacher irgend ein billiges

Bruchband kaufen, von dem sie sich bald überzeugen müssen, dass es seinen Zweck nicht erfüllt. Müde aller dieser Versuche kommen sie an die Klinik mit der bestimmten Forderung, dass man an ihnen jene Operation vornehme, welche bei anderen zur Heilung geführt hat, ohne dass diese ein Bruchband tragen mussten, und ebenso schicken Eltern ihre Kinder an die Klinik mit der bestimmten Weisung, dass man ihnen kein Bruchband anmessen, sondern gleich die Operation vornehmen möge. Ich nahm im Anfange Anstand, diesem Begehren nachzugeben, seitdem mir aber von verschiedener Seite die oben angeführten Gründe auseinandergesetzt wurden, komme ich sowohl bei mobilen Brüchen, als auch bei Kindern diesem Ansinnen nach. Ich bekenne aber gerne, dass ich nur deshalb die Indikation für die Radikaloperation auch auf Kinder und alle mobilen Brüche, in welchen der Kranke das Tragen eines Bruchbandes perhorresciert, ausgedehnt habe, weil bisher der Wundverlauf und der unmittelbare Ausgang nichts zu wünschen übrig liessen.

Unter den 58 Operierten wurden die 6 ersten nach Czerny operiert, ein Fall nach Mac Ewen, 51 Fälle nach meiner Methode. Unter den ersten 6 Operierten verlor ich einen Kranken (Operation Nr. 6) durch Abknickung einer vom Bruchsack abgelösten und in die Bauchhöhle reponirten Darmschlinge. Der Patient hatte sieben Tage früher die Operation der linksseitigen Hernie trotz Darmnaht glücklich überstanden; bei der rechtsseitigen mussten abermals schwierige Darmablösungen im Bruchsacke vorgenommen werden, worauf während des Wundverlaufes eine Abknickung eines Darmkonvolutes zum Tode führte.

Bei den 51 nach meiner Methode operierten Kranken ergaben sich während der Operation keine nennenswerten technischen Schwierigkeiten. Einzelne Abweichungen in der Technik der Operation von den früher angegebenen Regeln können aus den Krankengeschichten leicht ersehen werden.

Was den Wundverlauf bei den nach meiner Methode operierten Kranken anbelangt, so muss derselbe als ein sehr günstiger bezeichnet werden: unter 51 Operationen trat 44mal vollkommene Heilung per primam intentionem ein ohne jede Eiterung, 7mal war Eiterung eingetreten, zumeist eine sehr geringe, 5mal war gleichzeitig eine geringe Nekrose der Fascien zu beobachten. Berücksichtigt man, dass diese Operationen an meiner Klinik auch von minder geübten Aerzten ausgeführt wurden, so muss die in 86% der Fälle eingetretene Heilung per primam int. als ein günstiger Verlauf angesehen werden. Aus diesem Grunde war auch

die Wundheilung in der Regel in 12 bis 35 Tagen vollendet, d. h. an diesen Tagen verliessen die Kranken bereits die Anstalt. Da dieselben jedoch fast allemal mit einem Bruchbande entlassen wurden, so ist ein um acht bis zehn Tage verlängerter Aufenthalt meist auf die verspätete Lieferung eines passenden Bruchbandes zu beziehen. Der Zeitpunkt der Heilung erfolgte eben häufig früher als die Entlassung. In den fünf Fällen von Fascien-Nekrose dehnte sich die Heilungsdauer auf mehr als zwei Monate aus. In keinem der 51 operierten Fälle war eine Phlegmone oder irgend eine andere Art schwerer Wundinfektion zu beobachten.

Die Mortalität betrug 0%.

Wie verhielt es sich nun bei den nachuntersuchten Fällen mit der Recidive?

Es war uns leider nur bei 19 Kranken möglich, die definitiven Resultate nach 3½ Jahren bis 4 Monaten festzustellen. Bei dieser Untersuchung ergab sich, dass nur bei einem ganz indolenten Patienten, welcher ein fest drückendes Bruchband drei Jahre lang nach der Operation kontinuierlich getragen hatte, und infolgedessen eine Atrophie aller Weichteile an Stelle der Pelotte eingetreten war, eine wenn auch geringe, aber dennoch sichtbare Recidive in Form einer handschuhfingerförmigen Vorwölbung beim Husten sich nachweisen liess; und dass bei einem anderen Kranken gegen die in die Apertura externa eingeführte Fingerkuppe eine nussgrosse Vorwölbung beim Husten sich vordrängt; doch kann man letztere Erscheinung noch nicht als Recidive bezeichnen. Es blieben demnach unter 19 untersuchten Kranken 18 recidivefrei. Sonach trat eine Recidive in ungefähr 5% der untersuchten Fälle ein. Unter diesen 18 befanden sich:

3 welche nach 3½ Jahren,
1 welcher „ 3 „
1 „ „ 2½ „
4 welche „ 2 „
3 „ „ 20, 15 und 14 Monaten,
2 „ „ 1 Jahre,
5 „ „ nach weniger als 1 Jahre (10—4 Monaten)

untersucht worden sind.

Dazu ist noch zu bemerken, dass nicht bei allen 18 recidivfreien Fällen der Wundverlauf so vollkommen war, dass eine exakte Heilung per primam int. eingetreten wäre; es sind mehrere Fälle darunter, in welchen eine geringe Eiterung den Wundverlauf komplizierte und die Narbe dennoch fest und widerstandsfähig geblieben ist.

Ausserdem muss noch hinzugefügt werden, dass die Apertura externa sich nicht immer als vollkommen verschlossen zeigte, sondern dass man nicht selten mit der Fingerkuppe in dieselbe eindringen konnte, ohne jedoch weiter vordringen zu können, oder etwa den Anprall der Intestina zu fühlen — ein Beweis, dass die Technik der Vereinigung der Leistenpfeiler einer weiteren Verbesserung bedarf und die Dislokation des Samenstranges ebenfalls noch weiter ausgebildet werden muss.

Da von den 18 Geheilten nur 13 nach längerer Zeit als einem Jahre nach der Operation und 5 schon nach kürzerer Zeit untersucht wurden, so bedarf es jedenfalls noch weiterer und in späterer Zeit zu erfolgender Untersuchungen, um diesbezügliche reelle Angaben machen zu können.

Vergleichen wir nunmehr die unmittelbaren Erfolge, die von verschiedenen Seiten erzielt wurden, untereinander, so lässt sich darin mit aller Gewissheit ein höchst erfreulicher Fortschritt wahrnehmen.

Schon die subkutanen Methoden hatten höchst bemerkenswerte Resultate, ja sie wiesen Erfolge auf, wie sie in späterer Zeit in den 70er Jahren und bis zur Mitte der 80er Jahre durch die antiseptischen Methoden nicht erreicht wurden; so erlebte Rothmund bei seinem Invaginationsverfahren nur 1 Todesfall und Wood auf 337 Fälle nur 7 Todesfälle, hatte also etwas über 2% Mortalität. Warum unsere Resultate hinter jene von Rothmund und Wood erreichten Erfolge zu stehen kommen, liegt

1. darin, dass diese grosse Zahl von Fällen, wie sie unserer Beurteilung durch Wood zur Verfügung stehen, durch Operationen erreicht wurden, welche durch einen einzigen Operateur zur Ausführung kamen. Es ist bekannt, dass die von Fall zu Fall sich ausbildende Technik in der Hand eines geschickten Meisters einen grossen verbessernden Einfluss hat auf die von Jahr zu Jahr gewonnenen Resultate. Ich bin überzeugt, dass andere, die nur wenige Operationen nach Wood ausführten, schlechtere Resultate als Wood erzielt haben dürften. Dasselbe bezieht sich auch auf die Bassini'sche Operation; ich habe schon jetzt nach schriftlichen und mündlichen Berichten die Ueberzeugung gewonnen, dass andere, welche die Bassini'sche Operation wiederholt haben, nicht gleich gute Resultate wie dieser selbst erreichten;

2. hatte Rothmund und Wood nur reponible Brüche operiert, während man in Deutschland seit Czerny gerade mit den irreductiblen Brüchen begann. Die Lebensgefahr steigert sich aber beträchtlich bei den irreductiblen Brüchen.

Man hatte sich also in der antiseptischen Aera weit höhere Aufgaben gestellt und weit kompliziertere Verhältnisse geschaffen, die es verschuldeten, dass anfangs die Mortalität doch mindestens 10% betrug (Tilanus 1879: 11%, Reverdin 10%, Leisruck 1883: 10,8%, Le'goud auf 219 Fälle 20 Todesfälle, also über 9% Mortalität). Das sind Resultate aus dem ersten Decennium, also bis etwa 1885. Die Operationen, die später von Socin (3,6%), Schede (5,2%), Billroth (6,2%) und Hahn (ungefähr 2%) ausgeführt wurden, führten bereits zu besseren Resultaten. Ja, Svensson und Erdmann hatten bereits im Jahre 1887 Erfolge (0% Mortalität), wie sie erst mehrere Jahre später durch Andere erreicht wurden. Es erscheint deshalb sehr fraglich, ob die in neuerer Zeit durch andere Methoden erzielten, günstigen Erfolge auf die Methode allein zu beziehen sind; es lässt sich vielmehr annehmen, dass die beständig sich verbessernde Technik der Wundbehandlung einen grossen und stetigen Einfluss auf die Verbesserung der gewonnenen Resultate nimmt.

Wenn man schon die von Mac Ewen erreichten Erfolge mit Rücksicht auf die Schwierigkeit seines Verfahrens als glänzend bezeichnen musste (auf 98 Fälle nur 1 Todesfall), so wurden sie in einer bisher unerreichten Weise von jenen Bassini's übertroffen, der bei 216 Operationen der freien Leistenhernie 216 Heilungen erzielte. Diese Resultate lassen — abgesehen von der vollendeten Technik — auf sehr günstige Wundverhältnisse seiner Klinik schliessen; sie werden erreicht, aber kaum übertroffen werden, es sei denn, dass jemand in der Lage ist, eine noch grössere Zahl von Operationen ebenso gefahrlos auszuführen, als dies Bassini beschieden war.

Aus diesen Betrachtungen geht hervor, dass wir in den letzten Jahren bei der Radikal-Operation der freien Hernien so glänzende, unmittelbare Erfolge erzielt haben, wie etwa bei den Amputationen oder anderen einfachen Operationen, so dass ein weiterer Fortschritt weder möglich noch notwendig ist, und wir nur zu wünschen haben, es mögen diese günstigen Resultate auch in den künftigen Decennien sich erhalten und zwar nicht bloss an der Hand eines oder einiger Spezialisten, sondern auch an der Hand eines jeden Praktikers! Alle unsere Bemühungen werden sich demnach in Zukunft darauf koncentrieren müssen, auch die definitiven Resultate günstiger zu gestalten, als dies bisher möglich war. Es wird von allen zugegeben, dass wir in dieser Hinsicht vor manches unüberwindliche Hindernis gestellt werden, die vor allem in der Disposition der Individuen zur Hernienbildung zu suchen sind,

und es ist wohl kaum zu erwarten, wenn auch anzustreben, dass irgend jemand einmal bei einer grossen Reihe von Operationen, welche der Zahl 100 sich nähert, auch 100 definitive Heilungen wird aufweisen können. Dennoch lässt sich auch in dieser Hinsicht in der letzten Zeit eine erfreuliche Besserung wahrnehmen. Je vollendeter die Technik nach der Czerny'schen Methode wurde, um desto geringer wurde die Zahl der Recidiven. Zu Ende der 70er und am Anfange der 80er Jahre sprach man noch von 50% (Braun, Andersen). Später giebt P. Berger auf Grund einer auf grossen Zahlen beruhenden Berechnung an, dass die Zahl der Recidiven noch 30% betrage, doch zeigen schon mehrere in Deutschland gemachten Beobachtungen, dass die Zahl der Recidiven zwischen 17% (R. Wolf, Czerny) und 25% (Schede) schwankte. In neuester Zeit stehen die von Bassini gemachten Wahrnehmungen, der auf 239 untersuchte Fälle bloss 7 Recidiven (also nicht ganz 3%) beobachtete, unübertroffen da. Auch bei meiner geringen Zahl von nachuntersuchten Kranken konnte ich bisher nur in 5% der Fälle Recidiven wahrnehmen. Auch diese Zahlen werden wir nach meiner Auffassung als die besten anzusehen haben, welche unter allen Umständen zu erreichen sind, ja es ist sogar möglich und wahrscheinlich, dass nach den Erfahrungen Haidenthalers aus der Billrothschen Klinik die Zahl der Recidiven eine noch grössere sein wird, wenn man Gelegenheit nehmen wird, die operierten Fälle viele Jahre nach ausgeführter Operation neuerdings zu untersuchen, und wir werden es schon als einen grossen Fortschritt zu verzeichnen haben, wenn dann die Recidiven im allgemeinen die Zahl von 10% nicht übersteigen werden. Nach den neueren Erfahrungen Eschers, welcher die Bassini'sche Methode bereits übte, fanden sich auf 30 Fälle 3 Recidiven, also ebenfalls 10%. Was aber von allen Beobachtern hervorgehoben wird, ist der sicherlich wichtige Umstand, dass die Art der Recidiven eine so wenig belastende und meist geringfügige ist, dass dieselbe in keinem Verhältnisse zu den Beschwerden der ursprünglichen Hernienbildung steht. Auch dürfte es höchst selten vorkommen, dass solche Recidive-Hernien incarceriert werden.

Die Gründe, warum nicht alle Heilungen definitive bleiben können, hat erst unlängst Wolter in einer gründlichen Weise erörtert.

In 1. Linie kommt in Betracht: die individuelle Disposition zur Hernienbildung, die mit und durch die Operation noch nicht erlischt, sowie der Umstand, dass nach der Operation manche anstrengende Gewerbe z. B. Heben schwerer Lasten etc. nicht aufgegeben werden.

2. Wird bei sehr weiten Bruchpforten, atrophischer Muskulatur und ausgedehnten Fascien der verringerte Widerstand oft auch nach der Operation nicht beseitigt.

3. Kommt noch der wichtige Umstand in Betracht, dass der neben dem obliterierten Bruchsack befindliche Samenstrang nicht vollkommen eliminiert werden kann.

Dass 4. die Art der operativen Technik von grosser Bedeutung sei, wurde schon früher an verschiedenen Stellen hervorgehoben. Ob dagegen eine während der Heilung bestehende, geringe Eiterung die Recidive-Fähigkeit zu erhöhen im stande sei, habe ich meinen eigenen Beobachtungen nicht entnehmen können, ich glaube vielmehr, dass ein geringer Grad von Entzündung die Widerstandskraft der Narbe erhöht. Auch Escher hat die Erfahrung gemacht, dass sich die Zahl seiner Heilungen sowohl auf die per primam intentionem, als die durch Eiterung geheilten Fälle bezog.

5. Scheint auch nach meinen Erfahrungen die von Socin hervorgehobene Thatsache, dass das Tragen des Bruchbandes die Narbe zur Atrophie bringe und dadurch die Recidive-Fähigkeit erhöhe, von Bedeutung zu sein.

In neuerer Zeit haben wohl viele Autoren darauf gedrungen, dass von einem Tragen des Bruchbandes einige Monate nach der Operation abzusehen sei, allein es wurde dennoch wieder von anderer Seite hervorgehoben, dass das Tragen des Bruchbandes durchaus unschädlich, eher nützlich sei. Während Riedel zeigte, dass von 54 Kranken, welche kontinuierlich ein Bruchband trugen, 88% recidivefrei blieben und von 20 Operierten, die kein Bruchband getragen haben, nur 55% recidivefrei blieben, zeigte Anderegg, dass von jenen Operierten der Socin'schen Klinik, welche kein Bruchband trugen, 24% Recidiven bekamen, während von jenen, welche ein Bruchband trugen, 54% recidivierten. Lucas-Championniere hält ebenfalls den Druck der Pelotte auf die Narbe nachteilig; derselbe scheint mir das Richtigste über das Tragen des Bruchbandes gesagt zu haben: die Bruchbänder sollen die Narbe bloss schützen und nicht drücken, deshalb erscheint es am zweckmässigsten, das Bruchband bloss kurze Zeit nach der Operation, solange die Narbe noch zart ist, tragen zu lassen und es dann wegzulassen. Auch Mac Ewen lässt in den wenigsten Fällen (Lauenstein) und Bassini in keinem Falle nach der Operation ein Bruchband tragen. Ich glaube, für uns alle sollten diese günstigen ohne Bruchband erzielten Resultate genug massgebend sein, um auf das spätere Tragen des Bruchbandes zu ver-

zichten. Ich hatte den meisten meiner Patienten ebenfalls den Rat erteilt, in den ersten 2 bis 3 Monaten ein leicht federndes Bruchband anzulegen und sodann dasselbe wegzulassen; dieser Rat wurde auch von mehreren ohne weiteren Schaden befolgt; bei einem Kranken, der gegen meinen Rat ein sehr stark federndes Bruchband beständig getragen hatte, hatte sich eine Recidive eingestellt. Die Bauchdecken waren an Stelle des Bruchbandes fast vollkommen atrophiert und es war bei diesem Kranken entschieden ein durch das Tragen des Bruchbandes entstandener Nachteil nachzuweisen.

Siegmund (siehe bei Rothmund Seite 144), ein Gegner der Bruchoperationen, machte übrigens schon vor einem halben Jahrhunderte auf die Gefahren aufmerksam, welche für einen Operierten daraus entspringen, dass er ein Bruchband trägt; er hebt hervor, dass durch die Pelotte die exsudierten Massen leicht zur Resorption gebracht werden können.

Vielleicht lässt sich eine weitere Verringerung der Recidiven dann erwarten, wenn wir späterhin Fälle untersuchen werden können, in welchen der Samenstrang aus dem Bruchkanal und der äusseren Bruchpforte vollständig oder fast vollständig eliminiert ist. Man gebe sich aber auch für diese Fälle keiner allzugrossen sanguinischen Hoffnung hin, denn wenn es auch dann bei solider und widerstandsfähiger Narbe im Verlaufe des Leistenkanales und der äusseren Bruchpforte gelingen wird, dass der Bruch nicht mehr an der äusseren Bruchpforte vordringen wird, so wird es sicherlich dennoch wieder Fälle geben, in welchen die ganze Gegend der Narbe entsprechend dem Verlaufe des Leistenkanales, mitunter infolge individueller Disposition eine gewisse Vorwölbung erleiden wird.

Ich bin am Schlusse meiner Betrachtungen; mögen sie den Beweis erbracht haben, dass wir vieles auf dem Wege, den wir in gemeinsamer internationaler Arbeit gegangen sind, erzielt haben, dass aber noch manches erstrebt und verbessert werden muss, nicht bloss durch Darstellung unserer im raschen Fortschritte gewonnenen Erfolge, sondern auch durch Klarlegung der oft erst nach Jahren zu Tage tretenden Uebelstände, Misserfolge und ihrer wahrscheinlichen Ursachen.

Bericht über die an der Klinik Billroth seit dem Jahre 1884 operierten Hydrocelen

von

Dr. Alfred Gleich,
Operateur der Klinik.

Die Behandlung der Hydrocelen hat durch die Einführung der modernen Wundbehandlung insoferne eine Aenderung erfahren, als sich die operative Methode mit dem Schnitte und partieller Exstirpation der Tunica vaginalis immer mehr Bahn brach.

Die von Velpeau ersonnene Radikaloperation durch Punktion und nachherige Injektion von Jodtinktur wurde von manchem Chirurgen verworfen, weil nach ihr — wie Tillmanns sagt — Recidiven ziemlich häufig sind.

O. v. Weiss[1]) stellte im Jahre 1884 die Enderfolge der Injektionsbehandlung an der Klinik Billroth zusammen, mit dem Resultate, dass diese Methode 15,5% Recidiven ergiebt.

Wenngleich der Prozentsatz etwas hoch erscheint, konnte sich Prof. Billroth nicht entschliessen, von dieser Methode Abstand zu nehmen, denn sie bietet folgende Vorteile: sie hilft in den meisten Fällen, kann bei Recidiven leicht wiederholt werden, erfordert dabei den kürzesten Spitalsaufenthalt und schadet nie. Prof. Billroth vertritt demnach den Standpunkt, dass bei der geringen funktionellen Störung, die das Uebel verursacht, diejenige Behandlungsweise gewählt werden müsse, welche die kürzeste Erwerbsunfähigkeit und die geringste Gefahr einer accidentellen Erkrankung bietet.

---

[1]) Wr. med. Wochenschrift 1—4 1884.

Seit Abschluss der von v. Weiss gegebenen Statistik kamen bis Ende 1891 100 Patienten unter der Diagnose »Hydrocele« zur klinischen Behandlung, darunter 1 Spermatocele, 6 Fälle von Hydrocele testis et funiculi spermatici, 3 Hämatocelen, 2 vereiterte Hydrocelen, 88 Hydrocelen der tunica vaginalis testis.

Die Hälfte der Patienten stand zwischen dem 30. und 60. Lebensjahre, 29 waren jünger, die übrigen hatten das 60. Jahr überschritten.

In 8 Fällen wurde die Erkrankung beiderseits beobachtet, in 50 rechterseits, in 42 linkerseits, so dass ein Ueberwiegen des Erkrankungsprozesses auf der rechten Seite resultiert, wie auch v. Weiss beobachtet hatte, woran vielleicht der grössere mechanische Insult dieser Seite durch die Bekleidung, respektive die gegen Traumen etwas exponiertere Lage derselben Schuld trägt.

An ätiologischen Momenten konnte ausser den bekannten (Traumen, Tripper und dergl.) nichts Neues gefunden werden; bei einigen jugendlichen Individuen war das Leiden angeboren, bei Männern jenseits der 30er Jahre häufig ohne eruierbare Veranlassung entstanden, bei jungen vorwiegend traumatischen Ursprungs; 13mal war überstandene Gonorrhoe angegeben, doch betrug der Zeitraum von der Infektion bis zum Vermerk der Hydrocele öfters viele Jahre, in einem Falle 34 Jahre, so dass das »propter hoc« nicht durchwegs annehmbar erscheint. Ein Patient gab an, dass seine früher lange Zeit nur gänseeigrosse Hydrocele im Verlaufe einer Gonorrhoe rasch zu Kindskopfgrösse angewachsen war.

Wiederholte, bakteriologische Untersuchungen des centrifugierten Hydroceleninhaltes ergaben keine Anhaltspunkte für die Aetiologie des Leidens.

Von Kombinationen der Hydrocele mit anderen Abnormitäten wären mehrere Fälle zu erwähnen, in welchen nebenbei eine Hernie oder Varicocele bestand, sowie ein Fall mit Kryptorchismus der anderen Seite.

Die Beschwerden der Patienten waren geringe: Gefühl der Schwere bei grossen Hydrocelen, seltener Schmerzen, auch kleinerer, bei der Arbeit; viele Patienten trieb wohl nur der Umstand zur Operation, dass sie das Leiden als Ursache der sinkenden Potenz betrachteten, junge Leute zumeist die Eitelkeit.

Als Operationsmethode stand fast ausschliesslich die Punktion und nachfolgende Injektion einer Lösung von zwei Teilen Tinctura jodi officinal. und einem Teile destillierten Wassers in Verwendung. Die Injektionsflüssigkeit wurde nach 10 Minuten wieder entleert,

die Troicartwunde mit Jodoformgaze bedeckt und mit Heftpflaster verschlossen.

In einem Falle wurde 10% Jodoformglycerinemulsion injiciert und belassen, ein Verfahren, welches bekanntlich seit Jahren an der Klinik Billroth bei kalten Abscessen, neuerdings auch für Ecchinococcensäcke mit gutem Erfolge in Verwendung steht. Auch dieser Fall kam zur Heilung, es trat Schrumpfung des Sackes ein; der Patient ist nunmehr seit zwei Jahren geheilt. — Einmal wurde Tinct. jod. fort. (20 gr.) injiciert, worauf eine ziemlich starke Reaktion eintrat, welche dadurch leicht zu erklären ist, dass die Injektionsflüssigkeit nur teilweise entleert wurde; auch dieser Fall — er entspricht der von König beschriebenen Applikationsweise der Jodtinktur — blieb ohne Recidiv.

In der Mehrzahl der Fälle war die Injektionsflüssigkeit mit 30 gr dosiert, bei Recidiven mit grösseren Höhlen wurde bis 60 gr gestiegen, bei jungen Leuten und Kindern die Dosis auf wenige Gramm herabgesetzt.

Die Injektion wurde jedoch in jenen Fällen unterlassen, in denen die Punktionsflüssigkeit stark hämorrhagische Färbung hatte, ferner wo bei der Punktion Flüssigkeitsaustritt ins Zellgewebe erfolgte, so dass angenommen werden konnte, die Troicartkanüle habe den Hydrocelensack verlassen.

Diesen leicht und ohne Narkose ausführbaren Eingriff vertragen Männer in mittleren Jahren, ja auch Greise, gut, es stellen sich meist nur geringe Schmerzen ein, unbedeutende Schwellung des Scrotums. Die Patienten können nach 4—6 Tagen das Spital verlassen und mit einem Suspensorium meist unbehindert ihrer Arbeit nachgehen. Die Schrumpfung des Hydrocelensackes geht langsam vor sich und ist oft erst nach einem Jahre abgeschlossen.

Eine Ausnahme in dem Verlaufe kommt dadurch zustande, dass die Injektionsflüssigkeit mangelhaft oder gar nicht abläuft; es treten dann oft intensive Schmerzen, Schwellung, Rötung und Oedem des Scrotums auf. Ebenso ruft Verstärkung der Dosis über 30 gr bei Recidiven, oder bei gleichzeitiger Injektion von je 20— 30 gr in beide Säcke bei bilateraler Hydrocele, stärkere Reaktionserscheinungen hervor. Bei Recidiven kann es auch bei Ausfluss der Injektionsflüssigkeit wegen Starrheit der verdickten Wandung leicht zu Lufteintritt in die Höhle, oder Entwicklung von Joddämpfen in derselben kommen, ein unangenehmer Zufall, welcher in zwei der Fälle die Ursache heftiger Schmerzen, beträchtlicher Schwellung und einer Temperatursteigerung bis über 40° wurde.

Wesentlich anders gestaltet sich der Verlauf nach der angegebenen Operationsmethode bei jugendlichen Individuen; dieselben reagieren meist mit quälenden, ins Abdomen ausstrahlenden Schmerzen, welche gewöhnlich, wie das sie begleitende Fieber, mehrere Tage andauern; zudem gehören Schwellung und Rötung des Scrotums zu den constanten Folgen. Oft stellt sich auch Harnverhaltung ein, welche freilich häufig durch das Eintauchen der Hand in heisses Wasser — ein altes Volksmittel — behoben wird, oder zum Katheterismus Anlass giebt. — Die Dauer der Spitalbehandlung ist in diesen Fällen 10—11 Tage.

Um über den Wert der geübten Operationsmethode Aufschluss zu erhalten, wurden Erkundigungen nach dem Befinden aller Patienten eingeleitet. Nur von 52 trafen Nachrichten ein; ein kleiner Teil stellte sich zur Untersuchung persönlich vor. In 10 Fällen war Recidive eingetreten und zwar bei einem 72jährigen Greise, bei 4 Männern in mittleren Jahren, deren einer an Tuberkulose litt und bei 5 jungen Leuten.

Beachtet man nun, dass von diesen Operierten nur 16 unter 30 Jahren waren, so stellt sich das Verhältnis der Recidive bei Männern über 30 Jahren auf $^1/_7$, bei jüngeren hingegen auf fast $^1/_3$ der Fälle.

v. Weiss hatte in seiner Statistik die Trennung nach dem Alter nicht durchgeführt. Doch scheint dieselbe für die Wahl der Therapie von Einfluss, umsomehr als die Erfolge der Incisionsbehandlung mit den geringen Recidiven (z. B. Volkmann von 163—1, Juillard 54—0, Bardeleben 46—2) zur selben ungemein ermutigen.

Für Leute in mittlerem Alter stellt sich die Statistik der letzten Jahre besser als der Durchschnittsprozentsatz, den v. Weiss gefunden; für diese Fälle hat die Injektionsmethode sich bewährt; es ist kein Grund, von ihr zu lassen.

Bei jugendlichen Individuen hingegen drängt sich der Gedanke auf, der Incision den Vorzug zu geben, die bei Beherrschung der Asepsis viel sicherer und in derselben Zeit zum Ziele führt. Den gleichen Schluss müssten wir für Hydrocelen funiculi spermatici ziehen, von welchen 6 in Behandlung waren, 2 recidivierten, 1 kam als Recidive in Behandlung, es war also nur die Hälfte Heilungen erzielt. Doch auch für diese Fälle kann die Injektionsmethode beibehalten werden, um bei der Recidive dann der Incision das Feld zu räumen.

Vielleicht sind auch nach Incision die Recidiven bei jugendlichen Individuen mit meist angeborenen oder traumatischen Hydro-

celen nicht so selten. Die Reaktionserscheinungen der Injektionsbehandlung recidivierter Hydrocelen waren bei jungen Leuten nie mehr stürmisch, falls nicht besondere Zufälle wie Steigerung der Dosis, Flüssigkeitsverhaltung oder Lufteintritt selbe bedingten. Fünf Fälle kamen zur Incision, zwei derselben waren Hämatocelen; die eine erheischte die Incision, da wenige Tage nach der Punktion und teilweiser Entleerung sich starke Entzündungserscheinungen einstellten, die andere wurde sofort nach der durch Punktion sichergestellten Diagnose incidiert. Beidemale erforderte die Heilung einen Spitalaufenthalt von über 20 Tagen. In zwei weiteren Fällen musste wegen Eiterung im Hydrocelensacke nach (auswärts) ausgeführten Punktionen die Incision gemacht werden. — Ein Fall von Incisionsbehandlung (ohne vorherige Punktion), infolge Zweifels in der Diagnose, ob es sich um einen Tumor oder eine dickwandige Hydrocele handle, gehört noch hieher. Es war eine der dickwandigen Hydrocelen, die nach Prof. Billroth's Grundsatz der Incisionsbehandlung zuzuführen sind. — Der Hydrocelensack wurde verkleinert, die Innenwand mit Jodtinktur bepinselt, drainiert und vernäht, die Hautwunde darüber vereinigt. Die Dauer des Spitalaufenthaltes betrug 12 Tage.

Wenn es gestattet ist, aus dieser verhältnismässig geringen Anzahl von Fällen Schlüsse über die Verwertbarkeit des angeführten Verfahrens zu ziehen, würden dieselben folgendermassen zu formulieren sein:

1) Die Radikaloperation durch Punktion und Injektion von Jodtinktur 2 : 1 für Hydrocelen ergiebt die besten Resultate bei Männern in den mittleren Jahren, giebt jedoch bei jungen Leuten wesentlich schlechtere Erfolge.

2) Hämatocelen, sowie selbstverständlich auch suppurative Formen eignen sich für die Punktionsbehandlung nicht.

3) Bei zweifelhafter Diagnose und Verdacht auf Hodentumoren ist das Verfahren auszuschliessen.

4) Recidiven bei starren verdickten Wandungen erheischen aus dem Grunde eine andere Behandlungsweise, weil der Schrumpfungsprozess der Höhle nicht zu erwarten steht, die Folgeerscheinungen manchmal ziemlich bedrohlich sind.

Die Misserfolge der Injektionsbehandlung gerade bei jungen Leuten mögen es wohl gewesen sein, welche viele deutsche Chirurgen (v. Bergmann, Bardeleben, v. Braman, Tillmanns) bewogen, der von Volkmann'schen Incisionsbehandlung den Vorzug einzuräumen und dieselbe, wie dies v. Bergmann that, auf Grund der Asepsis

vollkommener auszubauen; trotzdem verdient doch die Injektionsmethode nicht ganz verdrängt zu werden.

Kocher und König stimmen darin überein, dass ein Verfahren, das ohne jegliche Gefahr, ohne Anwendung der Narkose und ohne Aufbringung eines besonderen, antiseptischen Apparates so viele Heilungen erzielt, als das Normalverfahren angenommen werden müsse — eine Ansicht, welche Prof. Billroth stets vertreten hat.

Ueber eine eigenartige symmetrische Erkrankung der Thränen- und Mundspeicheldrüsen

von

Prof. Dr. Johann Mikulicz,

Direktor der chirurgischen Klinik in Breslau.

Mit Tafel IX und 5 Holzschnitten.

In der Sitzung vom 23. Januar 1888 stellte ich im Verein für wissenschaftliche Heilkunde zu Königsberg [1]) einen Fall vor, der ein eigentümliches, mir bis dahin unbekanntes Krankeitsbild darbot. Beide Thränendrüsen und sämmtliche Mundspeicheldrüsen waren in symmetrischer Weise zu Geschwülsten umgewandelt, die sich aus dem normalen Lager dieser Organe stark hervordrängten und dadurch das Gesicht des Kranken in auffallender Weise entstellten. Die Geschwülste waren allmählich entstanden; sie waren zur Zeit der Untersuchung von derber Konsistenz, schmerzlos, ohne Spur von entzündlichen Erscheinungen. Im übrigen waren an dem Träger dieser Tumoren keine krankhaften Veränderungen nachzuweisen.

Die Deutung dieses Krankheitsfalles setzte mich in die grösste Verlegenheit, denn er passte nirgends in den Rahmen der bisher bekannten und benannten Krankheiten. Auch fand ich in der Litteratur nicht eine einzige der meinigen analoge Beobachtung verzeichnet. Ich hatte die Hoffnung, dass mir der Zufall einen zweiten, ähnlichen Fall in die Hände spielen und dadurch die Auffassung des Krankheitsbildes erleichtern werde. Indessen scheint die betreffende Affektion sehr selten zu sein, so dass ich diese Hoffnung wohl aufgeben muss. Ueberdies sind in der Zwischenzeit von anderen

[1]) Berliner klin. Wochenschrift 1888, 759.

Beobachtern mehrere Fälle mitgeteilt worden, die dem meinigen entweder völlig gleichen oder doch so ähnlich sind, dass sie zur Beurteilung des vorliegenden Krankheitsprozesses herangezogen werden dürfen.

Aus diesem Grunde habe ich mich entschlossen, meinen Fall schon heute ausführlich mitzuteilen.

Krankengeschichte.

Der 42jährige, verheiratete Eigenkäthner (kleiner Bauer) Christof Kalweit aus Marienwalde in Ostpreussen hat vor 20 Jahren eine Lungenentzündung durchgemacht; sonst will er stets gesund gewesen sein. Vor 7 Monaten, im Juni 1887, bemerkte er, dass beide obere Augenlider zu schwellen begannen; er hatte dabei weder Schmerzen noch sonstige Beschwerden, nur wurde mit zunehmender Schwellung das Oeffnen der Lider erschwert. Später verengte sich die Lidspalte derart, dass er im Sehen behindert wurde. Bald darauf entwickelte sich unter beiden Kieferwinkeln eine ebenfalls schmerzlose Geschwulst, die im weiteren Verlaufe beim Essen und Sprechen hinderlich wurde. Ueber die Zeit der Entwicklung der anderen Anschwellungen vermag Patient nichts anzugeben, jedenfalls zeigten sie sich erst später. Nur die Beeinträchtigung im Gebrauch der Augen beunruhigte den Kranken und führte ihn zu einem Arzte, der ihm eine innere Medizin verschrieb. Als dies erfolglos blieb, suchte er in der chirurgischen Klinik in Königsberg Hilfe.

Befund am 13. Januar 1888. Kräftig gebauter, gut genährter Mann von sonst gesundem Aussehen. In den inneren Organen keine Abweichungen nachweisbar. Insbesondere zeigen Leber, Milz und Nieren keine Veränderungen; Urin eiweissfrei. Pankreas nicht zu palpieren. Prostata nicht vergrössert. Nirgends nachweisbare Lymphdrüsenschwellungen. Im Blut keine auffallenden Veränderungen, insbesondere keine Leukocythose. Sehnen- und Hautreflexe normal. Temperatur und Puls normal.

In auffallender Weise erscheint das Gesicht durch symmetrische Anschwellungen im Bereich der oberen Augenlider, der Parotis und der Submaxillargegend verändert. (Siehe beistehende Abbildung Fig. A.)

Die oberen Augenlider hängen, besonders in ihrer lateralen Hälfte, so weit herunter, dass die Lidspalte auf einen schmalen, dreieckigen Raum reduziert erscheint, dessen Basis die zwei inneren Drittel des unteren Lidrandes bilden. Im äusseren Drittel berühren sich die beiden Lidränder vollständig. Pat. vermag selbst unter

starker Anstrengung das obere Lid nicht merklich höher zu heben. Infolgedessen bleibt dauernd das grössere, obere äussere Segment der Iris und Pupille vom oberen Lid verdeckt. Wohl infolgedessen hat sich ein Strabismus convergens entwickelt, durch welchen

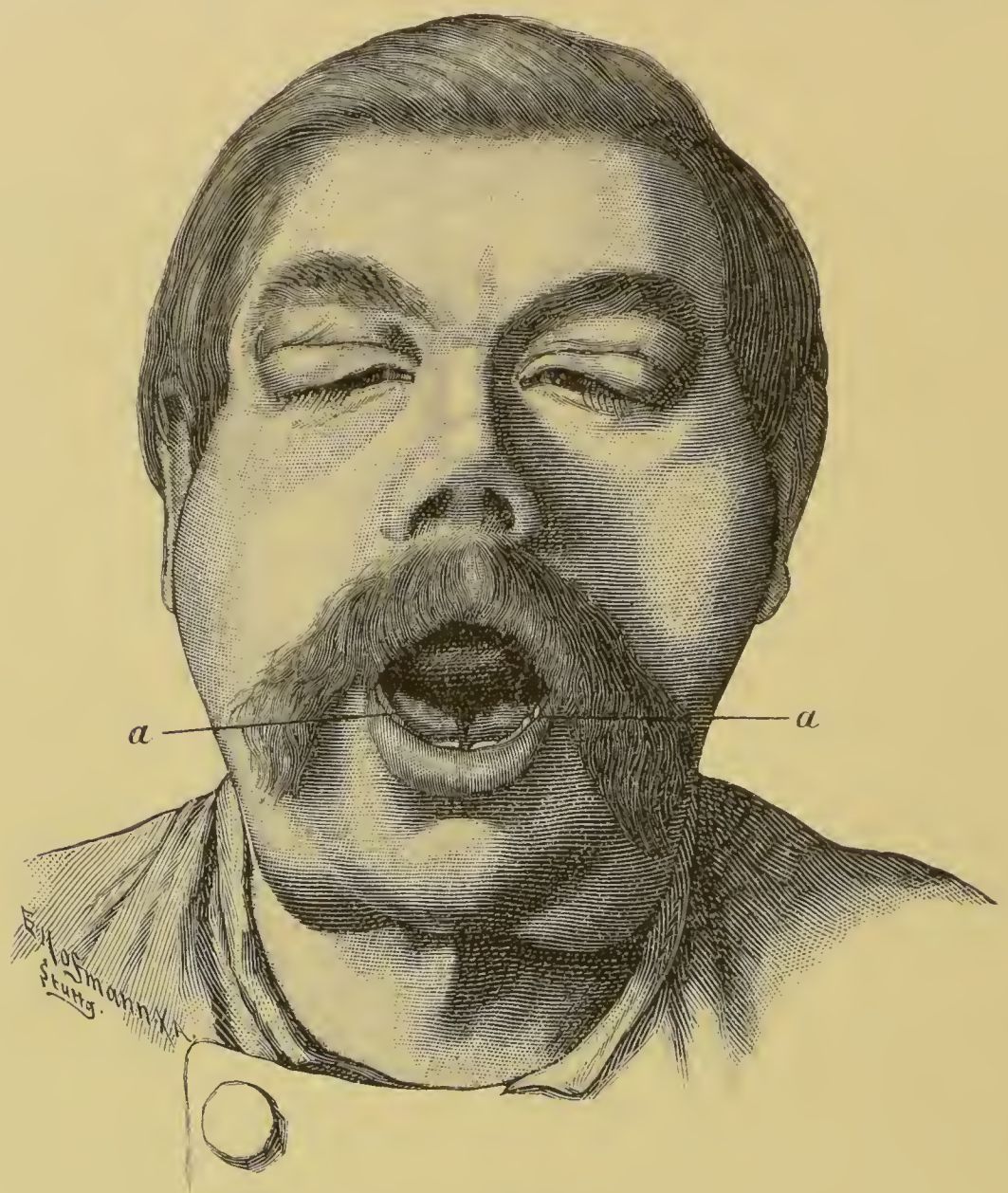

Fig. A.

die Pupillen in den relativ weiteren medialen Teil der Lidspalte eingestellt werden.

Die äusseren zwei Drittel der oberen Augenlider sind ausserdem halbkugelig nach vorn und aussen gewölbt, so dass hier die mittlere Lidfalte fast verstrichen erscheint. Bei der Palpation findet man hier unter der Lidhaut einen kleinhöckerigen, derben Tumor von quer ovaler Gestalt, der sich bis an den Orbitalrand verfolgen lässt. Der Tumor selbst ist wenig beweglich, die leicht ödematöse Lidhaut über demselben dagegen leicht verschiebbar.

Wird das obere Augenlid mit dem Finger stark in die Höhe gezogen, so erscheint die äussere Hälfte der Uebergangsfalte durch den beschriebenen Tumor so weit hervorgedrängt, dass sie bis nahe an den Cornealrand reicht. (Vergl. nebenstehende Abbildung Fig. B.)

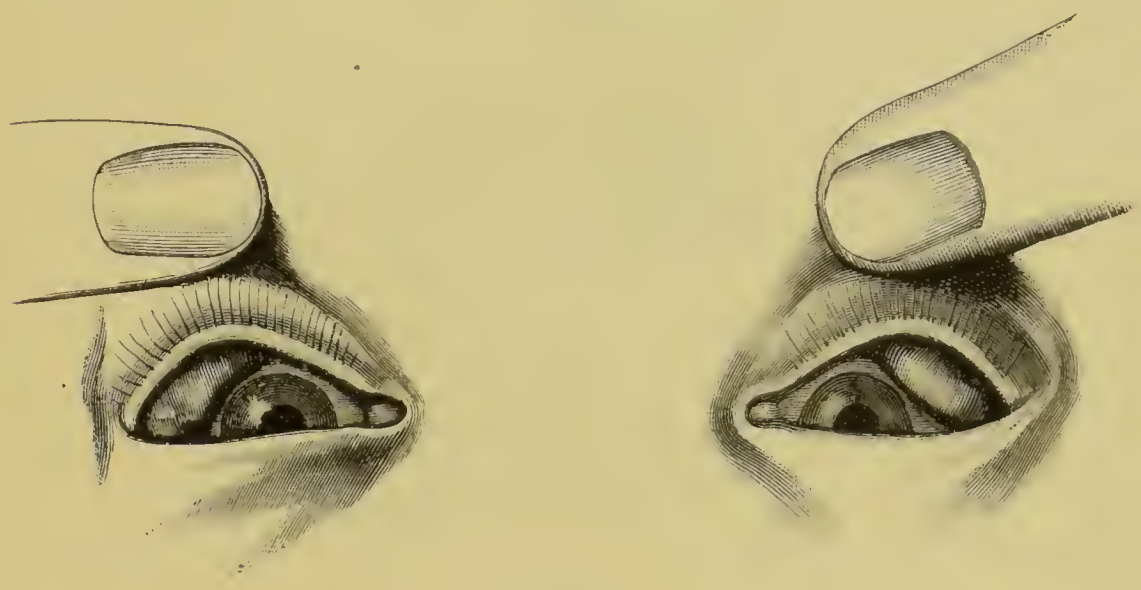

Fig. B.

Conjunctiva selbst leicht gerötet und etwas verdickt. Die Bulbi etwas nach innen und vorn dislociert, im übrigen keine krankhaften Veränderungen an ihnen nachweisbar. Sehvermögen ungestört.

Die Parotisgegend beiderseits von einer flach gewölbten, einheitlichen Geschwulst eingenommen, welche ihrem Sitze nach genau der Lage der Ohrspeicheldrüse entspricht; sie dehnt sich nach vorn bis in die Mitte der Wange aus, lässt sich in die Nische zwischen Kieferast und Warzenfortsatz verfolgen und hebt das Ohrläppchen deutlich ab. Konsistenz derb elastisch. Ihre Oberfläche ist scheinbar glatt, die Haut darüber wenig verschiebbar.

Unter jedem Kieferwinkel ragt eine circa hühnereigrosse, von normaler, verschiebbarer Haut bedeckte Geschwulst hervor. Sie ist etwas verschiebbar, von derber Konsistenz; ihre Oberfläche lässt stellenweise flache Höcker erkennen. Die beiden Tumoren stossen in der Mittellinie fast zusammen.

Oeffnet Pat. den Mund, so fallen zunächst zwei den Sublingualdrüsen entsprechende Tumoren auf. Sie präsentieren sich als zwei längliche Geschwülste, welche, in Form und Grösse einer auf die Kante gestellten Mandel, den Boden der Mundhöhle zu beiden Seiten des Frenulum linguae einnehmen. (Siehe Fig. A a-a.) Sie reichen bis in die Höhe der Zahnkronen und lagern sich so zwischen die Spitze der ruhenden Zunge und die Zahnreihe. Die Schleimhaut über den Tumoren leicht geschwollen.

Eine kolossale Vergrösserung weisen die Gaumendrüsen auf. (Siehe Fig. C.)

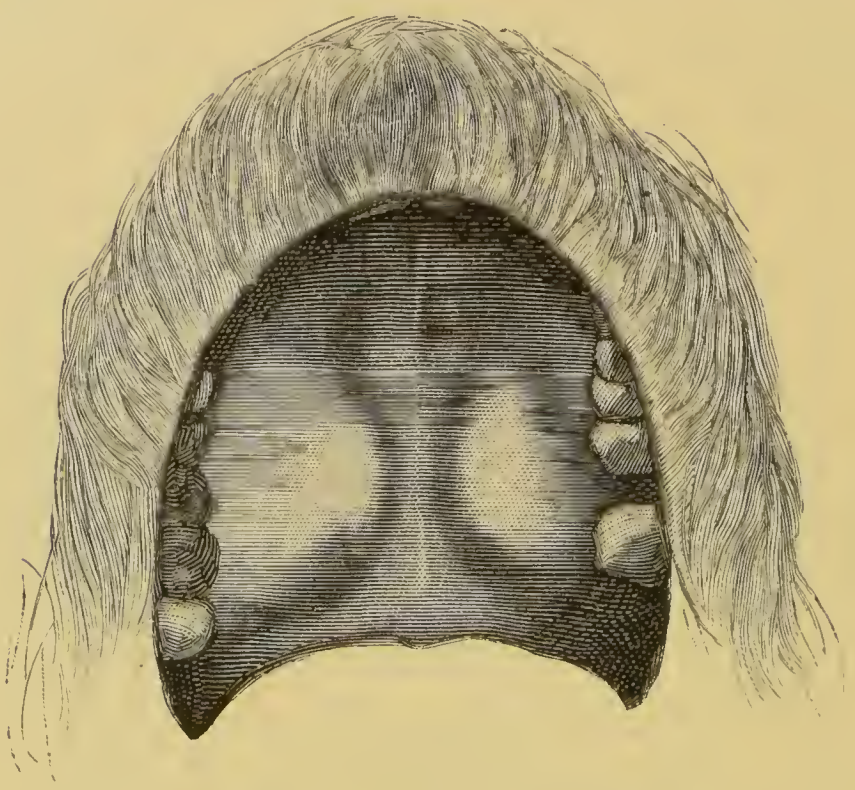

Fig. C.

Der Gaumen ist beiderseits bis über die Grenze des weichen Gaumens hinaus von je einer fast kastaniengrossen, scharfbegrenzten Geschwulst eingenommen. Beide Geschwülste reichen bis an den Alveolarrand, lassen aber in der Mittellinie eine $^1/_2$ cm breite, nach vorn allmählich breiter werdende Furche von normalem Aussehen frei. Nach vorn reichen sie bis an den I. Prämolaris. Die Oberfläche der Anschwellungen erscheint glatt, die Schleimhaut darüber unverändert, die Konsistenz prall elastisch.

Unter der Wangenschleimhaut finden sich beiderseits vor dem Ausführungsgange des Ductus Stenonianus etwa erbsengrosse, bewegliche Knoten (accessorische Drüsen). Ausserdem liegen noch weiter vorn, gegen das Vestibulum oris zu, mehrere bis erbsengrosse, bewegliche Knötchen unter der Wangenschleimhaut.

Während der Untersuchung findet reichlich Speichelabsonderung statt, doch sind sonst keine Erscheinungen von Speichelfluss vorhanden. An der Mundschleimhaut keine auffällige Veränderung. Mehrere Zähne fehlen, einzelne sind cariös.

Da nur die Anschwellung der Thränendrüsen dem Kranken hinderlich war, wurde zunächst eine partielle Entfernung derselben, soweit sie das Oeffnen der Lidspalte erschwerten, vor-

genommen (1. Februar 1888). Circa 1 1/2 cm langer, horizontaler Schnitt in der Verlängerung der Lidspalte, Spaltung der Konjunktiva über dem am meisten vorspringenden Teil des Tumors. Die Drüse wurde nun stumpf bis unter den Orbitalrand freipräpariert und der entblösste Teil mit der Schere abgetragen. Naht der Hautwunde. Es wurde auf jeder Seite eine etwa 2 1/2 cm lange, 1—1 1/2 cm im Durchmesser haltende Masse der Geschwulst, nach meiner Schätzung ungefähr 2/3 des ganzen Tumors entfernt. Es folgte glatte Heilung. Schon nach wenigen Tagen war der funktionelle Erfolg ein so evidenter, dass Pat. befriedigt die Klinik verlassen konnte.

Die Besserung des Zustandes hielt jedoch nicht lange an. Bald kamen die Geschwülste an den Augenlidern wieder zum Vorschein und verengerten die Lidspalten fast in demselben Masse als vor der Operation. Auch vergrösserten sich die Tumoren an den Kieferwinkeln zusehends. Aus diesem Grunde kam Pat. Ende März abermals in die Klinik. Sämmtliche Tumoren schienen um Geringes an Umfang zugenommen zu haben. Die Anschwellung der Thränendrüsen hat fast den alten Umfang wieder erreicht. — Es wird ein Versuch mit Pilokarpininjektionen gemacht, in der Hoffnung, durch vermehrte Sekretion eine Volumsabnahme der vergrösserten Drüsen zu erzielen. Trotz reichlicher Salivation ist ein Erfolg nicht zu konstatieren; deshalb wird nach 18 Tagen die Kur abgebrochen und auf dringendes Verlangen des Kranken abermals zum Messer gegriffen. Am 19. April wird unter gleicher Schnittführung wie das erste Mal die ganze Thränendrüse rechterseits exstirpiert. Die letzten tief gelegenen Reste werden mit dem scharfen Löffel hervorgeholt. Glatte Heilung. Am 1. Mai wird in gleicher Weise die Thränendrüse entfernt. Gleichzeitig werden auch beiderseits die vergrösserten Submaxillardrüsen exstirpiert. Sie liegen ebenso locker, wie die normale Drüse, in ihrem Lager, und lassen sich mühelos und unter geringfügiger Blutung ausschälen. Glatte Heilung per primam intentionem. Nach 10 Tagen wird Pat. entlassen.

Ueber das weitere Schicksal des Kranken liegen nur briefliche Berichte vor. Am 12. Juli, also 2 Monate nach seiner Entlassung, schrieb er mir selbst, er sei mit seinem Zustande sehr zufrieden. Die Anschwellung der Ohrspeicheldrüsen scheine allerdings noch zuzunehmen, sie behindere ihn aber nicht. Er sei im Gebrauche der Augen gar nicht behindert, obwohl er den ganzen Tag in der Sonnenhitze auf dem Felde arbeiten müsse. Die Anschwellungen am Halse (Submaxillardrüsen) seien nicht wieder gekommen. Er fühle sich auch sonst ganz gesund.

Am 25. Juli erkrankte er plötzlich unter den Erscheinungen einer Peritonitis (Perityphlitis?), nachdem er noch Tags vorher seiner Arbeit nachgegangen war. Er erlag der Krankheit am 9. Tage. Die Geschwülste in der Parotisgegend und im Munde sollen sich während dieser Erkrankung binnen wenigen Tagen rapid zurückgebildet haben, so dass sie vor dem Tode fast verschwunden waren.

Ueber die anatomische Untersuchung der exstirpierten Teile kann ich folgendes berichten. Am meisten Beachtung verdient die Untersuchung der Submaxillardrüsen, welche in toto entfernt worden sind. Zunächst muss hervorgehoben werden, dass jede der auf Kinderfaustgrösse angeschwollenen Drüsen in Bezug auf Form und Gliederung in Lappen und Läppchen genau den Verhältnissen der normalen Drüse entsprach. Die Totalansicht und der Querschnitt des Tumors, auf Taf. IX Fig. 1 und 2 dargestellt, geben ein treues Bild davon. Der Tumor zeigte in den gröberen makroskopischen Einzelheiten den normalen Bau der Drüse, nur in's Masslose vergrössert. Ein wesentlicher Unterschied fand sich jedoch auf dem frischen Querschnitt schon für das blosse Auge in der Farbe und im feineren Gefüge der die einzelnen Läppchen bildenden Drüsenmasse. An Stelle des feinkörnigen, graurötlichen Gefüges der normalen Drüsensubstanz sehen wir eine mehr homogene, blassrötlichgelbe, speckige Masse von leichter Transparenz. Die Konsistenz ist vermindert, speckig. Die Zahl der Blutgefässe scheint nur in den Septis, der Grössenzunahme des Organs entsprechend, vermehrt zu sein; die Drüsensubstanz selbst erscheint auffallend gefässarm.

Die mikroskopische Untersuchung ergab, dass die Hauptmasse des Tumors aus einem ziemlich gleichmässig angeordneten Gewebe kleiner Rundzellen bestand. (Siehe Tafel IX, Fig. 3.) Die Zellen liegen stellenweise dichter beisammen; an anderen Stellen ist zwischen ihnen ein feines Retikulum zu erkennen. Vereinzelte, grössere Zellen lassen deutlich Kernteilungsfiguren erkennen. In diese kleinzellige Hauptmasse eingebettet erscheinen, teils einzeln, teils gruppenweise, die anscheinend unveränderten Acini der Speicheldrüse. Sie sind durch das Rundzellengewebe gewissermassen auseinander gedrängt, auseinander geworfen.

Aehnliche Verhältnisse boten sich bei der mikroskopischen Untersuchung der Thränendrüse dar; nur dass hier die Acini weit seltener anzutreffen waren und, wie es scheint, in den am meisten nach aussen gedrängten Partieen der Geschwulst ganz fehlten.

Versuchen wir den beschriebenen Fall zu deuten, so stossen wir auf mannigfache Schwierigkeiten. Der Krankheitsprozess stellt sich klinisch als eine langsam entstehende, kolossale Vergrösserung sämtlicher Speichel- und Thränendrüsen dar, ohne entzündliche Erscheinungen, ohne nachweisbare Mitbeteiligung des Gesamtorganismus. Der Prozess bleibt auf das Gebiet dieser Drüsen scharf beschränkt, er zieht weder die Nachbarschaft, noch andere Organe und Gewebe in Mitleidenschaft. Die mikroskopische Untersuchung ergiebt, dass das eigentliche Drüsenparenchym dabei eine ganz passive Rolle spielt. Die Grössenzunahme ist lediglich durch eine massenhafte, kleinzellige Infiltration des interstitiellen Bindegewebes bedingt.

Es ist klar, dass der mikroskopische Befund allein hier den Prozess nicht erklären kann. Wäre eine einzige Drüse in der geschilderten Weise verändert, so würden wir nicht anstehen, an eine echte Geschwulst zu denken. Wissen wir doch, dass gerade in den Speicheldrüsen, vom interstitiellen Bindegewebe ausgehend, die mannigfachsten Geschwülste aus der Bindegewebsreihe, zumal auch Rundzellensarkome, vorkommen. Einem typischen Rundzellensarkom entspricht aber hier schon der histologische Befund nicht; ausserdem widerspricht das makroskopische und noch mehr das klinische Verhalten dem Bilde des echten Sarkoms. Ich meine die strenge Respektierung der Grenzen der Drüse und ganz besonders der grösseren und kleineren Septa zwischen den Drüsenläppchen. Die histologische Beschaffenheit der kleinzelligen Infiltration entspricht am ehesten dem Verhalten lymphadenoïden Gewebes. Demnach könnte man histologisch an ein Lymphom oder Lymphosarkom denken [1]). Hiermit begeben wir uns aber auf einen unsicheren Boden, auf ein Gebiet, in welchem klinische Beobachtung und histologische Forschung noch nicht völlig in Einklang gebracht sind und auf welchem die Nomenclatur noch recht unklar und zweideutig ist. Wir könnten zunächst an jene Formen von Geschwülsten denken, welche primär von Lymphdrüsen oder von präformiertem lymphadenoiden Gewebe ausgehen und als maligne Lymphome (Pseudoleukaemie) bezeichnet werden. Heidenhain [2]) hat im interstitiellen Bindegewebe der Speicheldrüsen, namentlich in der Sublingualis lymphatisches Gewebe nachgewiesen; gegen die Annahme einer primären Lymphombildung in der Speicheldrüse

[1]) Ich habe nach der ersten mikroskopischen Untersuchung den Prozess in der That als Lymphosarkom aufgefasst und in diesem Sinne auch Herrn Prof. Fuchs in Wien von dem Falle Mitteilung gemacht.

[2]) Studien des physiologischen Institutes zu Breslau 1868, 4. Heft, S. 116.

ist daher a priori nichts einzuwenden. Das vollständige Fehlen einer Mitbeteiligung der Lymphdrüsen und der Milz — wie sie z. B. auch die sog. Pseudoleukämie der Haut begleitet — spricht jedoch gegen den Charakter maligner Lymphome.

Aber auch die Annahme eines Lymphosarkoms, wie es ausser den Lymphdrüsen gelegentlich im Hoden und in anderen Organen vorkommt, ist nach meiner Meinung nicht zulässig. So weit mir die Fälle dieser Art bekannt sind, handelt es sich immer um maligne Neubildungen, die früher oder später Metastasen machen. Der klinische Verlauf entspricht dem des typischen Sarkoms. In unserem Falle war der klinische Verlauf während der 14 monatlichen Beobachtung trotz des Recidivs von Seiten der Thränendrüsen kein maligner; in den letzten Lebenstagen des Kranken bildeten sich die nicht operierten Tumoren rapid zurück. Ueberlegen wir ferner, dass das fast gleichzeitige Auftreten zahlreicher Erkrankungsherde an örtlich völlig getrennten Stellen unseren Erfahrungen über bösartige Geschwülste direkt widerspricht, so müssen wir die Annahme einer solchen in unserem Falle entschieden zurückweisen.

Das Resultat unserer Betrachtung ist somit ein rein negatives. Ueber die Bedeutung des Prozesses kann ich nur Vermutungen aussprechen. Bevor ich aber die Gedanken ausspreche, die ich mir in der Richtung gemacht habe, möchte ich die Fälle anderer Beobachter anführen, soweit sie zu dem meinigen in Beziehung zu bringen sind.

Die meiste Aehnlichkeit mit meinem Falle hat ein vor kurzem von Fuchs [1]) mitgeteilter, in welchem beiderseits die Thränendrüsen und Parotiden erkrankt waren. Ferner ein vor 3 Jahren mitgeteilter Fall von Haltenhoff [2]) mit gleichzeitiger Anschwellung der Thränendrüsen, der Parotiden und Submaxillardrüsen beider Seiten.

Der Fall von Fuchs ist folgender:

61jähriger, kräftiger Mann, von Beruf Glaser. Er bemerkte vor 5 Monaten eine Anschwellung der oberen Augenlider, vor 4 Wochen die Geschwulst in der Parotisgegend. Vorstellung in der Klinik des Prof. Fuchs in Wien im März 1890. Die beiden oberen Augenlider in ihrer äusseren Hälfte durch eine Geschwulst vorgetrieben, die im äusseren oberen Teil der Orbita lag. Der vordere Rand der Geschwulst fühlte sich hart und höckerig an; die Lider selbst waren darüber verschieblich. Wurde das Lid stark in die Höhe gezogen, so erschien die Ueber-

[1]) Gleichzeitige Erkrankung der Thränendrüsen und der Parotiden. Beiträge zur Augenheilkunde. Heft III, 1891.

[2]) Hyperplasie lymphatique des glandes lacrymales et salivaires. Annales d'oculistique 1889.

gangsfalte in ihrer äusseren Hälfte durch eine braunrote Geschwulst vorgewölbt. Die Bulbi etwas vorgetrieben, im übrigen intakt. Sehvermögen ungestört. — Anschwellung beider Ohrspeicheldrüsen; sie stellte sich als eine abgeplattete Geschwulst von 4—5 cm Durchmesser dar, die auf dem aufsteigenden Unterkieferaste lag und sich so weit nach hinten erstreckte, dass das Ohrläppchen abgezogen erschien. Konsistenz hart, Oberfläche leicht höckerig. Die übrigen Speicheldrüsen, sowie die Lymphdrüsen waren intakt, ebenso die Hoden. Innere Organe und Blut normal. Syphilis nicht vorhanden.

Pat. bekam in täglich steigender Dosis Solutio arsenicalis Fowleri. Er kam aber nur bis 14 Tropfen, weil er einen akuten Ausschlag bekam. Nach 2 Monaten war die Thränendrüsengeschwulst der rechten Seite deutlich verkleinert, während sie auf der linken unverändert blieb. Auch die Parotisgeschwülste, namentlich die rechte, waren erheblich kleiner geworden. Ein zweiter Versuch der Arsenikkur musste abermals abgebrochen werden, weil Pat. unter Schüttelfrost einen Ausschlag bekam und abmagerte. Im Mai 1891, also 14 Monate nach der ersten Vorstellung, konstatierte Fuchs ungefähr denselben Befund wie das erste Mal. Sämtliche Anschwellungen waren wieder ungefähr zur ursprünglichen Grösse herangewachsen. Sie waren aber auch jetzt indolent, hart, nirgends mit der Umgebung verwachsen, so dass sie ganz frei beweglich erschienen. Das Allgemeinbefinden war gut. — Bei der ersten Vorstellung des Kranken excidierte Fuchs ein kleines Stückchen von demjenigen Teil der Thränendrüse, der sich am meisten unter der oberen Uebergangsfalte hervordrängte. Bei der Untersuchung dieses Stückchens fanden sich, in das kaum veränderte submuköse Gewebe der oberen Uebergangsfalte eingebettet, grössere und kleinere Knoten, welche den Bau von Lymphomen zeigten. Die meisten waren gegen das umgebende Gewebe scharf abgegrenzt; sie bestanden aus dicht gedrängten, einkernigen Zellen, deren Kerne rund oder ein wenig oval, stark granuliert und mit den angewendeten Färbemitteln intensiv gefärbt waren. An manchen Kernen erkannte man das sehr spärliche, siegelringartig angeordnete Zellprotoplasma; an den meisten Kernen war aber eine deutliche Protoplasmahülle nicht zu erkennen. Zwischen den zelligen Elementen befand sich kein deutliches Reticulum, sondern eine fast homogene Zwischensubstanz. Einzelne dünnwandige Blutgefässe fanden sich im Inneren der Knoten; nirgends eine Spur von Zerfall, noch von epitheloïden oder Riesenzellen. Elemente der Drüse wurden nicht gefunden.

Die Krankengeschichte des Falles von Haltenhoff ist in Kürze folgende.

12jähriges Mädchen, früher wegen phlyktenulärer Conjunctivitis in der Augenklinik behandelt. Vor 4 Monaten entwickelte sich allmählich, ohne bekannte Ursache, ohne Fieber, ohne Beschwerden eine Anschwellung der oberen Augenlider, vor den Ohren und unter den Kieferwinkeln, u. z. zuerst am rechten, dann am linken Auge und dann an den anderen Stellen. — Gut entwickeltes Kind, von etwas blassem Aussehen, sonst gesund. Symmetrische Vorwölbung der äusseren Hälfte der oberen Augenlider durch eine unter der Lidhaut sitzende, unbewegliche Geschwulst; keine Rötung, kein Oedem, keine Gefäss-Ektasieen. Die Haut über dem Tumor verschiebbar; der Tumor selbst glatt, hart, völlig schmerzlos; er entspricht der Lage nach der Thränendrüse. Wird das obere Augenlid umgestülpt, so erscheint die Uebergangsfalte durch einen rötlichen Tumor hervorgedrängt. Conjunctiva am Bulbus im übrigen intakt. Beide Parotiden in ihrer ganzen Ausdehnung zu indolenten, fast brettharten Tumoren an-

geschwollen, die dem Kinde ein, dem Bilde des Mumps ähnliches, Aussehen geben. Auch die Submaxillardrüsen sind in symmetrische Geschwülste von ähnlicher Beschaffenheit umgewandelt. An den Sublingualdrüsen keine Veränderung nachweisbar. Keinerlei Lymphdrüsenschwellungen. Innere Organe gesund. Mandeln etwas vergrössert, die Pharynxschleimhaut etwas geschwollen. Die Zähne intakt, die Gingiva und Mundschleimhaut von normalem Aussehen. Nach Angabe der Mutter soll das Kind öfter husten und sich schnäuzen; der Nasenschleim sei öfter übelriechend. Zur Zeit besteht ein geringfügiges Eczem am Naseneingang. — Speichel- und Thränenabsonderung nicht vermehrt. Hämoglobingehalt des Blutes (nach Gowers) 85 %. Der Patientin wird ausser roborierender Diät und Bewegung in frischer Luft Jodeisensyrup verordnet. Schon nach 14 Tagen ist eine Volumsabnahme an den Geschwülsten bemerkbar. Nach mehr als einem Jahre war das Mädchen von blühendem Aussehen. Die Submaxillardrüsen sind nicht mehr zu fühlen, dagegen erscheinen die Parotiden noch etwas stärker als normal. Die Thränendrüsen fühlt man gerade noch dicht am Orbitalrand.

Ich habe die zwei Fälle von Fuchs und Haltenhoff ausführlicher wiedergegeben, weil sie für die Charakteristik des vorliegenden Krankheitsprozesses von Bedeutung sind. Wenn auch im Fall von Haltenhoff kein histologischer Befund vorliegt, so stimmt er doch klinisch mit den anderen zweien so völlig überein, dass wir annehmen dürfen, es handle sich in allen drei Fällen um denselben Prozess. Der Fall von Haltenhoff ist insofern besonders wichtig, weil hier innerhalb Jahresfrist die fast vollständige Rückbildung der Geschwülste konstatiert wurde.

Ausser den angeführten finde ich noch zwei Fälle in der Litteratur, die höchst wahrscheinlich auch hierher gehören [1]). Den einen Fall von Reymond [2]) kenne ich nur nach einem Referat: Bei einem 57jährigen Mann bestand seit 2—3 Jahren beiderseits eine Anschwellung an den oberen Augenlidern, in der Parotisgegend und an den Achseldrüsen. Die Geschwulst der Orbita wurde exstirpiert; die mikroskopische Untersuchung erwies lymphoïdes Gewebe, das an einzelnen Stellen Zeichen amyloider Degeneration erkennen liess. Der zweite Fall wurde als Sarkom der Thränendrüsen im Jahre 1889 von Adler in der Gesellschaft der Aerzte zu Wien vorgestellt [3]).

Ich teile die Krankengeschichte im Auszug mit.

70jähriger Mann, hat ausser Pneumonie und Dysenterie keine Krankheiten durchgemacht, war auch nicht syphilitisch. Vor einem Jahre bemerkte er beider-

[1]) Nachträglich teilt mir Herr Professor Fuchs mit, dass er in der letzten Zeit noch zwei andere dem ersten analoge Fälle, nur leichterer Art beobachtet habe. Die Anschwellungen nahmen nach Monaten unter Arsengebrauch ab. Leukämie war in keinem der Fälle verhanden.

[2]) Arch. d'ophthalmologie VI, 23.

[3]) Sitzung vom 17. Mai 1889. Siehe Wiener klinische Wochenschrift 1889, S. 422.

seits in der Gegend der Thränendrüse das Auftreten von Geschwülsten, die allmählich bis zur jetzigen Grösse wuchsen. Befund am 3. April 1889: Am oberen äusseren Rande beider Augenhöhlen ziemlich symmetrisch stehen circa 3½ cm lange, 16 mm breite Geschwülste; der rechtsseitigen sitzt noch ein erbsengrosser Höcker auf. Der Rand der Geschwulst setzt sich mehr nach aussen und abwärts ins Lid fort. Die Geschwülste sind knorpelhart, von höckeriger Oberfläche, nicht schmerzhaft; sie lassen sich unter der Lidhaut, jedoch nicht gegen den Orbitalrand verschieben und sitzen an der Orbitalwand fest. Die Lidspalten in allen Dimensionen verengert, von 3eckiger Form mit der Spitze nach oben. Im äusseren Abschnitt des linken oberen Augenlides Ektropium. Beim Umstülpen des Oberlides bemerkt man, dass die Conjunctiva im Bereich der Uebergangsfalte degeneriert und teils von Wucherungen in der Grösse von Trachomkörnern, teils von hahnenkammartigen Excrescenzen besetzt ist. Conjunctiva bulbi et tarsi normal. Seit 3 Monaten bemerkt Pat. ausserdem verschiedene Drüsenanschwellungen. Zur Zeit sind zu harten Knollen angeschwollen die Cervical-, Praeauricular- und Submaxillardrüsen. Seit 6 Wochen Heiserkeit, seit 3 Wochen eine »Hervorragung« am harten und weichen Gaumen. Im Rachenraume eine so bedeutende Schwellung, dass die laryngoskopische Untersuchung unmöglich ist. Die Untersuchung eines exstirpierten Teiles der Conjunctiva ergab ein »kleinzelliges Sarkom«. Es wurde angenommen, dass ein primäres Sarkom der Thränendrüsen vorliege mit allgemeiner Sarkomatose. Aus diesem Grunde wurde von jedem operativen Eingriff abgesehen und eine Arsenkur eingeleitet (Tinct. Fowleri bis 10 Tropfen täglich). Nach 6 Wochen trat eine sichtliche Besserung ein. Die Heiserkeit verschwand, die Schwellung am Gaumen nahm ab, die Geschwülste der Thränendrüsen verkleinerten sich zusehends, so dass sie nur mehr 2 cm lang und 11 mm breit waren. Die mikroskopische Untersuchung eines abermals excidierten Stückchens der erkrankten Conjunctiva bestätigte die frühere histologische Diagnose; es wurde aber nun, mit Rücksicht auf den Erfolg der Arsenbehandlung, ein Lymphosarkom resp. malignes Lymphom angenommen. Mitte September 1892, also fast 4½ Jahre nach Beginn der Erkrankung, ist der Kranke einer brieflichen Mitteilung des Herrn Primararzt Dr. Adler zufolge vollkommen geheilt. Er nimmt noch Arsen.

Die beiden Fälle von Reymond und Adler unterscheiden sich von den früheren wesentlich durch die Mitbeteiligung der Lymphdrüsen. Es kann daher die Frage entstehen, ob diese Fälle überhaupt hierher gehören; ein Zweifel in dieser Richtung scheint um so eher berechtigt, als die Erkrankung der Speicheldrüsen bei Reymond und Adler ganz in den Hintergrund tritt. Fuchs zweifelt überhaupt daran, dass im Falle von Reymond die Parotiden miterkrankt gewesen seien; er glaubt, dass die Lymphdrüsen der Präauriculargegend einen Parotistumor vorgetäuscht hätten. In dem Falle von Adler wird der Speicheldrüsen gar nicht Erwähnung gethan; gleichwohl können mässige Anschwellungen unter den intumescierten Präauricular- und Submaxillardrüsen der Beobachtung entgangen sein. Ich möchte an diese Möglichkeit denken, weil im Adler'schen Falle eine Gruppe von Drüsen, die zum Typus der Speicheldrüsen gehören, sicher

intumesciert waren. Ich meine die Gaumendrüsen. Die am harten und weichen Gaumen bestehende »Hervorragung« kann ich wenigstens nur so deuten; sie entspricht auch dem Verhalten der Gaumendrüsen in meinem Falle.

Eine auffallende Aehnlichkeit mit den früheren haben die zwei Fälle in Betreff der Erkrankung der Thränendrüsen. Der klinische Verlauf, namentlich die Gutartigkeit des Prozesses, die symmetrische Entwicklung stimmen völlig überein. Auch der histologische Befund widerspricht nicht der Annahme eines gleichartigen Prozesses.

Die Erkrankung der Thränendrüsen ist in unseren Fällen nicht nur die konstanteste Erscheinung; sie ist auch diejenige, welche zuerst auftritt. Wir finden in den Krankengeschichten die zweifellose Angabe, dass zuerst die Thränendrüsen anschwollen und später erst in wechselnder Reihenfolge die anderen Anschwellungen auftraten. Es scheint also, dass die Thränendrüsen den ersten und vornehmlichsten Angriffspunkt des Krankheitserregers abgeben. Es wäre daher a priori auch die Möglichkeit einer isolierten Erkrankung der Thränendrüsen zuzugeben. Wir finden nun in der Litteratur in der That mehrere Fälle von Erkrankung der Thänendrüsen allein verzeichnet, welche nach meiner Meinung hierherzuzählen sind. Ich sehe von den in den Lehrbüchern häufig wiederkehrenden Angaben von »Hypertrophieen« der Thränendrüsen ab; ebenso von mehrfachen kasuistischen Mitteilungen, die nur eine unsichere Deutung zulassen. Von den mir zugänglichen Fällen möchte ich nur drei anführen. Vor allem den genau beobachteten Fall von Arnold und Becker[1]) aus dem Jahre 1872.

33jähriger Müller, hereditär nicht belastet, bis zum 19. Lebensjahre gesund. Im 20. Lebensjahre wurde er von einer Entzündung beider Augen befallen, die er auf die Einwirkung des Staubes in der Mühle zurückführt. Die Augenentzündung hielt bis zum heutigen Tage in wechselnder Intensität an und veranlasste ihn wiederholt, ärztliche Hilfe zu suchen. Seit dem 30. Lebensjahr soll der Exophthalmus bestehen. 1. Februar 1871 Aufnahme in die Heidelberger Augenklinik. Beide Augen waren stark aus der Orbita hervorgetrieben, ihre Achsen convergierten nach unten, ihre Beweglichkeit jedoch nach keiner Seite ganz aufgehoben. Das obere Augenlid war an beiden Augen stark ausgedehnt und konnte so gut wie gar nicht gehoben werden. Conjunctiva in der ganzen Ausdehnung gleichmässig gerötet, stark secernierend; am unteren Rande der rechten Cornea Gefässentwicklung. Starke Lichtscheu. Beträchtliche spontane Schmerzen waren nicht vorhanden. Als Grund des Exophthalmus liess sich in beiden Augenhöhlen eine im oberen äusseren Winkel derselben gelegene, rundliche, mehr als tauben-

[1]) Doppelseitiges, symmetrisch gelegenes, Lymphadenom der Orbita, Gräfe's Archiv. XVIII, 2. Abt. 56.

eigrosse, derbe, nicht pulsierende und bei Druck nicht schmerzhafte Geschwulst mit glatter Oberfläche erkennen. Die Geschwulst hinter dem rechten Auge war beträchtlich grösser als die linke. Ein Zusammenhang mit dem Bulbus bestand nicht. — Es wurde eine Hypertrophie der Thränendrüsen angenommen und die Exstirpation beider Tumoren durch einen parallel mit dem oberen Orbitalrande geführten Schnitt ausgeführt. Anfangs Juni 1872 haben beide Bulbi normale Lage und Beweglichkeit. Der Tumor ist nicht recidiviert. Die Conjunctiva an beiden Augen ist sammetartig aufgelockert und leicht injiciert, die Conjunctiva bulbi netzförmig injiciert. Keine Spur von Trachomkörnern. Vermehrte Sekretion. Sehschärfe normal. — Am 9. November 1872, also 1¾ Jahre nach der Operation, sind die Tumoren nicht recidiviert.

Die von Prof. Arnold vorgenommene Untersuchung ergiebt, dass sich der Tumor im wesentlichen aus lymphatischem Gewebe zusammensetzt. Dichte Anhäufungen lymphoider Elemente, welche in ein zartes Reticulum eingebettet und gegen die Nachbarschaft scharf abgegrenzt erscheinen, ahmen vollständig den Typus von Lymphfollikeln nach. Sie liegen in einem mehr gleichartig angeordneten, diffusen lymphatischen Gewebe. Stellenweise finden sich stärkere Bindegewebszüge. Arnold nimmt keinen Anstand, die Geschwülste als eingentliche Lymphadenome, d. i. Neubildung lymphatischen Gewebes, zu deuten. In Bezug auf den Ausgangspunkt derselben spricht er nur Vermutungen aus. Zur Annahme einer echten Heteroplosie, der Entwicklung lymphatischen Gewebes aus dem Bindegewebe der Orbita, kann er sich nur schwer entschliessen. Viel wahrscheinlicher erscheint es ihm, dass an der betreffenden Stelle im Bindegewebe der Orbita normalerweise oder bei einzelnen Individuen präformiertes, lymphatisches Gewebe liege, das hier den Ausgangspunkt der Geschwulst abgegeben habe. Dies sei aber nur Hypothese, da der thatsächliche Nachweis eines derartigen präformierten Gewebes zur Zeit fehle.

Nur sehr spärliche Aufzeichnungen konnte ich leider über die anderen zwei Fälle finden. Der eine wurde mit wenigen Zeilen von Korn[1]) im Jahre 1869 mitgeteilt, und zwar unter Bezugnahme auf einen von Horner publicierten Fall von beiderseitiger, akuter Thränendrüsenentzündung. Der Fall betrifft eine Cigarrenarbeiterin, die seit 4 Monaten an einer Anschwellung der Thränendrüsen litt. Aus der der Mitteilung beigegebenen Abbildung geht hervor, dass es sich um eine symmetrische, in der Thränendrüsengegend gelegene Geschwulst handelte, welche genau so, wie in den anderen Fällen, die äussere Hälfte der Uebergangsfalte weit nach unten drängte.

Den anderen Fall von Power[2]) kenne ich nur aus Referaten.

[1]) Klinische Monatsblätter für Augenheilkunde. 1868. VII, 181.

[2]) Transaction of the ophthalm. 1887, p. 109.

Ein 14jähriger, im übrigen gesunder Knabe litt seit einem halben Jahre an einer Anschwellung beider Thränendrüsen. Nachdem Medikamente erfolglos blieben, wurde die linke Thränendrüse exstirpiert. Die mikroskopische Untersuchung ergab eine Hypertrophie des interstitiellen Gewebes, während sich an der Drüsensubstanz keine auffälligen Veränderungen fanden.

Die mangelhaften Daten über die zwei zuletzt angeführten Fälle gestatten sicher nicht, dieselben ohne Weiteres mit dem Becker'schen in eine Parallele zu stellen und damit unseren früheren Fällen anzureihen. Immerhin gehören sie insofern hierher, als es sich um eine chronische, symmetrisch auftretende Geschwulstbildung im Bereich der Thränendrüsen mit gutartigem Charakter handelt. Dagegen stehe ich nicht an, den Becker'schen Fall trotz der isolierten Erkrankung der Thränendrüsen den früheren direkt an die Seite zu stellen.

Während wir demnach Beobachtungen über eine isolierte Erkrankung der Thränendrüsen nach dem beschriebenen Typus verzeichnet finden, suchen wir vergebens nach ähnlichen Beobachtungen, die sich auf die Speicheldrüsen allein unter Ausschluss der Thränendrüsen beziehen. Weder in den Lehrbüchern, noch in den einschlägigen Monographieen finden wir diese Affektion angedeutet. Die grundlegende Arbeit von Billroth[1]) über die Speicheldrüsengeschwülste, die spätere ausgezeichnete Arbeit von Kaufmann[2]) über die Parotis-Sarkome und eine jüngst erschienene Arbeit von Nasse[3]) enthalten keine einzige Beobachtung, welche hieher zu beziehen wäre. Es muss auch auffallen, dass mit Ausnahme meines Falles alle hier angeführten Beobachtungen von Ophthalmologen herrühren.

Ich möchte es nicht unterlassen, hier auch noch einige andere Beobachtungen anzuführen, welche sich auf die gleichzeitigen Erkrankungen der Thränen- und Speicheldrüsen resp. Lymphdrüsen beziehen, aber ausser dieser einen Aehnlichkeit mit unseren Fällen wenig gemein haben. Zunächst ein von Gordon Norrie[4]) mitgeteilter Fall von akuter Entzündung beider Thränendrüsen im Gefolge einer epidemischen Parotitis bei einem 11jährigen Mädchen, den der Autor wohl mit Recht als echten Mumps der

---

[1]) Beobachtungen über Geschwülste der Speicheldrüsen. Virchow's Archiv XVII, 357.

[2]) Das Parotis-Sarkom. Arch. f. klin. Chir. XXVI, 672.

[3]) Die Geschwülste der Speicheldrüsen und verwandte Tumoren des Kopfes. Arch. f. klin. Chir. XXXXIV, 233.

[4]) Centralblatt f. Augenheilk. 1890, 223.

Thränendrüse auffasst. Dann berichtet Galezowski [1]) über einen Fall von akuter Entzündung der Thränendrüsen, welchen er bei einer 40jährigen Frau beobachtete; die Erkrankung war von einer Schwellung der Präauricular- und Submaxillar-Lymphdrüsen begleitet. Ferner teilt Scheffels [2]) einen Fall von doppelseitiger, nicht eitriger, fieberlos verlaufender Dakryoadenitis mit. Die Affektion war nicht schmerzhaft. Gleichzeitig waren auch die submaxillaren Speichel- und Lymphdrüsen zu kinderfaustgrossen Tumoren angeschwollen; ausserdem fanden sich noch anderwärts Lymphdrüsenschwellungen und eine Vergrösserung der Milz. Parotis und Präauriculardrüsen waren unverändert. Binnen 13 Tagen gingen die Anschwellungen nach Jodkaliumgebrauch zurück. Einen Fall von akuter, indolenter und ohne Fieber verlaufender Anschwellung beider Thränendrüsen teilt auch Horner [3]) mit. Auch hier ging nach Jodkaliumgebrauch binnen 3 Wochen die Anschwellung zurück. Doch fehlten begleitende Erscheinungen von seiten der Speichel- und Lymphdrüsen.

Von chronischen Prozessen, welche mit der uns beschäftigenden Affektion eine gewisse Aehnlichkeit haben, kommen meines Wissens nur die leukämische Anschwellung und die Tuberkulose der Thränendrüse in Begleitung der gleichnamigen Affektion der Lymphdrüsen vor.

Einen Fall von Leukämie dieser Art hat Gallasch [4]) beschrieben. Er betrifft ein 4½jähriges Mädchen, das an typischer Leukämie litt und diesem Leiden auch erlag. Ausser der Anschwellung der Milz, Leber und der Lymphdrüsen verschiedener Regionen waren auch die Thränendrüsen, die Parotiden und die Sublingualdrüsen intumesciert. Gallasch fand die Thränendrüsen in gleicher Weise wie die anderen erkrankten, drüsigen Organe in einem leukämischen Tumor aufgegangen.

Fälle dieser Art scheinen sehr selten zu sein, wenigstens finde ich keine anderweitige Beobachtung in der Litteratur. Gewiss ebenso selten dürfte eine tuberkulöse Infiltration der Thränendrüsen sein. Ich habe einen charakteristischen Fall dieser Art in Königsberg beobachtet. Die Erkrankung beider Thränendrüsen schloss sich an die Entwicklung zahlreicher tuberkulöser Lymphome der Parotis- und Submaxillar-

[1]) Recueil d'ophthalmologie 1886, 415.

[2]) Centralbl. f. Augenheilk. 1890, 136.

[3]) Klinische Monatsblätter 1866, IV, 257.

[4]) Beiderseitige leukämische Infiltration der Thränendrüse. Jahrb. für Kinderheilkunde. 1874, VII 1, Seite 82.

gegend an. Ich teile den Fall seiner Seltenheit wegen ausführlich mit.

Eduard Stein, 20 Jahre alt, Müller aus Rogehnen in Ostpreussen. Der Vater ist lungenleidend, die Mutter und 3 Brüder gesund. Der bis dahin stets gesunde, junge Mann bemerkte vor einem Jahre das Auftreten eines etwa haselnussgrossen Knotens unter dem Kinn. Bald kamen neue Knoten in der Nachbarschaft hinzu; sie wuchsen innerhalb weniger Wochen verhältnismässig rasch, nahmen aber dann nur ganz unmerklich an Umfang zu. So entwickelten sich im Verlaufe von 8—10 Monaten nach und nach die jetzt vorhandenen Anschwellungen am Gesicht und Hals. Erst vor 4 Wochen bemerkte Pat. die Entwicklung der Geschwulst im linken oberen Augenlid. Beschwerden hatte er nie

Fig. D.

davon. — Seit einiger Zeit leidet er an Husten. — Befund am 2. Mai 1889. Kräftig gebauter, gut genährter Mann von sonst gesundem Aussehen. Beide Submaxillarregionen sind von zusammenhängenden Paketen bohnen- bis über haselnussgrosser Drüsen eingenommen. (Siehe beistehende Figur D.) Die einzelnen

Drüsen sind glatt, von derber Konsistenz; sie lassen sich sowohl gegen einander, als auch in toto auf der Unterlage in mässigen Grenzen verschieben. Die Haut darüber unverändert, verschiebbar. Das linksseitige Drüsenpaket ist umfangreicher als das rechte und geht ohne Unterbrechung in eine zweite Gruppe teils zusammenhängender, teils isolierter Drüsen in der Masseter- und Parotisgegend über. Die bohnen- bis kirschgrossen Drüsen reichen bis an den Processus zygomaticus und liegen vorwiegend auf der Fascia parotideo-masseterica. Die Praeauriculardrüsen sind auf Bohnengrösse geschwollen. Eine kleinere Gruppe von Drüsen findet sich in der rechten Parotisgegend. Ein weiterer, zusammenhängender Zug von ebenso grossen Drüsen geht längs des vorderen und hinteren Randes des Kopfnickers der linken Seite bis an die Clavicula herunter. Die einzelnen Drüsen haben hier überall dieselbe Beschaffenheit, wie die zuerst beschriebenen. Ferner finden sich in mässigem Grade geschwollen und verhärtet die Submental-, Cervical-, Axillar-, Cubital- und Inguinaldrüsen. —

Die äusseren 2 Drittel des linken oberen Augenlides sind stark vorgewölbt und verbreitert. Dem entsprechend erscheint der betreffende Abschnitt des Lidrandes tiefer gestellt, die Lidspalte verengert. Der tastende Finger findet unter der sonst unveränderten Lidhaut eine circa 2 cm lange, walzenförmige Geschwulst von glatter Oberfläche und prall elastischer Konsistenz. Die Geschwulst lässt sich allenthalben bis an den Orbitalrand verfolgen und scheint der oberen Orbitalwand fest aufzusitzen. An Conjunctiva und Bulbus keine nachweisbaren Veränderungen. Durch Palpation kann man auch an der analogen Stelle des rechten oberen Orbitalrandes eine flache, derbe, der Orbitalwand aufsitzende Geschwulst nachweisen, die mit ihrer vorderen Kante gerade den Orbitalrand erreicht. — Milzdämpfung etwas vergrössert, doch ist die Milz nicht zu tasten. Im übrigen in den inneren Organen keine nachweisbaren Veränderungen. Keine Vermehrung der Leukocyten. —

Es wird zunächst in der Annahme, dass maligne Lymphome vorliegen, ein Versuch mit der Arseniktherapie (innerlich) gemacht. Da Pat. trotz ganz allmählicher Steigerung grössere Dosen nicht verträgt, wird seinem Wunsche gemäss nur die Geschwulst am linken Auge entfernt. 1 cm langer Horizontalschnitt in der Verlängerung der Lidspalte, Durchtrennung der Conjunctiva über dem Tumor, Ausschälung der ganzen Thränendrüse mit Pincette und Schere. Naht bis auf den äussersten Wundwinkel, durch welchen ein schmaler Jodoformgazestreifen in die Wundhöhle gelegt wird. Heilung unter geringfügiger Eiterung. —

Die Hauptmasse der wohl auf das 10fache vergrösserten Thränendrüse besteht aus Granulationsgewebe; in diesen finden sich zahlreich typische Tuberkel mit Langhans'schen Riesenzellen.

Vielleicht ist auch ein von Frost[1]) mitgeteilter Fall als Tuberkulose der Thränendrüse aufzufassen. Die Anschwellung derselben war im Verlaufe von 9 Monaten zu Stande gekommen. Die mikroskopische Untersuchung der exstirpierten Drüse ergab, dass die Geschwulst im wesentlichen aus einem granulationsähnlichen, kleinzelligen Gewebe bestand, das die eigentliche Drüsensubstanz grösstenteils zum Schwund gebracht hatte. An einzelnen Stellen fanden sich regressive Veränderungen, an zwei Stellen Verkäsung.

[1]) Transaction of the ophthalm. 1887, 109.

Die zuletzt angeführten Fälle von akuten und chronischen Erkrankungen der Thränendrüsen sind für uns deshalb wichtig, weil sie darthun, dass 1) eine beiderseitige Beteiligung der Thränendrüsen bei verschiedenartigen Affektionen vorkommt, somit für die uns interessierende Krankheit allein nicht charakteristisch ist, 2) dass auch bei anderen akuten und chronischen Erkrankungen eine gewisse Wechselbeziehung sowohl zwischen Thränen- und Speicheldrüsen, als auch zwischen den Thränen- und den benachbarten Lymphdrüsen besteht. Wodurch diese Wechselbeziehungen begründet sind, darüber kann man nur Vermutungen aussprechen. Vielleicht sind sie dadurch gegeben, dass sowohl in der Thränendrüse als auch in der Speicheldrüse, d. i. in dem sie umgebenden und durchsetzenden Bindegewebe, normalerweise kleinste, lymphatische Elemente vorkommen. Damit ist die Bildung pathologischen, lymphoiden Gewebes in diesen Organen einfach erklärt; ebenso die gelegentlich vorkommende Beteiligung dieser Drüsen bei Leukämie und Tuberkulose der Lymphdrüsen. Mir scheint aber mit dieser Annahme für die uns beschäftigende Krankheit noch nicht Alles erklärt.

Kehren wir zu den zuerst beschriebenen Fällen zurück, so müssen wir daran festhalten, dass es sich um eine chronisch verlaufende Erkrankung handelt, welche — soweit die bisherigen Beobachtungen lehren, — in den Thränendrüsen ihren Anfang nimmt und unter Umständen auf diese allein beschränkt bleibt. Die weitere Verbreitung des Prozesses erfolgt vorwiegend auf die Speicheldrüsen; die Beteiligung der Lymphdrüsen ist nur in den Fällen von Reymond und Adler beobachtet worden, falls wir diese Fälle überhaupt hierher rechnen. Nun gebe ich gern zu, dass die histologische Beschaffenheit der Intumescenzen und bis zu einem gewissen Grade auch der klinische Verlauf zu einem Vergleich mit den echten malignen Lymphomen nötigt; besonders auch der Umstand, dass in einzelnen Fällen nach Arsengebrauch ein zweifelloser Rückgang der Anschwellungen beobachtet worden ist. Es bestehen aber doch wesentliche Unterschiede zwischen den zwei Prozessen. Vor allem ist bisher in keinem der Fälle ein maligner Verlauf konstatiert worden. Wenn auch in dem Falle von Adler lange Zeit hindurch Arsen genommen wurde und somit der gutartige Verlauf auf das Medikament bezogen werden könnte, so wurde in meinem und dem Falle von Becker gar keine medikamentöse Behandlung eingeleitet, im Falle von Haltenhoff wurde nur Jodeisensyrup verordnet und im Falle von Fuchs musste die 2mal eingeleitete Arsentherapie nach kurzer Zeit abgebrochen werden. Trotzdem

trat im Falle von Haltenhoff vollständige Heilung ein, im Falle von Fuchs keine Progredienz des Prozesses, in meinem und dem von Becker nach der vollständigen Exstirpation kein Recidiv. Es ist mir nicht bekannt, dass maligne Lymphome auf Jodeisen so prompt reagieren; auch recidivieren nach meiner Erfahrung maligne Lymphome nach der Operation in kurzer Zeit.

Nach meiner Ueberzeugung handelt es sich hier um einen infektiösen oder parasitären Prozess im weitesten Sinne des Wortes. Man ist ja heute vielfach geneigt, auch in der Leukämie und Pseudoleukämie (maligne Lymphome) eine parasitäre Krankheit zu suchen; eine ähnliche Auffassung dürfte für unseren Krankheitsprozess ebenso berechtigt sein. Bei der Frage, ob wir uns den Krankheitserreger als einen hämatogenen oder einen von aussen in die Drüse eindringenden zu denken haben, möchte ich mich für die letztere Annahme aussprechen[1]). Dafür spricht die Lokalisierung der Krankheit auf die Drüsen der Gesichtsregion, sowie das Fehlen einer Miterkrankung des ganzen Organismus. Die Verbreitung des Prozesses auf scheinbar völlig getrennte Organe spricht nicht dagegen, wenn wir uns vorstellen, dass als Eingangspforten für den Krankheitserreger die Ausmündungskanäle der Thränen- und Speicheldrüsen in den Conjunctivalsack und die Mundhöhle dienen und dass der Conjunctivalsack durch Vermittlung des Thränennasenkanals und der Nasenrachenschleimhaut mit der Mundschleimhaut ein Continuum bildet. Die Beobachtung, dass zuerst die Thränendrüsen und dann erst die tiefer gelegenen Speicheldrüsen erkranken, liesse sich dann so erklären, dass der Conjunctivalsack die eigentliche Eingangspforte abgiebt, während die Mundhöhle erst sekundär von hier aus inficiert wird. Die Miterkrankung von Lymphdrüsen wäre dann auf dem Wege der Lymphbahnen nicht schwer zu erklären. In den Thränen- und Speicheldrüsen hätten wir uns den Prozess als einen ascendierenden nach Analogie der Entzündungsvorgänge in der Mamma, den Nieren, den Speicheldrüsen vorzustellen. Dem entsprechend müssten sich im ersten Anfang vielleicht auch krankhafte Veränderungen in der Conjunctival- und Mundschleimhaut finden, die durch denselben Krankheitserreger bedingt sind. Wenn wir von diesem Gesichtspunkte aus die mitgeteilten Krankengeschichten durchsehen, so finden wir mehrere Angaben, dass die betreffenden Schleimhautabschnitte erkrankt waren, so in meinem

[1]) Vielleicht werden in künftigen Fällen die neuen Färbungsmethoden von Ehrlich, Biondi und Heidenhain sowohl über den Charakter der Geschwülste als auch über etwaige Veränderungen im Blut Aufschluss geben.

Falle und in den Fällen von Becker und Adler die Conjunctiva, im Fall von Haltenhoff die Nasen- und Rachenschleimhaut.

Gegen die Auffassung eines ascendierenden Prozesses liesse sich einwenden, dass dann vorwiegend das eigentliche Drüsengewebe und nicht das interstitielle Gewebe beteiligt sein müsste. Wir wissen aber, dass das Drüsengewebe der Speicheldrüsen bei den verschiedenartigsten Prozessen, sowohl bei Neubildungen als auch bei entzündlichen Veränderungen sich in der Regel ganz passiv verhält oder erst sekundär in Mitleidenschaft gezogen wird. Sehr lehrreich ist für unsere Frage eine Arbeit von A. Hanau [1]). Dieser Forscher weist zunächst nach, dass die eitrige Parotitis auch bei akuten Infektionskrankheiten nicht hämatogenen Ursprungs ist, sondern als ascendierender Prozess aufzufassen ist, der sich von der Schleimhaut der Mundhöhle den Ausführungsgang entlang in die Drüse fortsetzt. Interessant ist es nun, dass die Entzündungserreger bald die Wand des Ausführungskanals durchdringen, die Bahn des Ganglumens gewissermassen auf halbem Wege verlassen und nun im lymphgefässhaltigen, den Kanal umgebenden Bindegewebe in das interstitielle Gewebe der Drüse vordringen. Die Drüsenacini selbst sind am Prozess relativ wenig beteiligt. —

Doch genug der Hypothesen. Ich weiss wohl, dass den von mir ausgesprochenen Anschauungen sich leicht mit mannigfachen Argumenten begegnen lässt. Es wäre vielleicht einfacher und bequemer gewesen, sich auf die Mitteilung der Thatsachen zu beschränken. Wenn ich darüber hinausgegangen bin, so habe ich es nur in der Absicht gethan, die Gesichtspunkte anzudeuten, welche bei der Beobachtung künftiger Fälle ins Auge zu fassen sind. Hoffentlich gelingt es künftigen Beobachtern, die Rätsel zu lösen, die uns diese merkwürdige Krankheit stellt. —

---

[1]) Ueber die Entstehung der eitrigen Entzündung der Speicheldrüsen. Beiträge zur path. Anat. von Ziegler und Nauwerck 1889. IV, 487.

Die Arbeiten der Klinik Billroth

in den Jahren 1867—1892.

Zusammengestellt

von

Dr. Guido von Török

in Wien.

Ausgehend von dem Wunsche in vorliegender Zusammenstellung ein möglichst getreues Bild über die Arbeiten der »Klinik Billroth« in den Jahren 1867 bis 1892 zu liefern, erscheinen in den folgenden Tabellen sämmtliche Arbeiten Hofrath Billroth's während seiner 25jährigen Lehrthätigkeit als ordentlicher Professor der Chirurgie und Vorstand der Universitätsklinik in Wien, sowie auch jene Arbeiten seiner Schüler verzeichnet, welche während ihrer Lehrzeit an der Klinik verfertigt wurden, oder nach dieser Zeit dem Materiale der Mutterklinik, sowie der direkten Anregung Billroth's ihr Entstehen verdanken.

Bei Durchsicht der Tabellen wird man vorerst bemerken, dass alle Zweige unseres chirurgischen und — zumal allgemeinen — medizinischen Wissens in den verschiedensten Arbeiten vertreten erscheinen, getreu den Intentionen des klinischen Lehrers, dessen Bemühungen stets dahin gerichtet waren, seine Schüler nicht zu empirischen Fachwundärzten im Sinne der alten Zeit heranwachsen zu lassen, sondern dieselben auf jenen Weg zu weisen, welcher die Ausbildung des naturwissenschaftlich gebildeten Arztes ermöglicht. Dass auf diesem Wege auch die chirurgischen Fachkenntnisse im engeren Sinne nicht zu kurz kommen, ward den Schülern bei den Unterweisungen ihres Lehrers vollkommen klar.

Allein, wenn auch im allgemeinen der Inhalt der Arbeiten in allen Jahrgängen dem chirurgischen und universellen medizinischen Forschen nach allen Richtungen hin entspricht, so giebt es doch Zeitabschnitte, in welchen neue Errungenschaften von so

epochaler Bedeutung verzeichnet erscheinen, dass unser chirurgisches Können an ihnen einen Wendepunkt erreicht hat, welcher naturgemäss auch die Publikationen jener Periode in grösserem Masse beeinflusst.

Die grösste dieser Errungenschaften war die Einführung der antiseptischen Wundbehandlung, welche auf der Klinik Billroth im Studienjahre 1877—78 erfolgte, und demnach beiläufig mit der Publikation von Billroth's grossem Bericht über die chirurgischen Kliniken in Zürich und Wien 1860—1876 zusammenfällt.

Man könnte daher die Arbeiten der Klinik sichten in jene der vorantiseptischen Zeit und die nach Einführung der antiseptischen Wundbehandlung publicierten.

In der vorantiseptischen Zeit mögen zunächst die Arbeiten aus den ersten Jahren der Lehrthätigkeit Billroth's in Wien nähere Erwähnung finden.

Nach der am 11. Oktober 1867 mit einer Einleitung in die allgemeine Chirurgie erfolgten Eröffnung der Vorträge hat Billroth im selben Jahre eine Reihe von klinischen Besprechungen in der Wiener medizinischen Wochenschrift veröffentlicht, darunter besonders eine Abhandlung über Impfungen mit Geschwulst-Elementen. — 1867 erschienen auch Billroth's Arbeiten über Verbrennungen, Erfrierungen, Quetsch- und Risswunden, sowie ferner über allgemeine chirurgische Instrumenten- und Operationslehre im chirurgischen Handbuche von Pitha-Billroth.

1868 folgte im selben Handbuche aus Billroth's Feder der Band über Scrophulose und Tuberkulose, sowie bei G. Reimer in Berlin die 3. Auflage der allgemeinen chirurgischen Pathologie und Therapie in 50 Vorlesungen.

Ausserdem brachte Langenbeck's Archiv (IX. Band) Billroth's Beobachtungsstudien über Wundfieber und accidentelle Wundkrankheiten. (Dritte Abtheilung, Schluss.)

In das Jahr 1868 fallen auch Billroth-Janny-Menzel's osteoplastische Versuche über Regeneration und Transplantation von Knochen, durch welche die Regenerations-Fähigkeit bei jungen Thieren erwiesen wird (Wiener med. Wochenschrift), sowie Billroth's Bericht über den ersten Fall von Chloroformtod auf der Klinik (ibid).

Im Jahre 1869 erschienen Billroth's chirurgische Erfahrungen in Zürich 1860—67, sowie seine und Czerny's Beiträge zur Geschwulstlehre (Plexiforme Geschwülste; alveolare Sarcome).

Weiters sind 1869 besonders hervorzuheben: Czerny's Arbeit

über die Extension mit Gewichten und Menzel's Publikationen: »Ueber die septischen Eigenschaften des frischen Wundserums«; »Ueber die Einwirkung des Urins auf das Zellgewebe« und: »Ueber die Resorption von Nahrungsmitteln vom Unterhautzellgewebe aus« (Wien. med. Wochenschrift 1869). — Bei letzteren Versuchen gelang es Fette, Milch, Zucker und Eiweiss in entsprechender Form vollkommen zur Resorption zu bringen.

Billroth's 4. Auflage der allgemeinen Chirurgie, sowie die Abhandlung: »Mancherlei über Entzündung« (Wien. med. Jahrbücher) fallen gleichfalls in das Jahr 1869.

Aus dem Jahre 1870 stammen Czerny's Versuche über Kehlkopf-Exstirpation (Wien. med. Wochenschrift), sowie A. Mally's und A. Menzel's experimentelle Studien über Tuberkulose, ferner Czerny's Arbeit über die Reverdin'sche Methode (Centralblatt für mediz. Wissenschaften). In diesem Jahre erschienen aus Billroth's Feder: »Der erste Bericht über die chirurgische Klinik in Wien 1868«, sowie die Abhandlungen: »Ueber die Beziehung der Rachendiphtherie zur Septhämie«; »Ueber die Verbreitungswege der entzündlichen Prozesse« (Volkmanns Sammlung klinischer Vorträge), und: »Ueber die Verwendung des Bildhauermeissels bei Osteotomien« (Wien. med. Wochenschrift).

Der grosse Krieg von 1870 gab zur Publikation einer Reihe von kriegschirurgischen Berichten den Anlass, so von Czerny: »Aus den Kriegslazarethen anno 1870« und »Bericht über die im Collége Stanislaus behandelten Verwundeten« (Wien. med. Wochenschrift 1870).

An hervorragender Stelle mögen hier verzeichnet werden Billroth's (erst 1872 bei Hirschwald in Berlin erschienene) chirurgische Briefe aus den Kriegslazarethen in Weissenburg und Mannheim 1870.

Im folgenden Jahre erschienen Billroth-Menzel-Perco's Arbeiten über die Häufigkeit der Caries in verschiedenen Knochen (Langenbecks Archiv, Band XII, 1871), R. Gersuny's und W. Gjorgjevic's Beiträge zur kaustischen Wundbehandlung, sowie Menzels experimentelle Studie über die Erkrankung der Gelenke bei dauernder Ruhe derselben (Arch. für klin. Chir. XII.).

In besonderem Grade anregend wirken Billroth's chirurgische Remniscenzen aus dem Sommersemester 1871 (Wien. med. Wochenschrift), in welchen zum erstenmale die Behandlung der malignen Lymphome mit Arsenik erwähnt erscheint und zugleich ein Bericht über die ersten von Billroth ausgeführten Ovariotomien erstattet wird.

Bei der Reichhaltigkeit der nun in den nächsten Jahren folgenden Publikationen erscheint es im engen Rahmen dieser einleitenden Besprechung geradezu undurchführbar, alle hervorragenden Arbeiten zu erwähnen und muss sich die Mittheilung derselben auf jene beschränken, deren Entstehen eine neue Phase in der Geschichte der klinischen Thätigkeit bekundet. Zu diesen Arbeiten gehören zumal jene, welche das Wesen der Wundinfektion erforschen und der kommenden antiseptischen Zeit die Wege bahnen, sowie andere, die durch Erfindung neuer Operationen und Operationsmethoden das klinische Handeln beeinflussen.

In der ersten Gruppe finden wir Billroth's neue Beobachtungsstudien über Wundfieber (Langenbeck's Archiv 1872) und Ludwig Pfleger's Beobachtungen über die Verbreitungsweise des Erysipelas migrans (ibid).

Allen Arbeiten voranleuchtend, erschienen 1874 Billroth's Untersuchungen über Coccobacteria septica (Billroth 1874 bei G. Reimer, Berlin, und Billroth-Ehrlich 1877, Langenbeck's Archiv), welche den Grundpfeiler unserer Erkenntnis der Wundinfektion gebildet haben. Anschliessend sind zu erwähnen die experimentellen Studien von A. v. Frisch über die Verbreitung der Fäulnis-Organismen in den Geweben (Erlangen, F. Enke 1874) und seine Arbeit über die Milzbrandbacterien und ihre Vegetationen in der lebenden Hornhaut (Wien 1876), sowie die Abhandlung von J. Mikulicz: »Ueber die Beziehungen des Glycerin zur Coccobacteria septica und zur septischen Infektion« (Langenbeck's Archiv XXII, 1877).

Zur zweiten Gruppe gehören vorerst Billroth's Versuche über die Resektion des Oesophagus bei Hunden (Langenbeck's Archiv XIII, 1872), der Bericht über seine Ovariotomien (10.—13. Fall, Wien. med. Wochenschr. 1873), sowie über seine Erfahrungen über Esmarch's Methode der Bluterspa-rung bei Operationen an den Extremitäten (ibid.). Es mag interessant sein, Billroth's vor nahezu zwanzig Jahren über diese wichtige Bereicherung unseres chirurgischen Wissens gesprochenes Urtheil hier wörtlich zu citieren, um daran die Freude des klinischen Lehrers an dieser neuen Errungenschaft zu erkennen. Billroth sagt: »Ich habe auf Esmarch's Empfehlung im Laufe des eben beendigten Semesters (Sommer-Semester 1873) eine Anzahl von Operationen nach seiner Methode ausgeführt, und wenn ich auch nie an der Richtigkeit von Esmarch's Beobachtung gezweifelt habe, so habe ich mir doch nach seinem so äusserst bescheidenen kurzen Vortrag über diesen Gegenstand (Chirurgen-

Kongress Berlin 1873) den Effekt der Methode, nämlich die lokale Anämie bei weitem nicht so vollständig, so erstaunlich, ja ich möchte sagen so erschreckend vollständig vorgestellt, wie er in der That ist. Ich bin überzeugt, dass die vielen Echos, welche die Worte Esmarch's hervorrufen werden, bald einen volltönenden Chorus bilden werden.«

Zu den weiteren Arbeiten dieser zweiten Gruppe sind zu rechnen: F. Steiner's Abhandlung über die operative Behandlung der Epispadiasis (Arch. f. klin. Chirurgie XV, 1873), Billroth's Methode der Exstirpation ausgedehnter Zungencarcinome von der Regio suprahyoidea aus (ibid. XVI, 1874) und besonders C. Gussenbauer's Publikation über die erste, durch Th. Billroth am Menschen ausgeführte Kehlkopf-Exstirpation und die Anwendung eines künstlichen Kehlkopfes (ibid. XVII, 1874). Ueber die in späteren Jahren auf der Klinik ausgeführten Kehlkopf-Exstirpationen hat F. Salzer (Larynxoperationen von 1870 bis 1884, Langenb. Arch. XXX, und: »Zur Kasuistik d. Kehlkopfoperationen« ibid. XXXIX) erschöpfenden Bericht erstattet.

Ferner müssen hier noch aufgezählt werden die Arbeiten von C. Gussenbauer: »Ueber die Methoden der künstlichen Knochentrennung« (Langenbecks Archiv 1875), von Alex. v. Winiwarter: »Behandlung der malignen Lymphome« (ibid.) und von Billroth: »Ueber Bluttransfusion, Elektrolyse und Massage« (Wien. med. Wochenschrift 1875), sowie über Laparo-Hysterotomie (ibid. 1876) und über Splenotomie (ibid. 1877).

Einen besonderen Platz in unserer Besprechung beansprucht die experimentelle Studie von C. Gussenbauer und A. v. Winiwarter über die partielle Magenresektion, nebst einer Statistik der von 1817—1875 im Wiener pathologischen Institute beobachteten Magencarcinome (Langenbecks Archiv XIX, 1876). Die beiden Autoren haben die Ausführbarkeit dieser Operation bei Thieren erwiesen und empfehlen die Vornahme derselben am Menschen. Nicht lange sollte es dauern, dass Billroth auch thatsächlich eine Operation am Magen ausführte und eine hartnäckige Magenbauchwandfistel, welche allen anderen Operationsmethoden trotzte, durch Abpräparierung und Vernähung des Magens zum dauernden Verschluss brachte. (Billroth: »Gastroraphie«, Wr. med. Wochenschr. 1877 und A. Wölfler: »Die Magenbauchwandfistel und ihre Heilung nach Prof. Billroth's Methode«, Langenb. Arch. 1876, sowie: »Die Magenbauchwandfistel und ihre operative Heilung« 1877, Arch. f. klin. Chir. XX).

Wir können die Besprechung der Arbeiten aus der Zeit vor

Einführung der strengen antiseptischen Wundbehandlung nicht schliessen, ohne einiger Publikationen zu gedenken, welche ein besonderes Interesse beanspruchen. So die Monographie H. Sattler's: »Ueber die Cylindrome« (Berlin, Reimer 1874), die Abhandlung Billroth's »Kurzer Rückblick auf die neueren Phasen der Lehre von der Entzündung und der Regeneration der Gewebe« (Wr. med. Wochenschr. 1874), dann zumal die Abhandlung R. Gersuny's: »Ueber polypöse Neubildungen der Harnblase« (Langenbeck's Arch. XIII 1872); die Arbeit C. Gussenbauer's über die Knochenentzündung der Perlmutterdrechsler (Langenbeck's Arch. XVIII, 1875), ferner die Publikationen von A. Wölfler: »Zur chirurgischen Pathologie der Nieren« (Wr. med. Wochenschrift 1878) und von J. Mikulicz: »Ueber das Rhinosclerom (Hebra)«, (Langenb. Arch. XX, 1876). Später haben über denselben Gegenstand A. v. Frisch, dann A. Freih. v. Eiselsberg und R. Paltauf eingehende Untersuchungen veröffentlicht (Zur Aetiologie des Rhinoscleroms. Fortschritte d. Medizin. 1886. Nr. 19). Interessant sind ferner die Arbeiten von M. Nedopil über Psoriasis und Tuberculosis linguae, sowie A. v. Winiwarter's: »Beiträge zur Statistik des Carcinoms« (Stuttgart 1878). Letztere Arbeit bildet eine Ergänzung zu Billroth's grossem Bericht: »Chirurgische Klinik in Wien 1871—76 nebst einer Gesamtübersicht über die chirurgischen Kliniken in Zürich und Wien 1860—1876. Erfahrungen auf dem Gebiete der praktischen Chirurgie« (Berlin bei August Hirschwald 1879). Dieses einzig in seiner Art dastehende Buch enthält die Erfahrungen des über ein grosses klinisches Material verfügenden Lehrers während eines 16jährigen Zeitabschnittes, kritisch gesichtet und mit der strengsten Objektivität wiedergegeben. Billroth selbst sagt darüber, er habe den Bericht in grosser Ausführlichkeit erstattet, um dem lesenden Publikum vollständig die Kontrolle in die Hände zu geben, und weil er es vermeiden wollte, dass man glauben könne, er hätte »doch nicht alles mitgetheilt«. In diesem Buche bespricht Billroth die schon 1875 begonnenen, ersten Versuche mit dem Lister'schen Wundverbande, welchem gegenüber er sich, bei den Vorzügen der bis dahin geübten offenen Wundbehandlung, sehr zurückhaltend äussert: »Da ich die Fundamente von Lister's Theorie nicht als Naturgesetze, sondern nur als häufig zutreffende Fälle kannte, so wartete ich erst die praktischen Resultate ab, bevor ich diejenigen Methoden, welche ich übte, und die sich unter meinen Händen auch fortwährend verbesserten, aufgab.« Billroth verlangt entschieden die Erforschung einer auf

sicherer naturwissenschaftlicher Basis ruhenden Theorie, »dann hätten wir nicht ein Chaos von Listerverbänden, sondern jeder wüsste ganz genau, worauf es dabei einzig und allein ankommt, und was nebensächlich ist.« Und, gleichsam über ein Dezennium vorausblickend in die aseptischen Bestrebungen unserer Tage, frägt der klinische Lehrer: »Sollte (statt der Carbol- und Thymollösungen) reines Wasser allein nicht dieselben Dienste thun?«

Nach mehrjährigen Versuchen erklärt dann Billroth die antiseptische Wundbehandlungsmethode als eine praktisch sehr brauchbare, er hält jedoch die richtige Handhabung mit Occlusionsverbänden als eine sehr schwierige; dies sollte ihn nicht hindern, die Vervollkommnung der neuen Methode eifrigst weiter zu erstreben!

Die strenge antiseptische Wundbehandlung wurde Anfang 1878 in die Klinik eingeführt und es erfolgten dann die Publikationen von A. Wölfler's Reise-Erinnerungen (Wr. med. Wochenschrift 1878), sowie der Arbeiten A. von Frisch's: »Ueber Desinfektion der Seide und Schwämme zu chirurgischen Zwecken« (Langenbeck's Arch. 1879). Ueber Wundbehandlung und Verbandstoffe sind in den folgenden Jahren noch eine Reihe von Abhandlungen veröffentlicht worden, so von:

J. Mikulicz: »Die antiseptische Wundbehandlung« (Ver. d. Aerzte in N.-Oe. 1879),

von demselben: »Zur Sprayfrage« (Langenbeck's Arch. 1880),

von A. Wölfler: »Die Anwendung des Jodoforms in der Mundhöhle« (Centralbl. 1881),

von J. Mikulicz: »Anwendung der Antiseptik bei Laparotomien« (Langenbeck's Arch. 1881),

von demselben: »Ueber die Verwendung des Jodoforms bei der Wundbehandlung und dessen Einfluss auf fungöse Prozesse« (Langenbeck's Arch. 1881),

von A. Wölfler: »Chirurgische Briefe über Amputationen« (Wr. med. Wochenschrift 1881),

von V. v. Hacker: »Anleitung zur antiseptischen Wundbehandlung« (Wien 1883),

sowie die Untersuchungen von A. Freih. v. Eiselsberg: »Ueber den Nachweis von Erysipelcoccen in der Luft chirurgischer Krankenzimmer« und: »Ueber den Keimgehalt von Seifen und Verbandmaterialien« (Wr. med. Wochenschr. 1887),

endlich von A. Gleich: »Ueber Sterilisation von Verbandstoffen« (Wr. klin. Wochenschrift 1891).

Seit Einführung der antiseptischen Wundbehandlung an der Klinik kam eine ganze Reihe von neuen Operationen und Operationsmethoden zur Ausbildung und Ausführung, welche hier in chronologischer Folge kurz verzeichnet werden mögen:

Vorerst waren es die Osteotomien bei Genu valgum, bezüglich welcher J. Mikulicz seine Arbeit: »Ueber die seitlichen Verkrümmungen am Knie und deren Heilungsmethoden« (Langenbeck's Arch. 1878) veröffentlichte.

Dann kamen die Kropfoperationen, zumal die Exstirpation von Strumen, an die Reihe, über welchen Gegenstand A. Wölfler langjährige und eingehende Untersuchungen ausführte. Seine Publikationen sind:

»Die Aortendrüse und der Aortenkropf« (Wr. med. Woch. 1879).

»Zur chirurgischen Behandlung des Kropfes« (Langenbeck's Arch. 1879).

»Weitere Beiträge zur chirurgischen Behandlung des Kropfes« (Wr. med. Wochenschrift 1879).

»Entwicklung und Bau der Schilddrüse« (Berlin 1880).

»Die Kropfexstirpationen an Hofrath Billroth's Klinik 1877—1881« (Wr. med. Wochschr. 1882).

»Zur Kenntnis und Eintheilung der verschiedenen Formen des gutartigen Kropfes« (Wr. med. Wochenschr. 1883).

»Entwickelung und Bau des Kropfes« (Berlin 1883).

und:

»Die chirurgische Behandlung des Kropfes« (Berlin, bei A. Hirchwald I., II. und III. Theil, 1887—1890—1891).

In den folgenden Jahren haben auf der Klinik über Strumaoperationen geschrieben:

Billroth: »Ueber die Ligatur der Schilddrüsenarterien« und: »Ueber Scirrhus glandulae thyreoideae« (Wr. klinische Wochenschrift 1888).

F. Salzer: »Eine Trachealkanüle für Strumapatienten« (ibid.).

H. Hinterstoisser: »Beiträge zur Lehre vom Nebenkropf« (ibid.).

und A. Freih. v. Eiselsberg: »Ueber Tetanie im Anschluss an Kropfoperationen« (Hölder, Wien 1890) und »Ueber erfolgreiche Einheilung der Katzenschilddrüse in die Bauchdecke und Auftreten von Tetanie nach deren Exstirpation« (Wr. klin. Wochenschr. 1892). —

Ferner ist zu erwähnen die Ausführung der Enteroraphie, mit den Publikationen von Billroth: »Ueber Enteroraphie«; von R. Wittelshöfer: »Anus praeternaturalis, Enteroraphie, Heilung« (Langenbeck's Arch. XXIX 1879) und von E. Hauer:

»Darmresektionen und Enteroraphien 1878—1883« (Zeitschrift für Heilkunde, Prag 1884).

Die Enteroraphie und die schon früher besprochene Gastroraphie waren die Vorläufer zu der 1881 zuerst mit Erfolg ausgeführten Resektion des Magens, über welche Operationsmethode eine grosse Reihe von Arbeiten zur Veröffentlichung gelangt ist. Hier sind vorerst zu erwähnen:

Billroth's »Offener Brief an Dr. L. Wittelshöfer über eine am 29. Januar 1881 ausgeführte Resektion des Magens« (Wr. med. Woch. 1881 Nr. 6);

sowie ferner die Abhandlungen über Resectio pylori, Gastro-Enterostomie und Darm-Anastomosen von:

Billroth: »Zur Resektion des carcinomatösen Magens« (Wr. med. Woch. 1881).

Wölfler: »Zur Resektion des carcinomatösen Pylorus« (ibid.).

Wölfler: »Fall von gelungener Resektion des carcinomatösen Pylorus« (ibid.).

Wölfler: »Ueber die von Herrn Prof. Billroth ausgeführten Resektionen des carcinomatösen Pylorus« (Wien 1881).

Wölfler: »Gastro-Enterostomie« (Centralblatt für Chirurgie 1881, Nr. 45).

V. v. Hacker: »Ein neuer Fall von geheilter Magenresektion« (Wr. med. Wochenschr. 1883).

V. v. Hacker: »Ueber einen neuen Fall von gelungener Pylorus-Resektion« (ibid. 1884).

V. v. Hacker: »Zur Casuistik und Statistik der Magenresektionen und Gastro-Enterostomien« (Langenbecks Arch. XXXII.), in welcher Arbeit die Gastro-Enterostomie durch das Mesocolon transversum als neue Methode v. Hacker's beschrieben wird.

V. v. Hacker: »Die Magenoperationen an Prof. Billroth's Klinik 1881—1885« (Wien 1886).

V. v. Hacker: »Ueber Verengerungen des Magens durch Knickung infolge des Zuges von Adhäsionssträngen« (Wr. med. Wochenschrift 1887).

V. v. Hacker: »Ueber die Bedeutung der Anastomosenbildung am Darme« (Wr. klin. Wochenschr. 1888).

F. Salzer: »Tabellarische Uebersicht über die im Jahre 1887 an der Klinik Billroth ausgeführten Magenresektionen« (ibid. 1888).

H. Hinterstoisser: »Sarcom der Magenwand. Resectio partis pyloricae ventric.« (ibid. 1888).

und von A. Freih. v. Eiselsberg: »Ueber die Magenresektionen und Gastro-Enterostomien an Prof. Billroth's Klinik 1885—1889« (Langenbeck's Archiv XXXIX, 4).

Einen besonderen Platz beansprucht als Abschluss aller dieser Arbeiten Billroth's Bericht: »Ueber 124 vom November 1878 bis Juni 1890 in meiner Klinik und Privatpraxis ausgeführte Resektionen am Magen- und Darmkanal, Gastro-Enterostomien und Narbenlösungen wegen chronischer Krankheitsprocesse« (Verhandlungen des X. internationalen Medizinischen Kongresses in Berlin, Band III Abtheilung VII, und Wr. klinische Wochenschrift 1891, Nr. 34). Es ist von höchstem Interesse, Billroth's Schlussbemerkungen zu diesem Berichte kennen zu lernen, und mag es daher gestattet sein, an diesem Orte die Worte des grossen klinischen Lehrers zu wiederholen.

Billroth sagt: »Wenn nun über die segensreiche Wirkung dieser Operationen bei Individuen, welche an Narbenstenosen des Darmes und des Pylorus oder an unheilbaren Darmfisteln leiden, nicht zu zweifeln ist, so ist doch wiederholt gegen diese Operationen wegen Carcinom geltend gemacht, dass bisher noch kein Fall von radikaler Heilung eines Magen- oder Darmkrebses durch die Resektion vorliege (nur eine Frau überlebte die Pylorusresektion 5 1/4 Jahre), und dass der Werth solcher Operationen beim Carcinom daher sehr problematisch sei; dass auch in den meisten Fällen die Diagnose erst dann sicher zu stellen sei, wenn der Fall nicht mehr mit Aussicht auf Erfolg operiert werden könne. Ich kann darauf nur erwidern, dass die Radikalheilungen von Carcinomen durch die Operation auch an anderen Körpertheilen recht selten sind, und dass sich in Betreff der Schnelligkeit der Recidive und Metastasen die Darmcarcinome nicht anders verhalten, wie andere Schleimhaut- und Hautkrebse. Die langsam entstandenen, mehr scirrhösen Formen sind auch langsamer in ihren Recidiven, während die Cylinderepithel- und Gallertkrebse rasch wachsen, rasch in die Lymphdrüsen eindringen, rasch Recidive und Metastasen machen. Wer aber das Aufblühen solcher Kranken nach Beseitigung der Pylorus- oder Darmstenosen durch Carcinom erlebt hat, wird nicht daran zweifeln, dass diese Patienten den Theil des Lebens, welcher ihnen überhaupt noch vom Fatum bestimmt ist, in weit angenehmerem, erträglicherem Zustande verleben, als wenn sie nicht operiert wären. Auch in dieser Beziehung nehmen also diese Carcinomoperationen keine Sonderstellung ein. Der Unterschied liegt bisher nur in der

Schwierigkeit der frühen Diagnose und in der Gefahr des operativen Eingriffes.«

»Ich hoffe, dass beide Momente keine unheilbaren Gebrechen unserer Kunst bleiben werden. Ich zweifle nicht daran, dass bei fortgesetztem eifrigem Studium eine frühere Präzisierung der Diagnose möglich werden wird, und dass wir die Gefahren dieser Operation durch Vervollkommnung der Methoden und der Technik noch um ein Bedeutendes zu verringern imstande sein werden. Wenn wir dennoch vielleicht nicht so schnell — wie wir wünschen — zur höchsten Höhe unserer Bestrebungen gelangen, so rufe ich Ihnen doch Allen den Wahlspruch meines grossen Meisters B. von Langenbeck zu: Nunquam retrorsum!«

Wir sind nun am Schlusse der Publikationen über Osteotomien, Strumaoperationen und Magen-Darmresektionen angelangt, und wenn es auch heutzutage kaum einen Chirurgen geben wird, der diese Themen klinisch bespricht, ohne der Arbeiten Billroths und seiner Schüler zu gedenken, so ist doch damit der Antheil derselben an der Fortentwicklung und Vervollkommnung anderweitiger neuer Operationen und Operationsmethoden lange nicht erschöpft. So finden wir noch die Arbeiten von:

R. Gersuny: »Fortschritte in der Behandlung der Aneurysmen« (Arch. f. klin. Chir. XXIV 1879).

J. Mikulicz: »Ueber Totalexstirpation des Uterus« (Wr. med. Wochenschr. 1880 u. 81), welche Operation auf der Klinik nach den unbefriedigenden Versuchen mit der Freund'schen Methode, nur mehr nach den Vorschlägen von Czerny und Billroth per vaginam zur Ausführung kam.

J. Mikulicz und N. Weiss: »Ueber Nervendehnungen« (ibid.).

J. Mikulicz: »Osteoplast. Fussresektion« (Langenb. Arch. 1881).

J. Rosmanit: »Ueber operative Behandlung der Hüftgelenkcontracturen« (Langenb. Arch. 1882).

Ferner hat Billroth seine Methode der Behandlung kalter Abscesse und tuberkulöser Caries mit Jodoformemulsion weiter ausgebildet (Wr. klin. Wochenschr. 1890), nachdem 1884 Alex. Fränkel die ersten Operationen dieser Art auf der Klinik beschrieben hatte (Wr. med. Wochenschr.).

Noch sind zu erwähnen die Arbeiten von:

A. Wölfler: »Zur Suspension des Uterusstumpfes nach supravaginaler Amputation« (Wr. med. Wochenschr.).

A. Wölfler: »Zur Technik der supravaginalen Amputatio uteri« (Wr. med. Wochenschr. 1885), und

V. v. Hacker über denselben Gegenstand (ibid.).

Weiter müssen verzeichnet werden die Publikationen von:

V. v. Hacker: »Ueber die Verwendung des M. rect. abdom. zum Verschluss der künstlichen Magenfistel« (Wiener med. Wochenschr. 1886).

und von F. Salzer: »Ueber die Resektion des 3. Trigeminusastes am Foramen ovale« (Wr. med. Wochenschr. 1887).

Ganz besondere Erwähnung erheischt die bedeutende Arbeit von Fr. Salzer: »Zur Therapie der Narbencontractur der Hand« (ibid.), welche neuere Operationsmethoden zur Behebung dieses Leidens inaugurierte. Durch diese Arbeit angeregt, erfolgten dann weitere Publikationen: »Ueber den plastischen Ersatz von grösseren Hautdefekten durch entfernten Körpertheilen entnommene Lappen« von V. v. Hacker (Langenbecks Arch. XXXVII. und Wr. klin. Wochenschr. 1889), sowie von A. Freih. v. Eiselsberg: Autoplastik. (Wr. klin. Wochenschr. 1889). Anschliessend sei auch des letzteren Aufsatz: »Ueber Hautverpflanzung nach Thiersch« (ibid.) verzeichnet.

Ferner mögen hier noch hervorgehoben werden die Arbeiten von:

V. v. Hacker: »Ueber Verätzungsstricturen des Oesophagus« (Wien, Hölder 1889), nebst Angabe seiner neuen Methoden der Oesophagoplastik.

F. Salzer: »Zur Technik der Trepanation« (Wr. klin. Wochenschr. 1889).

A. Freih. v. Eiselsberg: Vorstellung von zwei geheilten Fällen von Celluloid-Implantation in Schädel-Defekte (Gesellschaft d. Aerzte, Wien 1891).

J. Haidenthaller: »Die Radikaloperationen der Hernien 1877 bis 1889« (Langenbecks Arch. 1890). und von

F. Schüssler: »Sehnennähte an der Klinik Billroth 1886—1889« (Hölders Sammlung klin. Schriften 1890).

1889 hat Billroth seine Modifikation der Langenbeck'schen Uranoplastik durch Abmeisselung der medialen Platte des Proc. pteryg. ossis sphenoidis beschrieben (Wr. klin. Wochenschr. 1889 Nr. 12), worauf F. Salzer über denselben Gegenstand nach 15 erfolgreich operierten Fällen im Centralblatt für Chirurgie 1890 Nr. 13 Bericht erstattet hat.

Wir können die Besprechung der Arbeitsverzeichnisse nicht beenden, ohne vorher einiger Publikationen noch zu gedenken,

welche, wenngleich sie mit der Entwicklung neuerer Operationsmethoden nicht direkt im Zusammenhange stehen, dennoch durch ihre besondere Bedeutung eine Erwähnung erfordern:

In erster Linie gehören hierher Billroth's Werk: Die Krankheiten der Brustdrüsen (Deutsche Chirurgie 1879), sowie die neunte Auflage seiner allgemeinen Chirurgie (1880), welche von nun ab in der Bearbeitung von Alex. von Winiwarter weiter erschienen ist.

Desgleichen müssen erwähnt werden die Abhandlungen von

H. Klotz: »Ueber einige seltene Erkrankungen der weiblichen Brustdrüse« (Arch. f. klin. Chir. XXV 1880).

V. v. Hacker: »Vorkommen von Knorpel und Knochen in einer Geschwulst der Mamma« (Langenbeck's Arch. 1882).

F. Raab: »Ueber die Entwicklung der Narbe im Blutgefäss« (ibid. 1878).

F. v. Winiwarter: »Ueber eine eigenthümliche Form von Endarteriitis« (ibid. 1878).

J. Mikulicz: »Ueber Gastroskopie und Oesophagoskopie« (Wr. med. Presse 1881).

A. Freih. v. Eiselsberg: »Zur Lehre von den Mikroorganismen im Blute fiebernder Verletzter« (W. med. Wochenschr. 1886).

Alex. Brenner: »Die Blasennaht« (Langenbecks Arch. XXXV. 1887).

A. v. Rosthorn: »Die Sehnenscheiden der Hohlhand« (ibid. 1887).

endlich die Arbeiten A. Freih. v. Eiselsberg's:

Experimentelle Beiträge zur Aetiologie des Wundstarrkrampfes 1888.

Nachweis von Eitercoccen im Blute als diagnostisches Hilfsmittel 1890.

Ueber einen Fall von erfolgreicher Transplantation eines Fibrosarcoms bei Ratten (1890 Wr. klin. Wochenschr.)

Nachweis von Eitercoccen im Schweisse eines Pyaemischen (Berlin. klin. Wochenschr. 1891), sowie

die Monographie F. Salzer's: Ueber die Einheilung von Fremdkörpern (Hölders Samml. klin. Schriften 1890) und der Vortrag

Billroth's: Koch'sche Injectionen bei Aktinomykose (Wr. klin. Wochenschr. 1891).

Hiermit sei die Besprechung der Arbeits-Verzeichnisse in Rücksicht auf den knappen Raum der vorliegenden Abhandlung geschlossen und bezüglich des genauen Details auf die nachfolgenden Tabellen verwiesen.

Wenn nach einem produzierten so kolossalen Arbeiten-

Materiale der Klinik Billroth unser verehrter Lehrer selbst in den allerletzten Jahren wiederholt und mit alter Energie zur Feder griff, um Themen der verschiedensten Art (Krankenpflege, Einwirkung lebender Pflanzen- und Thierzellen aufeinander, Bau der neuen Kliniken, etc.) in gewohnter kritischer und anregender Weise zu besprechen, so können wir an unserem Altmeister mit innerer Befriedigung die Wahrnehmung machen, sein Leben sei köstlich, denn es ist noch immer in ungeschwächtem Masse Mühe und Arbeit!

Verzeichnis der Arbeiten der Klinik Billroth von 1867—1892 nach Jahren geordnet.

1867.

Billroth: Erste Vorlesung in Wien am 11. Oktober 1867. Einleitung in die allgemeine Chirurgie (Wr. med. Wochenschr. 1867).

Billroth: Handbuch der Chirurgie von Pitha und Billroth,

a. Verbrennungen, Erfrierungen, Quetsch-, Schnitt- und Bisswunden 1867.

b. Allgemeine Instrumenten- und Operationslehre 1867.

Billroth: Aus klinischen Vorträgen (Wr. med. Wochenschr. 1867).

1. Ueber Duodenalgeschwüre bei Septhämie Nr. 45.
2. Ueber metastatische Thrombosen. Nr. 52.
3. Phlegmone der Kopfschwarte nach Verletzung. Venenthrombose — Meningitis, akute Hornhautvereiterung Nr 58.
4. Bösartige Phlegmone mit septischer Intoxication ausserhalb des Spitales nach kleinen Verletzungen Nr. 66.
5. Ueber Paralyse des Nervus radialis nach Krückendruck Nr. 69.
6. Ueber Impfungen mit Geschwulstelementen Nr. 72.

1868.

Billroth: Beobachtungsstudien über Wundfieber und accidentelle Wundkrankheiten (Dritte Abth. Schluss.) (Langenbecks Arch. für klin. Chirurgie, Band IX 1868).

Billroth: Nekrolog über Carl Otto Weber (Langenbecks Arch. 1868).

Billroth: Ueber Acupressur (Wr. med. Wochenschr. 1868).

Billroth: Feuilleton: An meine Schüler (Wr. med. Wochenschr. 1868).

Billroth: Tod durch Chloroform (Wr. med Wochenschr. 1868).

Billroth, Janny u. Menzel: Osteoplastische Versuche (Ueber Regeneration und Transplantation von Knochen (Wr. med. Wochenschr. 1868).

Billroth: Chirurg. Handbuch von Pitha und Billroth (Enke, Stuttgart).

Skrophulose und Tuberkulose. 1868.

Billroth: Allgem. chirurg. Pathologie und Therapie in 50 Vorlesungen. Berlin, G. Reimer, 3. Auflage 1868.

F. Steiner: Casuistische Mittheilungen aus der Klinik Billroth
1. Bruch des Kehlkopfes,
2. Zellgewebsvereiterung um den Kehlkopf,
3. Bildung eines Blasensteines um ein Papierröllchen,
4. Lithotripsie. (Wr. med. Wochenschr. 1868.)

A. Menzel: Billroths klinischer Vortrag über Chloroformwirkung und Chloroformtod (Wr. med. Wochenschr. 1868).

Agular: Casuistische Mittheilungen aus der Klinik Billroth (Wr. med. Wochenschr. 1868).

1869.

Billroth: Chirurgische Erfahrungen. Zürich 1860—1867. (Arch. f. klin. Chirurgie, Band X, 1869, und Berlin bei Hirschwald 1869.)

Billroth und Czerny: Beiträge zur Geschwulstlehre (Plexiforme Geschwülste. — Alveolare Sarcome.) (Arch. f. klin. Chirurgie, Band XI, 1869.)

Billroth: Ueber akute Meningitis serosa und akutes Hirnoedem nach chirurg. Operationen. (Wr. med. Wochenschr. 1869.)

Billroth: Allgem. chirurgische Pathologie und Therapie in 50 Vorlesungen. Berlin, G. Reimer, 4. Aufl. 1869.

Billroth: Mancherlei über Entzündung. (Wr. med. Jahrbücher 1869.)

Vincenz Czerny: Beiträge zur Geschwulstlehre. (Arch. f. klin. Chirurgie. Band X, 1869.)

V. Czerny: Ueber Extension mit Gewichten. (Wr. med. Wochenschr. 1869.)

Kattinger: Ueber Dilatation der Harnröhrenstricturen mittels des Thompson'schen Instrumentes. (Wr. med. Wochenschrift 1869.)

A. Menzel und Herm. Perco. Ueber Resorption von Nahrungsmitteln vom Unterhautzellgewebe aus (Fette, Milch, Zucker, Eiweiss). (Wr. med. Wochenschr. 1869.)

A. Menzel: Chirurg. Mittheilungen aus Italien (Bottini, Rizzoli). (Wr. med. Wochenschr. 1869.)

A. Menzel: Ueber die septischen Eigenschaften des frischen Wundsermus (Wr. med. Woch. 1869).

A. Menzel: Ueber die Einwirkung des Urins auf das Zellgewebe (Wr. med. Wochenschr. 1869).

F. Steiner: Casuistische Mittheilungen aus der Klinik Billroth (Wien. med. Wochenschr. 1869).

V. Czerny: Ueber Silberzeichnungen an den Drüsen der Cutis (Centralbl. d. med. Wissensch. 1869, Nr. 29).

Menzel: La resezione della articulatione del ginocchio (Gaz. med. ital. Milano 1869).

Menzel: Sulle genesi et Therapia dell Epispadiasi (Milano 1869).

Menzel: Tre Ovariotomie (Milano 1869).

A. Menzel: Un caso di Aneurysma traumatico dell arteria femor. sin. (Milano 1869).

A. Menzel: Sulla sviluppo della facia (Milano 1869).

1870.

Billroth: Ueber die Beziehung der Rachendiphtherie zur Septhaemie und Pyohaemie (Wien. med. Wochenschr. 1870).

Billroth: Ueber die Verwendung des Bildhauermeissels bei Osteotomien (Wien. med. Wochenschr. 1870).

Billroth: Briefe aus Mannheim an den österr. patriotischen Hilfsverein 29. Sept. 1870; dann Wien 11. Okt. 1870 (Wien. med. Wochenschr. 1870).

Billroth: Klinisch-chirurgische Berichte Wien 1868, (Berlin bei A. Hirschwald 1870).

Billroth: Ueber die Verbreitungswege der entzündlichen Prozesse (Samml. klin. Vorträge von R. Volkmann 1870).

V. Czerny: Versuche über Kehlkopfexstirpation (Wien. med. Wochenschr. 1870).

V. Czerny: Aus den Kriegslazarethen anno 1870 (Wien. med. Wochenschr. 1870).

V. Czerny: Bericht über die im Collége Stanislaus behandelten Verwundeten (Wien. med. Wochenschr. 1870).

A. Mally und A. Menzel: Experimentelle Studien über Tuberkulose (Wien. med. Wochenschr. 1870).

A. Menzel: Chirurgische Mittheilungen aus Italien (Gritti) (Wien. med. Wochenschr. 1870).

A. Menzel: Ueber die Behandlung ulcerierter Neoplasmen mit Hundemagensaft (Wien. med. Wochenschr. 1870; dasselbe italienisch Milano 1870).

A. Menzel: Zwei Oesophagotomien (Wien. med. Wochenschr. 1870).

F. Steiner: Casuistische Mittheilungen aus Prof. Billroths Privatpraxis — Hydrops antri Highmori (Wien. med. Wochenschr. 1870).

F. Steiner: Aether oder Chloroform — ein kurzer historischer Rückblick (Wien. med. Wochenschr. 1870).

F. Steiner: Ueber die Organisation der freiwilligen Krankenpflege im Kriege (Wien. med. Wochenschr. 1870).

V. Czerny: Die Reverdin'sche Methode (Centralblatt f. med. Wissensch. 1870).

V. Czerny: Eine Zungenexstirpation nach einer neuen Methode (med.-chirurg. Rundschau 1870).

V. Czerny: Zwei schwere Gelenksverletzungen, geheilt bei offener Wundbehandlung, August 1870 (med. chirurg. Rundschau).

A. Menzel: Sulla Frequenza delle carie nelle varie ossa. Milano 1870 (Gaz. med. ital.)

A. Menzel: Sulla tuberculosi (Gaz. med. ital. Milano 1870).

1871.

Billroth-Menzel und Perco. Ueber die Häufigkeit der Caries in verschiedenen Knochen (Arch. f. klin. Chir., Band XII, 1871).

Billroth, Ueber die Endresultate der Gelenksresektionen (Wien, med. Wochenschr. 1871, Nr. 1—7).

Billroth: Chirurgische Reminiszenzen aus dem Sommer-Semester 1871 (Wien. med. Wochenschr. 1871).

I. Aetzung der Hämorrhoidalknoten mit acid. nitric. fumans, Nr. 35.

II. Staphyloraphien bei Kindern, Nr. 38.

III. Behandlungsweisen der Aneurysmen, Nr. 40.

IV. Ueber Acupressur und Torsion der Arterien zumal bei Amputationen, Nr. 43.

V. Ueber multiple Lymphome und deren Behandlung mit Arsenik, Nr. 44.

VI. Ovariotomien (Wien. med. Wochenschr. 1871), Nr. 45 und 46.

Billroth, Die allgem. chirurg. Pathologie u. Therapie in 50 Vorlesungen. Berlin, G. Reimer, 5. Auflage, 1871.

W. Gjorgjevic: Ueber Lymphorrhoe und Lymphangiom (Arch. f. klin. Chir., Band XII, 1871).

F. Steiner: Ueber die Elektropunktur des Herzens als Wiederbelebungsmittel in der Chloroformsynkope. Zugleich eine Studie über Stichwunden des Herzens (Arch. f. klin. Chir., Band XII, 1871).

C. Gussenbauer: Ueber die Heilung per primam intentionem (Arch. f. klin. Chir., B. XII, 1871).

R. Gersuny und W. Gjorgjevic: Beiträge zur kaustischen Wundbehandlung nebst Versuchen über das Verhalten blossgelegter Venen gegen Aetzmittel (Carbol. Liquor ferri) (Arch. f. klin. Chir. 1871, Bd. XII).

A. Menzel: Ueber die Erkrankung der Gelenke bei dauernder Ruhe derselben. — Eine experimentelle Studie (Arch. f. klin. Chirurgie, Bd. XII, 1871).

C. Gussenbauer: Ueber die Veränderungen des quergestreiften Muskelgewebes bei der traumatischen Entzündung (Arch. f. klin. Chirurgie, XII, 1871).

V. Czerny: Schlussbemerkungen zu dem Berichte über die Verwundeten in Weissenburg (Wr. med. Wochenschr. 1871).

A. Menzel: Ein Fall von Rippenchondrom (Wr. med. Wochenschrift 1871).

F. Steiner: Beitrag zur Casuistik der Hämatometra (Wr. med. Wochenschr. 1871).

V. Czerny: Ueber Pfropfung von Schleimhautepithel auf granulierende Wundflächen (Centralbl. f. med. Wissenschaften 1871).

V. Czerny: Ein Beitrag zur Kenntnis des subjektiven Hörens wirklicher musikalischer Töne (Virch. Archiv, 41. B., p. 229).

A. Menzel: Sullo Shok. Gaz. univ. ital. Milano 1871).

A. Lobmayer: Einiges über den Aspirateur pneumatic souscutané von Dieulafoy. Wien 1871).

1872.

Billroth: Ueber die Resektion des Oesophagus (Arch. f. klin. Chirurgie, XIII, 1872).

Billroth: Casuistische Mittheilungen.

1. Geschichte eines Falles von epileptischen Anfällen nach Quetschung des Nervus ischiadicus. Operation, Heilung. Partielle Recidive, Operation. Heilung. (Arch. f. klin. Chir. XIII, 1872).

2. Einseitige Pseudohypertrophie einiger Oberschenkelmuskeln, einen Tumor vortäuschend. Operation, Tod. (Arch. für klin. Chirurgie, Band XIII, 1872.)

Billroth: Neue Beobachtungsstudien über Wundfieber (Arch f. f. klin. Chir., XIII, 1872).

Billroth: Klinisch-chirurgische Berichte. Wien, 1869—70 (Berlin bei Hirschwald, 1872).

Billroth: Chirurgische Briefe aus den Kriegslazarethen in Weissenburg und Mannheim, 1870. Berlin bei A. Hirschwald, 1872 (schon früher in der Berliner klin. Wochenschrift erschienen).

Billroth: Die allgemeine chirurg. Pathologie und Therapie in 50 Vorlesungen. Berlin bei G. Reimer. 6. Aufl. 1872.

R. Gersuny: Ueber polypöse, nicht carcinomatöse Neubildungen der Harnblase (Arch. f. klin. Chir., XIII, 1872).

F. Steiner: Ueber die Entwicklung der Stirnhöhlen und deren krankhafte Erweiterung durch Ansammlung von Flüssigkeiten (Arch. f. klin. Chir., XIII, 1872).

A. Menzel: Ein Fall von Osteofibrom des Unterkiefers (Arch. f. klin. Chir. 1872, XIII. Bd.).

V. Czerny: Beschreibung eines neugebildeten Gelenkes nach totaler Resektion im Ellbogengelenke wegen Anchylose (Arch. f. klin. Chir., XIII, 1872).

A. Menzel: Die Resektion des Unterkiefernerven vom Munde aus (Arch. f. klin. Chir., XIII, 1872).

A. Menzel: Casuistische Mittheilungen aus der Klinik des Prof. Billroth in Wien.

1. Zwei Fälle von fremden Körpern in Oesophagusstrikturen, Oesophagotomie.
2. Fibröser Polyp der Schädelbasis — Exstirpation mit Resektion des Oberkiefers. Heilung (Arch. f. klin. Chirurgie, 1872).

Ludwig Pfleger: Beobachtungsstudien über die Verbreitungsweise des Erysipelas migrans (Arch. f. klin. Chir., XIV, 1872).

C. Gussenbauer: Ein Beitrag zur Lehre der Verbreitung des Epithelialkrebses auf Lymphdrüsen. Entwicklung des Epithelialkrebses in einer Bronchialdrüse nach einem Oesophaguskrebse (Arch. f. klin. Chir., XIV, 1872).

C. Gussenbauer: Mittheilungen aus der chirurg. Klinik des Prof. Billroth.

1. Aneurysma der absteigenden Aorta. — Tracheotomie. Tod.
2. (Rücken-) Lipom von ungewöhnlicher Grösse. Exstirp. Heilung. (Wr. med. Wochenschr. 1872).

A. Menzel: Kleine Beiträge zur Hauttransplantation (Wr. med. Wochenschr. 1872).

F. Steiner: Ueber die Behandlung der Wunden mit Karbolsäure (Wr. med. Wochenschr. 1872).

1873.

Billroth: Erfahrungen über Esmarchs Methode der Blutersparung bei Operationen an den Extremitäten. (Wr. med. Wochenschrift 1873).

Billroth: Ovariotomien (10—13. Fall) (Wr. med. Wochenschr. 1873, Nr. 1).

Billroth: Ueber Aetzung der Knochen (Vortrag auf dem Chir. Kongress 1873).

Billroth: Ueber die Bildung langer Lappen bei plastischen Operationen (Chir. Kongress 1873).

F. Steiner: Ueber die operative Behandlung der Epispadiasis und der angeborenen Blasenspalte (Arch. f. klin. Chirurgie, XV. Bd., 1873).

C. Gussenbauer: Fibrom der Bauchwand, Exstirpation, Heilung (Wr. med. Wochenschr. 1873).

E. Pernitza: Beitrag zur Therapie des Noma (Wr. med. Wochenschrift 1873).

F. Steiner: Mittheilungen aus der Klinik des Prof. Billroth.

1. Zur Behandlung der Knochenbrüche an den Extremitäten mit Gewichtsextension.
2. Lähmung der linken ob. Extremität nach Fall auf die Innenseite des Oberarmes (Wr. med. Wochenschr. 1873).

C. Weil: Beiträge zur Kenntnis des Muskelkrebses (Wr. medic. Jahrbücher 1873).

1874.

Billroth: Untersuchungen über die Vegetationsformen von Coccobacteria septica und den Antheil, welchen sie an der Entstehung und Verbreitung der accidentellen Wundkrankheiten haben. Versuch einer wissenschaftlichen Kritik der verschiedenen Methoden der antiseptischen Wundbehandlung. Berlin, G. Reimer, 1874.

Billroth: Ueber die Exstirpation ausgedehnter Zungencarcinome von der Regio suprahyoidea aus. (Arch. f. klinische Chir., XVI. Band, 1874).

Billroth: Kurzer Rückblick auf die neueren Phasen der Lehre von der Entzündung und der Regeneration der Gewebe (Wr. med. Wochenschr. 1874).

Billroth und Mundy: Ueber den Transport der im Felde Verwundeten und Kranken auf Eisenbahnen (Wien, C. Gerold und Sohn, 1874).

H. Sattler: Ueber die sog. Cylindrome und deren Stellung im onkologischen System. Berlin, G. Reimer, 1874.

F. Steiner: Untersuchungen über die feineren anatomischen Vorgänge bei einigen Formen von Geschwulstbildung im menschlichen Hoden (Entzündung, Tuberkulose) (Arch. für klin. Chir., XVI. Bd., 1874).

C. Gussenbauer: Ueber eine lipomatöse Muskel- und Nervendegeneration und ihre Beziehung zu diffuser Sarcombildung (Arch. f. klin. Chir., XVI. Band, 1874).

A. v. Winiwarter: Ein Fall von angeborener Makroglossie, combiniert mit Hygroma cystic. colli congenit. (Arch. f. klin. Chir., XVI. Bd. 1874).

A. Menzel: Spontane Dactylolyse, eine eigenthümliche Erkrankung der Finger (Arch. f. klin. Chir., XVI. Bd., 1874).

C. Gussenbauer: Ueber die erste durch Th. Billroth am Menschen ausgeführte Kehlkopf-Exstirpation und die Anwendung eines künstlichen Kehlkopfes (Arch. f. klin. Chirurgie, XVII. Band, 1874).

R. Gersuny: Aus der Privatpraxis Prof. Billroths. Grosses in die Bauchhöhle hineinragendes Fibrom der vorderen Bauchwand. Operation, Heilung (Wr. med. Wochenschr. 1874).

C. Gussenbauer: Eine neue Extensionsmaschine für den Oberarm (Wr. med. Wochenschr. 1874).

F. Steiner: Aus den Erinnerungen meiner Wanderzeit (Wr. med. Wochenschr. 1874).

F. Steiner: Ueber den gegenwärtigen Stand der Transfusionsfrage (Wr. med. Wochenschr. 1874).

F. Steiner: Zwei Thierblut-Transfusionen nach einer Amputatio femoris. Tod (Wr. med. Wochenschr. 1874).

C. Weil: Ueber das entzündliche Hautpapillom (Vierteljahrsschr. f. Dermatologie (1874).

A. v. Frisch: Experimentelle Studien über die Verbreitung der Fäulnis-Organismen in den Geweben und die durch Impfung der Cornea mit pilzhaltigen Flüssigkeiten hervorgerufenen Entzündungserscheinungn. Erlangen, Ferd. Enke, 1874.

1875.

Billroth: Die allgem. chirurg. Pathologie und Therapie in 50 Vorlesungen. Berlin bei G. Reimer, 7. Aufl. 1875.

Billroth: Zur Diskussion über einige Zeit- und Tagesfragen.
I. Ueber Bluttransfusion.
II. „ Elektrolyse.
III. „ Massage (Wr. med. Wochenschr. 1875).

V. Czerny: Erinnerungen aus meinen Lehrjahren an der Billroth'schen Klinik.
1. Phosphornekrose, subperiostale Resektion beider Oberkiefer und Jochbeine vom Munde aus.
2. Exstirpation eines kopfgrossen subpleuralen Lipoms, Tod durch septische Pleuritis (Wr. med. Wochenschr. 1875).

C. Gussenbauer: Die Methoden der künstlichen Knochentrennung und ihre Verwendung in der Orthopädie (Arch. f. klin. Chir., XVIII. Bd., 1875).

A. v. Winiwarter: Ueber das maligne Lymphom und Lymphosarcom mit besonderer Rücksicht auf ihre Behandlung (Arch. f. klin. Chir., XVIII, 1875).

C. Gussenbauer: Casuistische Mittheilung aus der Klinik des Prof. Billroth.
Exstirpation eines Harnblasenmyoms nach vorausgehendem tiefen und hohen Blasenschnitt. Heilung (Arch. f. klinische Chir., XVIII, 1875).

C. Gussenbauer: Die Knochenentzündungen der Perlmutterdrechsler (Arch. f. klin. Chir., XVIII, 1875).

C. Gussenbauer: Zur Casuistik plastischer Operationen an den Extremitäten (Deutsche med. Wochenschr. 1875, p. 168).

M. Grossmann: Ueber die Behandlung der Larynxstenose (Berlin. klin. Wochenschr. 1873).

1876.

Billroth: Die allgem. chir. Pathologie und Therapie in 50 Vorlesungen. Berlin bei G. Reimer. 8. Aufl. 1876.

Billroth: Ueber das Lehren und Lernen in den med. Wissenschaften. Wien, Gerold 1876.

Billroth: Zur Diskussion über einige chirurg. Zeit- und Tagesfragen. IV. Laparo-Hysterotomie (Wr. med. Wochenschr. 1876).

Billroth: Worte der Erinnerung an Franz Freih. von Pitha (Wr. med. Wochenschr. 1876).

Billroth: Worte der Erinnerung an M. J. Chelius, L. Stromayer und G. Simon (Wr. med. Wochenschr. 1876).

C. Gussenbauer: Casuitische Mittheilungen. Extraktion eines grossen Taschenmessers aus dem Oesophagus mittels Oesophagotomie. Tod infolge akuter Erweichung ausgedehnter

chronischer infiltrierter Lungentuberkulose (Deutsche med. Wochenschr. Nr. 2 u. 3 1876).

Langstein: Ueber einen seltenen Fall von Erstickungstod (Wr. med. Wochenschr. 1876).

C. Gussenbauer: Ueber die Pigmentbildung in melanotischen Sarcomen und einfachen Melanomen der Haut (Virchows Archiv Band LXIII. p. 322).

C. Gussenbauer und A. v. Winiwarter: Die partielle Magenresektion, eine experimentelle operative Studie. Nebst einer Zusammenstellung der im pathologisch-anatomischen Institute in Wien in dem Zeitraume von 1817—1875 beobachteten Magencarcinome (Arch. f. klin. Chir. XIX. 1876).

A. v. Winiwarter: Plexiformes Fibroneurom der Armnerven mit circumscripter Haut-Hypertrophie und Sarcomentwicklung. Ein Beitrag zur Geschwulstlehre (Arch. f. klin. Chir. XIX. Band 1876).

F. Steiner: Aus dem Tagebuche eines deutschen Arztes während des Krieges im Orient 1876 (Belgrad) (Wr. med. Wochenschrift 1876).

A. v. Winiwarter: Croupöse Laryngitis bei einem 10 Monate alten Kinde, Tracheotomie, Heilung (Jahrbuch f. Kinderheilkunde X. Band 1876).

A. v. Frisch: Die Milzbrandbakterien und ihre Vegetationen in der lebenden Hornhaut. (Sitzungsberichte der kaiserlichen Akademie der Wissenschaften 1876.)

A. Wölfler: Zur chirurg. Pathologie der Nieren (Wr. med. Wochenschr. 1876).

A. Wölfler: Die Magenbauchwandfistel und ihre operative Heilung nach Prof. Billroths Methode (Arch. f. klin. Chir. 1876).

J. Mikulicz: Ueber das Rhinosclerom (Hebra) (Arch. f. klin. Chir. XX. 1876).

J. Mikulicz: Beitrag zur Genese der Dermoide am Kopfe (Wr. med. Wochenschr. 1876).

F. Raab: Congenitale Enkephalokele (Wr. med. Wochenschr. 1876).

1877.

Th. Billroth und F. Ehrlich: Untersuchungen über Coccobacteria septica. Mitgetheilt von Th. Billroth (Langenbecks Arch. f. klin. Chir. XX. 1877).

Billroth: Zur Diskussion über einige chir. Zeit- und Tagesfragen. V. Zur Splenotomie (Wr. med. Wochenschr. 1877).

VI. Ein Beitrag zu den Operationen am Magen. Gasteroraphie (Nr. 38. Wr. med. Wochenschr. 1877).

A. v. Winiwarter: Neue Beobachtungen und Erfahrungen über die Arsenikmedikation bei Lymphdrüsengeschwülsten (Wr. med. Jahrbücher 1877).

M. Nedopil: Ueber Psoriasis linguae (Arch. f. klin. Chir. XX. 1877).

M. Nedopil: Ueber Tuberkulose der Zunge (Arch. f. klin. Chir. XX. 1877).

A. v. Frisch: Ueber den Einfluss niederer Temperaturen auf die Lebensfähigkeit der Bakterien. (Sitzungsberichte d. kais. Akad. d. Wissensch. 1877.)

B. Glattauer: Ein Beitrag zu den pulsierenden Blutcysten am Kopfe (Wr. med. Wochenschr. 1877).

E. Fuchs: Ueber die traumatische Keratitis (Virchows Arch., 66. Band).

A. Wölfler: Ein Fall von Laparo-Hysterotomie sammt Exstirpation beider Ovarien (Arch. f. klin. Chir. 1877, XXI.).

J. Mikulicz: Ueber die Beziehungen des Glycerins zur Coccobacteria septica und zur septischen Infektion (Arch. f. klin. Chir. XXII. 1877).

A. Wölfler: Neue Beiträge zur chirurg. Pathologie der Nieren (Arch. f. klin. Chir. 1877, XXI).

F. Freih. v. Buschmann: Casuistische Beiträge zur Therapie des malignen Lymphoms (Wr. med. Wochenschr. 1877).

F. Freih. v. Buschmann: Weitere Mittheilungen aus der Privatheilanstalt von Dr. Eder. (Aus Billroths Privatpraxis.)
Grosser Blasenstein
Grosses Fibroma uteri } Wr. med. Wochenschr. 1877.

A. v. Frisch: Ueber eigenthümliche Produkte mykotischer Keratitis (Sitzungsber. der kaiserl. Akad. d. Wissensch. 1877).

A. Wölfler: Incarceration einer Abdominalcyste im rechten Leistenkanale, Operation, Heilung (Arch. für klin. Chirurgie XXI. 1877).

A. Wölfler: Die Magenbauchwandfistel und ihre operative Heilung (Arch. f. klin. Chir. XX. 1877).

1878.

Billroth: Carl von Heine. Nekrolog (Arch. f. kl. Chir. XXII. 1878).

R. Gersuny: Aneurysma beider Arteriae popliteae von ungewöhnlicher Grösse (Arch. f. klin. Chir. XXI.).

R. Gersuny: Ueber die Verwendbarkeit des Thomas'schen Lagerungs-Apparates bei Wirbelcaries (Wr. med. Wochenschrift 1878).

R. Gersuny: Ein dauernd geheilter Fall von Carcinoma recti (Wr. med. Wochenschr. 1878).

R. Gersuny: Zur Klumpfussbehandlung bei Erwachsenen (Wr. med. Wochenschr. 1878).

M. Nedopil: Schusswunden des Thorax (Wr. med. Wochenschrift 1878).

M. Nedopil: Humerus-Exstirpation } Langenbeck's Archiv für
Scapula-Resektion } klin. Chir. XXII. 1878.

A. v. Winiwarter: Ueber das Zungencarcinom (Habilitations-Vortrag 1878).

A. v. Winiwarter: Beiträge zur Statistik des Carcinoms (Stuttgart 1878).

Felix v. Winiwarter: Ueber eine eigenthümliche Form von Endarteriitis und Endophlebitis mit Gangrän des Fusses (Langenbecks Arch. f. klin. Chir. XXIII. 1878).

A. Wölfler: Reise-Erinnerungen (Wr. med. Wochenschr. 1878).

A. Wölfler: Ein Lipom von seltener Grösse, Exstirpation, Heilung (Wr. med. Wochenschr. 1878).

F. Raab: Aneurysma d. Art. poplitea (Wr. med. Wochenschrift 1878).

F. Raab: Ueber die Entwicklung der Narbe im Blutgefäss (Arch. f. klin. Chir. 1878).

J. Mikulicz: Ueber individuelle Formdifferenzen am Femur und an der Tibia des Menschen (Arch. f. Anatomie und Physiologie 1878).

J. Mikulicz: Die seitlichen Verkrümmungen am Knie und deren Heilungsmethoden (Arch. f. klin. Chir. XXIII. 1878).

M. Nedopil: Das Ambulatorium der Klinik Billroth 1871—77 (Wiener med. Wochenschr. Nr. 15 u. 16, 1878).

A. v. Frisch: Ueber die sog. Hadernkrankheit (Kais. Acad. d. Wissensch. 1878).

A. v. Frisch: Experimentelle Untersuchungen über die sog. Hadernkrankheit (Wr. med. Wochenschr. 1878).

1879.

Billroth: Ueber Enteroraphie (Wr. med. Wochenschr. 1879).

Billroth: Chirurgische Klinik Wien 1871—76.

Nebst einem Gesammtbericht über die chirurg. Kliniken in Zürich und Wien während der Jahre 1860—1876. Erfahrungen auf dem Gebiete der praktischen Chirurgie. Mit 12 lithogr. Tafeln und 7 Holzschnitten. Berlin bei A. Hirschwald 1879.

Billroth-Lücke: Deutsche Chirurgie. Stuttgart, F. Enke 1879. (Billroth: Krankheiten der Brustdrüsen.)

R. Gersuny: Ueber die jüngsten Fortschritte in der unblutigen Behandlung der Aneurysmen (Arch. f. klin. Chir. XXIV. 1879).

R. Gersuny: Ein Handgriff zur Beckenfixierung bei Hüftkontraktur (Centralblatt f. Chir. 1879).

M. Nedopil: Symmetrische Gangrän der Extremitäten (Wr. med. Wochenschr. 1879).

M. Nedopil: Symmetrische Spontan-Fraktur (Wr. med. Wochenschrift 1879).

M. Nedopil: Schwund des Radius (Wr. med. Wochenschr. 1879).

M. Nedopil: Laparo-Splenotomie (Wr. med. Wochenschr. 1879).

A. v. Winiwarter: Ueber die Verwerthung der Massage bei chronischen Erkrankungen innerer Organe (Wiener med. Blätter 1879).

C. Fürst: Casuistische Mittheilungen aus der chirurg. Universitätsklinik des Hofraths Prof. Dr. Th. Billroth in Wien. Erstickungstod, veranlasst durch das Eindringen eines Ascaris lumbricoides in die oberen Luftwege (Wr. med. Wochenschr. 1879, Nr. 3, 5 und 6).

A. v. Frisch: Ueber das Verhalten der Milzbrandbakterien gegen extrem niedere Temperaturen (Sitzungsberichte der kaiserl. Akad. d. Wissensch. 1879).

A. v. Frisch: Ueber Desinfektion der Seide und Schwämme zu chirurg. Zwecken (Arch. für klin. Chir. 1879).

A. Wölfler: Die Aortendrüse und der Aortenkropf (Wien. med. Wochenschr. 1879).

A. Wölfler: Zur chirurg. Behandlung des Kropfes (Langenbeck's Arch., XXIV, 1879).

A. Wölfler: Weitere Beiträge zur chirurg. Behandlung des Kropfes (Wien. med. Wochenschr. 1879).

A. Wölfler: Zur operativen Heilung der äusseren Magenfistel (Wien. med. Wochenschr. 1879).

A. Wölfler: Zur Geschichte und operativen Behandlung des Zungenkrebses (Arch. f. klin. Chir., XXVI, 1879).

F. Raab: Neue Beiträge zur Kenntnis der anat. Vorgänge nach Unterbindung der Blutgefässe beim Menschen (Virchows Archiv 75, Band 1879).

Herm. Klotz: Gynäkologische Studien über die pathologischen Veränderungen an der Portio vaginalis uteri mit besonderer Berücksichtigung des Normalbaues (Wien bei Seydl, 1879).

Herm. Klotz: Extrabdominale Hystero-Cystovariotomie bei einem wahren Hermaphroditen (Langenbecks Arch., XXIV, 1879).

R. Wittelshöfer: Ueber angeborenen Riesenwuchs der oberen und unteren Extremitäten (Arch. f. klin. Chir. 1879).

R. Wittelshöfer: Casuistische Mittheilungen aus der Klinik des Prof. Billroth in Wien.

Anus präternaturalis — Enterorrhapie, Heilung (Arch. f. klin. Chir., XXIV, 1879).

R. Wittelshofer: Casuistische Mittheilungen aus der Klinik des Prof. Billroth in Wien.

Schussverletzung an der Aussenseite des linken Oberschenkels, Entfernung des Projektils 4 Monate später aus der Harnblase (Wien. med. Wochenschr. 1879).

J. Mikulicz: Exstirpation solider Geschwülste des Uterus (Wien. med. Wochenschr. 1879).

J. Mikulicz: Subperiostale Exstirpation der Scapula. Vollständige Regeneration (Arch. f. klin. Chir., XXIV, 1879).

J. Mikulicz: Die antiseptische Wundbehandlung. (Mittheilungen des Vereins der Aerzte in N.-Oe. 1879).

J. Mikulicz: Eine neue Methode der Aufrichtung eingesunkener Nasen (Wien. med. Wochenschr. 1879).

1880.

Billroth und Winiwarter: Die allgem. Chirurgische Pathologie und Therapie in 50 Vorlesungen. 9. Aufl., bearbeitet von A. v. Winiwarter 1880. Berlin. G. Reimer.

Billroth: Ueber Lithotripsie und Vergiftung durch chlorsaures Kali (Wien. med. Wochenschr. 1880 Nr. 44).

C. Fürst: Ueber partielle Facialislähmungen nach Exstirpation sub- und retromaxillarer Lymphome (Arch. f. klin. Chir., XXV, 1880).

A. Wölfler: Entwicklung und Bau der Schilddrüse. Berlin 1880.

Herm. Klotz: Ueber eine neue Art von operativem Verfahren und Stumpfbehandlung bei der Exstirpation grosser Gebärmutter-Myome (Wien. med. Wochenschr. 1880).

Herm. Klotz: Ueber einige seltene Erkrankungen der weiblichen Brustdrüse (Arch. f. klin. Chir., XXV, 1880).

F. Freih. v. Buschmann: Exstirpation eines sehr grossen, retroperitonealen Fibroms und der damit verwachsenen, im Becken gelegenen Niere (Wien. med. Wochenschr. 1880).

G. v. Török und R. Wittelshöfer: Zur Statistik des Mamma-Carcinoms (Arch. f. klin. Chir. 1880, XXV. 4.).
R. Wittelshöfer: Die Behandlung von Verkrümmungen der Wirbelsäule mittels starrer Verbände (aus Billroths Klinik) (Wien. med. Wochenschr. 1880).
J. Mikulicz: Zur Sprayfrage (Arch. f. klin. Chir., XXV, 1880).
J. Mikulicz: Ueber Totalexstirpation des Uterus (Wien. med. Wochenschr. 1880).

1881.

Billroth: Die Krankenpflege im Hause und im Hospitale, 1. Aufl., Wien, Gerold 1881.
Billroth: Zur Resektion des carcinomatösen Magens (Wien. med. Wochenschr. 1881, Nr. 22).
Billroth: Offener Brief an Dr. L. Wittelshöfer über eine am 29. Januar 1881 ausgeführte Resektion des Magens (Wien. med. Wochenschr. 1881, Nr. 6).
M. Nedopil, Ueber tuberkulöse Erkrankungen der Zunge (Wiener Klinik 1881).
A. Wölfler: Ueber den Einfluss der Esmarch'schen Blutleere auf die Resorption flüssiger Stoffe (Arch. f. klin. Chirurgie, XXVIII, 1881).
A. Wölfler: Ueber die Anwendung des Jodoforms in der Mundhöhle (Centralblatt f. Chirurgie 1881).
A. Wölfler: Ueber die von Herrn Prof. Billroth ausgeführten Resektionen des carcinomatösen Pylorus, Wien 1881.
A. Wölfler: Fall von gelungener Resektion des carcinomatösen Pylorus (Wien. med. Wochenschr. 1881).
A. Wölfler: Ueber einen Fall von Sclerodermie und Onychogryphosis (Zeitschrift f. Heilkunde, II, 1881).
A. Wölfler: Gastro-Enterostomie (Centralblatt für Chirurgie 1881, Nr. 45).
A. Wölfler: Zur Resektion des carcinomatösen Pylorus (Wien. med. Wochenschr., 14, 1881).
A. Wölfler: Chirurgische Briefe über Amputationen (Wien. med. Wochenschr. 1881).
R. Wittelshöfer: Ein Instrument zur Operation der Phimose (Centralblatt f. Chirurgie 1881).
R. Wittelshöfer: Die Operationen am Darm. Casuistische Beiträge aus der Klinik des Prof. Billroth (Wien. med. Wochenschr. 1881).

J. Mikulicz: Ueber die Anwendung der Antiseptik bei Laparotomien, mit besonderer Rücksicht auf die Drainage der Bauchhöhle (Arch. f. klin. Chir., XXVI, 1881).

J. Mikulicz: Ueber Totalexstirpation des Uterus (Wien. med. Wochenschr. 1881).

J. Mikulicz: Eine neue osteoplastische Resektionsmethode am Fusse (Arch. f. klin. Chir. 1881).

J. Mikulicz und A. Felsenreich: Ueber puerperale Pyohämie (Zeitschrift für Heilkunde, II, 1881).

J. Mikulicz: Ueber die Verwendung des Jodoforms bei der Wundbehandlung und dessen Einfluss auf fungöse und verwandte Prozesse (Arch. für klin. Chir., XXVII, 1881).

J. Mikulicz: Weitere Erfahrungen über die Anwendung des Jodoforms in der Chirurgie (Berlin. klin. Wochenschr. 1881).

J. Mikulicz: Ueber Gastroscopie und Oesophagoscopie (Wiener med. Presse 1881).

J. Mikulicz und N. Weiss: Ueber Nervendehnung bei Erkrankungen des Rückenmarkes (Wien. med. Wochenschr. 1881).

E. Ehrendorfer: Mittheilungen über Keilexscision aus verschiedenen Knochen (Wien. med. Wochenschr. 1881).

E. Ehrendorfer: Zur Casuistik seltener Geschwulstformen im Larynx und Pharynx (Arch. f. klin. Chir., XXVI, 1881).

E. Ehrendorfer: Beiträge zur Kenntnis der Hodengeschwülste (Arch. f. klin. Chir., XXVI, 1881).

E. Trnka: Ein Fall von ungewöhnlich grossem, centralen Osteosarcom des Oberkiefers. Exstirpation, Heilung (Zeitschrift für Heilkunde 1881, Band I, Prag, F. Temsky).

1882.

Billroth und Winiwarter: Die allgemeine chirurg. Pathologie und Therapie in 50 Vorlesungen. 10. Aufl., bearbeitet von A. v. Winiwarter 1882. Berlin. G. Reimer.

A. Wölfler: Die Kropfexstirpationen an Hofrath Billroths Klinik 1877—1881 (Wien. med. Wochenschr. Nr. 1, 1882).

A. Wölfler: Die Amputationen an Hofrath Billroths Klinik 1877 bis 1880. — Wien 1882.

J. Mikulicz: Die Anwendung des Jodoformes in der Chirurgie. (Wiener Klinik 1882.)

J. Mikulicz und N. Weiss: Ueber Nervendehnung bei Erkrankungen des Rückenmarkes (Fortsetzung) (Wien. med. Wochenschr. 1882).

V. v. Hacker: Ueber das Vorkommen von Knorpel und Knochen in einer Geschwulst der weiblichen Brustdrüse (Langenbecks Arch. f. klin. Chir., XXVII, 1882).

J. Paneth und J. Rosanes: Die accidentellen Wundkrankheiten an der Klinik des Prof. Dr. Th. Billroth in den Jahren 1877 bis 1881 (Wien. med. Wochenschr. 1882).

A. Fränkel: Ueber die Endresultate der Empyemoperationen (Wien. med. Wochenschr. 1882).

G. Usiglio: Litotrissia e Litolapassia. Triest 1882.

J. Paneth: Ueber einen Fall von melanotischem Sarcom des Rectums (Arch. f. klin. Chir., XXVIII.).

J. Rosmanit: Zur operativen Behandlung der schweren Formen von Contracturen und Anchylosen im Hüftgelenke (Arch. f. klin. Chir., XXVIII.).

A. v. Frisch: Zur Aetiologie des Rhinoscleroms (Wr. med. Wochenschr. 1882).

1883.*)

A. Wölfler: Zur Kenntnis und Eintheilung der verschiedenen Formen des gutartigen Kropfes (Wr. med. Wochenschr. 1883).

A. Wölfler: Entwicklung und Bau des Kropfes (Berlin 1883).

V. v. Hacker; Infusion einer Kochsalzlösung beim Menschen wegen hochgradiger Magenblutung (Wr. med. Wochenschr. 1883, Nr. 37).

V. v. Hacker: Ein neuer Fall von geheilter Magenresektion (Wien. med. Wochenschr. 1883, Nr. 11).

V. v. Hacker: Anleitung zur antiseptischen Wundbehandlung nach der an Prof. Billroths Klinik gebräuchlichen Methode. Wien, Toeplitz u. Deuticke 1883, 1. Aufl.

M. Schustler: Carcinom beider Ovarien, doppelseitige Ovariotomie, Darm- und Blasenresektion, Heilung (Wr. med. Wochenschrift 1883, Nr. 2 und 3).

A. Fränkel: Ueber Dermoidcysten der Ovarien und gleichzeitige Dermoide (mit Haaren) im Peritoneum (Wien. med. Wochenschr. 1883), Nr. 28—30.

1884.

Billroth: Wilhelm Baum. Nekrolog (Arch. f. klin. Chir. XXX).

Billroth: Eine wissenschaftliche und humanitäre Bitte an die Kollegen (betreffend die Sammlung von Erfahrungsmaterial über Amputations-Neurome (Centralbl. f. Chir. 1884).

*) Billroth-Winiwarter. Allg. Chirurg. 11. Aufl. Berlin. G. Reimer 1883.

A. Wölfler: Bericht über die mit der chir. Klinik des Hofrathes Prof. Dr. Th. Billroth verbundene Poliklinik d. Jahres 1883 (Wien. med. Wochenschr. 1884).

V. v. Hacker: Sarcom der Milz, von Prof. Billroth mit glücklichem Erfolge durch Laparotomie entfernt (Vortrag am 13. Chirurg. Kongress in Berlin, Centralbl. f. Chir. 1884, Beilage).

V. v. Hacker: Ueber einen neuen Fall von gelungener Pylorusresektion (Wien. med. Wochenschr. 1884, 29).

O. v. Weiss: Ueber die Enderfolge der Radikaloperation der Hydrocele (Wien. med. Wochenschr. 1884, Nr. 1—4).

E. Hauer: Darmresektionen und Enteroraphien 1878—1883, aus der chirurg. Klinik des Hofr. Prof. Dr. Th. Billroth in Wien. (Zeitschrift f. Heilkunde. Prag 1884, Band V).

A. Fränkel: Ueber Behandlung kalter Abscesse mit Injektionen von Jodoformemulsion (Wien. med. Wochenschr. 1884, Nr. 26).

F. Salzer: Zerreissung der Arteria poplitea und consecutive Gangrän der Extremität infolge gewaltsamer Streckung der Kniegelenks-Contractur (Wien. med. Woch. 1884, Nr. 8 u. 9).

F. Salzer: Die Larynxoperationen in der Klinik Billroth 1870 bis 1884 (Arch. f. klin. Chir. XXX).

1885.*)

Billroth: Zwei verschluckte Gebisse. Oesophagotomie, Gastrotomie (demonstriert in der Sitzung der k. k. Gesellschaft d. Aerzte am 20. Februar 1885), Wien. med. Wochenschr. 1885.

A. Wölfler: Zur Technik der supravaginalen Amputatio uteri (Wien. med. Wochenschr. 1885).

A. Wölfler: Ueber die anaesthesierende Wirkung der subcutanen Cocaïn-Injektionen (Wien. med. Wochenschr. 1885).

A. Wölfler: Zur Suspension des Uterus-Stumpfes nach supravaginaler Amputation (Wien. med. Wochenschr. 1885).

Alex. Brenner: Beitrag zur Casuistik der Nephrektomien (Wien. med. Wochenschr. 1885).

V. v. Hacker: Zur Technik der supravaginalen Amputatio uteri (Wien. med. Wochenschr. 1885, Nr. 48).

V. v. Hacker: Zur Casuistik und Statistik der Magenresektionen und Gastroenterostomien. Vortrag am XIV. Chir. Kongress in Berlin (Arch. f. klin. Chir. XXXII, 3).

O. v. Weiss: Beiträge zur Kenntnis der Perlmutterdrechsler-Ostitis (Wien. med. Wochenschr. 1885).

*) Billroth-Winiwarter. Allg. Chirurg. 12. Aufl. Berlin. G. Reimer 1885.

A. Fränkel: Zur Histologie, Aetiologie und Therapie der Lymphomata colli (Zeitschr. f. Heilkunde, Prag 1885, VI. Band).

1886.

Billroth: Aphorismen über das Lehren und Lernen d. medizin. Wissenschaften (Wien 1886).

F. Schwarz: Beitrag zur Verwendung des plastischen Filzes in der Chirurgie (Wien. med. Wochenschr. 1886, Nr. 37).

V. v. Hacker: Operative Fixierung eines beweglichen, abgeschnürten Leberlappens und Bemerkungen über operative Eingriffe am Leberparenchym (Wien. med. Wochenschr. 1886).

V. v. Hacker: Die Magenoperationen an Prof. Billroths Klinik 1881 bis März 1885. Wien, Töplitz u. Deuticke 1886.

V. v. Hacker: Ueber die Verwendung des Musculus rectus abdominis zum Verschluss der künstlichen Magenfistel (Wien. med. Wochenschr. 1886).

A. Fränkel: Die Gipspanzerbehandluug der Scoliose (Wien. med. Wochenschr. 1886, Nr. 19).

K. Lacker: Die Bestimmung des Häuoglobingehaltes im Blute mittels des v. Fleischl'schen Hämometers (Wien. med. Wochenschrift 1886).

F. Salzer: Zur Diagnose der Pankreascysten (Zeitschrift f. Heilkunde, Band VII, Prag 1886).

F. Salzer: Zur Casuistik der Geschwülste am Kopfe (Arch. f. klin. Chir. XXXIII, 1, 1888).

A. Freih. v. Eiselsberg: Beiträge zur Lehre von den Mikroorganismen im Blute fiebernder Verletzter und in geschlossenen Körperhöhlen (Wien. med. Wochenschr. 5—8, 1886).

A. Freih. v. Eiselsberg und R. Paltauf: Zur Aetiologie des Rhinoscleroms (Fortschritte der Medizin 1886, Nr. 19).

1887.

Billroth-Winiwarter: Die allgemeine chirurgische Pathologie und Therapie in 50 Vorlesungen, bearbeitet von Prof. Alex. v. Winiwarter. 13. Aufl., Berlin, G. Reimer 1887.

V. v. Hacker: Ueber eine Vorrichtung zum Spannen der Durchzüge am Krankenbette (Wien. med. Wochenschr. 1887).

V. v. Hacker: Ueber Verengerungen des Magens durch Knickung infolge des Zuges von Adhäsionssträngen (Wien. med. Wochenschrift, Nr. 37 u. 38).

V. v. Hacker: Ueber den Einfluss der Krümmungen der Wirbelsäule auf die Weite und den Verlauf d. Oesophagus (Wien. med. Wocheuschr. 1887).

Alex. Brenner: Die Blasennaht. Eine experimentelle Studie (Arch. f. klin. Chir. XXXV).

A. v. Rosthorn: Die Synovialsäcke und Sehnenscheiden in der Hohlhand (Arch. f. klin. Chir. XXXIV).

F. Salzer: Zur Therapie der Narbencontractur der Hand (Wien. med. Wochenschr., Nr. 15, 1887).

F. Salzer: Die Resektion des 3. Trigeminusastes am Foramen ovale (Wien. med. Wochenschr. 1887).

A. Freih. v. Eiselsberg: Nachweis von Erysipelcoccen in der Luft chirurgischer Krankenzimmer (Arch. f. klin. Chir. XXXV).

A. Freih. v. Eiselsberg: Ueber den Keimgehalt von Seifen und Verbandmaterialien (Wien. med. Wochenschr. 1887).

A. Freih. v. Eiselsberg: Beiträge zur Impftuberkulose beim Menschen (Wien. med. Wochenschr. 1887, Nr. 53).

A. Wölfler: Die chirurgische Behandlung des Kropfes, I. Theil (Berlin bei A. Hirschwald 1887).

1888.

Billroth: Ueber die Ligatur der Schilddrüsen-Arterien behufs Einleitung der Atrophie von Kröpfen (Wr. klin. Wochenschr. 1888, Nr. 1).

Billroth: Ueber Scirrhus glandulae thyreoideae (Wr. klinische Wochenschr. 1888, Nr. 20).

Billroth: Wünsche und Hoffnungen für unsere medizinische Fakultät (Wr. klin. Wochenschr. 1888, Nr. 36).

V. v. Hacker: Ueber den plastischen Ersatz grösserer Hautdefekte durch ein- und doppelstielige, entfernteren Körpertheilen entnommene Lappen (Arch. f. klin. Chir., XXXVII).

V. v. Hacker: Zur Wangenbildung bei grösseren, penetrierenden Defekten (Zeitschrift für Heilkunde, 9. Band).

V. v. Hacker: Ueber die Verwendung eines eine Periostknochenspange enthaltenden Stirnlappens zur Rhinoplastik (Wr. klin. Wochenschr. 1888).

V. v. Hacker: Ueber die Bedeutung der Anastomosenbildung am Darm für die operative Behandlung der Verengerungen desselben (Wr. klin. Wochenschr. 1888).

M. Scheimpflug: Ueber eine neue Ballonkanüle für künstliche Magenfisteln (Wr. klin. Wochenschr. 1888).

F. Salzer: Eine Trachealkanüle für Strumapatienten (Wr. klin. Wochenschr. 29, 1888).

F. Salzer: Ein Fall von Myxoma lipomatodes capsulae adiposae renis (Wr. klin. Wochenschr. 8—10, 1888).

F. Salzer: Tabellarische Uebersicht über die im Jahre 1887 an der Klinik Billroth ausgeführten Magenresektionen (Wr. klin. Wochenschr. 1888. Nr. 2).

A. Freih. v. Eiselsberg: Experimentelle Beiträge zur Aetiologie des Wundstarrkrampfes (Wr. klin. Wochenschr. 9—13, 1888).

H. Hinterstoisser: Cystisch erweichtes Sarcom der Magenwand. Resectio partis pyloricae ventriculi. Heilung (Wr. medizin. Wochenschr. 1888, 4 und 5).

H. Hinterstoisser: Ein Fall von Hydrocele cystica beim Weibe (Wr. klin. Wochenschr. 1888).

H. Hinterstoisser: Beitrag zur Casuistik der cavernösen Angiome (Wr. klin. Wochenschr. 1888, Nr. 18).

H. Hinterstoisser: Beiträge zur Lehre vom Nebenkropf (Wr. klin. Wochenschr. 1888).

1889.

Billroth-Winiwarter: Allgem. chirurg. Pathologie und Therapie in 50 Vorlesungen, bearbeitet von Prof. A. v. Winiwarter. 14. Aufl. Berlin, G. Reimer, 1889.

Billroth: Die Krankenpflege im Hause und im Hospitale. 3. Aufl. Wien, Gerold, 1889 (bearbeitet von R. Gersuny).

Billroth: Ueber Uranoplastik (Sitzungsbericht der k. k. Gesellschaft der Aerzte in der Wr. klin. Wochenschr. 1888, Nr. 12).

Billroth: Wie sollen die Unterrichtsräume einer chirurg. Klinik in Wien beschaffen sein und wie können die in Aussicht genommenen neuen Kliniken in den Rahmen des k. k. allgemeinen Krankenhauses eingefügt werden (Wr. klin. Wochenschrift, 1889, Nr. 1).

Billroth: Zur Eröffnung der Klinik am 7. Oktober 1889 (Wr. klin. Wochenschr. 1889, Nr. 41).

V. v. Hacker: Ein Extensionsapparat zur Anlegung von Gipshosen (Wr. klin. Wochenschr. 1889, Nr. 14).

V. v. Hacker: Ueber die chirurg. Behandlung der Narbencontrakturen der Haut (Wr. klin. Wochenschr. 1889, Nr. 18).

V. v. Hacker: Ueber die nach Verätzungen entstehenden Speiseröhrenverengungen. Wien bei Alfred Hölder 1889.

F. Salzer: Zur Casuistik der Kehlkopfoperationen (Archiv für klin. Chir., XXXIX, 2).

F. Salzer: Resektion des 3. Trigeminusastes am Foramen ovale (Arch. f. klin. Chir., XXXIX, 3).

F. Salzer: Ueber die Behandlung verschluckter Fremdkörper (Sitzungsber. d. Gesellsch. d. Aerzte, Wr. klin. Wochenschr. 1889, Nr. 3).

F. Salzer: Ueber einen Fall von traumatischer Epilepsie (Wr. klin. Wochenschr. 1889, Nr. 5 und 6).

F. Salzer: Zur Technik der Trepanation (Wr. klin. Wochenschrift 49, 1889).

A. Freih. v. Eiselsberg: Beiträge zur Autoplastik mittels frischer gestielter Lappen (Wr. klin. Wochenschr. 1889, Nr. 4).

A. Freih. v. Eiselsberg: Ueber eine osteoplastische Amputation des Fusses (Wr. klin. Wochenschr. 19, 1889).

A. Freih. v. Eiselsberg: Ueber Hautverpflanzung nach Thiersch. (Wr. klin. Wochenschr. 1889).

A. Freih. v. Eiselsberg: Ueber die Magenresektionen und Gastroenterostomien an Prof. Billroths Klinik von März 1885 bis Oktober 1889 (Arch. f. klin. Chir. XXXIX, 4).

E. Pilz: Mittheilungen aus der Klinik des Prof. Dr. Billroth.
I. Angeborene Wangenspalte
II. Ein Tumor der Brustwarze
} Wr. klin. Wochenschr. 1889, Nr. 26.

1890.

Billroth: Ueber die Einwirkung lebender Pflanzen- und Thierzellen aufeinander (Hölders Sammlg. klin. Schriften, Nr. 10).

Billroth: Ueber die Behandlung kalter Abscesse und tuberkulöser Caries mit Jodoformemulsion (Wr. klin. Wochenschr., 1890, Nr. 11—12).

Billroth: Humanität, Wissenschaft und Staat (Feuilleton, Wr. klin. Wochenschr. 1890, Nr. 1).

Billroth: Ueber den Einfluss der Antiseptik auf Operationsmethoden, chirurgischen Unterricht und Krankenhausbau (Vortrag, gehalten in der k. k. Gesellschaft der Aerzte am 21. März 1890, Wr. klin. Wochenschr. 1890, Nr. 13).

F. Salzer: Zur operativen Behandlung der Sinus-Thrombose (Wr. klin. Wochenschr. 1890, Nr. 34).

F. Salzer, Ueber die Einheilung von Fremdkörpern (Hölders Sammlung med. Schriften, Nr. 8, 1890).

A. Freih. v. Eiselsberg: Ueber Tetanie im Anschluss an Kropfoperationen (Hölders Sammlung med. Schriften, 1890).

A. Freih. v. Eiselsberg: Nachweis von Eitercoccen im Blute als diagnostisches Hilfsmittel (Wr. klin. Wochenschr. 1890).

A. Freih. v. Eiselsberg: Ueber einen Fall von erfolgreicher Transplantation eines Fibrosarcoms bei Ratten (Wr. klin. Wochenschr. 1890).

F. Salzer: Prof. Billroths Modifikation der v. Langenbeck'schen Methode der Urano-Staphyloplastik (Centralblatt f. Chirurgie, Nr. 13, 1890).

J. Winter: Zur Operations-Statistik des Pleura-Empyems (Wr. klin. Wochenschr. 1890).

J. Winter: Ein Apparat zur Narkose bei eröffneten Luftwegen (Wr. klin. Wochenschr. 1890).

J. Haidenthaller: Die Radikaloperationen der Hernien an der Klinik des Hofrathes Prof. Dr. Th. Billroth, 1877—1889 (Arch. f. klin. Chir., XL 3, 1890).

L. v. Dittel jun.: Casuistische Mittheilungen aus der Klinik Billroth.

I. Carcinom in einer Brandnarbe,

II. Carcinom nach Ulcus durum (Wr. klin. Wochenschrift 1890).

F. Schüssler: Die Sehnennähte an der Klinik Billroth, 1886 bis 1889 (Wien 1890, Hölders Sammlung klin. Schriften, Bd. 9).

A. Freih. v. Eiselsberg: Zwei Fälle von akutem inneren Darmverschluss und zwei Fälle von Entfernung der einen Hälfte des Schultergürtels (Wr. klin. Wochenschr. 1890, Nr. 12—13).

A. Freih. v. Eiselsberg: Fibrolipom der Nierenfettkapsel (aus Billroths Klinik, Wr. klin. Wochenschr. 1890, Nr. 23).

L. v. Dittel jun.: Versuche über die therapeutische Verwendung von Wasserstoffsuperoxydlösung (Wr. klin. Wochenschr. 1890).

A. Wölfler: Die chirurgische Behandlung des Kropfes, II. Theil (Berlin bei A. Hirschwald, 1890).

1891.

Billroth: Koch'sche Injektionen bei Aktinomykose (Protokoll der k. k. Gesellschaft der Aerzte, Wr. klin. Wochenschrift 1891, Nr. 10).

Billroth: Ueber 124 vom November 1878 bis Juni 1890 in meiner Klinik und Privatpraxis ausgeführte Resektionen am Magen- und Darmkanal, Gastro-Enterostomien und Narbenlösungen wegen chronischer Krankheitsprozesse. (Verhandlungen des X. internationalen medizin. Kongresses, Berlin, Bd. III, Abth. VII und Wr. klin. Wochenschr. 1891, Nr. 34).

A. Freih. v. Eiselsberg: Ueber einen Fall von Aneurysma traumaticum der Carotis externa (Wr. klin. Wochenschr. 1891).

A. Freih. v. Eiselsberg: Nachweis von Eitercoccen im Schweisse eines Pyämischen (Berlin. klin. Wochenschr. 1891, Nr. 23).

A. Freih. v. Eiselsberg: Vorstellung von zwei geheilten Fällen von Celluloidimplantation in Schädeldefekte (k. k. Gesellschaft der Aerzte in Wien, Wr. klin. Wochenschr. 1891, Nr. 24, und internat. klin. Rundschau Nr. 24, 1891).

A. Gleich: Ueber Sterilisierung von Verbandstoffen (aus Billroths Klinik, Wr. klin. Wochenschr. 1891, Nr. 5).

A. Gleich: Ueber Bromäthyl-Narcosen (Wr. klin. Wochenschr. 1891, Nr. 53).

A. Wölfler: Die chirurgische Behandlung des Kropfes, III. Theil (Berlin bei A. Hirschwald, 1891).

1892.

Billroth: Die Krankenpflege im Hause und im Hospitale (bearbeitet von R. Gersuny, 4. Aufl. Wien, Gerold, 1892).

F. Salzer: Beiträge zur Pathologie und chirurg. Therapie chronischer Coecumerkrankungen (Arch. f. klin. Chir., XLIII, 1892).

A. Freih. v. Eiselsberg: Ueber erfolgreiche Einheilung der Katzenschilddrüse in die Bauchdecke und Auftreten von Tetanie nach deren Exstirpation (Wr. klin. Wochenschr. 1892, Nr 5).

F. Schüssler: Ueber Hypertrophie der weiblichen Brustdrüse (v. Langenbecks Archiv, Bd. XLIII, 2).

Büdinger: Ueber die relative Virulenz der pyogenen Mikroorganismen in per primam geheilten Wunden (Wr. klin. Wochenschr. 1892).

A. Gleich: Ein Todesfall in Bromäthylnarcose (Wr. klin. Wochenschrift 1892, Nr. 30).

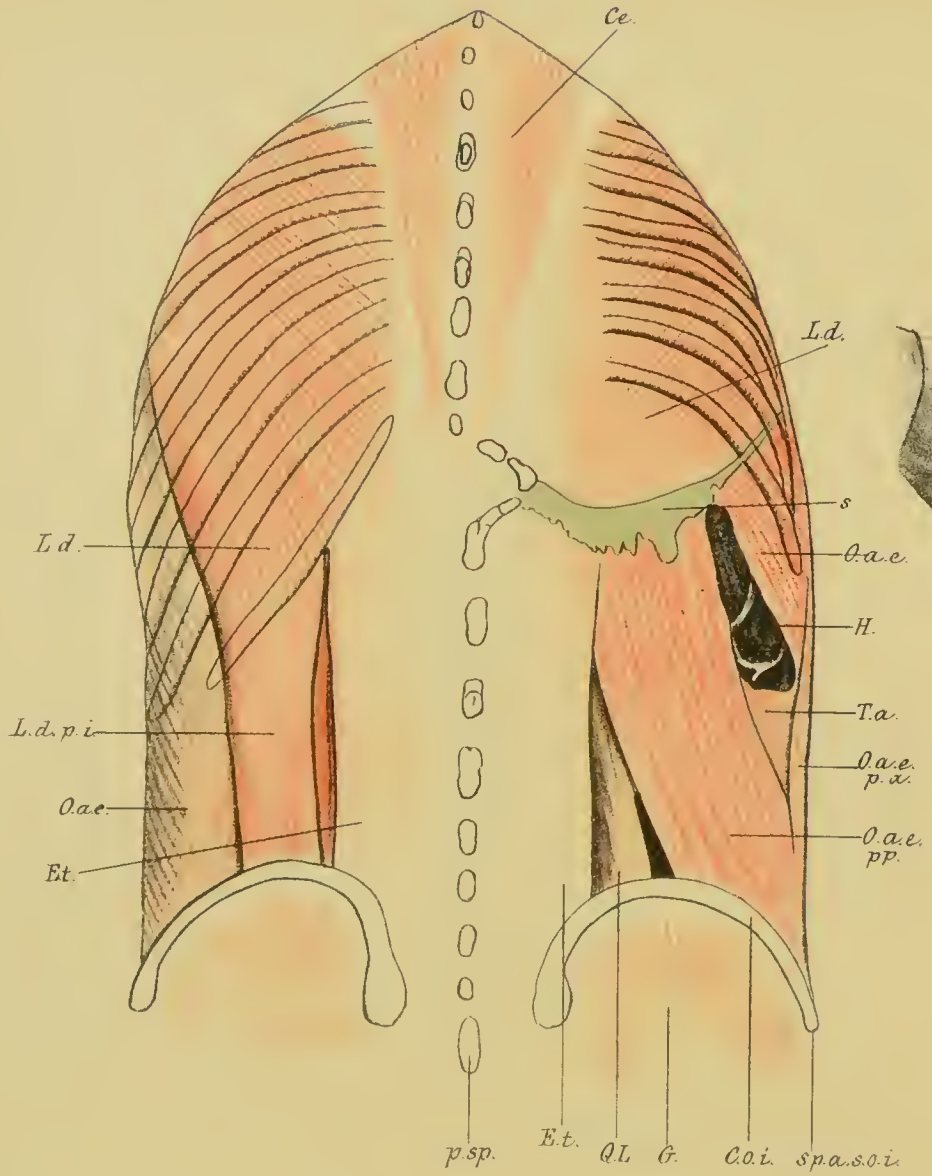

Fig 2

Fig 1.

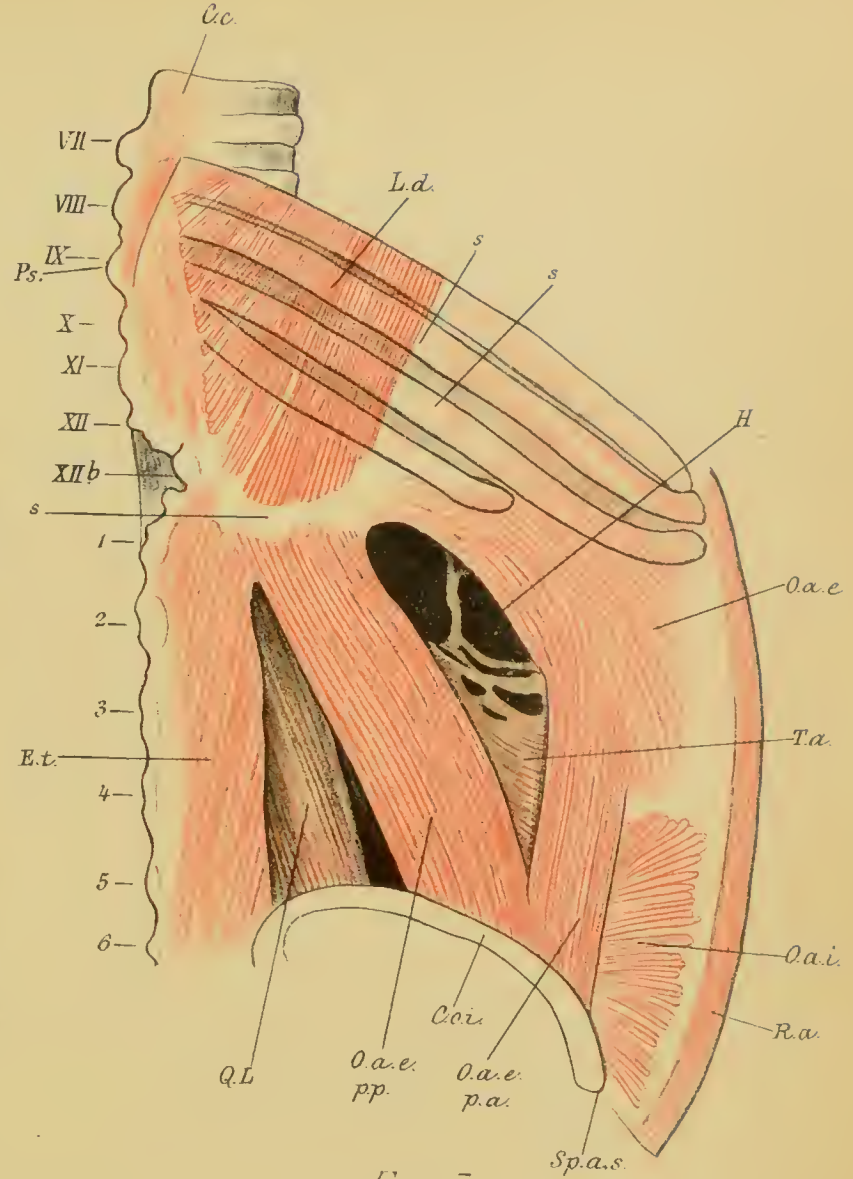

Fig. 3.

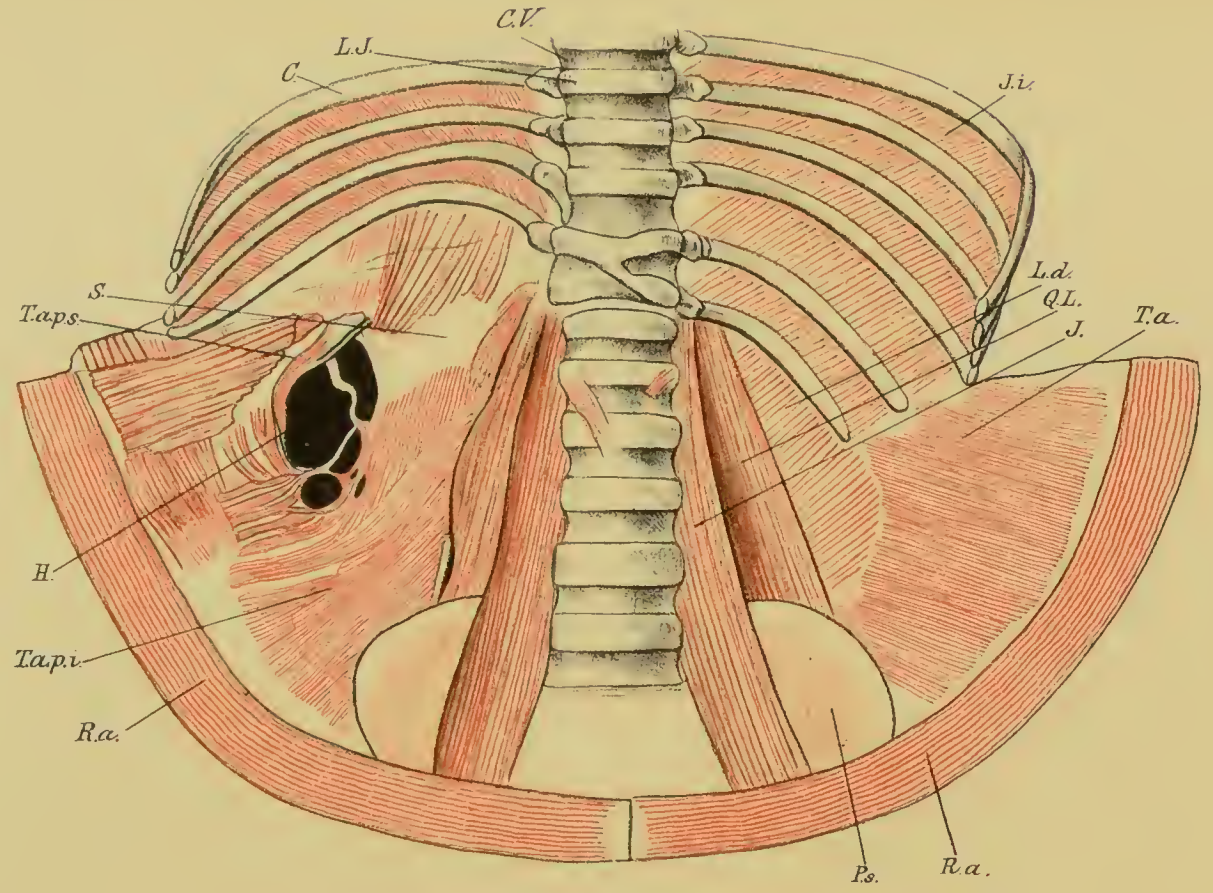

Fig. 4.

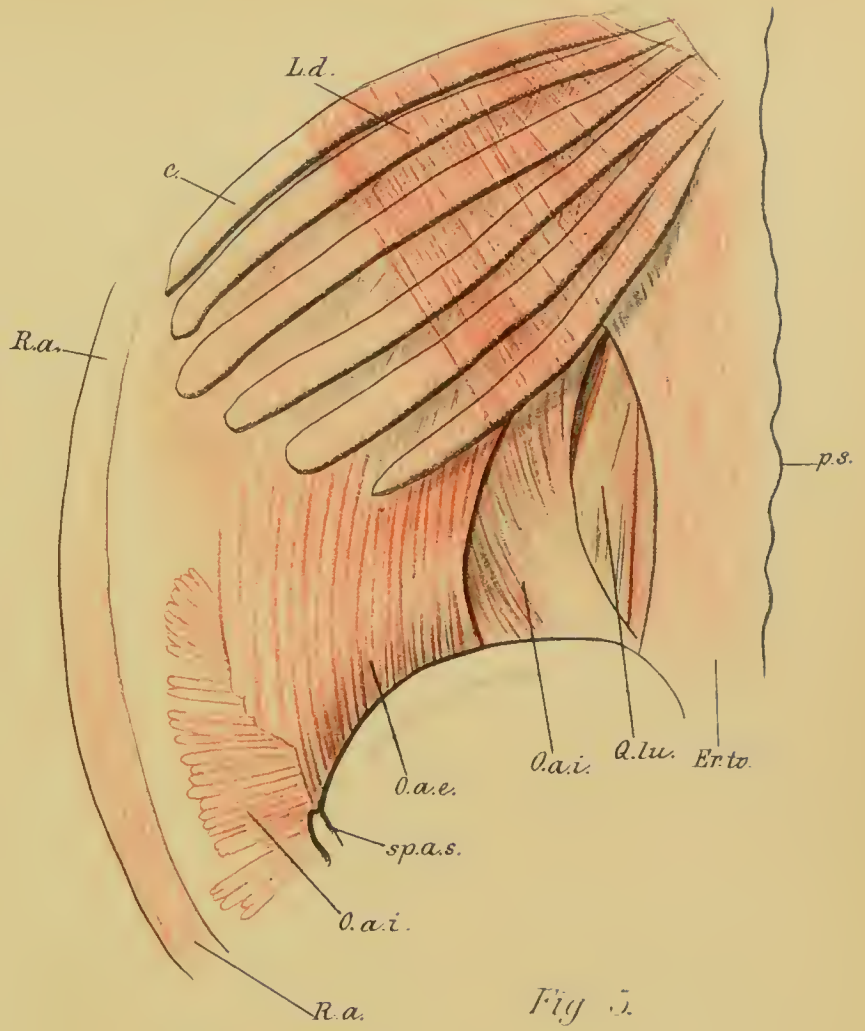

Fig. 5.

A. Erkstein, lith Anst Stuttgart

Erklärung der Abbildungen

auf Tafel I—II.

(Zu dem Aufsatz: Prof. Dr. Wyss, Ueber Hernia ventralis lateralis congenita und ihre Beziehungen zur Hernia lumbalis.)

Fig. I. Reproduktion einer photographischen Aufnahme des kleinen Patienten mit der Hernie. Die letztere ist in der rechten Seitengegend zwischen hinterer Thoraxapertur und Becken deutlich sichtbar.

Fig. II. Skizze der Rückenmuskulatur nach Entfernung der Haut. Die eigentümliche winklige Scoliose ist aus der Lage der Processus spinosi ersichtlich.

L. d. = Musc. latissimus dorsi.
Ld. p. i. = musculi latiss. dors. portio iliaca (nur links vorhanden; rechts fehlt dieselbe).
O. a. e. = Musc. obliquus ext.
E. t. = Musc. erector trunci s. M. opisthotenar s. sacrospinalis.
p. sp. = processus spinosi.
Q. l. = Musc. quadratus lumbor.
G. = Musc. glutaei.
C. o. i. = Crista ossis ilei.
Sp. a. s. o. i. = Spina anter. sup. ossis ilei.
O. a. e. p. p. = Muscul. obliqui ext. port. post. (rechterseits.)
O. a. e. p. a. = Musc. obliqui ext. port. ant. (rechterseits.)
T. a. = Musc. transversus abdominis. (rechts.)
H. = Hernia d. h. Bruchpforte derselben. Dieselbe ist von Blutgefässen überbrückt.
s. = Sichelförmige Sehne.

Fig. III. Seitliche Ansicht der Bauchmuskeln von der rechten Seite.

P. s. = Processus spinosi vertebr.
s. = Sichelförmige Sehne.
E. t. = Musc. Erector trunci s. Opisthotenar s. sacrospinalis.
Q. l. = Musc. quadratus lumborum.
O. a. e. p. p. = Musc. obliqui abdominis externi portio posterior.
C. o. i. = Crista ossis ilei.
O. a. e. p. a. = Musc. obliqui abdomin. externi port. anterior.
Sp. a. s. = Spina anterior superior ossis ilei.
R. a. = Musculus rectus abdominis.
O. a. i. = Musc. obliquus abdomin. intern.
T. a. = Musc. transversus abdom.
O. a. e. = Musc. obliq. abdom. extern.

H. = Hernia d. h. Bruchpforte mit sie überbrückenden Gefässen (art. et ven. intercost.).
L. d. = Musc. latissimus dorsi.
Cc. = Musc. Cucullaris.

Fig. IV. Bauchmuskulatur von Innen.
C. V. = Corpus vertebrae.
L. I. = Ligamentum intervertebrale.
C. = Costa.
S. = Sehne. (wie in Fig. I. u. II.)
T. a. p. s. = Muscul. transvers. abdom. dextri pars superior.
T. a. p. i. = Musculi transversi abdom. dext. pars inferior.
R. a. = Muscul. rectus abdominis.
Ps. = Musc. psoas.
T. a. = Musc. transvers. abdomin.
I. = Musc. iliacus.
Q. l. = Musc. quadratus lumborum.
L. d. = Musc. latissimus dorsi (von innen ges.) linkerseits.
J. i. = Mm. intercostales interni.

Fig. V. Seitliche Ansicht der Bauchmuskeln der linken Seite.
L. d. = Muscul. latissim. dorsi.
c. = Costa.
R. a. = Musc. rectus abdominis.
O. a. i. = Musc. obliquus abdominis int.
sp. a. s. = Spina aut sup. oss. il.
O. a. e. = Musc. obliquus abdomin. ext.
O. a. i. = Musc. obliquus abdomin. int.
Q. lu. = Musc. quadratus lumborum.
Er. tr. = Musc. erector trunci s. M. sacrospinalis.
p. s. = Processus spinos. vertebrar.

Fig 2.

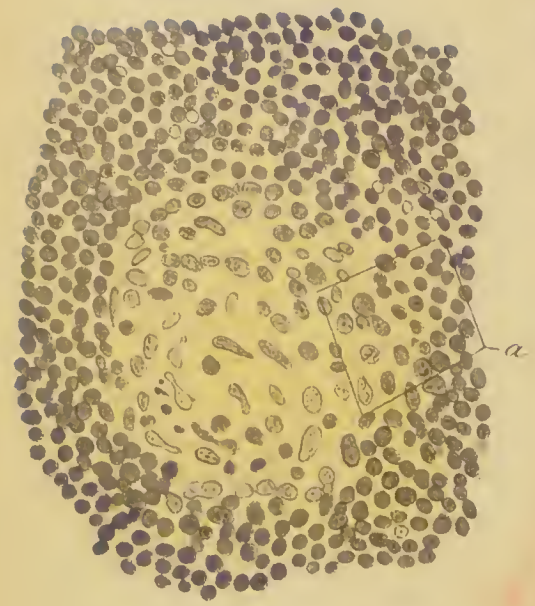

Fig 1

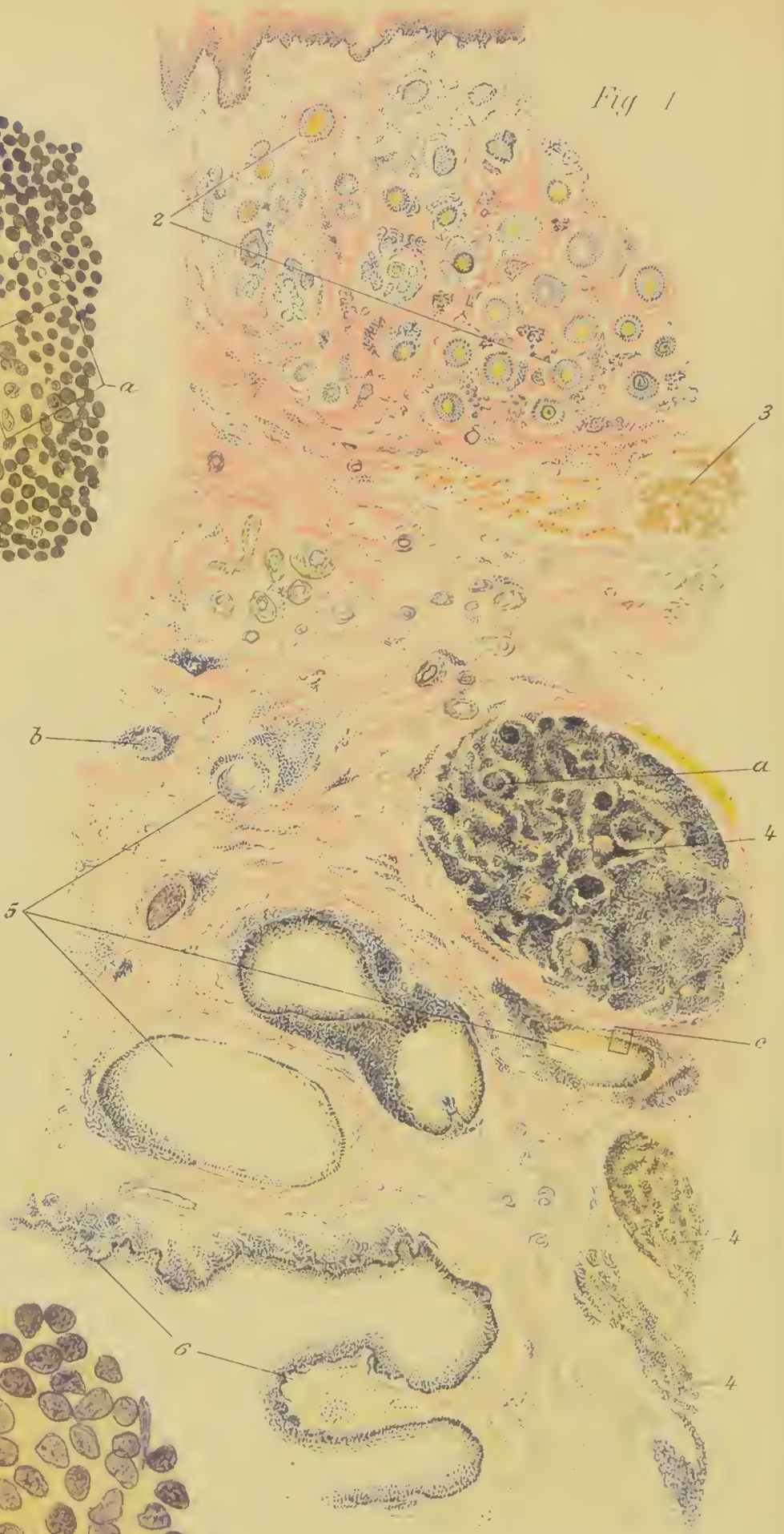

Fig 3

Fig 4

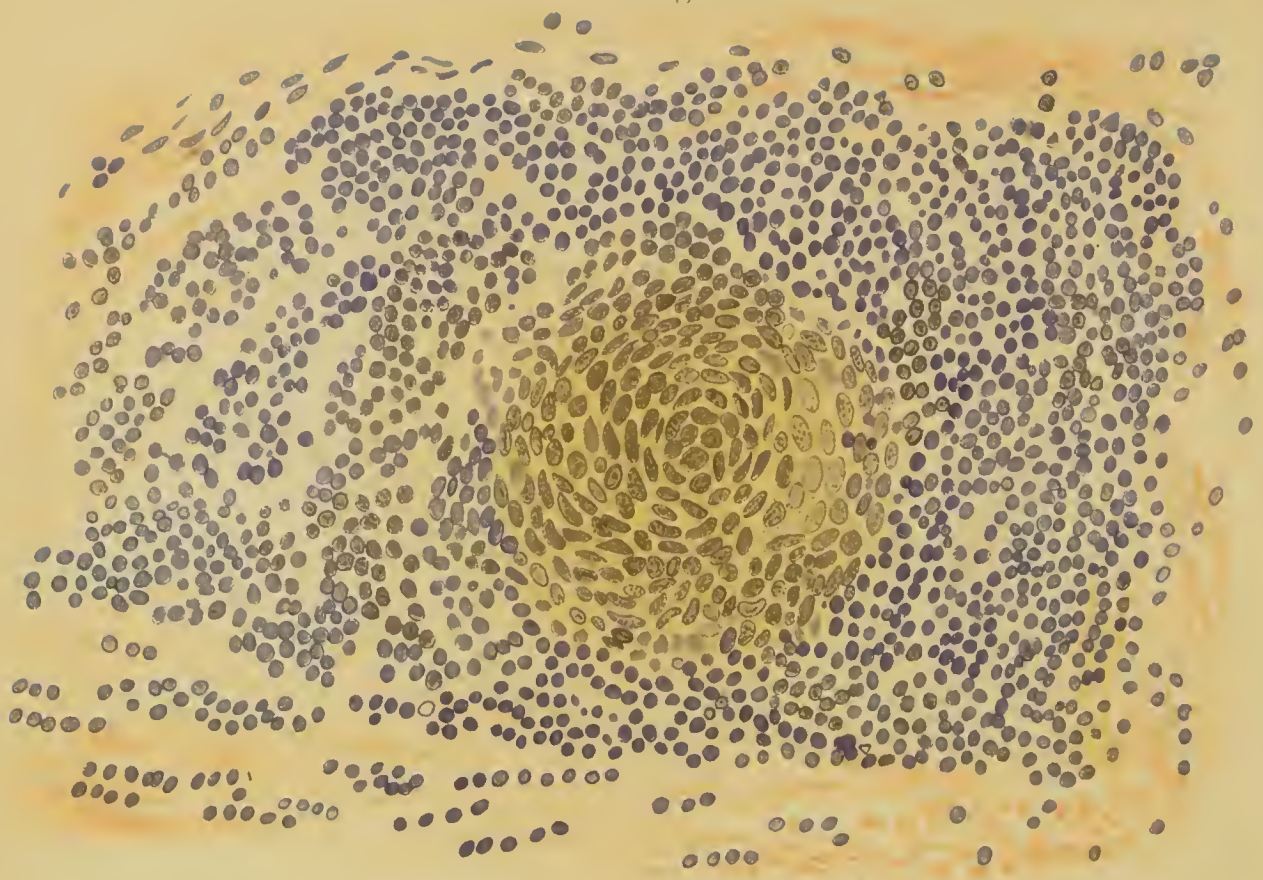

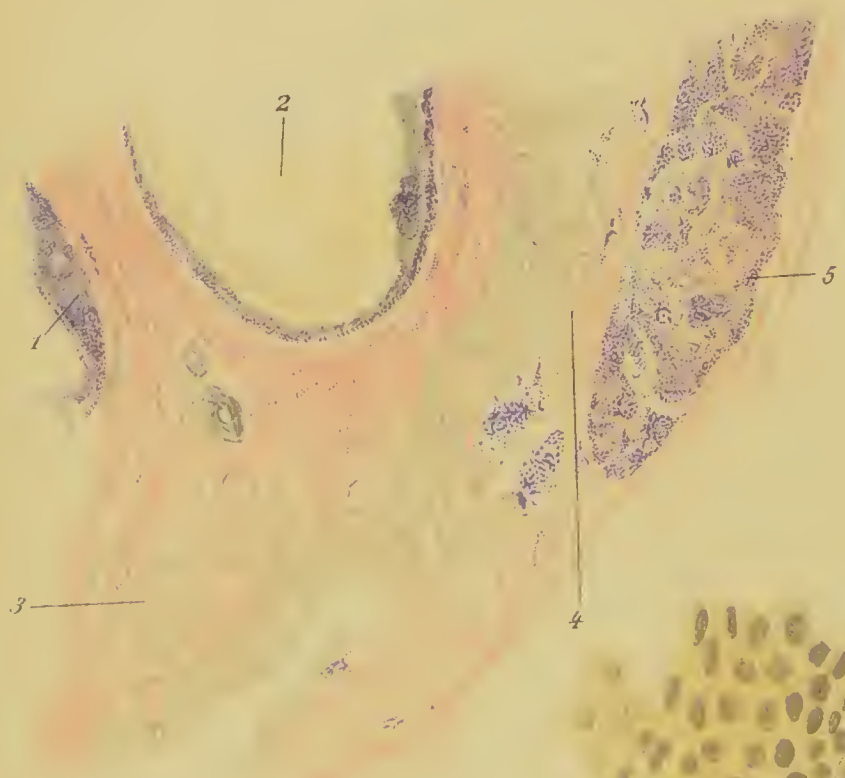

Fig 6.

Fig 5.

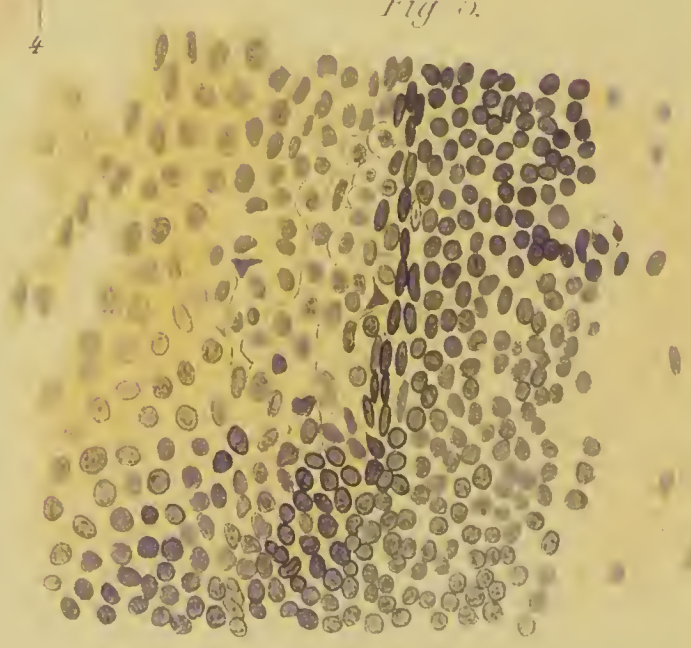

Fig 7.

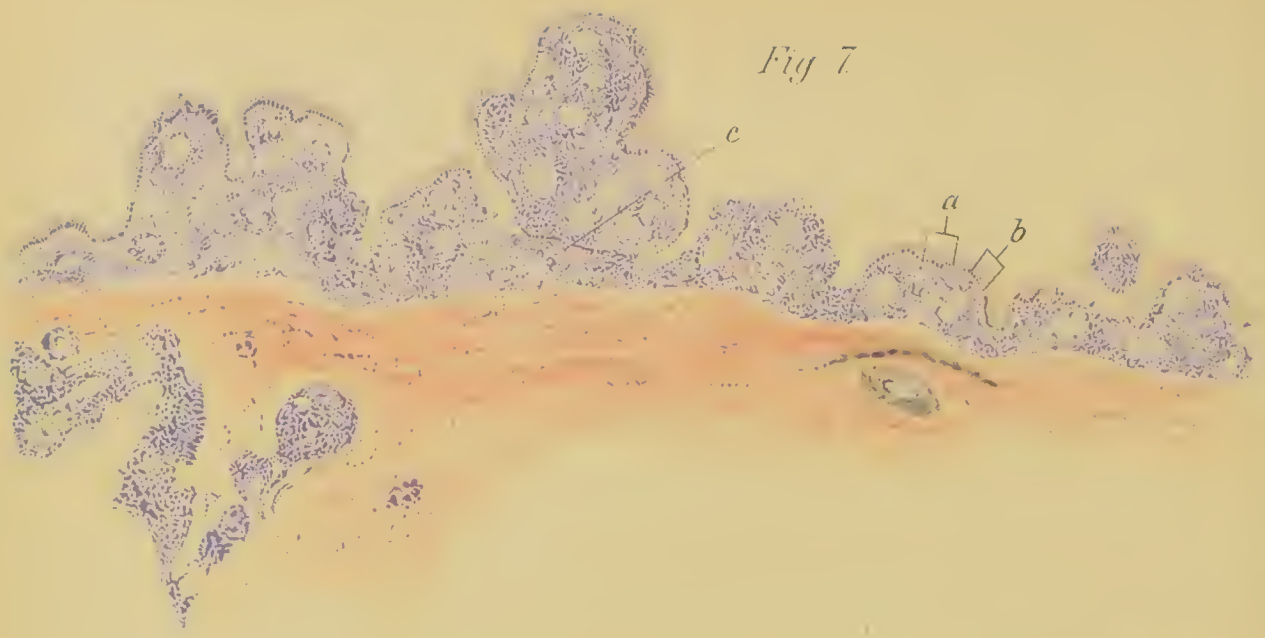

Fig 8.



Fig 9.

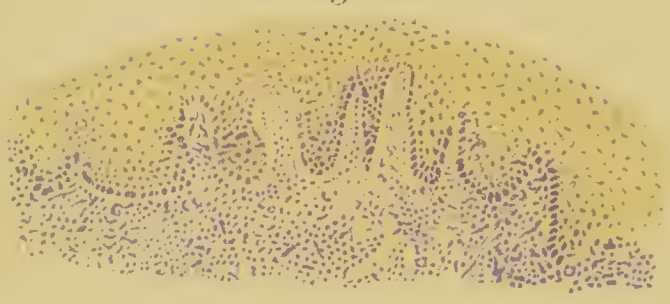

Fig 10.

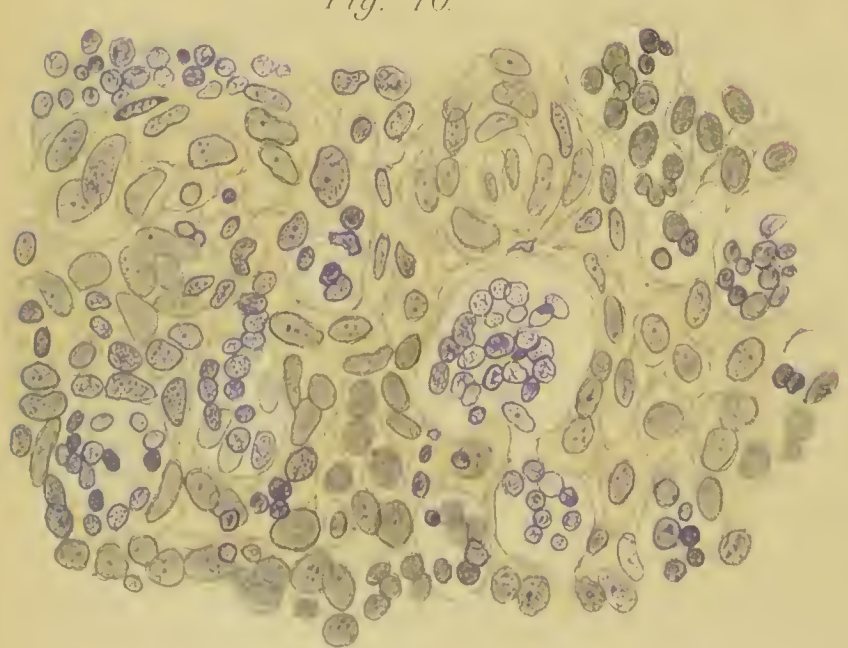

Fig 11.

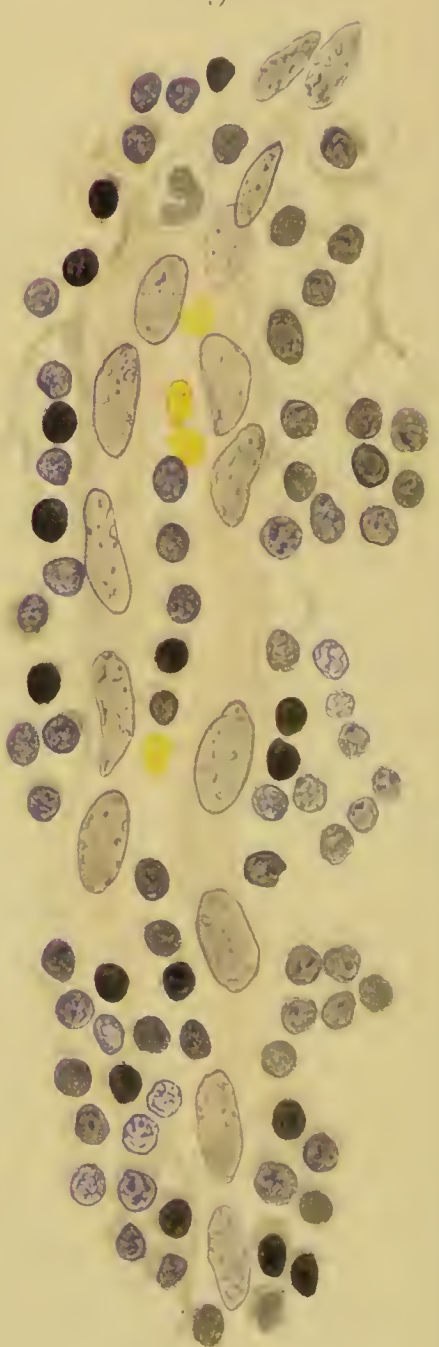

A Eckstein lith Anst Stuttgart

Fig. 12

Fig. 13

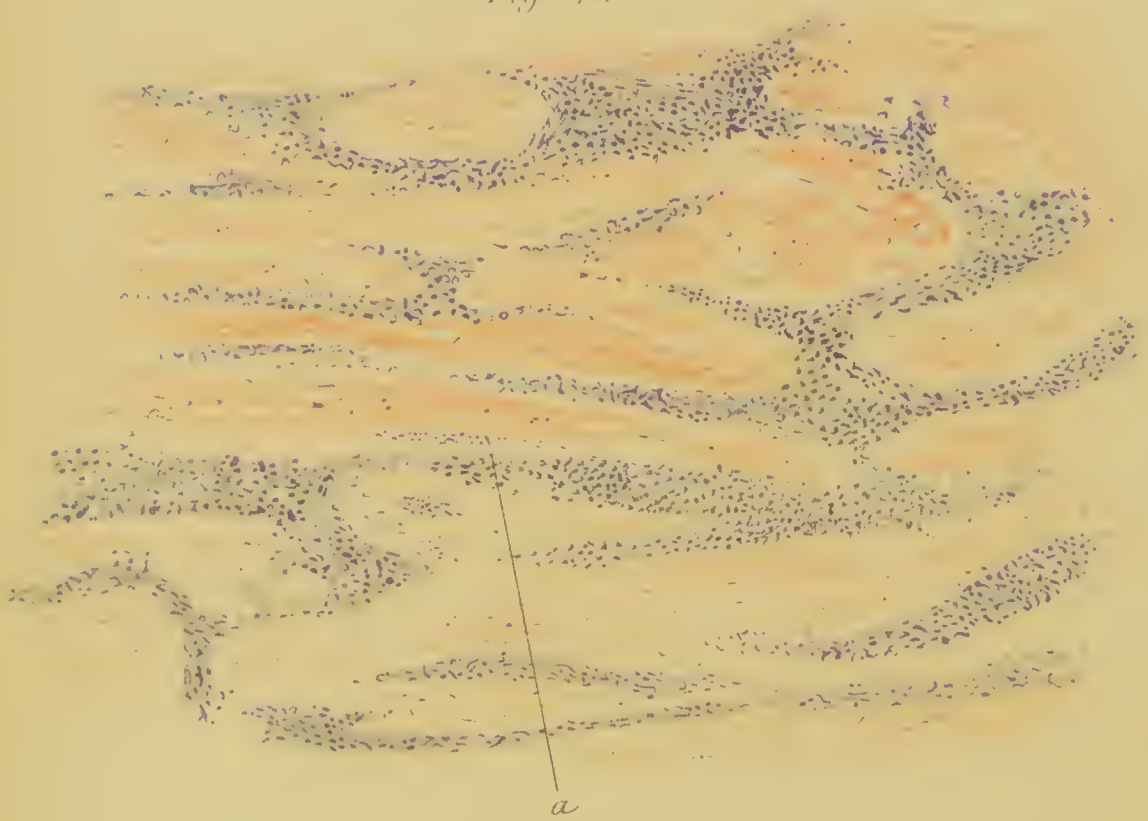

Fig. 14

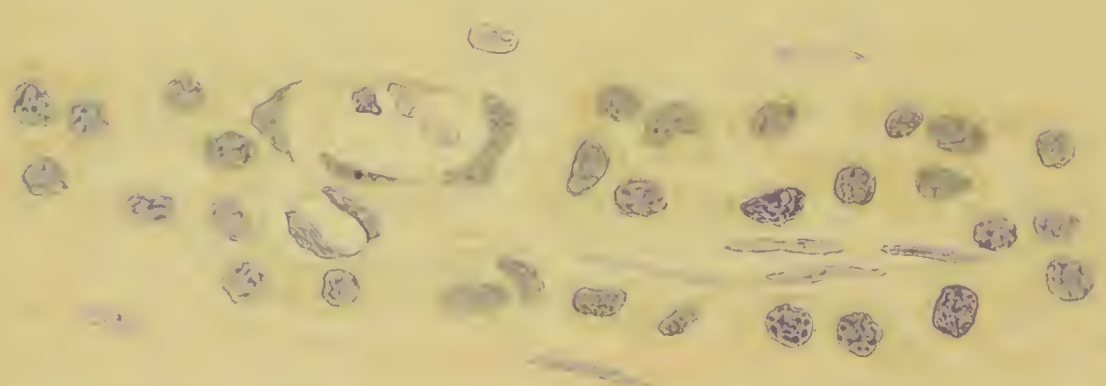

A. Eckstein lit.

Erklärung der Abbildungen

auf Tafel III—VI.

(Zu dem Aufsatz: Prof. Dr. Gussenbauer, Ein Beitrag zur Kenntnis der branchiogenen Geschwülste.)

Fig. 1: Serienschnitt durch die ganze Dicke der Haut, des subcutanen Gewebes und der Gewebsschichten bis in die grosse Cystenhöhle. 1. Epidermis, 2. Haar- und Drüsenschicht, 3. quergestreifte Muskelfasern, 4. Lymphdrüsen mit Kapsel, deutlichen corticalen Follikeln, Trabekeln. Lymphsinusen. 5. Cysten im Bindegewebe von Epithel ausgekleidet, ihre Wandungen von lymphadenoïdem Gewebe gebildet und umgeben. 6. Der grosse Cystenraum mit mehrschichtigem Plattenepithel ausgekleidet, stellenweise mit papillenartigen Erhebungen des bindegewebigen Stromas überkleidet mit einer basalen Cylinderzellenschicht. Doppeltinktion Haematoxylin-Alauncochenille. Mit Obj. a Oc. 3 Zeiss gezeichnet.

Fig. 2: Ein Follikel der Lymphdrüse aus Fig. 1 bei a stärker vergrössert. Im Centrum des Follikels blassgelbrötlichtingierte epitheloïde Zellen. Oc. 3 Obj. 8a Reichert.

Fig. 3: Aus Figur 2 das mit a bezeichnete Viereck mit Homogen-Immersion. Oc. Apochromat. 8 Reichert gezeichnet. Die central gelegenen Zellen zeigen den Habitus von Epithelzellen.

Fig 4: Die in Fig. 1 mit b bezeichnete Stelle mit Compensations-Oc. 4. Obj. 8 Reichert dargestellt. Mitten in einem nicht scharf abgegrenzten Lymphfollikel ähnlichen Gebilde konzentrisch geschichtete Zellen, zum Teil in Tinktion und Aussehen den Epithelien ähnlich.

Fig 5: Aus Fig 1 mit c bezeichnete Stelle der Cystenwand. Man sieht den allmählichen Uebergang der epithelialen Auskleidung der Cyste in das lymphatische Gewebe.

Fig. 6: Serienschnitt von einer anderen Stelle der grossen Cystenwand. Bei 1 Beginn der grossen Cyste. Die Cyste ausgekleidet mit mehrschichtigem Plattenepithel, in der Wand lymphatisches Gewebe mit einem im Centrum analog Fig 2, 3, 4 veränderten Follikel. Bei 2 kleinere Cyste durch ein bindegewebiges Septum getrennt. Bei 3 Fettgewebe. Bei 4 Fettgewebe mit adenoïden Zellanhäufungen. 5. Lymphdrüse mit Kapsel und Follikel und analogen Veränderungen wie in Fig. 1, 4. Loupenvergrösserung (achtmal linear).

Fig. 7: Serienschnitt aus einer anderen Partie der grossen Cyste, welche die zottigen von Epithel überkleideten Protuberanzen des lymphatischen Gewebes in der Cystenwand zur Anschauung bringt. Gleiche Doppeltinktion und Loupenvergrösserung.

Fig. 8: Die in Fig. 7 mit b bezeichnete Stelle mit Oc. 3 Obj. 4 Reichert dargestellt zeigt das mehrschichtige Plattenepithel.

Erklärung der Abbildungen.

Fig. 9: Die in Fig. 7 mit a bezeichnete Stelle mit Oc. 3 Obj. 4 Reichert dargestellt zeigt die Epithelschicht mit den papillenartigen Excrescenzen.

Fig. 10: Aus Fig. 7 die mit c bezeichnete Stelle mit Oc. 3 Obj. 8 Reichert dargestellt zeigt epitheloïde Zellen in dem lymphatischen Gewebe.

Fig. 11: Längsschnitt eines Blutgefässes aus Fig. 7 mit Homog.-Immers. Oc. apochr. 8 Reichert.

Fig. 12: Querschnitt eines Blutgefässes aus Fig. 7 mit Homog.-Immers. Oc. apochr. 8 Reichert.

Fig. 13 (Aus Fig. 1 mit Oc. 3 Obj. 4. Reichert): zeigt die in den Saftlücken und Spalträumen des Bindegewebes netzförmig sich ausbreitenden Zellenanhäufungen.

Fig. 14: Aus Fig. 13 die mit a bezeichnete Stelle mit Homog.-Immers. Oc. apochr 8. Reichert dargestellt.

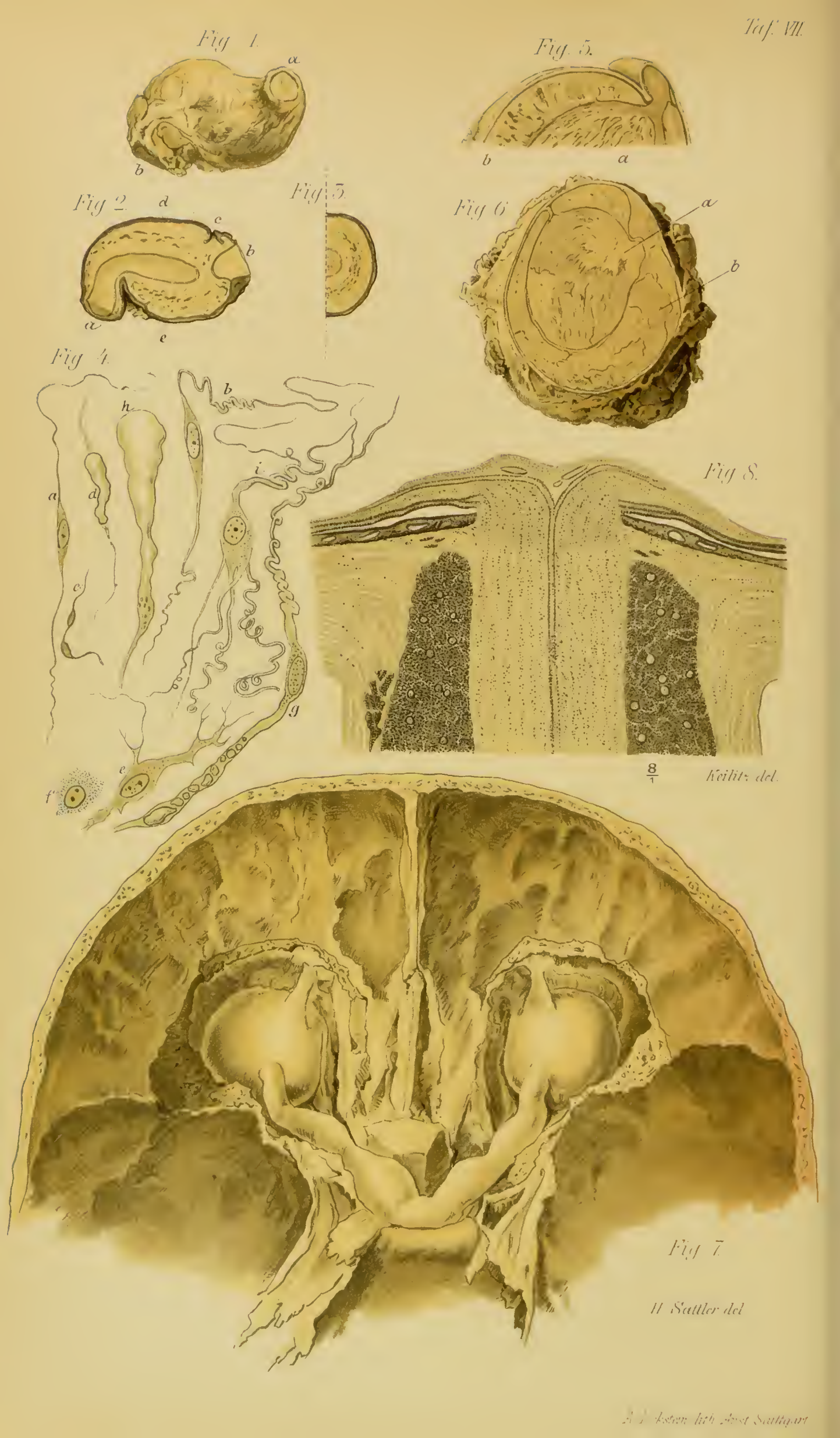

A. Eckstein lith. Anst. Stuttgart

Erklärung der Abbildungen

auf Tafel VII.

(Zu dem Aufsatz: Prof. H. Sattler, Ueber die eigentlichen Sehnerventumoren und ihre chirurgische Behandlung.)

Fig. 1. Erste Sehnervengeschwulst. Natürliche Grösse. a) vorderes, b) hinteres Ende.

Fig. 2. Längsschnitt in horizontaler Richtung durch die Geschwulst. Natürliche Grösse. a und b wie in Fig. 1.

Fig. 3. Querschnitt durch die Geschwulst in der Höhe der Linie d e der Fig. 2.

Fig. 4. a) Faserzelle mit feinen, b) mit gröberen Ausläufern.

c) Teil einer Faser mit kleinen varikösen Anschwellungen.

d) Faser mit hyaliner Einlagerung. a—d aus dem Nerventeil der ersten Sehnervengeschwulst.

e) Sternförmige Zelle mit mehrfachen, feineren und gröberen Ausläufern. Aus dem Scheidenteil der ersten Sehnervengeschwulst.

f) Zelle mit rundlichem Kern und grobkörnigem Protoplasma aus einem myxomatösen Herde des Scheidenteils der ersten Sehnervengeschwulst.

g) Breite Faser mit hyalinen Einlagerungen aus dem Nerventeil der zweiten Sehnervengeschwulst.

h) Kolbig angeschwollene, hyalin degenerierte Faser. Die Fortsetzung der Faser am unteren Ende wahrscheinlich abgebrochen. Aus dem Scheidenteil des zweiten Sehnerventumors.

i) Zelle mit mehrfachen, verschieden langen und feinen Ausläufern aus dem Scheidenteile des dritten Sehnerventumors. Zeiss, Apochromat. Obj. 4 mm und Compensations-Ocular 4.

Fig. 5. Horizontaler Längsschnitt durch den vorderen Teil der dritten Sehnervengeschwulst, a) Sehnerventeil, b) Scheidenteil der Geschwulst. Natürliche Grösse.

Fig. 6. Senkrechter Querschnitt zwischen dem vorderen und mittleren Drittel derselben Geschwulst. Natürliche Grösse.

Fig. 7. Intraorbitaler und intracranieller Sehnerventumor beider Augen. Natürliche Grösse.

Fig. 8. Endotheliom mit Sandkörnern im Zwischenscheidenraum des Sehnerven. Achtfache Vergrösserung.

Erklärung der Abbildungen

auf Tafel VIII.

(Zu dem Aufsatz: Prof. Dr. v. Rosthorn, Beiträge zur Kenntnis der Tubo-Ovarial-Cysten.)

Fig. 1. Corpusluteumcyste. Beschrieben als Fall Nr. 5. Aufgeschnitten zur Demonstration der Einmündung des abdominalen Eileiterendes in dieselbe. Tuboovarialcyste. ta = abdominales Eileiterende. cw = die dicke Cystenwand. oo = Ovarium Stroma mit den Hilusgefässen. ab = Uebergangsstelle an dem aufgeschnittenen Eileiter, dessen geschwellte Schleimhaut zeigend. f = Fransen des Pavillons. fo = Follikel. hc = hämorrhagische Cyste.

Fig. 2. Schnitt durch eine kleine Corpusluteumcyste. — Loupenvergrösserung. c = Cystenraum. i = Innere bindegewebige Schichte ohne Epithelsaum. a = äussere Schichte. Charakteristische Zeichnung des Corpus luteum. Colloides Bindegewebe mit Spindelzellen und Bindegewebsfasern. o = wohlerhaltenes, normales Eierstocksgewebe. F = Follikel verschiedener Grösse. In einzelnen fehlt der Epithelsaum, in anderen liegt er frei und losgerissen. g = geschlängelte Gefässe. n = Corpora fibrosa.

Fig. 3. Der unter Nr. 6 beschriebene, eigentümliche Fall. Die grosse Ovarialcyste ist aufgeschnitten zur Darstellung der komplizierten Verhältnisse.

C_IC_I = Wandung der grossen Cyste von innen.

$C_{II}C^{II}$ = die in ersterer suspendierte kleinere Cyste aufgeschnitten. RR = jene einem Bruchsackringe ähnliche Partie der Cystenwandung. r = diese eine Strecke weit eröffnet, um zu zeigen, dass dieselbe hohl ist und in derselben Gebilde verlaufen, welche zweifellos ausgezogene Fimbrien sind. Tr = Trichterförmige Vertiefung an der Oberfläche der grossen Cyste, in welcher der Pavillon des akut entzündeten Eileiters angelötet war und woselbst durch eine kleine Spalte eine erbsengrosse Cyste (C_{III}) hervorragte. Fo = die punktierte Linie stellt einen in der Cystenwand (C_I) verlaufenden, feinen Hohlgang dar, in welchen hinein vom Pavillon aus die langausgezogene Fimbria ovarica zu verfolgen ist. S_I = feine Sonde, durch welche die Verbindung zwischen C_{III} und dem ringförmigen Hohlraume mit der Fimbrie, S_{II} = eine zweite Sonde, durch die eine Kommunikation zwischen C_{III} und C_I nachgewiesen werden soll. g = gefaltetes, runzeliges Gewebe, welches der Aussenfläche eines gekerbten Eierstockes ähnelt und dementsprechende Gewebe aufweist.

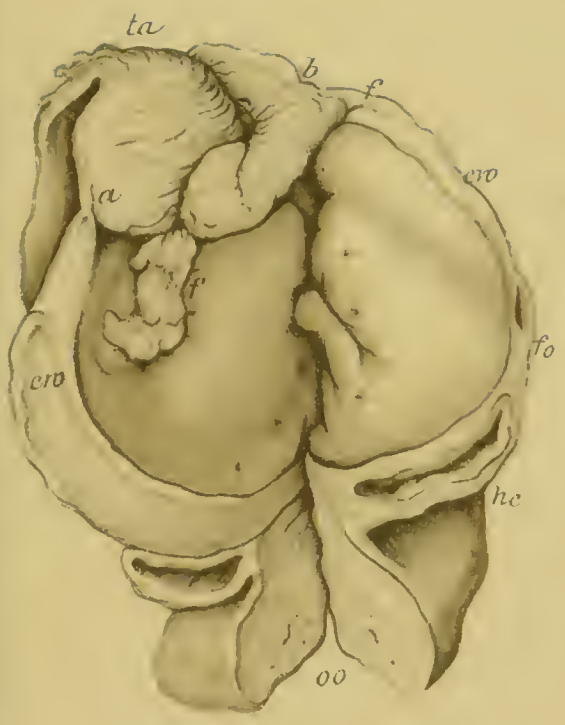

Fig. 1.

Fig. 2

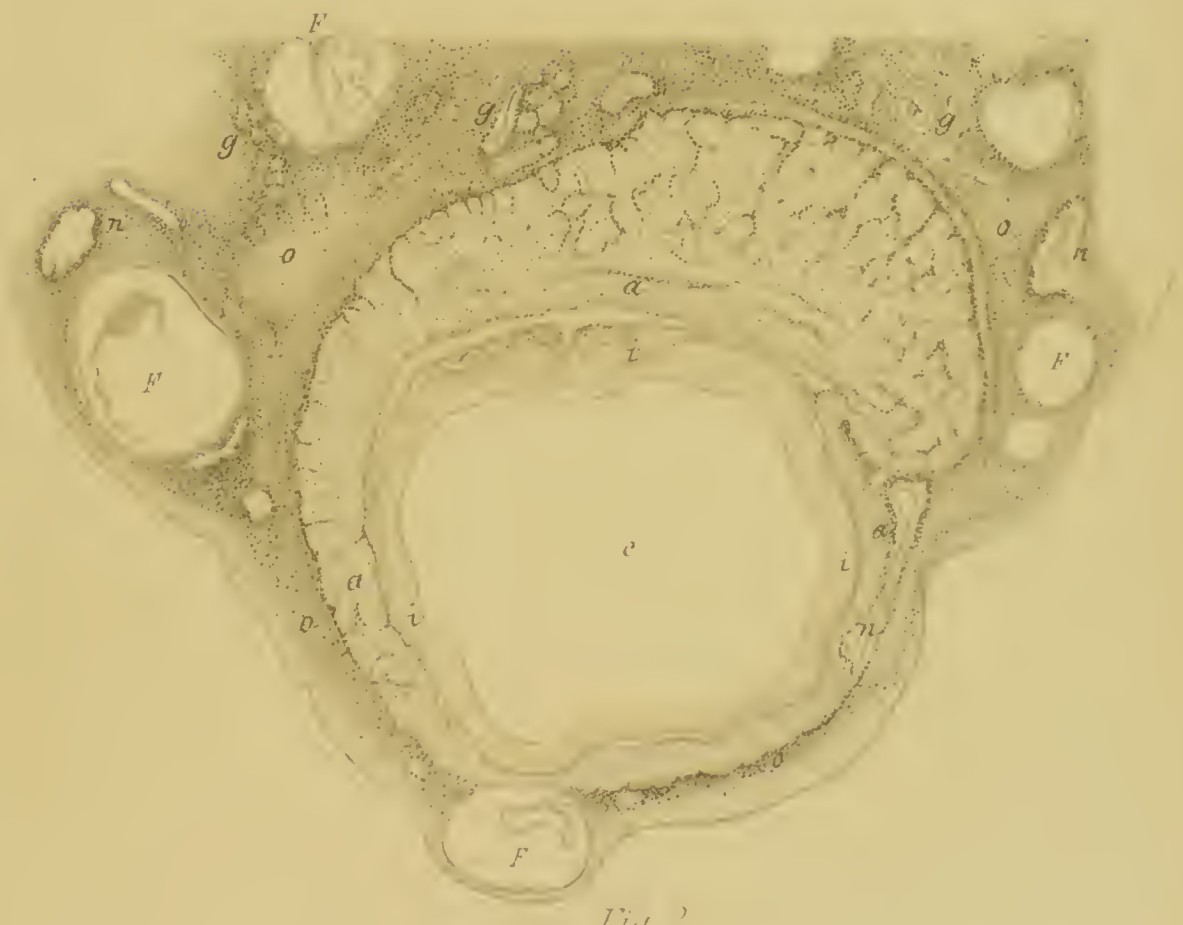

Fig. 3

Fig. 1.

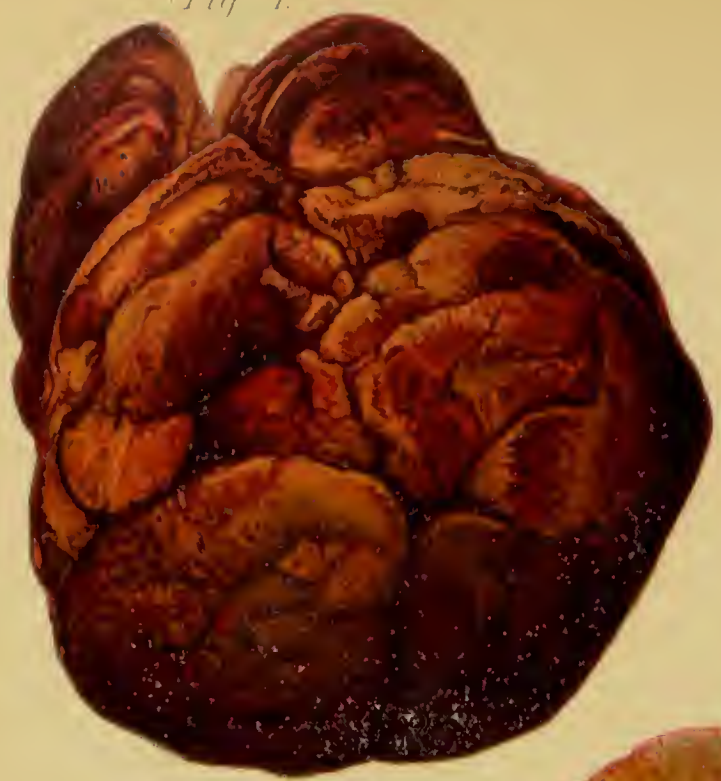

Fig. 2.

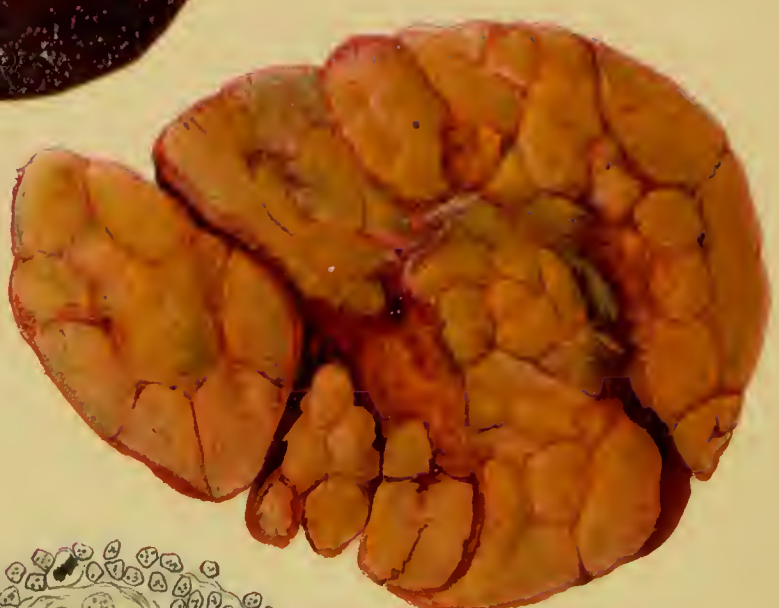

Fig. 3.

A. Eckstein lith. Anst. Stuttgart

Erklärung der Abbildungen

auf Tafel IX.

(Zu dem Aufsatz: Prof. Dr. J. Mikulicz, Ueber eine eigenartige symmetrische Erkrankung der Thränen- und Mundspeicheldrüsen.)

Fig. 1. Frisches Präparat der linken Submaxillar-Speicheldrüse. Natürliche Grösse.

Fig. 2. Dieselbe Drüse auf dem Querschnitt.

Fig. 3. Mikroskopisches Präparat von derselben Drüse. Hartnack Obj. 7.

(Härtung in Flemming'scher Lösung, Färbung mit Saffranin.)

Sinnstörende Druckfehler.

Auf	Seite	11,	Zeile	11	von	unten	lies	statt	schnitt: tritt.
„	„	108,	„	20, 32	„	oben	„	„	gemeine: gennine.
„	„	109,	„	18, 20	„	„	„	„	„ „
„	„	112,	„	24	„	„	„	„	Hyperglossus: Ilypoglossus.
„	„	„	„	38	„	„	„	„	Kampf: Krampf.
„	„	115,	„	14	„	„	„	„	weniger: wenigen.
„	„	118,	„	26	„	„	„	„	Krankheitsstand: Krankheitsherd.
„	„	120,	„	28	„	„	„	„	Einteilung: Einheilung.
„	„	160,	„	16	„	unten	„	„	aus diesem: dieses.
„	„	185,	„	30	„	oben			bleibt: nicht weg.
„	„	230,	„	9	„	unten	„	„	werden: wird.
„	„	265,	„	12	„	„	„	„	Mundhöhle: Wundhöhle.
„	„	279,	„	22	„	oben	„	„	Mundwinkel: Wundwinkel.
„	„	308,	„	11	„	unten	„	„	angeführt: ausgeführt.
„	„	309,	„	22	„	oben	„	„	ein einem: in dem.
„	„	389,	„	9	„	unten	„	„	Tetanie: Tuberkulose.